گزارش یک مورد لیپوئید پروتئینوسیس از کردستان در سال ۱۳۹۰

فرخ راد[۱]، بهرام نیکخو[۲]

۱.دانشیار گروه پوست، دانشگاه علوم پزشکی کردستان، سنندج، ایران (مؤلف مسئول) تلفن ۳۲۸۵۹۱۳-۰۸۷۱ ، dr-farokh.rad@muk.ac.ir

۲.استادیار گروه پاتولوژی، دانشگاه علوم پزشکی کردستان، سنندج، ایران

چکیده

زمینه و هدف: لیپوئید پروتئینوسیس یک بیماری متابولیک بسیار نادری می باشد که به صورت اوتوزوم مغلوب انتقال می یابد. علایم بالینی بیماری به علت رسوب مواد هیالین در پوست و ارگانهای دیگر بر اثر جهش های ژنتیکی ایجاد می شود. خشن شدن صدا، پاپولهای تسبیح مانند روی لبه پلکها، اسکارهای شبیه به اسکارهای فرورفته، بیماری آکنه، پاپولهای نرم و ضایعات زگیل مانند از تظاهرات شایع بالینی این بیماری می باشند. علایم دیگر بیماری شامل اختلال تکلم به علت انفیلتراسیون زبان با مواد هیالین، فوتو سنسیتیویتی، التهاب غدد بزاقی، تشنج، اختلالات روانی، انسداد راه تنفس، ریزش مژه ها، آلوپس در ناحیه پوست سر و خارش می باشد.

معرفی بیمار: بیمار یک پسر ۱۷ ساله مبتلا به لیپوئید پروتئینوسیس می باشد که از ابتدای کودکی دچار خشونت خفیف صدا و ضایعات پوست شده است. ضایعات پوستی بیمار به صورت اسکارهای کوچک روی صورت، پاپولهای نرم و پاپولهای زگیل مانند روی آرنج ها و باسن و پاپولهای به شکل دانه های تسبیح روی پلک ها بود. زبان بیمار نیز به تدریج بزرگ شده و پاپولهایی روی زبان و گوشه های لب بیمار ایجاد گردید. بیمار قادر نبود که زبان خود را به طور کامل از دهان بیرون آورد. در آزمایش هیستوپاتولوژی، رسوب مواد هیالین در پوست مشاهده گردید.

نتیجه گیری: تشخیص لیپوئید پروتئینوسیس بر اساس علائم بالینی و تأیید تشخیص با آزمایش هیستوپاتولوژی می باشد. خشونت صدا از علائم شایع و اولیه بیماری می باشد که در صورت بروز این عارضه بیمار باید از نظر این بیماری بررسی گردد.

کلید واژه ها: لیپوئید پروتئینوسیس، خشونت صدا، ضایعات پوستی، رسوب هیالین

وصول مقاله: ۹۰/۱۲/۱۰ اصلاحیه نهایی: ۹۰/۲/۲۸ پذیرش: ۹۱/۳/۲۷

مقدمه

لیپوئید پروتئینوسیس بیماری متابولیک بسیار نادری می باشد که به صورت اوتوزوم مغلوب منتقل می شود. این بیماری پوست، مخاط و احشاء را گرفتار می کند ولی گرفتاری پوست و مخاط بیش از احشاء رخ می دهد (۲و۱). این بیماری برای اولین بار در سال ۱۹۰۸ توسط سیبنمان (Seibenmann) شرح داده شد، ولی اولین گزارش جامع بیماری در سال ۱۹۲۹ توسط اورباخ (Urbach) ارایه گردید. این بیماری به نامهای بیماری اورباخ- وایت (Urbach-Wiethe disease)، لیپوئید پروتئینوسیس، هیالینوسیس پوست و مخاط و لیپوگلیکوپروتئینوسیس نیز شناخته شد (۳). بیماری بسیار نادر است و در گزارشات مختلف در سالهای اخیر بین ۲۵۰ تا بیش از ۳۰۰ مورد از این بیماری در دنیا گزارش شده است (۵ و۴).

علائم بیماری بعلت انفیلتراسیون مواد هیالین بی شکل در پوست، مخاط و احشاء می باشد. ماهیت اصلی این ماده هیالینی هنوز به درستی مشخص نیست و بیماری به علت جهش هایی در ژن پروتئین ۱ ماتریکس خارج سلولی (ECM1) رخ می دهد. ECM1 روی کروموزوم ۱ و

[Downloaded from sjku.muk.ac.ir on 2026-02-07]

در موقعیت 1q21 قرار دارد. ECM1 چهار الل همبست (splice variants) دارد که در ایجاد ماتریکس خارج سلولی، اتصال سلولها، سیگنال سلولی، اشتقاق و تکامل سلولها نقش دارد (۷و۶). تغییرات بوجود آمده در پروتئین ۱ غشای خارج سلولی با روشهای مولکولی و اختلالات متابولیسم کولاژن با روشهای بیوشیمیایی، ایمونولوژی و فراساختاری (Ultra structural) در این بیماری مشخص گردیده اند (۸).

بیماری معمولاً از ابتدای کودکی شروع می گردد و خشن شدن صدا از شایعترین علائم اولیه بیماری می باشد که بعلت انفیلتراسیون تارهای صوتی با ماده هیالین می باشد که ممکن است ندرتاً سبب انسداد راه تنفس و نیاز به تراکیوستومی گردد (۹). انفیلتراسیون مواد هیالینی در زبان و فرنلوم (Frenelum) می تواند باعث محدویت حرکت زبان و اختلال در تکلم شود (۱۰).

اولین ضایعه پوستی معمولاً بصورت تاولهای کوچک است که در ابتدای کودکی ایجاد می شود. تاولها با کوچکترین تروما پاره می شوند و روی آنها پوسته زخم ایجاد می شود. همچنین غدد بزاقی ممکن است به طور مکرر دچار التهاب شود. بعضی از بیماران ممکن است به نور آفتاب حساسیت پیدا کنند (photosensitivity) و یا دچار خارش شوند. (۳). سایر ضایعات پوستی مانند اسکارهای کوچک فرو رفته شبیه به اسکارهای آکنه که خودبخود و یا بعد از تروما ایجاد می شوند، پاپولهای نرم، پلاکهای هیپرکراتوتیک و یا پلاکهای زگیل مانند روی پیشانی، آرنج، کف و پشت دستها و پاها، پاپولهای شبیه به دانه های تسبیح روی لبه پلکها (Moniliform blepharosis)، ریزش مژه ها و همچنین آلوپسی در ناحیه پوست سر ممکن است ایجاد شود (۱۰و۹).

کلسیفیکاسیون در Temporal lobe و اختلالات نورولوژیک در این بیماری می تواند رخ دهد (۱۱). این گزارش به علت نادر بودن این بیماری و تاکید بر علایم بالینی آن، جهت تشخیص زودرس ودرمان زود هنگام برای پیشگیری از گرفتار شدن ارگانهای داخلی ارایه گردید.

معرفی بیمار

بیمار یک پسر ۱۷ ساله بود که بعلت ضایعات پوستی به درمانگاه پوست بیمارستان بعثت مراجعه نمود. بیمار از ابتدای کودکی خشونت مختصر صدا و ضایعات پوستی پیدا کرده بود. ضایعات اولیه پوست به صورت تاول بوده که بعد از بهبودی اسکارهای کوچکی روی صورت ایجاد کرده بودند. سپس بتدریج ضایعات پاپولی بصورت دانه های تسبیح روی لبه پلکها، ضایعات زگیل مانند روی باسن و پاپولهای پراکنده روی ساعد و آرنج ها ایجاد شدند. بیمار سابقه حساسیت به نور، ریزش مو، اختلالات تنفسی، تشنج و اختلالات روانی را ذکر نمی کرد. همچنین سابقه بیماریهای پوستی و یا ضایعات پوستی شبیه به ضایعات بیمار در خانواده او وجود نداشت. پدر و مادر بیمار نسبت خانوادگی با یکدیگر نداشتند. بر اساس اظهارات پدر بیمار تاکنون بیمار برای درمان خشونت صدا و ضایعات پوستی به پزشک مراجعه نکرده بود و این اولین مراجعه او بوده است. در معاینه بالینی اسکارهای کوچک شبیه به اسکارهای بیماری آکنه (Pock like scars) روی صورت مشاهده شد (شکل ۱).

پاپولهایی بشکل دانه های تسبیح (moniliform blepharosis) روی پلکهای بالا و پایین بیمار به صورت دوطرفه مشاهده گردید (شکلهای ۲و۳). پلاک و پاپولهای هیپراکراتوتیک و اسکارهای آتروفیک روی باسن بیمار وجود داشت (شکل ۴). یک پلاک هیپرکراتوتیک روی آرنج چپ بیمار مشاهده شد (شکل ۵) . زبان بیمار بزرگ و ضخیم بود و پاپولهایی روی زبان و گوشه های لب دیده شد (شکل ۶) . بیمار قادر نبود زبان خود را به طور کامل از دهان بیرون آورد. در قسمتهای دیگر مخاط، دندانها و ناحیه ژنیتال ضایعه ای وجود نداشت و صدای بیمار تا حدی خشن

[Downloaded from sjku.muk.ac.ir on 2026-02-07]

بود. بیمار علایم بالینی مبنی بر درگیری احشا و اختلالات نورولوژیک نداشت .

آزمایشات CBC, LFT, BUN, CREATININ, FBS, U/A, STOOL بیمار نرمال بود. رادیوگرافیهای سر و ریه بیمار نرمال بود و کلسیفیکاسیون در رادیوگرافی سر مشاهده نشد. CT اسکن و مشاوره ENT و PCR به دلیل عدم همکاری بیمار انجام نشد.

در آزمایش هیستوپاتولوژی پوست ناحیه زیر بغل بیمار، برش های رنگ آمیزی شده با H&E اپیدرم نشان دهنده تغییر خاصی نبود ولی رسوب مواد ائوزینوفیلیک بدون شکل به دور عروق و غدد عرق در قسمت درم مشخص گردید (شکلهای ۷و۸). برشهای رنگ آمیزی شده با PAS نشان دهنده رسوب مواد PAS-POSITIVE در اطراف عروق و غدد عرق در درم می باشد (شکلهای ۹ تا۱۰).

از نظر تشخیص های افتراقی ضایعات پوستی پورفیری اریتروپویتیک (EPP)، Xanthoma disseminatum ولیکن میکزادماتوز تاحدی می تواند شبیه به ضایعات لیپوئید پروتئینوسیس گردد. ولی پاپولهای تسبیح مانند روی لبه پلکها مشخصه لیپوئید پروتئینوسیس می باشد و در بیماریهای دیگر دیده نمی شود. در EPP فوتو سنسیتیویتی وجود دارد و ضایعات پوست در محلهایی که در معرض نور خورشید هستند دیده می شود ولی بیمار ما فوتوسنسیتیویتی نداشت وضایعات در محلهای پوشیده بدن نیز وجود داشت. در EPP ضایعات مخاطی دیده نمی شود. علاوه بر این در پاتولوژی EPP رسوب مواد PAS-POSITIVE به دور غدد عرق رخ نمی دهد. آزمایشات ادرار و مدفوع بیمار ما از نظر یوروپورفیرین وکوپروپورفیرین منفی بود. در Xanthoma disseminatum ضایعات به رنگ زرد است و هیستوپاتولوژی ضایعات کاملا با هیستوپاتولوژی لیپوئید پروتئینوسیس تفاوت دارد. ضایعات لیکن میکزادماتوز به صورت پاپولهای لیکنوئید می باشند و از نظر هیستوپاتولوژی با لیپوئید پروتئینوسیس تفاوت دارند.

برای بیمار با تشخیص لیپوئید پروتئینوسیس Acitretin به مقدار روزانهmg ۲۵ شروع شد. بیمار بعد از یکماه مراجعه نمود ولی تغییر محسوسی در ضایعات پوست و مخاط مشاهده نشد. متاسفانه بیمار برای پیگیری های بعدی مراجعه نکرد.

[Downloaded from sjku.muk.ac.ir on 2026-02-07]

شکل ۱ – پاپولهای شبه آکنه روی صورت بیمار

شکلهای ۲و۳ – پاپولهای تسبیح مانند روی لبه پلک بیمار

شکل ۴ – پلاکهاوپاپولهای هیپرکراتوتیک روی باسن بیمار

شکل ۵- پلاک هیپرکراتوتیک روی آرنج بیمار

شکل۶- پاپولهای روی زبان و گوشه های لب بیمار

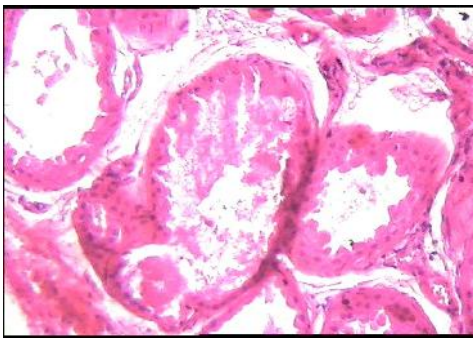

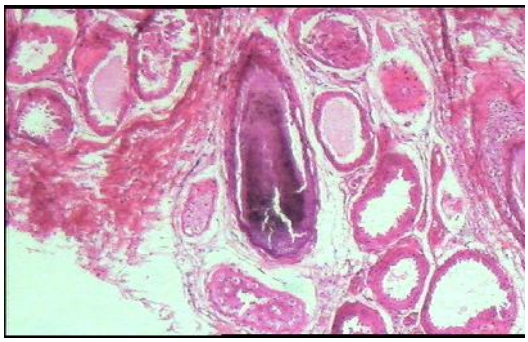

شکلهای۷و۸-رسوب ماده هیالینی اثوزینوفیلک به دور عروق و ضمائم

[Downloaded from sjku.muk.ac.ir on 2026-02-07]

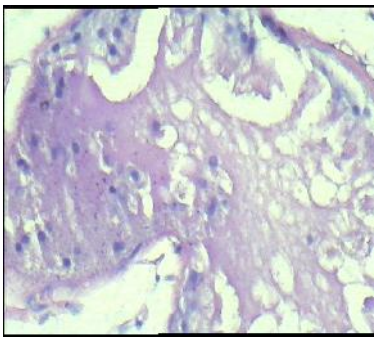
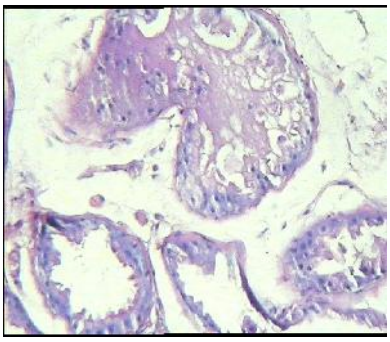
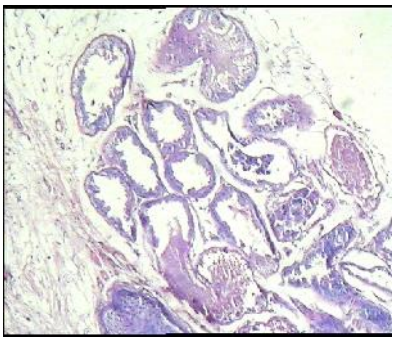

شکلهای ۹،۱۰و۱۱ – ترشحات PAS مثبت در اطراف و درون غدد سباسه و غدد عرق

بحث

لیپوئید پروتئینوسیس یک بیماری نادر متابولیک است که بصورت اوتوزم مغلوب انتقال می یابد. رسوب مواد هیالین در پوست، مخاط و سایر ارگانها می تواند سبب بروز تظاهرات متنوع بالینی گردد (۹-۶). پاتوژنز دقیق بیماری مشخص نیست. مطالعات اخیر نشان می دهد که کاهش بیان ژن ECM1 سبب بروز این بیماری می گردد. ECM1 نوعی گلیکوپروتئین است که در بافتهای متعددی مانند پوست بیان می شود و نقش های فیزیولوژیک و بیولوژیک مهمی در تمایز سلولهای اپیدرم، اتصال کولاژنهای درم با پروتوگلیکن ها و همچنین تنظیم آنژیوژنز دارد (۱۱). ژن ECM1 روی کروموزوم ۲۱ q ۱ قرار گرفته و دارای چهار آلل هم بست می باشد که پروتئینی را که جزء مهمی از ساختمان غشای سلول و ماتریکس خارج سلولی می باشد، کد گذاری می کند. جهش در این ژن سبب عدم بروز فعل و انفعالات بین پروتئین ها می شود که این موضوع می تواند علت احتمالی بروز ضایعات پوست و ضخیم شدن مخاط باشد (۷) . تا کنون ۴۶ جهش در ژن ECM1 در بیماران لیپوئید پروتئینوسیس گزارش شده است. حدود نیمی از این جهش ها در اکسون های ۶ و ۷ بوده است. با استفاده از روش PCR میتوان توالی اکسون ها و همچنین جهش ها را تشخیص داد (۱۲) . از نظر بالینی شدت ضایعات مخاطی و تنفسی در جهش های اکسون ۷ کمی خفیفتر از شدت این ضایعات در جهش های خارج از اکسون ۷ می باشد. ولی ارتباطی بین ژنوتیپ و علائم نورولوژیک دیده نشده است (۱۳). تغییرات هیستوپاتولوژی در پوست شامل هیپرکراتوز نامنظم، ضخیم شدن درم، بهمراه رسوب ماده هیالین به دور رگها و غدد عرق و در محل درم و اپیدرم است که سبب پارگی و یا ضخیم شدن Basement membrane در محل اتصال اپیدرم و درم می شود (۱۴). شکل فیبروبلاستها ممکن است غیرطبیعی شود (۱۵).

میزان کولاژنهای نوع I و III در قسمت بالای درم کاهش می یابد و کولاژنهای نوع IV و V به دور عروق و ضمائم پوست افزایش می یابند. لیزوزومهای حاوی اجسام لوله ای شکل در غدد اکرین و هیستیوسیت ها با میکروسکوپ الکترونی ممکن است دیده شوند (۱۷و۱۶و۱۰و۹).

از نظر هیستوشیمی، می توان از آنتی بادی بر ضد ECM1 برای تشخیص بیماری استفاده کرد (۱۸). تشخیص لیپوئید پروتئینوسیس از نظر بالینی بر اساس خشن شدن صدا و پاپولهای تسبیح مانند روی لبه پلکها و ضایعات اسکار مانند می باشند (۶). در CT اسکن کلسیفیکاسیون در آمیگدالا می تواند ایجاد شود و علائم ایسکیمی مغزی در CT اسکن و یا MRI ممکن است دیده شود (۷) .

[Downloaded from sjku.muk.ac.ir on 2026-02-07]

در تشخیص افتراقی لیپوئید پروتئینوسیس بیماری پورفیری اریتروپوئتیک (EPP)، Xanthoma disseminatum ولیکن میکزادماتوز تاحدی می تواند شبیه به ضایعات لیپوئید پروتئینوسیس گردد. ولی در این بیماری ها پاپولهای تسبیح مانند روی لبه پلکها دیده نمی شود و یافته های هیستوپاتولوژی این بیماری ها با هیستوپاتولوژی لیپوئید پروتئینوسیس تفاوت دارد. در آمیلیوئیدوز نیز ممکن است ضایعات پوستی شبیه به ضایعات پوستی لیپوئید پروتئینوسیس دیده شود، ولی تغییرات هیستوپاتولوژی این بیماری کاملا متفاوت از تغییرات هیستوپاتولوژی لیپوئید پروتئینوسیس می باشد (۱۹و۱۴). برای لیپوئید پروتئینوسیس درمان اختصاصی و کاملاً مؤثری وجود ندارد. درمانهای دارویی با دی متیل سولفوکساید، پنیسیلامین، رتینوئیدهای خوراکی مانندآسیترتین (Acitretin) در بیماران مختلف استفاده شده است ولی نتایج درمان ها متغیر بوده است و تجارب کمی در مورد نتایج درمانها وجود دارد (۱۱و۸و۶). همچنین از لیزر CO2 برای درمان تارهای صوتی و پاپولهای تسبیح مانند پلکها می توان استفاده کرد (۲۰). درم ابرژن (Derm abrasion) و لایه برداری شیمیایی پوست (peeling) و بلفاروپلاستی می تواند سبب بهبود ظاهری پوست بیماران شود (۲۱). بروز انسداد راه تنفسی در این بیماران شایع نیست و در صورتیکه این عارضه رخ ندهد بیماران دارای طول عمر طبیعی خواهند بود (۱۱). برای بیمار ما داروی آسیترتین (Acitretin) شروع شد. بعد از یک ماه بیمار مراجعه نمود ولی تغییر محسوسی در ضایعات پوست و یا مخاطی مشاهده نشد. بیمار برای پیگیری درمان دیگر مراجعه نکرد. از محدودیتهای این گزارش عدم همکاری بیمار در انجام آزمایشات ، مشاوره و عدم مراجعه برای پیگیری های بعدی جهت ارزیابی نتایج درمان بوده است .

نتیجه گیری

لیپوئید پروتئینوسیس یک بیماری متابولیک است که درمان قطعی ندارد. معمولاً اولین علامت آن خشن شدن صدا در ابتدای کودکی است و ضایعات تسبیح مانند روی لبه پلکها نیز ضایعه مشخصه پوستی این بیماری می باشد که می تواند علایم مهمی برای تشخیص زودرس بیماری باشد. تغییرات هیستوپاتولوژی تشخیص بیماری را تأیید می کند.

تشکر و قدردانی

بدینوسیله از راهنمایی های آقای دکتر ابراهیم قادری متخصص اپیدمیولوژی و زحمات بیدریغ آقای شهرام شریفی کارشناس مسوول آموزش مداوم و سرکار خانم رضیه معزی کارشناس آموزش مداوم تشکر و قدردانی می شود.

Refrences

1. Aubin F, Balanc F, Badet JM, chobaut Jc. Lipoid proteinosis: case report. Pediatr Dermatol 1989; 6:109-13.
2. Daldon PE, Baraldi Moreira M, Talarico SR. Lipoid proteinosis of Urbach-Wiethe: a case report. Dermatol Online J, 2011;17:8.
3. Van Hougenhouck – Tulleken W, chan J, Hamada T, Thornton H, Jenkins T, Mclean WH et al. Clinical and molecular characterization of lipoid proteinosis in Namaqualand, South Africa. Br J Dermatol 2004; 151: 413-23.
4. Santana N, Devi BK, Ramados T, Sumati T, Prasad S, Swamy S .Lipoid proteinosis: a case report. Quintessence int 2010; 41: e 51-3.
5. Batra K, Safaya A, Aggarwal K. Lipoid proteinosis : a case report from India. Ear,Nose &Throat Journal Sep 2008;87:531-2.

[Downloaded from sjku.muk.ac.ir on 2026-02-07]

6. Liu W, Xu W, Yangt X , Lian S. A novel missense mutation of the ECM1 gene in a Chinese patient with lipoid proteinosis. Clinical and Experimental Dermatology 2011;37:28-30.
7. Salih MA, Abu-Amero K, Alrasheed S, Alorainy IA, Liu L, McGrath JA , et al. Molecular and neurological characterizations of three Saudi families with lipoid proteinosis. BMC Medical Genetics 2011; 12:31.
8. Kini S, Jain A, Shet TM, Bansode S, Vora IM, Ghorpade K. lipoid proteinosis in a 12-year-old child: a report from west India. Dermatol online J 2006; 12: 10 .
9. Newton JA, Rasbridge S, Temple A,Pope FM, Black MM, McKee P. New immunopthological observations. Clin EXP Dermatol 1991; 16: 350-4.
10. DiGiandomenico S, Masi R, Cassandrini D , El-Hachem M, De Vito R, Bruno C, et al. Lipoid proteinosis: case report and review of the literature. Acta Otorhinolaryngol Ital 2006;26: 162-7.
11. Shivaswamy KN, Thappa DM. Laxmisha C, Jayanthi S. Lipoid proteinosis in two siblings: a report from south India. Dematol Online J 2003; 9: 12.
12. Nasir M, Latif A, Ajmal M, Qamar R, Naeem M, Hameed A. Molecular analysis of lipoid proteinosis : identification of a novel nonsense mutation in the ECM1 gene in a Pakistani family. Diagnostic Pathology 2011;6:69.
13. Hamada T,Wessagowit V, South AP, Ashton GHS , Chan l, Oyama N, et al.Extracellular matrix protein 1 gene (ECM1) mutations in lipoid proteinosis and genotype-phenotype correlation. Journal of Investigative Dermatology 2003;120:345-350.
14. Burns T, Breathnach S, Cox N, Griffiths C. Rook's text book of dermatology, 8th ed UK, Blackwell, 2010: 59:41-42.
15. Moy LS , Moy RL, Matsuoka LY, Ohta A, Uitto J.Lipoid proteinosis: ultrastructural and biochemical studies. J Am Acad Dermarol 1987; 16: 1193-201.
16. Navaro C, Fachal C, Rodriguez C, Padro L, Dominquez C.Lipoid proteinosis. A biochemical and ultrastructural investigation of two new cases. Br J Dermatol 1999; 141: 326-31.
17. Hamada T. lipoid proteinosis. Clin Exp Dermatol 2002; 27: 624-9.
18. Chan I, south AP, MC Grath JA, Oyama N, Bhogal BS, Black MM,et al.Rapid diagnosis of lipoid proteinosis using an anti-extracellular matrix protein. (ECM1) antibody. J Dermotal Sci 2004: 35:151-3.
19. Wollina U, Konrad H, Schonlebe J. Lipoid proteinosis ACTA Dermatoven APA 2004; 13: 131-4.
20. Rosenthal G, lifshitz T, Monos T, Kachco L, Argov S. Carbon dioxide laser treatment for lipoid proteinosis (Urbach-Wiethe syndrome) involving the eyelids. Br J ophthalmol 1997; 81: 253.
21. Bannerot H, Aubin F, Tropet y, Najean D, Blanc D. Lipoid proteinosis: importance of derm- abrasion. Apropos of a case. Ann chir Plast Esthet 1998; 43:76-81.

[Downloaded from sjku.muk.ac.ir on 2026-02-07]