Paradoxically Low Bone Density in a 13-Year-Old Boy with Recurrent Fractures Associated with a Heterozygous CLCN7 Variant: A Mild Form of Osteopetrosis

Jila Yousefi[1,2]

1. Assistant Professor of Pediatric Endocrinology and Metabolism, Department of Pediatrics, School of Medicine, Kurdistan University of Medical Sciences, Sanandaj, Iran.

2. Besat Medical Educational and Therapeutic Center, Kurdistan University of Medical Sciences, Sanandaj, Iran., (Corresponding Author), Tel: +98-8733625742, Email: jila.yousefi@mail.com. ORCID ID: 0009-0008-4175-8922.

ABSTRACT

Background and Aim: Osteopetrosis is a rare hereditary skeletal disorder characterized by defective osteoclast-mediated bone resorption, resulting in abnormal bone modeling and remodeling. CLCN7 encodes the chloride/proton antiporter ClC-7, and variants in this gene underlie both autosomal recessive and dominant forms of osteopetrosis. Although increased bone mineral density (BMD) is typical, certain CLCN7 variants can paradoxically result in low or normal BMD due to partial impairment of osteoclast acidification. Here, we report a 13-year-old boy with recurrent fractures and low BMD associated with a heterozygous CLCN7 variant, thereby expanding the known clinical spectrum of the disorder.

Case Presentation: A 13-year-old boy presented with three low-energy trauma fractures over ten months, involving the distal radius, right elbow, and finger. Physical examination and growth parameters were normal. Laboratory results, including calcium, phosphate, alkaline phosphatase, parathyroid hormone, and vitamin D, were within normal limits. Dual-energy X-ray absorptiometry (DXA) showed low bone mineral density (T-scores: spine −2.0 to −3.52; left hip -3.05 to -3.13; total bone mineral density −2.77). Radiographs revealed mild metaphyseal splaying, an alternating radiolucent metaphyseal band, and mild cortical thickening without generalized sclerosis. Moreover, genetic testing identified a heterozygous variant in CLCN7:c.1692G>A, and both results were consistent with a mild form of osteopetrosis.

Conclusion: This case demonstrates that CLCN7-related osteopetrosis may present with paradoxically low BMD due to structural disorganization and impaired remodeling, not increased mineralization. Diagnosis requires integration of clinical, radiologic, and genetic data, as reliance on BMD alone may lead to misclassification of disease as primary osteoporosis or osteogenesis imperfecta.

Keywords: Bone Fractures, Bone Mineral Density, Dual-Energy X-Ray Absorptiometry, Heterozygous Variant, Osteoclast, Osteopetrosis

Received: Nov 26, 2025 **Accepted:** Apr 19, 2026

How to cite the article: Jila Yousefi. Paradoxically Low Bone Density in a 13-Year-Old Boy with Recurrent Fractures Associated with a Heterozygous CLCN7 Variant: A Mild Form of Osteopetrosis. SJKU 2026;30(6):145-150.

Copyright © 2026 the Author (s). Published by Kurdistan University of Medical Sciences. This is an open access article distributed under the terms of the Creative Commons Attribution-Non Commercial License 4.0 (CCBYNC), where it is permissible to download, share, remix, transform, and buildup the work provided it is properly cited. The work cannot be used commercially without permission from the journal

مجله علمی دانشگاه علوم پزشکی کردستان / دوره سی‌ام /بهمن و اسفند ۱۴۰۴/ ۱۴۵-۱۵۳

تناقض در پایین‌بودن تراکم استخوان در پسر سیزده‌ساله با شکستگی‌های مکرر و همراه با واریانت هتروزیگوت CLCN7: نوع خفیفی از استئوپتروز

ژیلا یوسفی[۱،۲]

۱. استادیار غدد درون‌ریز و متابولیسم کودکان، گروه کودکان، دانشکدهٔ پزشکی، دانشگاه علوم پزشکی کردستان، سنندج، ایران.

۲. مرکز پزشکی آموزشی و درمانی بعثت، دانشگاه علوم پزشکی کردستان، سنندج، ایران (نویسندهٔ مسئول)، پست الکترونیک: jila.yousefi@mail.com ، شماره تماس: ۰۷۸-۳۳۶۲۵۷۴۲، کد ارکید: ۰۰۰۹-۰۰۰۸-۴۱۷۵-۸۹۲۲

چکیده

زمینه و هدف: استئوپتروز نوعی اختلال اسکلتی نادر ارثی است که با تحلیل ناقص استخوان توسط استئوکلاست¬ها مشخص و به شکل‌گیری و بازسازی غیرطبیعی استخوان منجر می‌شود. ژن CLCN7 نوعی آنتی پورتر کلرید/ پروتون به نام ClC-7 را کد می‌کند و واریانت‌های این ژن زمینه‌ساز ایجاد دو نوع اختلال اتوزومال مغلوب و غالب استئوپتروز هستند. اگرچه در این اختلال افزایش تراکم معدنی استخوان (BMD) یافته‌ای شاخص است، واریانت‌های خاصی از CLCN7 به‌دلیل ایجاد اختلال جزئی در قدرت اسیدی‌کردن استوکلاست‌ها باعث تراکم معدنی پایین یا حتی طبیعی استخوان به‌صورت متناقض می‌شوند. در اینجا، پسر سیزده‌ساله‌ای با شکستگی‌های مکرر و تراکم معدنی پایین استخوان، مرتبط با یک واریانت هتروزیگوت گزارش می‌شود که طیف بالینی شناخته‌شدهٔ این اختلال را گسترش می‌دهد.

معرفی مورد: پسری سیزده‌ساله با سه شکستگی کم‌ضربه در طول ده ماه، شامل شکستگی‌های انتهایی رادیوس آرنج راست و انگشت مراجعه کرد. معاینهٔ فیزیکی و پارامترهای رشد طبیعی بودند. نتایج آزمایشگاهی، ازجمله کلسیم، فسفات، آلکالین فسفات، هورمون پاراتیروئید و ویتامین دی در محدودهٔ طبیعی بودند. سنجش جذب اشعهٔ ایکس با انرژی دوگانهٔ DXA تراکم معدنی استخوان پایینی را نشان داد (نمرات T: ستون فقرات ۲ - تا ۳/۵۲ -؛ لگن چپ ۳/۰۵ - تا ۳/۱۳ -؛ تراکم کل مواد معدنی استخوان ۲/۷۷ -). رادیوگرافی‌ها نشان‌دهندهٔ پهن‌شدگی خفیف متافیز، نوار متافیز رادیولوسنت متناوب و ضخیم‌شدن خفیف قشری بدون اسکلروز عمومی بودند. علاوه‌بر این، آزمایش ژنتیک یک واریانت هتروزیگوت را در CLCN7:c.1692G>A شناسایی کرد. هر دو نتیجهٔ اخیر با نوع خفیفی از استئوپتروز مطابقت دارند.

نتیجه‌گیری این مورد نشان می‌دهد که استئوپتروز مرتبط با واریانت CLCN7 ممکن است به‌دلیل بی‌نظمی ساختاری و بازسازی ناقص استخوان به‌جای افزایش معدنی‌شدن آن به تراکم پایین استخوان منجر شده باشد. تشخیص دقیق بیماری به ادغام داده‌های بالینی، رادیولوژیک و ژنتیکی نیاز دارد؛ زیرا تکیهٔ صرف بر تراکم معدنی استخوان ممکن است به طبقه‌بندی نادرست بیماری به‌عنوان پوکی استخوان اولیه یا استئوژنز ایمپرفکتا منجر شود.

کلمات کلیدی: استئوپتروز، استئوکلاست، تراکم معدنی استخوان، واریانت هتروزیگوت، سنجش جذب اشعهٔ ایکس با انرژی دوگانه، شکستگی استخوان.

وصول مقاله:۱۴۰۴/۰۹/۰۵ اصلاحیه نهایی:۱۴۰۴/۱۲۳/۰۵ پذیرش:۱۴۰۵/۱/۳۰

مقدمه

استئوپتروز شامل گروه ناهمگنی از اختلالات ژنتیکی استخوان است که با عملکرد ناقص استوکلاست و اختلال در جذب استخوان مشخص و به تجمع استخوان متراکم، اما شکننده منجر می‌شود (۱). جهش در ژن CLCN7 تقریباً ۷۵ درصد از موارد استئوپتروز اتوزومال غالب را تشکیل می‌دهد (۲، ۳). ClC-7 نوعی آنتی‌پورتر کلرید/ پروتون است که برای اسیدی‌شدن لاکونای تحلیل‌برنده و نیز برای گردش طبیعی استخوان ضروری است (۴). اگرچه استئوپتروز کلاسیک مرتبط با CLCN7 به‌صورت اسکلروز اسکلتی منتشر و تراکم معدنی استخوان (BMD) بالا بروز می‌کند، گزارش‌های اخیر تظاهرات خفیف‌تر یا غیرمعمول‌تر را با مقادیر طبیعی یا حتی کاهش‌یافته BMD توصیف می‌کنند (۵). وجود چنین موارد متناقضیی (از استئوپتروز) اهمیت درک تنوع ژنوتیپ ـ فنوتیپ بیماری را برجسته‌تر می‌کند. در اینجا، پسر سیزده‌ساله‌ای با شکستگی‌های مکرر و تراکم معدنی استخوان پایین مرتبط با یک واریانت هتروزیگوت CLCN7 گزارش می‌شود که به گسترش طیف خصوصیات بالینی شناخته‌شدهٔ استئوپتروز منجر می‌شود.

معرفی مورد

پسری سیزده‌ساله با سابقهٔ سه شکستگی خفیف در محل آرنج راست، انتهای تحتانی استخوان رادیوس چپ و انگشت راست در طول ده ماه برای ارزیابی ارجاع و در بیمارستان آموزشی بعثت سنندج، دانشگاه علوم پزشکی کردستان، بستری شد. این شکستگی‌ها در حین فعالیت بدنی معمول و بدون ضربهٔ قابل‌توجه ایجاد شده بودند. هیچ سابقهٔ پزشکی، دارویی یا خانوادگی مرتبطی با وقوع این شکستگی‌ها در کودک مذکور وجود نداشت.

یافته‌های بالینی و آزمایشگاهی

قد و وزن بیمار در محدودهٔ طبیعی (صدک ۵۰) بود. معاینهٔ فیزیکی هیچ‌گونه ناهنجاری جمجمه‌ای ـ صورتی، اختلال بینایی یا بزرگی کبد و طحال را نشان نداد. ارزیابی‌های عصبی و دندانی طبیعی بودند. کلسیم سرم (۸/۱ میلی‌گرم در دسی‌لیتر)، فسفات (۴/۵ میلی‌گرم در دسی‌لیتر)، آلکالین فسفاتاز (۷۸۲ واحد در لیتر)، هورمون پاراتیروئید (۱۱۶/۱ پیکوگرم در میلی‌لیتر) و ۲۵-هیدروکسی ویتامین D (۵۲/۷۸ نانوگرم در میلی‌لیتر) در محدودهٔ مرجع بودند. شمارش کامل خون و آزمایش‌های عملکرد کلیه و کبد طبیعی بودند. جزئیات آزمایش‌های بیمار در جدول ۱ آورده شده است.

رادیوگرافی و تصویربرداری

رادیوگرافی سادهٔ استخوان‌های بلند، ضخیم‌شدن خفیف قشر و اسکلروز مجزای متافیز را نشان داد، اما هیچ‌گونه آثاری از استئواسکلروز منتشره یا عمومی مشاهده نشد (شکل ۱).

سنجش جذب اشعهٔ ایکس با انرژی دوگانهٔ DXA میزان تراکم معدنی استخوان را پایین نشان داد، به‌طوری که نمرات T (T-score) برای ستون فقرات ۲- تا ۳/۵۲ -؛ پروگزیمال فمور چپ ۳/۰۵ - تا ۳/۱۳ - و تراکم استانداردشدهٔ مواد معدنی استخوان ۲/۷۷- بود (جدول ۲).

جدول ۱. نتایج یافته‌های آزمایشگاهی

A)- The Results Of Laboratory Tests- Page 1

Hematology

Test	Result	Risk	Unit	Method	Reference Range
Complete Blood Count					
WBC	6.5		x10^3/µL		5 - 13
RBC	4.73		x10^6/µL		4 - 5.2
Hemoglobin	14.0		g/dL		11 - 15.5
Hematocrit	40.2		%		31.5 - 45
MCV	85.0		fL		77 - 90
MCH	29.6		pg		25 - 33
MCHC	34.8		g/dL		30 - 36
Platelet	394		x10^3/µL		150 - 450
RDW-CV	11.8		%		11.5 - 15.3
PDW	*8.4*	L	fL		9 - 17
MPV	7.5		fL		6.5 - 11
P-LCR	8.2		%		13 - 43
Differential					
Neutrophil%	49		%		35 - 80
Lymphocyte%	37		%		8 - 15 years: 28 - 48
Monocyte%	8		%		2 - 8
Eosinophil%	6		%		0.4 - 6.7

Blood Biochemistry

Test	Result	Risk	Unit	Method	Reference Range
Fasting Blood Glucose	89		mg/dL	Enzymatic	70-105
BUN	7.0		mg/dL	Calcolorimetric	7 - 16
Creatinine	0.75		mg/dL		0.7 - 1.4
Cholesterol	147		mg/dL	Enzymatic	Desirable: <200 High : >200
Triglycerides	137.2		mg/dL	Enzymatic	Normal : <200 High : >200
HDL	46		mg/dL	Enzymatic	زن : >65: No risk 45-65: Low risk <45: High risk مرد: >55: No risk 35-55: Low risk <35: High risk
LDL	88		mg/dL	Enzymatic	Optimal <130 Borderline : 130-159 High : 160-189 Very High >189
Phosphor	4.5		mg/dL		3.2 - 5.7
Calcium (Ca)	*8.1**	L	mg/dL	Colorimetric	8.8 - 10.8
S.G.O.T. (AST)	28.9		U/L	Photometric	Up to 37
S.G.P.T. (ALT)	17.6		U/L	Photometric	up to 40
Alkaline Phosphatase	782		IU/L	Colorimetric	180 - 1200
Zinc (Zn)	*57**	L	µg/dL	Colorimetric	72.6 - 127

B)- The Reults of Laboratory Test- Page 2

Blood Biochemistry Continue

Hb A1c	4.3	%	Turbidimetric	<6.0 Normal 6.0 - 6.4 Prediabetic >6.4 Diabetic 5.4 - 7.6Good control 7.0 - 9.5 Fair control >9.5 Poor control
Estimated Average Glucose	76.71	mg/dL	Calculation	Optimal result: 68 - 114 Goal of therapy for Diabetes: < 15

** The results were rechecked. If clinically not expected, it is recommended to repeat the test.

آزمایش های این بخش توسط دستگاه هیتاچی ۹۱۱ انجام می شود.

Hormone

Test	Result	Risk	Unit	Method	Reference Range
Thyroid Stimulating Hormone (TSH)	1.03		µIU/mL	Abbott	0.3 - 5
Thyroxine (T4)	8.18		µg/dL	ELISA	5.5-9.0
Ferritin	47.85		ng/mL	Abbott	Male: 21.81-274.66 Female: 4.63-204
25 OH VitD3	52.78		ng/mL	ELISA	<20 : deficiency 21 - 29 : insufficiency 30 - 100 : sufficiency >100 : Potential toxicity
Parathyroid Hormone (PTH)	*116.1**	H	pg/ml	CLIA	15 - 68

** The results were rechecked. If clinically not expected, it is recommended to repeat the test.

آزمایش های این بخش توسط دستگاه **ABBOT USA** انجام می شود.

A: نتایج آزمایش‌های هماتولوژی و بیوشیمیایی بیمار؛

B: ادامهٔ نتایج بیوشیمیایی، نتایج هورمونی و سطح ویتامین دی بیمار.

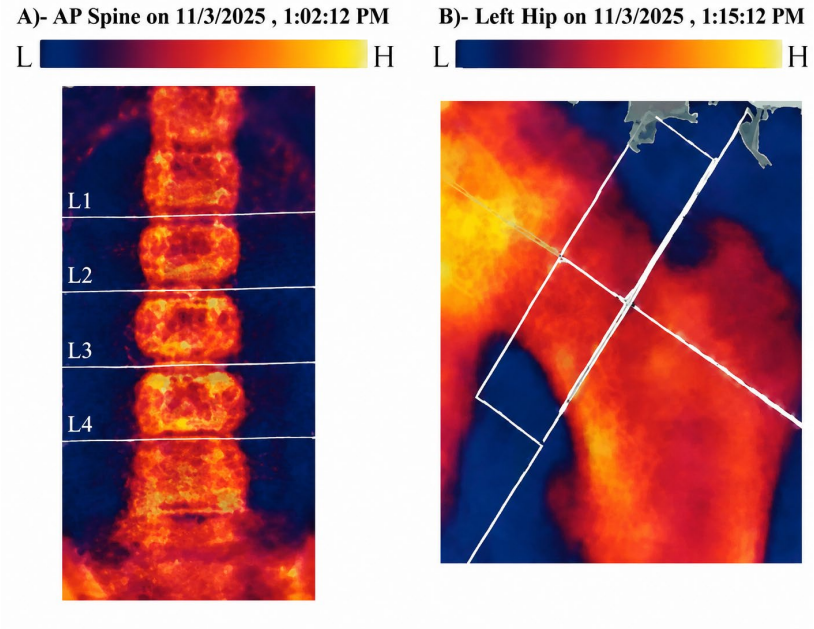

شکل ۱. تصویر استخوان‌های مربوط به مهره‌های ستون فقرات (A) و پروگزیمال فمور سمت چپ (B).

جدول ۲. نتایج نمرات تراکم استخوانی در بررسی رادیوگرافی استخوان

A)- AP Spine on 11/3/2025 , 1:02:12 PM

	L1 - L4	L1	L2	L3	L4
Density (g/cm)²	0.5996	0.5178	0.5720	0.6119	0.7350
T-Score	-3.12	-3.52	-3.22	-2.98	-2.00
Z-Score	*****	*****	*****	*****	*****

B)- Left Hip on 11/3/2025 , 1:15:12 PM

	Fem Neck	Troch	Total sBMD
Density (g/cm)²	0.7262	0.5789	806.7mg/cm²
T-Score	-3.05	-3.13	-2.77
Z-Score	*****	*****	*****

A: مقادیر دانسیته و نمره T برای استخوان های ستون فقرات.

B: مقادیر دانسیته و نمره T برای استخوان لگن سمت چپ.

جدول ۳. نتایج آزمایش ژنتیک. تست WES با استفاده از کیت کپچرینگ Agilent Sure Select Human AII Exon V7 روی DNA ی استخراج شده خون محیطی بیمار انجام شد. سپس آنالیز بیوانفورماتیکی و بالینی براسا پایپلاین اختصاصی و علایم بیماری انجام گرفت.

A 13-year-old male, born to consanguineous parents, was referred with Multiple bone fracture, oesteopetrosis

Chromosome coordinate (GRCh38)	Gene & Transcript	Variant	Allele State/ Inheritance Pattern	Classification	Disease or Phenotype
16-1499072	CLCN7 NM_001287.6	c.1692G>A (p.Leu564=)	Het/AD	VUS	Osteopetrosis, autosomal dominant 2, Hypopigmentation, organomegaly, and delayed myelination and development

مدیریت بیمار

بیمار پس از سه روز بستری در بیمارستان و انجام بررسی کامل با وضعیت سالم و علائم حیاتی پایدار ترخیص شد. باوجود اینکه می‌دانیم درمان با بیسفسفونات‌ها می‌تواند شکستگی استخوان را در استئوپتروز بدتر کند، به‌دلیل خفیف‌بودن استئوپتروز بیمار و همچنین شکستگی‌های متعدد بیمار و نیز پایین‌بودن دانسیته استخوانی، داروی پامیدرونات با دوز 1mg/kg/day در سه روز متوالی در فواصل هر چهار ماه به‌مدت یکسال برای بیمار تجویز شد. براساس پروتکل‌های موجود « Management of Low bone

mass & Osteoporesis»، توصیه شده است که درصورتی‌که T.Score≤۲/۵ باشد و در معاینه و شرح‌حال بیمار سه بار شکستگی در زیر نوزده سالگی با ترومای کم وجود داشته باشد، اندیکاسیون درمان با بیس فسفونات‌ها وجود دارد. با توجه به پایین‌بودن T.Score بیمار، قطعاً درمان استئوپورز برای بیمار الزامی است. در طول دورهٔ درمان، بیمار دچار شکستگی‌های مجدد نشد. به بیمار توصیه شد که مصرف مقادیر کافی از کلسیم و ویتامین D را به‌صورت منظم و مطابق دستورالعمل و مقدار تجویزشده رعایت و فعالیت‌های فیزیکی خود را برای ایجاد وزن مناسب، متعادل و ایمن تنظیم کند. در نهایت، انجام رادیوگرافی و تصویربرداری‌های بعدی و پایش بالینی بیمار برنامه‌ریزی شد.

بحث

جهش‌های CLCN7 طیف وسیعی از فنوتیپ‌های استخوانی را ایجاد می‌کنند که از استئوپتروز بدخیم نوزادی، با نارسایی شدید مغز استخوان و فشردگی اعصاب جمجمه‌ای، تا استئوپتروز اتوزومال غالب نوع ADO2 II، که اغلب بدون علامت است، یا به‌طور تصادفی کشف می‌شود، متغیر است. اشکال متوسط و خفیف بیماری می‌توانند با یافته‌های رادیوگرافی متغیر، شکنندگی استخوان یا تراکم معدنی استخوان طبیعی بروز کنند (۶-۸). ClC-7واسطهٔ تبادل کلرید/پروتون لازم برای اسیدی‌شدن استئوکلاست‌ها در لاکونای جذبی است. واریانت‌های با کاهش عملکرد جزئی (Partial loss-of-function variants) این مبادله‌کننده، فرایند اسیدی‌شدن استخوان را بدون تحلیل کامل آن مختل و معماری نامنظمی در استخوان ایجاد می¬کنند. در این اختلال عملکرد، ممکن است استخوان حاصل معدنی شده باشد، اما از نظر ساختاری ضعیف است و با وجود تراکم معدنی استخوان (BMD) کم یا حتی طبیعی، ممکن است دچار شکستگی‌های متعدد شود (۴، ۹).

علاوه بر این، آرتیفکت‌های احتمالی، که در تکنیک DXA وجود دارند، ممکن است در اندازه‌گیری‌های دوبعدی تراکم استخوان تداخل ایجاد کنند و به‌صورت ویژه در استخوان‌های با ساختار غیرطبیعی تراکم استخوان را کمتر از حد واقعی نشان دهد. علاوه‌بر این، اسکلروز ناهمگن نیز می‌تواند تراکم معدنی استخوان (BMD) را به‌طور گمراه‌کننده‌ای پایین‌تر نشان دهد (۱۰- ۱۲).

چندین گزارش جهش‌هایی از ژن CLCN7 را با نتایج متغیر یا متناقض تراکم استخوانی (BMD) مرتبط توصیف کرده‌اند. این یافته‌ها تأکید می‌کنند که ارزیابی BMD به‌تنهایی نمی‌تواند پیچیدگی‌های پاتوفیزیولوژیک بیماری‌های استخوانی مرتبط با CLCN7 را نشان دهد (۱۳- ۱۵). مورد گزارش‌شده در این مطالعه اهمیت ادغام داده‌های ژنتیکی، رادیولوژیکی و بالینی را در تشخیص بیماری‌های استخوانی برجسته می‌کند. تراکم یا دانسیته پایین استخوان باعث شکستگی‌های متعدد با حداقل ضربه، به‌ویژه در ستون فقرات، مفصل ران، استخوان بازو و نواحی لگن می‌شود. به‌علاوه، می‌تواند موجب دردهای استخوانی پراکنده به‌صورت ضعف و بی‌حالی گهگاهی شود. تشخیصی که صرفاً براساس تراکم استخوانی (BMD) پایین باشد، می‌تواند به طبقه‌بندی اشتباه بیماری به‌عنوان پوکی استخوان نوجوانان و درمان نامناسب آن منجر شود. لذا، در این مورد به‌خصوص مستندات و تأییدیه‌های ژنتیکی، شفافیت بیشتری ایجاد می‌کند، مشاوره خانوادگی را امکان‌پذیر و از درمان‌های غیرضروری یا بالقوهٔ مضر مانند بیسفسفونات‌ها پیشگیری می‌کند.

نتیجه‌گیری

مورد گزارش‌شده در این مقاله، بروز غیرمعمول فرم خاصی از استئوپتروز مرتبط با CLCN7 را توصیف و برجسته می‌کند که با شکستگی‌های مکرر و تناقض در تراکم معدنی کم استخوان همراه است. یافته‌ها تأکید می‌کنند که در چنین مواردی، بازسازی ناقص استخوان و بی‌نظمی‌های

ریزساختاری، به‌جای معدنی‌شدن کم استخوان، زمینه‌ساز شکنندگی استخوان است. تشخیص دقیق نیازمند تلفیق یافته‌های بالینی، تصویربرداری و ژنتیکی است و نباید صرفاً بر سنجش تراکم استخوان متکی بود.

نکات آموزشی

۱. استئوپتروز مرتبط با CLCN7 طیف گسترده‌ای از اشکال بدخیم نوزادی تا خفیف یا استئوپنیک را نشان می‌دهد.

۲. کم یا طبیعی‌بودن تراکم معدنی استخوان (BMD) استئوپتروز را رد نمی‌کند؛ ممکن است نشان‌دهندهٔ اختلال در ریزساختار استخوان یا تاثیر آرتیفکت‌ها در DXA باشد.

۳. آزمایش ژنتیک در کودکانی که شکستگی‌های مکرر و تراکم معدنی استخوان پایین بدون دلیل مشخص دارند، ضروری است.

۴. تشخیص اشتباه به‌عنوان پوکی استخوان نوجوانان ممکن است به استفادهٔ نامناسب از بیسفسفونات منجر شود.

۵. ارزیابی چندوجهی، تشخیص دقیق و مدیریت متناسب بیماری را تضمین می‌کند.

تشکر و قدردانی

نویسندهٔ مقاله مراتب تشکر و قدردانی خود را از مسئولان محترم بیمارستان آموزشی بعثت شهرستان سنندج، معاونت محترم تحقیقات و فناوری دانشگاه علوم پزشکی کردستان و آزمایشگاه تشخیص طبی باران سنندج اعلام می‌کند. این مطالعه بدون حمایت و منابع مالی دولتی یا خصوصی ارائه شده است. رضایت کتبی آگاهانه برای انتشار این گزارش موردی، نتایج آزمایشگاهی، ژنتیکی و رادیوگرافی‌های بیمار از سرپرست قانونی او اخذ شده است. این گزارش مطابق با دستورالعمل‌های کشوری گزارش موردی و استانداردهای اخلاقی سازمانی و با کد اخلاق IR.MUK.REC.1404.225 فراهم شده است. نویسندهٔ مقاله هیچ‌گونه تضاد منافعی در ارتباط با این اثر اعلام نمی‌کند.

منابع

1. Del Fattore A, Teti A. Genetics, pathogenesis and treatment of osteopetrosis. Bone. 2012;50(3):757-768.
2. Sobacchi C, Schulz A, Coxon FP, Villa A, Helfrich MH. Osteopetrosis: genetics, treatment and new insights into osteoclast function. Nat Rev Endocrinol. 2013;9(9):522-536.
3. Waguespack SG, Hui SL, DiMeglio LA, Econs MJ. Autosomal dominant osteopetrosis: clinical severity and natural history of 94 subjects with a chloride channel 7 gene mutation. J Clin Endocr Metab. 2007; 1;92(3):771-778.
4. Kornak U, Kasper D, Bösl MR, Kaiser E, Schweizer M, Schulz A, et al. Loss of the ClC-7 chloride channel leads to osteopetrosis in mice and man. Cell. 2001;104(2):205-215.
5. Wu CC, Econs MJ, DiMeglio LA, Insogna KL, Levine MA, Orchard PJ, et.al. Diagnosis and management of osteopetrosis: consensus guidelines from the osteopetrosis working group. T Clin Endocr Metab. 2017; 1; 102(9):3111-23.
6. Del Fattore A, Cappariello A, Teti A. Genetics, pathogenesis and clinical features of CLCN7-related osteopetrosis. Int J Mol Sci. 2021;22(4):1910.
7. Tolar J, Teitelbaum SL, Orchard PJ. Osteopetrosis. N Engl J Med. 2004;351(27):2839-2849.
8.Bustos-Merlo A, Rosales-Castillo A. Autosomal dominant osteopetrosis type II associated with CLCN7. Analysis of five cases. Med Clin. 2026; 30;166(1):107235.
9. Pangrazio A, Pusch M, Caldana E, Frattini A, Lanino E, Tamhankar PM et al. Molecular and clinical heterogeneity in CLCN7-dependent osteopetrosis: Report of 20 novel mutations. Human mutation. 2010 Jan;31(1):E1071-E1080.
10. Bollerslev J, Andersen Jr PE. Radiological, biochemical and hereditary evidence of two types of autosomal dominant osteopetrosis. Bone. 1988 1;9(1):7-13.

11. Frattini, A., Pangrazio, A., Susani, L., Sobacchi, C., Mirolo, M., Abinun, M.,et al. Chloride Channel ClCN7 Mutations Are Responsible for Severe Recessive, Dominant, and Intermediate Osteopetrosis. J Bone Miner Res. 2003; 18: 1740-1747.
12. Kahler SG, Burns JA, Aylsworth AS, Opitz JM. A mild autosomal recessive form of osteopetrosis. Am J Med Genet.. 1984;17(2):451-64.
13. Syed Z, Khan A. Bone densitometry: applications and limitations. J Obstet Gynaecol Can. 2002 Jun;24(6):476-84.
14. Donati S, Aurilia C, Palmini G, Falsetti I, Marini F, Giusti F, et.al. Osteopetrosis: Pathogenesis, Clinical Management, and Emerging Therapies. Curr Osteoporos Rep. 2026; 7;24(1):20.
15.Chen Y, Zhou L, Guan X, Wen X, Yu J, Dou Y. Case report: Gene mutations and clinical characteristics of four patients with osteopetrosis. Front. Pediatr. 2023 Mar 14;11:1096770.