

A Case Report of Ganglioneuroblastoma with Non-Specific Presentations: Diagnostic and Management Challenges

Mahmoud Khodabandeh¹, Farzad Kompani², Fariba Fashandaky³, Mohammadsadegh Talebi Kahdouei⁴, Katayoun Borhani⁵, Hamid Eshaghi⁶

1. Associate Professor, Department of Pediatric Infectious Diseases, Pediatric's Center of Excellence, Children's Medical Center, School of Medicine, Tehran University of Medical Sciences, Tehran, Iran. (Corresponding Author), Tel: 021-61472011 Email: khodabandeh@farabi.tums.ac.ir ORCID ID: 0000-0002-1567-5284

2. Professor, Department of Pediatric Hematology and Oncology, Pediatric's Center of Excellence, Children's Medical Center, School of Medicine, Tehran University of Medical Sciences, Tehran, Iran. ORCID ID: 0000-0001-6090-4595

3. Department of Pediatrics, Pediatric's Center of Excellence, Children's Medical Center, School of Medicine, Tehran University of Medical Sciences, Tehran, Iran. ORCID ID: 0009-0004-4500-4133

4. Fetal and Pediatric Cardiovascular Research Center, Tehran University of Medical Sciences, Tehran, Iran. ORCID ID: 0009-0000-6169-3531

5. Department of Pediatrics, Pediatric's Center of Excellence, Children's Medical Center, School of Medicine, Tehran University of Medical Sciences, Tehran, Iran. ORCID ID: 0000-0002-0884-6153

6. Associate Professor, Department of Pediatric Infectious Diseases, Pediatric's Center of Excellence, Children's Medical Center, School of Medicine, Tehran University of Medical Sciences, Tehran, Iran. ORCID ID: 0000-0003-1420-0903

ABSTRACT

Background and Aim: Ganglioneuroblastoma is a rare tumor with a diverse clinical presentation, often leading to a delay in diagnosis due to nonspecific symptoms. GNB originates from neural crest cells and usually presents in early childhood. Given the diverse presentation of the patient, it can pose a diagnostic challenge. We report a case of GNB that was initially misdiagnosed as septic arthritis.

Case presentation: The case was a 25-month-old boy who presented with fever, limping, and pelvic pain and was initially diagnosed as septic arthritis. Due to the lack of response to antibiotic therapy, further investigation led to the diagnosis of metastatic GNB.

Conclusion: This case highlights the importance of considering malignancies in the differential diagnosis of musculoskeletal symptoms in children who fail to respond to initial treatment. It also highlights the critical role of advanced imaging and biopsy in reaching a definitive diagnosis.

Keywords: Infectious, Malignant, Neuroblastoma, Septic arthritis

Received: Apr 27, 2025

Accepted: Nov 11, 2025

How to cite the article: Mahmoud Khodabandeh, Farzad Kompani, Fariba Fashandaky, Mohammadsadegh Talebi Kahdouei, Katayoun Borhani, Hamid Eshaghi. A Case Report of Ganglioneuroblastoma with Non-Specific Presentations: Diagnostic and Management Challenges. SJKU 2025;30(4):157-163

Copyright © 2018 the Author (s). Published by Kurdistan University of Medical Sciences. This is an open access article distributed under the terms of the Creative Commons Attribution-Non Commercial License 4.0 (CCBYNC), where it is permissible to download, share, remix, transform, and buildup the work provided it is properly cited. The work cannot be used commercially without permission from the journal

گزارش یک مورد گانگلیونوروبلاستوما با تظاهرات غیر اختصاصی

: چالش های تشخیصی و مدیریتی

محمود خداپنده^۱، فرزاد کمپانی^۲، فریبا فشندکی^۳، محمدصادق طالبی کهدویی^۴، کتابون برهانی^۵، حمید اسحاقی^۶

۱. دانشیار، گروه بیماری های عفونی کودکان، قطب علمی کودکان، مرکز طبی کودکان، دانشکده پزشکی، دانشگاه علوم پزشکی تهران، تهران، ایران. (نویسنده مسئول)، تلفن

ثابت: ۰۱۱-۶۱۴۷۲۰۱۱-۰۲۱، ایمیل: khodabandeh@farabi.tums.ac.ir، شناسه اړکید: ۰۰۰۰-۰۰۰۲-۱۵۶۷-۵۲۸۴

۲. استاد، گروه خون و انکولوژی کودکان، قطب علمی کودکان، مرکز طبی کودکان، دانشکده پزشکی، دانشگاه علوم پزشکی تهران، تهران، ایران. شناسه اړکید: ۰۰۰۰-

۰۰۰۱-۶۰۹۰-۴۵۹۵

۳. گروه کودکان، قطب علمی کودکان، مرکز طبی کودکان، دانشکده پزشکی، دانشگاه علوم پزشکی تهران، تهران، ایران. شناسه اړکید: ۰۰۰۹-۰۰۰۴-۴۵۰۰-۴۱۳۳

۴. مرکز تحقیقات قلب و عروق جنین و کودکان، دانشگاه علوم پزشکی تهران، تهران، ایران. شناسه اړکید: ۰۰۰۹-۰۰۰۰-۶۱۶۹-۳۵۳۱

۵. گروه کودکان، قطب علمی کودکان، مرکز طبی کودکان، دانشکده پزشکی، دانشگاه علوم پزشکی تهران، تهران، ایران. شناسه اړکید: ۰۰۰۰-۰۰۰۲-۰۸۸۴-۶۱۵۳

۶. دانشیار، گروه بیماری های عفونی کودکان، قطب علمی کودکان، مرکز طبی کودکان، دانشکده پزشکی، دانشگاه علوم پزشکی تهران، تهران، ایران. شناسه اړکید: ۰۹۰۳-

۱۴۲۰-۰۰۰۳-۰۰۰۰

چکیده

زمینه و هدف: گانگلیونوروبلاستوما توموری نادر با تظاهرات بالینی متنوع است که اغلب به دلیل علائم غیر اختصاصی منجر به تأخیر در تشخیص می شود. گانگلیونوروبلاستوما از سلول های تاج عصبی منشأ می گیرد و معمولاً در اوایل دوران کودکی بروز می کند. با توجه به تظاهرات متنوع بیماری، می تواند یک چالش تشخیصی ایجاد کند. ما موردی از گانگلیونوروبلاستوما را گزارش می کنیم که در ابتدا به اشتباه به عنوان آرتریت سپتیک تشخیص داده شد.

معرفی مورد: مورد یک پسر ۲۵ ماهه را بود که با تب، لنگیدن و درد لگن مراجعه کرده و در ابتدا به عنوان آرتریت سپتیک تشخیص داده شد. به دلیل عدم پاسخ به درمان آنتی بیوتیکی، بررسی بیشتر منجر به تشخیص گانگلیونوروبلاستوما متاستاتیک شد. **نتیجه گیری:** این مورد اهمیت در نظر گرفتن بدخیمی ها را در تشخیص افتراقی علائم اسکلتی-عضلانی در کودکانی که به درمان اولیه پاسخ نمی دهند، برجسته می کند. همچنین نقش حیاتی تصویربرداری پیشرفته و بیوپسی را در رسیدن به تشخیص قطعی برجسته می کند.

کلمات کلیدی: آرتریت سپتیک، بدخیمی، عفونی، نوروبلاستوما.

وصول مقاله: ۱۴۰۴/۰۲/۰۷، اصلاحیه نهایی: ۱۴۰۴/۰۸/۱۹، پذیرش: ۱۴۰۴/۰۸/۲۰

مقدمه

گانگلیونوروبلاستوما یک تومور نادر است که از سلول‌های تاج عصبی منشأ می‌گیرد و بخشی از طیف تومورهای نوروبلاستیک است. این تومورها از گانگلیونوروماهای خوش‌خیم تا نوروبلاستوماهای بدخیم متغیر هستند. گانگلیونوروبلاستوما معمولاً در غدد فوق کلیوی یا گانگلیون‌های سمپاتیک ایجاد می‌شود و تظاهرات بالینی آن به محل و وسعت تومور بستگی دارد (۱-۳). این بیماری ممکن است با علائم غیراختصاصی مانند تب، درد استخوان یا علائم سامانه‌ای بروز کند که اغلب منجر به تشخیص نادرست و تأخیر در شروع درمان به علت متاستاز می‌شود (۴،۵) و در نهایت عدم تشخیص زودهنگام، موجب افزایش مرگ‌ومیر می‌شود (۶).

در این مقاله، موردی از گانگلیونوروبلاستوما را که ابتدا با علائم آرتریت سپتیک مراجعه کرد، ارائه داده شده و چالش‌های تشخیصی و مدیریتی مرتبط با آن را مورد بحث قرار می‌دهد.

معرفی بیمار

بیمار پسر ۲۵ ماهه با وزن ۱۲.۵ کیلوگرم و رشد و نمو و تکامل طبیعی، با تب، عدم توانایی تحمل وزن بر روی اندام تحتانی و درد لگن به مرکز درمانی ما مراجعه کرد. سابقه بیماری خاص، نقص ایمنی یا بدخیمی در خانواده گزارش نشد. وی ۱۰ روز قبل در مرکز دیگری با تشخیص آرتریت سپتیک بستری شده بود که با وانکومایسین داخل وریدی و یک سفالوسپورین نسل سوم درمان شده بود. به‌رغم درمان مناسب آنتی‌بیوتیکی، تب و لنگش ادامه داشت و بیمار همچنان قادر به راه رفتن نبود. به همین دلیل به مرکز ما ارجاع داده شد.

در بدو پذیرش، بیمار تب ۳۸.۵ درجه سانتی‌گراد، محدودیت حرکت مفصل لگن دوطرفه و عدم توانایی در تحمل وزن داشت. معاینه فیزیکی علائم منتزال، ضایعات پوستی یا لنفادنوپاتی نشان نداد. شکم نرم و بدون توده قابل لمس بود. آزمایش‌های اولیه برای بیمار انجام شد (جدول ۱).

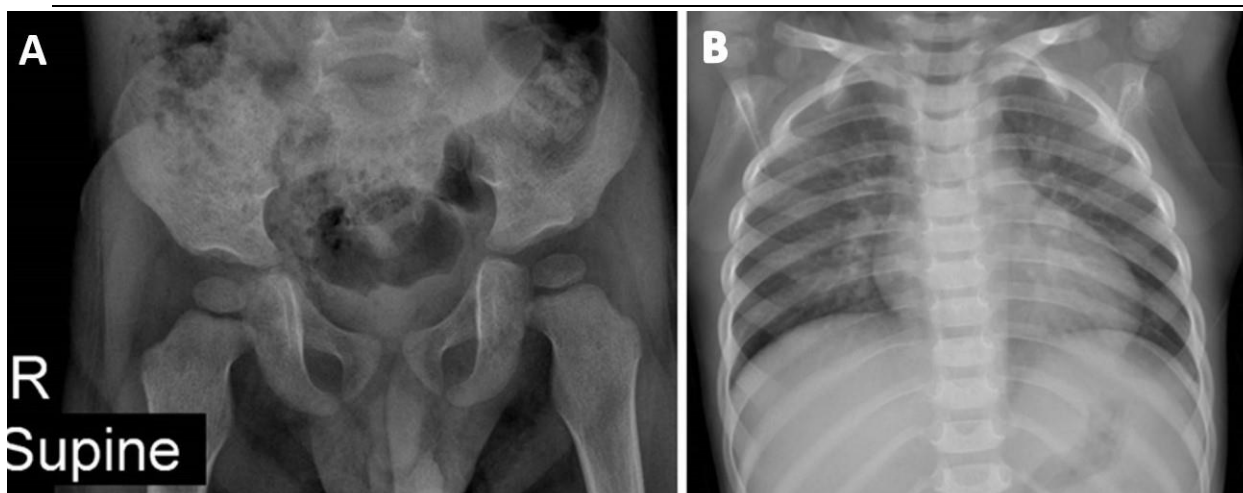
جدول ۱- آزمایش‌های اولیه درخواستی بیمار

آزمایش	نتیجه	مقادیر نرمال
WBC	$8.74 \times 10^3/\mu\text{L}$ (PMN=43.4%, LYM=49.2%)	$5 - 15 \times 10^3/\mu\text{L}$
Hemoglobin	8.7 g/dL	11 - 14 g/dL
Platelets	$247 \times 10^3/\mu\text{L}$	$150 - 450 \times 10^3/\mu\text{L}$
ESR	151 mm/hr	< 20 mm/hr
CRP	124 mg/L	< 10 mg/L
LDH	515 IU/L	100 - 250 IU/L
Uric acid	4 mg/dL	2.5 - 5.5 mg/dL (children)

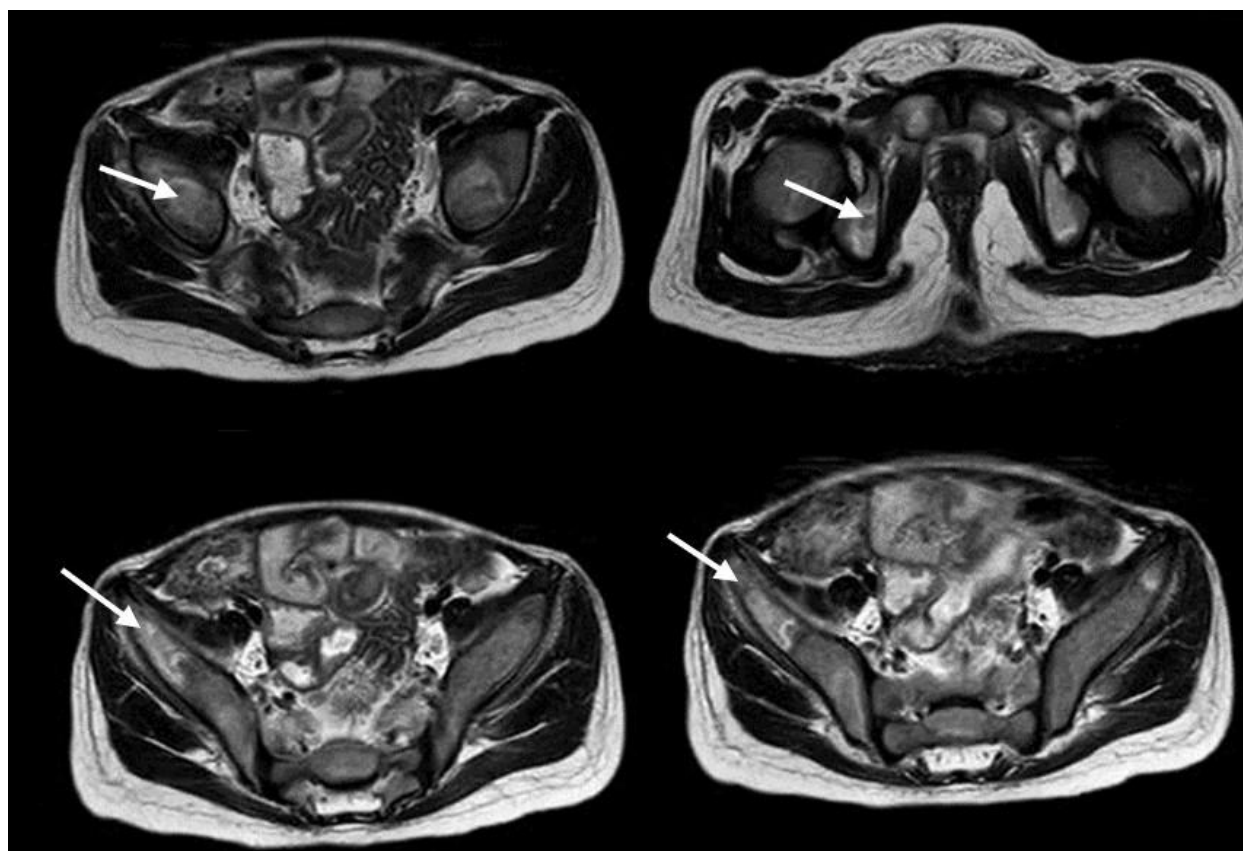
بدخیمی و استئومیلیت، MRI لگن و مفصل ران انجام شد که گزارش آن افزایش منتشر غیرطبیعی سیگنال مغز استخوان در استخوان‌های لگن (سر فمور، ایلیاک، ایسکیوم و ساکروم) به نفع درگیری مغز استخوان، بی‌نظمی و واکنش پریوستی در استخوان‌های ایلیاک و سر فمور که به نفع نفوذ بدخیمی به مغز استخوان و متاستاز گزارش شد (شکل ۲).

آزمایش‌های سرولوژیک (رایت، کومبس رایت و ۲-مرکاپتواتانول [2-ME]) منفی بودند. سونوگرافی دوطرفه مفصل هیپ، افیوژن مفصلی را نشان نداد و سونوگرافی شکم نیز نکته قابل توجهی نداشت.

عکس برداری از لگن و قفسه سینه بیمار طبیعی گزارش شد (شکل ۱). با توجه طول مدت بیماری و عدم پاسخ مناسب به درمان آنتی‌بیوتیکی، برای بررسی ضایعات عمقی تر و رد



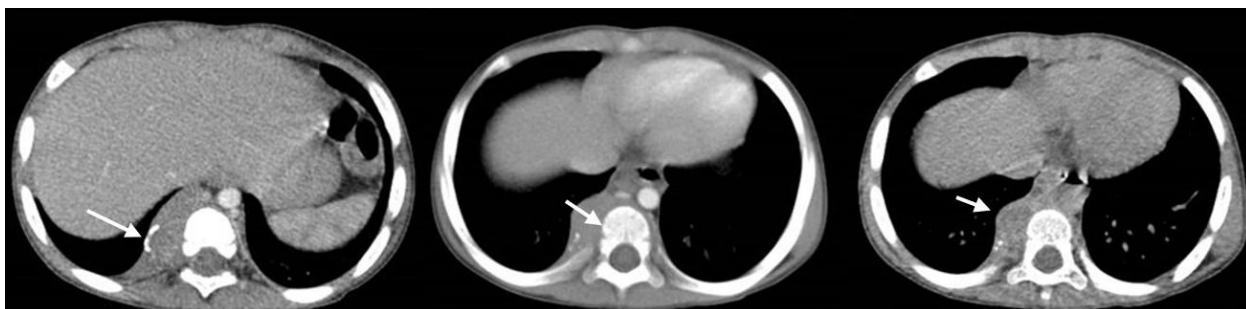شکل ۱. رادیوگرافی ساده لگن (A، نمای قدامی-خلفی در وضعیت supine) و قفسه سینه (B، نمای قدامی-خلفی). هر دو تصویر طبیعی گزارش شدند و ضایعه پاتولوژیک آشکاری مشاهده نشد.



شکل ۲. تصویربرداری MRI لگن بدون تزریق کنتراست با دستگاه ۱/۵ تسلا (Philips, 1.5T) در توالی T2-weighted و برش‌های اکسیال. افزایش منتشر سیگنال غیرطبیعی مغز استخوان در ایلیاک، ایسکیوم، ساکروم و سر فمور مشاهده می‌شود (فلش‌ها)، همراه با بی‌نظمی و واکنش پریوستی که مطرح‌کننده ارتشاح بدخیمی و احتمال متاستاز است.

آسپیراسیون مغز استخوان، سلول‌های گرد کوچک را نشان داد که در تشخیص افتراقی آن، نوروبلاستوما یا لوسمی را مطرح نمود. سی‌تی‌اسکن اسپیرال شکم و قفسه سینه با تزریق ماده حاجب انجام شد تا ارزیابی وسعت درگیری مهره‌ها و وضعیت غدد لنفاوی بهتر صورت گیرد. سی‌تی‌اسکن قفسه سینه و شکم با تزریق کنتراست، توده پاراورتبرال راست همراه با کلسیفیکاسیون شامل مهره‌های T6-T7 و T10-T11 و ضایعه تومورال در T12-L1 و غدد لنفاوی کلسیفیه را نشان داد (شکل ۳).

ارزیابی‌های بیشتر شامل اسکن استخوانی، آزمایش آزادسازی گاما اینترفرون (IGRA) از نظر بررسی سل، اندازه‌گیری سطح وانیلین مندیلیک اسید (VMA) ادراری، بررسی پروفایل ایمنی از جهت رد نقص ایمنی و سی‌تی‌اسکن شکم و لگن بود. اسکن استخوان افزایش جذب در چندین ناحیه اسکلتی را نشان داد که شک به بدخیمی خونی را افزایش داد. IGRA منفی گزارش شد. VMA ادراری ۱ میکروگرم در ۲۴ ساعت (در محدوده طبیعی) بود. بررسی پروفایل ایمنی طبیعی بود. جهت بیمار آسپیراسیون مغز استخوان انجام گرفت که نمونه



شکل ۳. سی‌تی‌اسکن اسپیرال شکم و قفسه سینه با تزریق کنتراست (برش‌های اکسیال) در پنجره‌های مدیاستینال و استخوانی. توده پاراورتبرال راست در مجاورت مهره‌های خلفی همراه با کلسیفیکاسیون و شواهد درگیری استخوانی مشاهده می‌شود. (فلش‌ها)

(خوش‌خیم) قرار دارد. این تومور از ترکیبی از سلول‌های گرد کوچک بدخیم و اجزای تمایز یافته مانند سلول‌های شبه گانگلیون و استرومای شوان تشکیل شده است (۷-۹). تشخیص گانگلیونوروبلاستوم اغلب به دلیل علائم اولیه غیراختصاصی با تأخیر است، مثلاً، لنگیدن در کودکان معمولاً به تروما یا عفونت نسبت داده می‌شود و بدخیمی‌ها معمولاً در تشخیص افتراقی در اوایل در نظر گرفته نمی‌شوند. مواردی از کمردرد و گزگز پا به دنبال گانگلیونوروبلاستوم گزارش شده است (۱۰). در گزارش دیگر، تب، اختلال در راه رفتن و توده آدرنال در سونوگرافی به‌عنوان گانگلیونوروبلاستوم مختلط تشخیص داده شد (۱۱) و همچنین سرفه‌های پروداکتیو همراه با

جهت تشخیص قطعی، بیوپسی سوزنی از توده پاراورتبرال انجام شد که ویژگی‌های بافت‌شناسی سلول‌های گرد کوچک تمایز نیافته، سلول‌های شبه گانگلیون و استرومای شوان را نشان داد که تشخیص گانگلیونوروبلاستوما را تأیید می‌کرد. بیمار برای درمان به بخش انکولوژی ارجاع داده شد و شیمی‌درمانی ترکیبی با سیس پلاتین و اتوپوزید دریافت کرد. پس از سه دوره، کاهش اندازه تومور مشاهده شد.

بحث

گانگلیونوروبلاستوم توموری با رفتار بیولوژیکی متوسط است که بین نوروبلاستوما (بدخیم) و گانگلیونوروما

ضایعات داشت و مسیر تشخیصی را به درستی هدایت نمود. بر این اساس، گزارش حاضر می‌تواند به‌عنوان یک هشدار بالینی مهم برای پزشکان کودکان و ارتوپدی مطرح شود تا در مواجهه با بیماران مشابه، احتمال بدخیمی‌ها را نادیده نگیرند.

نتیجه‌گیری

گانگلیونوروبلاستوم اگرچه نادر است، اما باید در تشخیص افتراقی کودکانی که با علائم اسکلتی-عضلانی غیرقابل توضیح مراجعه می‌کنند، به‌ویژه هنگامی که درمان‌های معمول با شکست مواجه می‌شوند، در نظر گرفته شود. استفاده به‌موقع از تصویربرداری پیشرفته MRI و بیوپسی بافت می‌تواند تشخیص و درمان زودهنگام را تسهیل کند که برای بهبود پیامدها و پیش‌آگهی بیمار، بسیار مهم است.

تشکر و قدردانی

بدین‌وسیله از مشارکت بخش‌های رادیولوژی و پاتولوژی بیمارستان مرکز طبی کودکان، در تشخیص این مورد قدردانی می‌کنیم.

گزارش موردی فوق حاصل از طرح تحقیقاتی بررسی اپیدمیولوژیک و اتیولوژیک آرتрит عفونی در کودکان بستری‌شده و با کد اخلاق IR.TUMS.CHMC.REC.1404.055 است.

نویسندگان اعلام می‌کنند که هیچ‌گونه تعارضی با منافع این مطالعه ندارند.

استفراغ از تظاهر اولیه هنگام تشخیص آورده شده است (۱۲). حتی ندرتا سندرم پارانئوپلاستیک از جمله اسهال در این دسته از بدخیمی‌ها به‌عنوان تظاهر اولیه دیده‌شده است (۱۳).

در مطالعه‌ای که روی ۹۶ بیمار مبتلا به نوروبلاستوما صورت گرفته بود، همه تومورها در مراحل بالینی ۳ و ۴ با متاستاز به مغز استخوان و سایر نقاط پرخطر بودند (۱۴). از طرفی در مطالعه‌ای روی ۵۹ بیمار بزرگسال صورت گرفت که هجده بیمار مبتلا به نوروبلاستوما یا گانگلیونوروبلاستوم بیماری منطقه‌ای و ۲۸ بیمار نوروبلاستوما متاستاتیک مرحله ۴ داشتند (۱۵).

آنچه مورد حاضر را از سایر گزارش‌های مشابه متمایز می‌کند، بروز اولیه علائم به‌صورت لنگش و درد لگن با تشخیص اولیه آرتريت سپتیک است. در اغلب گزارش‌های گانگلیونوروبلاستوما، توده شکمی یا تظاهرات تنفسی و سیستمیک به‌عنوان نشانه‌های اولیه ذکر شده‌اند، اما در این بیمار، نخستین تظاهر محدود به علائم اسکلتی-عضلانی بود که منجر به تشخیص نادرست و تأخیر در آغاز درمان گردید. این ویژگی از اهمیت آموزشی ویژه‌ای برخوردار است، زیرا نشان می‌دهد حتی در شرایطی که یافته‌های رادیوگرافی طبیعی گزارش می‌شوند، در صورت تداوم علائم و عدم پاسخ به درمان آنتی‌بیوتیکی باید احتمال بدخیمی در تشخیص افتراقی مدنظر قرار گیرد. افزون بر این، به‌کارگیری MRI و CT با پروتکل‌های دقیق تصویربرداری نقش تعیین‌کننده‌ای در آشکارسازی ماهیت

منابع

1. Cardona JJ, Hori YS, Harary PM, Persad ARL, Ustrzynski L, Emrich SC, et al. Stereotactic radiosurgery for brain metastases secondary to adrenal ganglioneuroblastoma: illustrative case. *J Neurosurg Case Lessons*. 2025;9(12):CASE24820.
2. Choi JH, Ro JY. Mediastinal neuroblastoma, ganglioneuroblastoma, and ganglioneuroma: pathology review and diagnostic approach. *Semin Diagn Pathol*. 2022;39(2):120-130.
3. Lonergan GJ, Schwab CM, Suarez ES, Carlson CL. Neuroblastoma, ganglioneuroblastoma, and ganglioneuroma: radiologic-pathologic correlation. *Radiographics*. 2002;22(4):911-934.

4. Sekiguchi N, Noguchi T, Fukushima T, Kobayashi T, Ozawa T, Sato Y, et al. Posterior mediastinal ganglioneuroblastoma in an adolescent: a case report and review. *Thorac Cancer*. 2020;11(2):451-455.
5. Usmani S, Al-Mohtab S, Albader FL, Kandari FA. Paediatric metastatic ganglioneuroblastoma on 68Ga-DOTA NOC PET-CT. *J Pak Med Assoc*. 2023;73(1):202-203.
6. Tamura T, Yoshioka Y, Sakamoto S, Ichikawa T, Ochiya T. Extracellular vesicles in bone metastasis: key players in the tumor microenvironment and promising therapeutic targets. *Int J Mol Sci*. 2020;21(18):6680.
7. Shimada H, Ambros IM, Dehner LP, Hata J, Joshi VV, Roald B, et al. The international neuroblastoma pathology classification (the Shimada system). *Cancer*. 1999;86(2):364-372.
8. Mondal A. Cytopathology of neuroblastoma, ganglioneuroblastoma and ganglioneuroma. *J Indian Med Assoc*. 1995;93(9):340-343.
9. Bernhardt M, Vokuhl C. Peripheral neuroblastic tumors in childhood. *Pathologie*. 2023;44(6):366-372.
10. Yilmaz B, Toktaş ZO, Akakın A, Demir MK, Yapıcıer O, Konya D. Lumbar spinal immature ganglioneuroma with conus medullaris invasion: case report. *Pediatr Neurosurg*. 2015;50(6):330-335.
11. Radhakrishnan S, Rao R, Lashkari HP, Kini H, Kini JR, Kudurugundi VB, et al. A needle in the haystack: an unusual case presentation of ganglioneuroblastoma at a tertiary care center in Coastal Karnataka. *Clin Case Rep*. 2023;11(11):e8149.
12. Badiu Tişa I, Samaşca G, Aldea C, Lupan I, Farcau D, Makovicky P. Ganglioneuroblastoma in children. *Neurol Sci*. 2019;40(9):1985-1989.
13. Han W, Wang HM. Refractory diarrhea: a paraneoplastic syndrome of neuroblastoma. *World J Gastroenterol*. 2015;21(25):7929-7932.
14. McCarthy LC, Chastain K, Flatt TG, Taboada E, Garola R, Herriges J, et al. Neuroblastoma in adolescents and children older than 10 years: unusual clinicopathologic and biologic features. *J Pediatr Hematol Oncol*. 2019;41(8):586-595.
15. Magnier O, Schiff I, Cristante J, Chabre O, Veloso M, Bosson JL, et al. Adolescent- and adult-onset neuroblastic tumor: a retrospective multicenter observational study of patients diagnosed in France between 2000 and 2020. *Pediatr Blood Cancer*. 2024;71(8):e31074.