

## Myomectomy in Two Sisters with Multiple Myomas: A Case Series

Fariba Seyedoshohadaei<sup>1</sup>, Kian Lahourpour<sup>2</sup>, Hana Sohrabi<sup>3</sup>, Seyedeh Tayyeb Ghazavi<sup>4</sup>, Behzad Gholamveisi<sup>5</sup>

1. Associate Professor, Department of Obstetrics and Gynecology, Faculty of Medicine, Kurdistan University of Medical Sciences, Sanandaj, Iran. ORCID ID: 0000-0002-7828-2453

2. General Practitioner, Seyedoshohadaei Hospital, Kurdistan University of Medical Sciences, Sanandaj, Iran. ORCID ID: 0009-0006-5487-5058

3. Master of midwifery education, Trainer, Department of Midwifery, Faculty of Nursing and Midwifery, Kurdistan University of Medical Sciences, Sanandaj, Iran. ORCID ID: 0000 -0001 -8568 -8286

4. Obstetrics and Gynecology Resident, Department of Obstetrics and Gynecology, Department, Faculty of Medicine, Kurdistan University of Medical Sciences, Sanandaj, Iran. ORCID ID: 0000-0003-2498-465x

5. Master of Operating Room, Trainer, Department of Operating Room, Faculty of Nursing and Midwifery, Kurdistan University of Medical Sciences, Sanandaj, Iran. (Corresponding Author), Tel: 087-33613545, Email: behzad.gholamveisi@gmail.com., ORCID ID: 0000-0002-8826-884x

### ABSTRACT

**Background and Aim:** Uterine myoma is the most common mass in gynecology and affects many women in different societies. Uterine myomas have different types and cause different symptoms that require treatment to prevent further complications.

**Case report:** This study reports multiple myomas in two 34-year-old and 31-year-old unmarried sisters. Both patients had severe digestive, urinary and bleeding problems. Due to the fact that the patients were young and childless and wanted to preserve their fertility, they underwent myomectomy by laparotomy. Despite the large number of myomas (56 and 47), in order to preserve fertility, attention was paid to preserving the normal anatomy of the uterus and fallopian tubes, and the uterus was repaired.

**Conclusion:** The presence of multiple myomas in two sisters indicates the great influence of genetics on the incidence of uterine myoma. There are different treatments for these fibroids, one of the most common of which is hysterectomy. However, myomectomy is supported in young and childless patients who wish to preserve fertility despite multiple myomas.

**key words:** Myoma, Myomectomy, Uterine, laparotomy

**Received:** March 4,2023

**Accepted:** Oct 23,2023

**How to cite the article:** Fariba Seyedoshohadaei, Kian Lahourpour, Hana Sohrabi, Seyedeh Tayyeb Ghazavi Behzad Gholamveisi, Myomectomy in Two Sisters with Multiple Myomas: A Case Series, 2024;29(5):141-148.

Copyright © 2018 the Author (s). Published by Kurdistan University of Medical Sciences. This is an open access article distributed under the terms of the Creative Commons Attribution-Non Commercial License 4.0 (CCBYNC), where it is permissible to download, share, remix, transform, and buildup the work provided it is properly cited. The work cannot be used commercially without permission from the journal

## میومکتومی در دو خواهر با میومهای رحمی متعدد: گزارش موارد

فریبا سیدالشهدایی<sup>۱</sup>، کیان لاهورپور<sup>۲</sup>، هانا سهرابی<sup>۳</sup>، سیده طیبه قاضوی<sup>۴</sup>، بهزاد غلام ویسی<sup>۵</sup>

۱. دانشیار، گروه زنان و زایمان، دانشکده پزشکی، دانشگاه علوم پزشکی کردستان، سنندج، ایران. کد ارکید: ۲۴۵۳-۷۸۲۸-۰۰۰۲-۰۰۰۰-۰۰۰۰

۲. پزشک عمومی، بیمارستان سیدالشهدایی، دانشگاه علوم پزشکی کردستان، سنندج، ایران. کد ارکید: ۵۰۵۸-۵۴۸۷-۰۰۰۶-۰۰۰۹-۰۰۰۰

۳. ارشد آموزش مامایی، مربی، گروه مامایی، دانشکده پرستاری و مامایی، دانشگاه علوم پزشکی کردستان، سنندج، ایران. کد ارکید: ۸۲۸۶-۸۵۶۸-۰۰۰۱-۰۰۰۰-۰۰۰۰

۴. رزیدنت زنان و زایمان، گروه زنان و زایمان، دانشکده پزشکی، دانشگاه علوم پزشکی کردستان، سنندج، ایران. کد ارکید: ۴۶۵۸-۲۴۹۸-۰۰۰۳-۰۰۰۰-۰۰۰۰

۵. ارشد اتاق عمل، مربی، گروه اتاق عمل، دانشکده پرستاری و مامایی، دانشگاه علوم پزشکی کردستان، سنندج، ایران. (نویسنده مسئول)، تلفن: ۳۳۶۱۳۵۴۵-۰۸۷، پست الکترونیک:

behzad.gholamveisi@gmail.com. کد ارکید: ۸۸۴۸-۸۸۲۶-۰۰۰۲-۰۰۰۰-۰۰۰۰

### چکیده

**زمینه و هدف:** میوم رحمی شایع ترین توده ژنیکولوژی بوده و زنان زیادی را در جوامع مختلف گرفتار می کند. میومهای رحمی انواع مختلفی داشته و علائم متفاوتی را ایجاد می کنند که نیازمند درمان هستند تا از بروز عوارض بعدی جلوگیری شود.

**گزارش مورد:** این مطالعه به بررسی و درمان دو خواهر ۳۴ ساله و ۳۱ ساله مجرد بامیومهای متعدد می پردازد. هر دو بیمار مشکلات گوارشی، ادراری و خونریزی شدید داشتند. به علت جوان و بدون فرزند بودن بیماران و تمایل آنها به حفظ باروری، تحت عمل جراحی میومکتومی به روش لاپاراتومی قرار گرفتند. علی رغم تعداد بسیار زیاد میومها (۵۶ و ۴۷ عدد)، جهت حفظ باروری به حفظ آناتومی طبیعی رحم و لوله های رحمی توجه شده و رحم ترمیم شد.

**نتیجه گیری:** وجود میومهای متعدد در دو خواهر نشان دهنده تاثیر زیاد ژنتیک بر بروز میوم رحمی است. در بیماران جوان و بدون فرزند که تمایل به حفظ باروری دارند علی رغم دفورمیتی رحم و میومهای متعدد از انجام میومکتومی و حفظ آناتومی رحم حمایت می شود.

**کلمات کلیدی:** میوم، میومکتومی، رحم، لاپاراتومی

وصول مقاله: ۱۴۰۱/۱۲/۱۳ اصلاحیه نهایی: ۱۴۰۲/۵/۴ پذیرش: ۱۴۰۲/۸/۱

ها جلوگیری کند. روشهای کم تهاجمی مانن آمبولیزاسیون شریان رحمی (uterine artery embolization) و جراحی با اولتراسوند متمرکز با هدایت مگنتیک رزونانس (amore recently, magneticresonance-guided focused ultrasound surgery (MRgFUS) در برخی از بیماران موثر می باشد (۱۱, ۱۰). اما این روشها در میوم های متعدد درمان مناسب نبوده و درمان قطعی در این بیماران انجام عمل جراحی و برداشتن رحم یا میوم های رحم است (۱۳, ۱۲). در این بیماران هیستروکتومی به صورت واژینال یا آبدومینال از طریق لاپاروتومی یا لاپاراسکوپي انجام می شود. میومکتومی نیز به روشهای مختلفی شامل میومکتومی آبدومینال، لاپاراسکوپیک، هیستروسکوپیک انجام می شود، هر کدام از روش ها دارای مزایا و معایبی می باشند (۸, ۵). به عنوان مثال عمل لاپاراسکوپي خونریزی حین عمل و درد بعد از عمل کمتری به نسبت لاپاراتومی داشته و زمان بستری کمتری را داشته و بیماران سریعتر به فعالیت های روزمره خود بازمی-گردند (۱۴, ۲). روش جراحی با توجه به سلامت عمومی بیمار، تعداد، محل و اندازه میوم ها و تمایل به حفظ باروری تعیین می گردد (۸, ۵). باید توجه داشت که در افرادی که تمایل به حفظ باروری دارند میومکتومی درمان انتخابی است (۱۰).

در این مطالعه دو مورد میومکتومی آبدومینال در دوخواهر با میوم های متعدد و تمایل به حفظ باروری را گزارش می کنیم. این تعداد میوم در رحم نادر بوده، و مشاهده آن در دو خواهر دلالت بر علت ژنتیکی بروز میوم های متعدد دارد. در بررسی مقالات منتشر شده، مطالعه ای دال بر میومکتومی موفق با این تعداد میوم کمیاب بوده، لذا گزارش کردن این دو مورد را لازم دانستیم.

## گزارش موارد

### بیمار اول

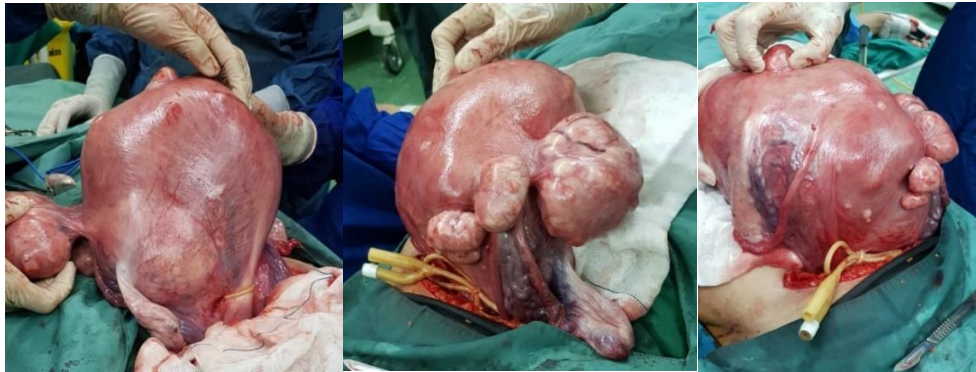خانمی ۳۴ ساله، بدون سابقه ازدواج و حاملگی با بزرگی شکم در بهمن ماه سال ۱۳۹۹ مراجعه نمود. بیمار از بزرگی شکم،

لیومیوم یا فیبروم رحمی توده خوش خیم بوده که از عضلات صاف دیواره رحم منشا می گیرند و همراه با میزان متغیری از بافت همبند می باشند (۲, ۱). میوم رحمی شایع ترین توده ژنیکولوژی بوده به طوری که حدود ۳۰ درصد از زنان بالای ۳۵ سال و بیش از ۷۰ درصد زنان بالای ۵۰ سال به آن مبتلا هستند (۳, ۴, ۱). زنان با سنین مختلف به میوم رحمی مبتلا می شوند اما بیشتر در سنین باروری مشاهده شده و با افزایش سن میزان بروز آنها کمتر می شود (۵, ۱). شیوع بالا در سنین باروری نشان دهنده ارتباط میوم با استروژن می باشد (۶). بیماران با میوم های رحم معمولاً نشانه خاصی ندارند اما در برخی میومها ممکن است درد در لگن وجود داشته باشد (۵). علائمی مانند خونریزی غیر طبیعی رحم و دیسمنوره (۷) و در میوم های بزرگ تکرر ادرار و یبوست نیز مشاهده شده است (۸). میومها ممکن است به صورت منفرد یا متعدد و در اندازه های متفاوتی در رحم مشاهده شوند به طوری که برخی از آنها میکروسکوپی و برخی بسیار بزرگ هستند (۹).

احتمال بروز فیبروم در زنان با سابقه فیبروم و زنان آفریقایی و آمریکایی بیشتر است، عوامل ژنتیکی، سن و رژیم غذایی نیز از ریسک فاکتورهای بروز فیبروم هستند (۵, ۱). وزن بالا و مصرف زیاد گوشت قرمز هم بر روی میزان بروز میوم رحمی تاثیر دارند (۶). ازدیگر ریسک فاکتورهای شناخته شده میتوان به سیگار کشیدن و ورزش نکردن اشاره کرد (۹). Gissey و همکاران (۲۰۱۷) معتقدند که نداشتن سابقه زایمان می تواند منجر به افزایش بروز میوم رحمی شود (۳).

درمان های دارویی مختلفی برای میوم های رحمی مورد استفاده قرار می گیرد (داروهای ضد التهابی غیر استروئیدی، قرص های جلوگیری از بارداری شامل ترکیب استروژن و پروژسترون، وسایل آزاد کننده پروژسترون داخل رحمی، اگونیست یا انتاگونیست های GNRH و غیره)، این درمان های دارویی ممکن است علائم بیماری را کنترل کرده و از رشد بیشتر میوم

مختلف رحم وجود داشت. تعداد میوم ها بیشتر از تعداد ذکر شده در سونوگرافی بود. قبل از عمل میزوپروستول رکتال تجویز شده و قبل از برش بر روی رحم جهت کاهش حجم خونریزی از سوند فولی به عنوان تورنیکت در ناحیه ایسم استفاده شد. سپس با دو برش طولی در خلف و قدام رحم، دسترسی به کلیه میوم ها امکانپذیر شد. تعداد ۵۷ میوم خارج شد. در طی جراحی بیمار ترانزاگزامیک اسید و ۳ واحد خون دریافت نمود (تصویر ۱). پس از خارج کردن میوم های متعدد، رحم با نخ ویکریل یک و صفر در چندین لایه ترمیم شده و با نخ ۳-۰ سرورز ترمیم گردید. نکته حائز اهمیت در این بیمار خروج تمام میوم ها از دو برش، باز نشدن کاویته رحم و حفظ وضعیت آناتومیک طبیعی رحم پس از خارج سازی میوم های متعدد بود.



تصویر ۱. نمای قدامی و لترال رحم بعد از باز کردن شکم در بیمار اول

### بیمار دوم

خواهر کوچکتر خانمی ۳۱ ساله بدون سابقه ازدواج و حاملگی با بزرگی شکم، درد، تکرر ادرار، یبوست، کاهش وزن، خستگی، تنگی نفس و گاه‌ها استفراغ به بیمارستان مراجعه نمود. سابقه بیماری دیگری نداشت و همانند خواهر بزرگتر از قرص آهن و دیکلوفناک استفاده می کرد. در معاینه بیمار، ارتفاع رحم در حد ۳۲ هفته بوده و نمای رحم از روی شکم کاملاً دفورمه به نظر می رسید. در سونوگرافی آبدومینال، رحم با شانزده عدد میوم از ۴۰ تا ۱۰۰ میلیمتر به صورت ساب سروزال، اینترامورال و ساب موكوزال در قسمت های مختلف رحم

درد و احساس فشار در شکم، علایم گوارشی و ادراری شکایت داشت. سابقه بیماری و جراحی قبلی را ذکر نمی کرد ولی به علت کم خونی تحت درمان با قرص آهن و فولیک اسید بود و خصوصاً در دوره قاعدگی از مفنایمیک اسید و دیکلوفناک استفاده می کرد. در معاینه شکم متسع و ارتفاع رحم در حد سی هفته بود. سونوگرافی آبدومینال رحم را ۱۹۰\*۱۶۰\*۱۲۰ میلی متر با میوم های متعدد به تعداد ۲۸ عدد و با اندازه ۲۵ تا ۸۶ میلی متر گزارش نمود. میزان هموگلوبین ۱۲/۶ بود. بیمار جهت انجام عمل جراحی در بیمارستان سیدالشهدایی سنج پذیرش شد. با در نظر گرفتن شرایط و مشورت با بیمار میومکتومی با لاپاراتومی جهت درمان انتخاب شد. تحت بیهوشی عمومی با برش عرضی pfannenstiell شکم باز شد. انواع میوم های ساب سروزال، اینترامورال در قسمت های

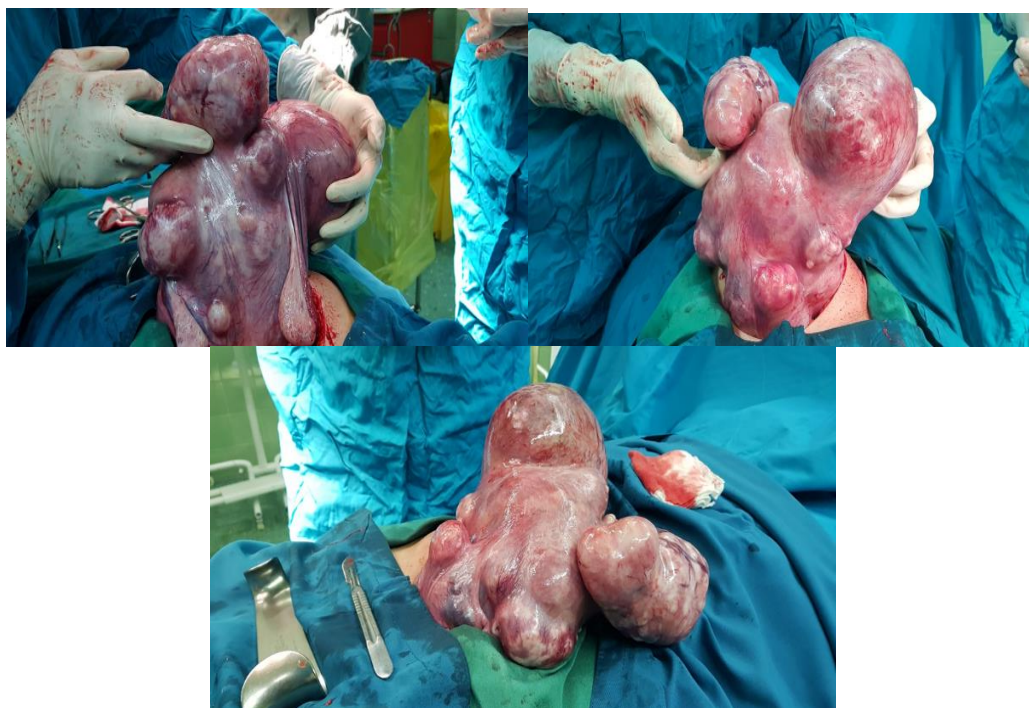گزارش شده بود. میزان هموگلوبین ۱۰/۴ بود. به علت سونوگرافی مشکوک به سارکوم رحمی MRI درخواست گردید. MRI میوم های متعددی را گزارش نموده که اندازه بزرگترین آنها ۱۳۰ میلی متر بود و علائمی به نفع سارکوم دیده نشد. با در نظر گرفتن شرایط بیمار همانند خواهر بزرگتر، تصمیم به انجام میومکتومی با لاپاراتومی گرفته شد. تحت بیهوشی عمومی با انسزیون عرضی لاپاراتومی انجام شد. همچنان تعداد میوم بسیار بیشتر از تعداد ذکر شده بود (تصویر ۲). برای کاهش حجم خونریزی مشابه مورد فوق از میزوپروستول رکتال، سوند فولی به عنوان تورنیکت و

ترانزاگرامیک اسید وریدی استفاده شد. میوم های ساب موكوزال، ساب سروزال و مورال خصوصا از لترال های رحم خارج شد (تصویر ۳).

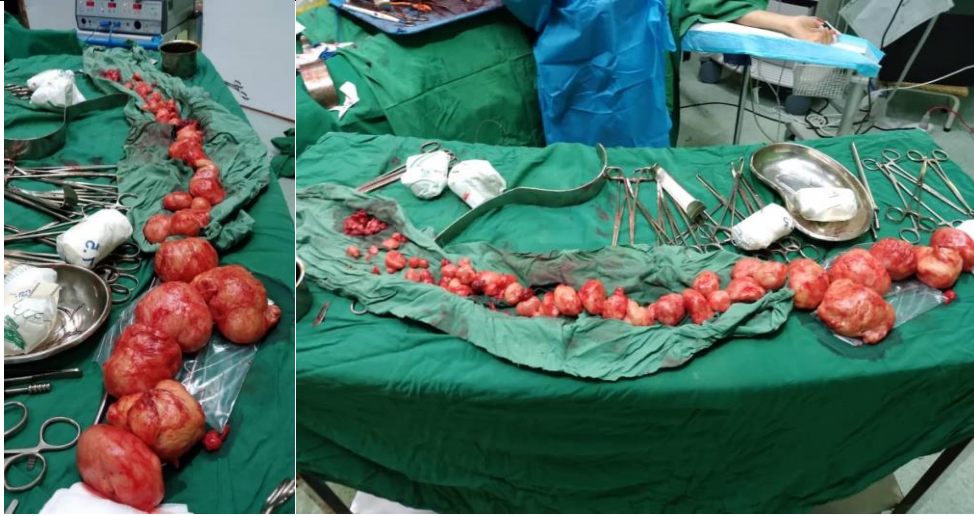پس از خارج کردن میوم ها با باز شدن کاویته رحم، سوند فولی داخل رحم گذاشته شده و کاف آن در داخل کاویته گذاشته شده و باقی مانده از سرویکس به داخل واژن هدایت شد (تصویر ۴). سپس آندومتر با نخ ۲-۰ ترمیم شده و میومتر در چندین لایه ترمیم شد. در حین عمل ۴ واحد خون و ۲ واحد FFP برای جبران خونریزی تزریق شد. اندازه میوم های خارج شده در مجموع ۳۰ \* ۳۳ \* ۸ سانتی متر بود. پس از جراحی بیمار تحت درمان با استروژن و پروژسترون قرار گرفت و تا دو

ماه ادامه داده شد. و سوند فولی داخل رحم ۱۰ روز بعد خارج شد.

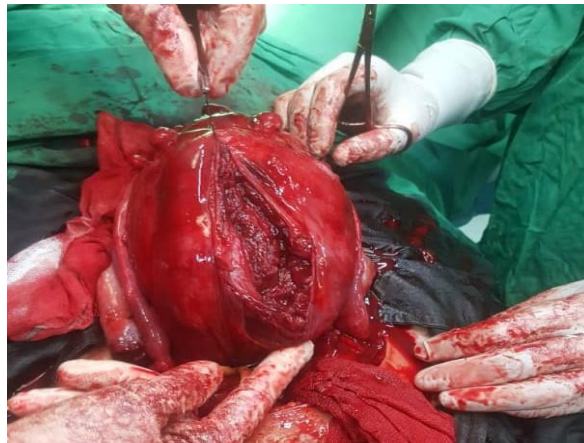
پاتولوژی در هر دو بیمار لیومیومای conventional را گزارش نمود. بیماران بجز خونریزی حین عمل و نیاز به تزریق خون هیچ عارضه ای در طی جراحی و پس از آن نداشتند. پس از انجام مراقبت های بعد از عمل، ۴ روز بعد از جراحی با حال عمومی خوب از بیمارستان ترخیص شدند. پس از گذشت یک ماه از انجام عمل جراحی خونریزی غیر طبیعی و کلیه مشکلات گوارشی و ادراری بیماران رفع شده بود. در ارزیابی سونوگرافی سه ماه بعد، رحم طبیعی و ۳ عدد میوم کمتر از یک سانتیمتر مشاهده شد و بیمار مشکل خاصی نداشت.



تصویر ۲ نمای قدامی، لترال و خلفی رحم بعد از باز کردن شکم در بیمار دوم



تصویر ۳. میوم های متعدد خارج شده از رحم بیمار دوم



تصویر ۴. وضعیت رحم پس از خارج کردن میوم های متعدد در بیمار دوم

### بحث

علائمی شامل هرنی جدار شکم و مشکلات تنفسی در اثر فشار به دیافراگم در رحم های خیلی بزرگ ناشی از میوم حجیم یا میوم های متعدد مشاهده شود (۹). در هر دو بیمار ذکر شده به علت بزرگی قابل توجه رحم و فشار وارده به احشا شکم و لگن تکرر ادراری استفراغ و یبوست مشاهده شد، که با انجام عمل و برداشتن میوم ها مشکلات بیماران رفع شد. از دیگر علائم نادر بیماران می توان به درد در پشت و کاهش وزن اشاره کرد (۹). در این مطالعه هر دو بیمار مخصوصا بیمار دوم از کاهش وزن شاکی بودند. در مطالعه ساوولسکو و همکاران

میوم رحمی شایع ترین توده لگن می باشد (۱۵). ژنتیک از عوامل موثر بر بروز میوم بوده (۵، ۱) و وجود میوم های متعدد و بزرگ در دو ضواهر نشان دهنده زمینه ژنتیک در بروز این میوم ها است. میوم های رحمی علائم متفاوتی دارند (۱۵). این علائم مرتبط با نوع، تعداد و اندازه میوم های رحم متفاوت می باشد (۱۶، ۱۷). میوم ها معمولا همراه با خونریزی های غیر عادی هستند (۱۶). میوم های بزرگ در ناحیه لگن می تواند منجر به علائم ادراری و گوارشی نیز در بیماران شود (۸) ولی بروز

رحم و همچنین عروق رحم ضروری است. خونریزی و نیاز به تزریق خون و فراورده های خونی، آسیب روده و حالب، عفونت و هماتوم از مشکلات حین میومکتومی است (۱۴). برای کاهش خونریزی، تزریق وازوپرسین داخل میوم، استفاده تورنیکه، تحویز میزوپروستول و ترانزامیک اسید معمول است. علاوه بر استفاده از این روشها بیماران خون زیادی از دست داده و نیاز به تزریق خون و FFP پیدا کردند. از عوارض پس از میومکتومی میتوان به امکان بروز مجدد میوم های رحمی اشاره کرد. احتمال بروز مجدد میوم در زنان با سابقه میومهای متعدد بیشتر است. جهت جلوگیری از عود زودرس باید تمامی میوم های قابل دیدن و قابل لمس برداشته شود (۱۰). در سونوگرافی کنترل شش ماه پس از جراحی در بیماران این مطالعه ۲-۳ میوم کوچکتر از یک سانتی متری گزارش شده بود که با توجه به تعداد بسیار زیاد میوم ها قابل انتظار بود.

### نتیجه گیری

وجود میوم های رحمی متعدد و بزرگ در دو خواهر با سن کم نشان دهنده تاثیر زیاد ژنتیک بر بروز میوم های رحمی است. بیماران با میوم های متعدد رحم، سن پایین و مجرد معمولاً تمایلی به انجام هیستریکتومی ندارند. در این بیماران حفظ رحم اهمیت داشته و انجام عمل میومکتومی با حفظ ساختمان طبیعی رحم و عملکرد لوله های رحمی جهت افزایش شانس بارداری در آینده توصیه می شود.

### تشکر و قدردانی

این مقاله پس از کسب اجازه کتبی از بیماران و اخذ مجوز انتشار از دانشگاه علوم پزشکی کردستان با کد اخلاق IR.MUK.REC.1401.109 ارائه گردید. بدینوسیله و همکاران بیمارستان سیدالشهدایی که در انجام این پژوهش ما را یاری نمودند، تقدیر و تشکر می گردد.

(۲۰۱۱)، افزایش اندازه شکم، احساس فشار مبهم در شکم، دیسمنوره، درد لگن، تکرر ادرار و یبوست در بیمار با میوم بزرگ مشاهده شد (۱۴). ۷۰ درصد از میوم های رحمی اینترا مورال، ۲۰ درصد ساب سروزال و ۱۰ درصد ساب موكوسال هستند (۹). سونوگرافی روش مناسبی برای تشخیص تعداد و محل میوم است اما در شرایطی که تعداد میوم های مشاهده شده زیاد است این روش دقت لازم را نداشته و همانگونه که در این دو بیمار اتفاق افتاد اطلاعات سونوگرافی با مشاهدات حین جراحی همخوانی نداشت. میوم های رحمی یکی از اصلی ترین اندیکاسیون های هیستریکتومی می باشند (۳). در این موارد و همچنین برای بررسی خطر سارکوم رحمی MRI می تواند کمک کننده باشد. نیس و همکاران (۲۰۱۶) حدود ۶۰ درصد از بیماران هیستریکتومی شده مبتلا به میوم رحمی بودند (۱۸). بعد از اتمام دوران باروری و سنین بالا (بالای ۴۲ سال) معمولاً راه درمان میوم های رحمی هیستریکتومی می باشد (۱۹). اما میوم ها در زنان جوان و مجرد و کسانی که سابقه حاملگی ندارند متخصصین زنان و زایمان را با چالش جدی روبه رو می کند (۸). سوکور و همکاران (۲۰۲۰) معتقدند که در زنان نابارور با میوم های متعدد پس از انجام میومکتومی پیش آگهی خوبی برای باروری و بارداری موفق خواهند داشت (۱۱). میومکتومی با لاپاراتومی بهترین گزینه برای درمان زنان مبتلا به میوم های متعدد رحم که تمایل به حفظ باروری دارند است، این روش جراحی می تواند انتخاب مناسبی نیز برای زنانی که علاوه بر داشتن فرزند، تمایل به حفظ رحم دارند باشد (۱۰، ۲۰). در لاپاراتومی خطر چسبندگی و خونریزی نسبت به لاپاراسکوپی بیشتری است، اما لاپاراسکوپی روش مناسبی برای رحم های بزرگ و میوم های متعدد نمی باشد (۱۰). در این دو بیمار با توجه به سن کم، مجرد بودن، کمتر بودن احتمال بدخیمی و تمایل آنان به حفظ رحم، علاوه بر تعداد زیاد میوم ها تصمیم به انجام میومکتومی گرفته شد. توجه به وضعیت آناتومیکی طبیعی رحم حین میومکتومی اهمیت دارد (۱۰). عدم آسیب لوله های

1. Fazli M, Mansouri A, Wahidi H. Uterine Multiple Leiomyoma; A Case Report from Ghalib Teaching Hospital. *Ann Clin Case Rep*. 2021;6:1976.
2. Săvulescu F, Iordache I, Albița O, Hristea R, Dumitru C, Iordache A, et al. Giant uterine leiomyoma. *Chirurgia (Bucur)*. 2011;106(5):665-8.
3. Gisse LC, Mariano G, Musleh L, Lepiane P, Colasanti M, Meniconi RL, et al. Massive pelvic recurrence of uterine leiomyomatosis with intracaval-intracardiac extension: video case report and literature review. *BMC surgery*. 2017;17(1):1-9.
4. Barnaś E, Raś R, Skręt-Magierło J, Wesecki M, Filipowska J, Książek M, et al. Natural history of leiomyomas beyond the uterus. *Medicine*. 2019;98(25).
5. Burkman RT. Berek & Novak's gynecology. *Jama*. 2012;308(5):516-7.
6. Gofur N, Gofur A, Soesilaningtyas GA, Kahdina M, Putri H. Uterine myoma, risk factor and pathophysiology: a review article. *JCO*. 2021;4(3):1-4.
7. Kaur R, Patankar A. Unusual case of intraperitoneal round ligament fibroid, mimicking ovarian carcinoma. *IJRCOG*. 2017;5(7):2440-4.
8. Hashim HA, Al Khiary M, Rakhawy ME. Laparotomic myomectomy for a huge cervical myoma in a young nulligravida woman: A case report and review of the literature. *IJRM*. 2020;18(2):135.
9. Viva W, Juhi D, Kristin A, Micaela M, Marcus B, Ibrahim A, et al. Massive uterine fibroid: a diagnostic dilemma: a case report and review of the literature. *J Med Case Rep*. 2021;15(1):1-6.
10. Mukhopadhaya N, De Silva C, Manyonda IT. Conventional myomectomy. *Best Pract Res Clin Obstet Gynaecol*. 2008;22(4):677-705.
11. Şükür Y, Saridogan E. Multiple myomectomy to aid fertility treatment-surgical and fertility outcomes: a retrospective cohort study. *Facts, Facts Views Vis Obygn*. 2020;12(4):283.
12. Birge O, Arslan D, Kinali E, Bulut B. Round ligament of uterus leiomyoma: an unusual cause of dyspareunia. *Case Rep Obstet Gynecol*. 2015;2015.
13. Mirteimouri M, Dadgar S, Pourjavad M. A case report of Intramural myoma expulsion after vaginal delivery. *IJOGI*. 2014;17(115):22-6.
14. Săvulescu F, Iordache I, Albița O, Hristea R, Dumitru C, Iordache A, et al. Giant uterine leiomyoma. *Chirurgia (Bucur)*. 2011;106(05):665-8.
15. Thang NM, Thien DH, Anh NTH, Cuong TD. Leiomyomatosis peritonealis disseminata five years after laparoscopic uterine myomectomy: *Ann Intern Med*. 2021;66:102377.
16. Coskun A, Ozdemir O, Vardar M, Kiran G, Arikan D, Ersoz C. A case with diffuse uterine leiomyomatosis and review of the literature. *CEOG*. 2021;35(3):227-30.
17. Kitaya K, Yasuo T, Nakamura Y. Recovery from endometrial thinning and successful pregnancy following vitamin E and C supplementation in infertile woman undergoing myomectomy for diffuse leiomyomatosis of the uterus: a case report. *CEOG*. 2021;41(3):357-9.
18. Neis K, Zubke W, Römer T, Schwerdtfeger K, Schollmeyer T, Rimbach S, et al. Indications and route of hysterectomy for benign diseases. Guideline of the DGGG, OEGGG and SGGG (S3 Level, AWMF Registry No. 015/070, April 2015). *Geburtshilfe und Frauenheilkunde*. 2016;76(04):350-64.
19. Manxhuka-Kerliu S, Kerliu-Saliu I, Sahatciu-Meka V, Kerliu L, Shahini L. Atypical uterine leiomyoma: a case report and review of the literature. *J Med Case Rep*. 2016;10(1):1-5.
20. Vilos GA, Allaire C, Laberge P-Y, Leyland N, Vilos AG, Murji A, et al. The management of uterine leiomyomas. *J Obstet Gynaecol Can*. 2015;37(2):157-78.