Twin Pregnancy with one Fetus and a Concomitant Mole: A Case Report

Shamsi Zare[1], Nasrin Sufizadeh[2], Sara Mohammdi[3], Payman Rezagholi[4*]

1.Assistant Professor, Department of Obstetrics and Gynecology,Faculty of Medicine, Kurdistan University of Medical Sciences, Sanandaj, Iran. ORCID ID: 0000-0003-3550-3655

2. Assistant Professor, Department of Obstetrics and Gynecology,Faculty of Medicine,Behsat Hospital ,Kurdistan University of Medical Sciences, ۹۸, Iran. ORCID ID: 0000-0001-8527-6564

3. Instructor, Department of Operating Room, School of Allied Medical Sciences, Ilam University of Medical Sciences, Ilam, Iran. ORCID ID: 0000-0003-3199-491X

4.Instructor,Department of Operating Room, Faculty of Nursing and Midwifery, Kurdistan University of Medical Sciences,Sanandaj,Iran(CorrespondingAuthor),Tel:+98-87-33180980, Email:paimanrezagholy@gmail.com. ORCID ID: 0000-0002-6811-8780

ABSTRACT

Background and Aim: Gestational trophoblastic disease consists of a wide range of tumors related to the uterus, including complete and incomplete hydatidiform mole, placental trophoblastic tumor, and choriocarcinoma, which have different tendencies to local invasion and metastasis. In this study, we report a case of twin pregnancy with one fetus and a concomitant mole in a 40-year-old woman.

Case report: A 40-year-old woman at 17-week of pregnancy referred with complaints of shortness of breath, headache and high blood pressure. Fetal heart rate was 110. According to the ultrasound of the fetus, the size of the placenta was much larger than normal and had cystic areas. The patient was diagnosed as a case of twin pregnancy with one fetus and a concomitant mole. Emergency hysterotomy was performed. The patient was discharged from the hospital after one week in good general condition and recommended to check weekly βHCG titer test and control blood pressure.

conclusion: Molar pregnancy is diagnosed by abdominal ultrasound and serum βHCG measurement. Considering pregnancy complications such as gestational hypertension and metabolic disorders such as hyperthyroidism and bleeding which can increase after such pregnancies, early diagnosis and treatment are essential to reducing maternal mortality. In addition, after termination of such pregnancies, examination of the patients for early detection of trophoblastic tumors is very important.

Keyword: Twin pregnancy, Molar pregnancy

Received: Nov 2, 2022 **Accepted:** April 10, 2023

How to cite the article: Shamsi Zare, Nasrin Sufizadeh, Sara Mohammdi, Payman Rezagholi. Twin Pregnancy with one Fetus and a Concomitant Mole: A Case Report .ŚJKU 2023;28(3):117-123.

Copyright © 2018 the Author (s). Published by Kurdistan University of Medical Sciences. This is an open access article distributed under the terms of the Creative Commons Attribution-Non Commercial License 4.0 (CCBYNC), where it is permissible to download, share, remix, transform, and buildup the work provided it is properly cited. The work cannot be used commercially without permission from the journal

[Downloaded from sjku.muk.ac.ir on 2025-07-10]

[DOI: 10.61186/sjku.28.3.117]

بارداری دوقلو با یک جنین و بارداری مولار: گزارش یک مورد

شمسی زارع[۱]، نسرین صوفی زاده[۲]، سارا محمدی[۳]، پیمان رضاقلی[۴]

۱. استادیار، گروه زنان و زایمان ، دانشکده پزشکی، دانشگاه علوم پزشکی کردستان، سنندج، ایران. کد ارکید: ۳۶۵۵-۳۵۵۰-۰۰۰۳-۰۰۰۰

۲. استادیار، گروه زنان و زایمان، دانشکده پزشکی ، دانشگاه علوم پزشکی کردستان، سنندج، ایران. کد ارکید:- ۶۵۶۴-۸۵۲۷-۰۰۰۱-۰۰۰۰

۳. مربی،گروه تکنولوژی اتاق عمل، دانشکده پیراپزشکی، دانشگاه علوم پزشکی ایلام، ایلام، ایران. کد ارکید:x۴۹۱-۳۱۹۹-۰۰۰۳-۰۰۰۰

۴. مربی،گروه اتاق عمل، دانشکده پرستاری و مامایی، دانشگاه علوم پزشکی کردستان، سنندج، ایران پست الکترونیک: paimanrezagholy@gmail.com ، تلفن: ۰۸۷-۳۳۱۸۰۹۸۰ ، کد ارکید: ۸۷۸۰-۶۸۱۱-۰۰۰۲-۰۰۰۰

چکیده

زمینه و هدف: بیماری تروفوبلاستیک حاملگی طیف وسیعی از تومورهای مربوط به رحم، شامل مول هیداتیفرم کامل و ناکامل، تومور تروفوبلاستیک محل جفت و کوریوکارسینوم می باشد که تمایلات تهاجم موضعی و متاستازی متفاوتی دارند (۱). دراین مطالعه یک مورد حاملگی دو قلویی، با یک جنین و حاملگی مولار در خانم باردار ۴۰ ساله را گزارش می شود.

گزارش مورد: بیمار خانم ۴۰ ساله با بارداری ۱۷ هفته که با شکایت تنگی نفس، سردرد و فشار خون بالا مراجعه کرده بود. با توجه به سونوگرافی جنین با Fetal heart rate=110، سایز جفت بسیار بزرگتر از حد نرمال و دارای نواحی کیستیک می باشد. برای مریض تشخیص حاملگی دوقلو با یک جنین و حاملگی مولار داده شد و هیستروتومی اورژانسی برای مریض انجام شد. بیمار بعد از یک هفته با حال عمومی خوب و توصیه به انجام تیتراژ هفتگی β Human chorionic gonadotropin و کنترل فشار خون از بیمارستان ترخیص شد.

نتیجه گیری: حاملگی مولار توسط سونوگرافی و اندازه گیری βHCG سرم تشخیص داده می شود. با توجه به این که عوارض حاملگی اعم از فشارخون بارداری و عوارض متابولیک مانند پرکاری تیرویید و نیز خون ریزی به دنبال این گونه بارداری ها افزایش می یابد تشخیص و درمان زودرس جهت کاهش مرگ و میر مادری بسیار ارزشمند است. به علاوه بعد از ختم این گونه حاملگی ها بررسی جهت تشخیص زودرس تو مورهای تروفوبلاستیک بسیار مهم است.

کلمات کلیدی: حاملگی دو قلویی، مولار

وصول مقاله:۱۴۰۱/۸/۱۱ اصلاحیه نهایی:۱۴۰۲/۱/۱۹ پذیرش:۱۴۰۲/۱/۲۱

[Downloaded from sjku.muk.ac.ir on 2025-07-10]

[DOI: 10.61186/sjku.28.3.117]

مقدمه

بیماری تروفوبلاستیک حاملگی، طیف وسیعی از تومورهای مربوط به رحم، شامل مول هیداتیدیفرم کامل و ناکامل، تومور تروفوبلاستیک محل جفت و کوریوکارسینوم می باشد که تمایلات تهاجم موضعی و متاستازی متفاوتی دارند(۱). حاملگی مولار یک اتفاق نادر است که میزان شیوع آن ۱ تا ۲ مورد در هر ۱۰۰۰ حاملگی می باشد(۲). در مطالعه دیگری شیوع حاملگی مولار کامل و ناکامل۳/۸۹در ۱۰۰۰ حاملگی است و در خانم های با سطح اقتصادی- اجتماعی پایین، بستری در بیمارستان های دولتی ۱ در ۲۳۷ زایمان و در خانم های بستری در مراکز خصوصی یک در۴۷۱ زایمان بوده است(۳) .این بیماری در کشورهای در حال توسعه مانند مالزی و خاور دور مانند ژاپن شایع تر است(۴). سن بالای 35 سال، عادات تغذیه ای، سابقه قبلی حاملگی مولار از فاکتورهای مساعده کننده است .شیوع مول در اوائل و اواخر سنین باروری بیشتر می باشد (۵). شایع ترین نشانه بیماری، خونریزی رحمی بوده و آنمی می باشد همچنین سرعت بزرگ شدن رحم بیش از حد معمول بوده و در ۵۰ درصد موارد، رحم بزرگتر از سن بارداری مورد انتظار می باشد و سونوگرافی شیوه تشخیص انتخابی است(۶) . تشخیص سریع علایم پره اکلامسی در حاملگی مولار و درمان علایم، منجر به بهبود پیش آگهی بیماران خواهد شد(۷). Schena و همکاران یک مورد حاملگی مولار در سن بارداری ۶ هفته با هورمون بتا خون(β Human chorionic gonadotropin) بالا همراه با بزرگی رحم، سردرد و فشار خون گزارش کردند(۸). Turner و همکاران یک مورد حاملگی مولار همراه با علایم پره اکلامپسی در یک خانم ۳۷ ساله گزارش کردند(۹). به دلیل اینکه پره اکلامپسی یکی از علائم نادر در حاملگی مولار می باشد، در صورت علایم پره اکلامپسی در اوایل حاملگی، تشخیص مول هیداتیفرم در نظر گرفته شود. این مطالعه با هدف گزارش یک مورد حاملگی دو قلویی، با یک جنین و حاملگی مولار انجام شد.

گزارش مورد

این پژوهش بعد از تایید در کمیته اخلاق دانشگاه علو م پزشکی کردستان با کد اخلاق IR.MUK.REC.1400.016 شروع شد. بیمار خانم ۴۰ ساله با سابقه ۴ بار زایمان(G4P3L2D1) و سن بارداری ۱۷ هفته که با شکایت تنگی نفس، سردرد و فشار خون بالا به بیمارستان بعثت سنندج اعزام و بستری شد. بیمار سابقه پرفشاری خون دارد و داروی لوزارتان ۵۰ میلی گرم در روز مصرف می کند. فشار خون بیمار هنگام پذیرش ۱۸۰/۱۱۰ بود . قبل از اعزام سونوگرافی برای بیمار انجام شده و هماتوم شکمی با حجم ۳۲۰۰ سی سی گزارش شده بود و به دلیل پایین بودن هموگلوبین ۲ واحد خون و ۲ واحد پلاسما برای مریض تزریق شده بود. بیمار خونریزی فعال واژینال نداشت و ضربان قلب جنین(Fetal heart rate) شنیده شد و در حد ترم بود. مشاوره پریناتولوژیست و داخلی برای مریض درخواست شد. با توجه به سونوگرافی انجام شده توسط پریناتولوژیست FHR= 110 و در حد ۱۸-۱۷ هفته بود و همچنین سایز جفت بسیار بزرگتر از حد نرمال و دارای نواحی کیستیک بود که تشخیص حاملگی دوقلو با یک جنین و حاملگی مولار داده شد. BHCG موقع پذیرش> $۱۰^{۶}$ بود. با توجه بارداری پارشیل مولار بیمار تحت هیستروتومی اورژانسی قرار گرفت. ۶ واحد خون و ۶ واحد پلاسما برای مریض رزرو شد. برش میدلاین و انسزیون عرضی(KERR) بروی رحم انجام و جنین پسر با آپگار صفر خارج شد و جفت تروفوبلاستیک به حجم۱۵۰۰ سی سی ساکشن و به پاتولوژی ارسال شد. در اتاق عمل برای مریض ۱ واحد خون و ۲ واحد پلاسما تزریق شد. بعد از عمل مریض به بخش ICU انتقال داده شد و با توجه به کراکل و کاردیومگالی در عکس قفسه سینه و عدم کنترل

[Downloaded from sjku.muk.ac.ir on 2025-07-10]

[DOI: 10.61186/sjku.28.3.117]

فشار خون مشاوره اورژانسی قلب انجام وکسر جهشی(EF) ۵۰٪ بود و همچنین بیمار نارسایی دریچه سه لتی و میترال(Mild Tricuspid Regurgitation, Mitral Regurgitation) داشت و طبق دستور مشاوره قلب انفوزیون نیتروگلیسرین و لازیکس ادامه داده شد. در طول مدت درمان آزمایش هورمون تحریک کننده تیروئید(Thyroid Stimulating Hormone)در محدوده طبیعی ۰,۵ تا ۰,۷۵ بود. درمجموع بیمار ۴ واحد پلاسما و ۳ واحد خون دریافت کرد. درمان با سولفات منیزیم و لابتالول آغاز شد. طبق مشاوره داخلی شیستوسیت نداشته است. بیمار بعد از یک هفته با حال عمومی خوب و توصیه به انجام تیتراژ هفتگی βHCG و کنترل فشار خون از بیمارستان ترخیص شد. بعد از یک ماه با بالا بودن βHCG به بیمارستان مراجعه کرد و بستری شد و در بررسی انجام شده سی تی ریه متاستاز را نشان می دهد که بیمار ۶ جلسه تحت شیمی درمانی قرار گرفت و با حال عمومی خوب از بیمارستان ترخیص شد. پاتولوژی جفت انفارکتوس ایسکمی متوسط و هیدرپیک پرزهای جفتی را نشان داد. همچنین بافت جفتی به اندازه ۲,۵ cm *۸*۱۲ و وزن ۱۱۳ گرم را نشان داد.

جدول ۱: تست های آزمایشگاهی بیمار در طول مدت درمان

آزمایش	پذیرش	ترخیص	آزمایش	پذیرش	ترخیص
βHCG	$\geq ۱۰^{۶}$	۱۷۴۰۰۰	**PT**	۱۲	۱۳
CR	۱,۱۷	۰,۹۲	**PTT**	۲۸	۳۰
Ca	۷	۸,۸	**INR**	۱,۲	۱,۱
ALT	۸۸	۲۴	**PLT**	۱۶۵۰۰۰	۲۳۳۰۰۰
AST	۹۸	۳۰	**HB**	۷,۷	۱۱,۳
LDH	۴۴۳	۵۹۳	**Bun**	۱۳	۱۶

βHCG (Human Chorionic Gonadotropin), CR (Creatinine), Ca(Calcium), ALT (Alanine Aminotransferase), AST (Aspartate Aminotransferase), LDH (Lactate Dehydrogenase), PT (Prothrombin Time), PTT (Partial Thromboplastin Time) INR (International Normalized Ratio), PLT (Platelet), HB(Hemoglobin), Bun (Blood Urea Nitrogen)



شکل۱: تصاویر مربوط به بافت مول خارج شده

[Downloaded from sjku.muk.ac.ir on 2025-07-10]

[DOI: 10.61186/sjku.28.3.117]

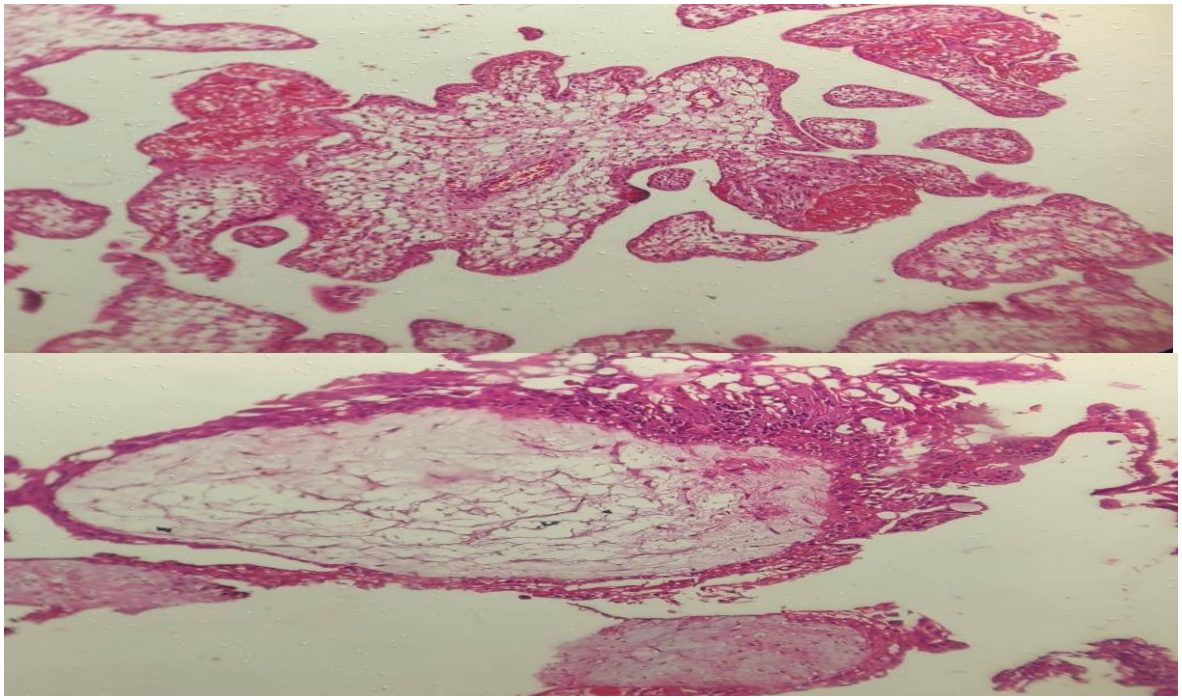

شکل۲: تصاویر پاتولوژی که نشان هنده انفارکتوس و هیدرپیک پرزهای جفتی می باشد.

بحث

حاملگی دوقلویی شامل یک جنین طبیعی و یک مول کامل دیپلویید نادر است . لیکن موارد همراه با یک مول هیداتی فورم ناکامل بی نهایت نادر است(۱۰). امروزه به دلیل استفاده از روش های کمک باروری شیوع آن بیش تر شده است(۱۱). پیشرفت های اخیر سونوگرافی و آنالیز سیتوژنیک امکان تشخیص زودرس را به وجود آورده است(۱۲). Ogura دو مورد حاملگی مولار همراه با یک جنین زنده را گزارش کرد که اولین مورد یک زن ۲۷ ساله بود که به علت علایم پره اکلامپسی در ۱۶ هفتگی ختم بارداری داده شد و جفت یا تغییرات نسبی هیدروپیک و جنین بدون آنومالی خارج شدند .مورد دیگر یک زن ۳۰ ساله با یک توده مولتی سیتیک متصل به یک جفت نرمال با یک جنین زنده ۲۰ هفته در بررسی سونوگرافی بود که به علت خون ریزی شدید هیستروتومی انجام شد(۱۳). Ozarpaci یک مورد حاملگی دوقلویی دی کوریونیک شامل یک جنین زنده و مول هیداتی فورم کامل را که در سن ۱۶ هفتگی پذیرش شده بود با سطح βHCG مساوی ۵۳۰۰۰۰ mIU/ml گزارش کرد که حاملگی با هیستروتومی ختم داده شد (۱۴). هم چنان که در مطالعات قبلی ذکر شد احتمال نیاز به شیمی درمانی متعاقب ختم حاملگی های مذکور به علت بروز تومرتروفوبلاستیک حاملگی (Gestational trophoblastic neoplasia) وجود دارد که در بیمار ما نیز نیاز به تزریق ۶ دوز متوترکسات تا زمان صفر شدن β-hCG وجود داشت. در سال۲۰۰۶ Growdon متوجه شد که سطح βHCG بعد از تخلیه حاملگی مولار با افزایش ریسک بیماری تروفوبلاستیک پایدار مرتبط است به خصوص اگر طی۸-۳ هفته بعد از تخلیه رحم سطح βHCG بیش تر از ۲۰۰باشد ریسک بیماری پایدار به ۳۵ درصد می رسد(۱۵). در مطالعه ویلیام توماس و همکاران (۲۰۱۲) خانم ۴۱ ساله و حاملگی سوم گزارش شد که با تورم دست و صورت و فشار خون ۲۱۰/۱۱۰ میلی متر جیوه با سن بارداری ۱۷ هفته و سونوگرافی های نرمال در هفته ۸، ۱۲، ۱۶ بارداری بدون سابقه فشار خون بالا مراجعه کرد که پس از بستری به دلیل عدم کنترل فشار خون با درمان های

[Downloaded from sjku.muk.ac.ir on 2025-07-10]

[DOI: 10.61186/sjku.28.3.117]

رایج علایم پره اکلامپسی شدید، ختم بارداری صورت گرفت. گزارش آسیب شناسی، حاملگی مول ناقص را تایید کرد(۸). Wie و همکاران (۲۰۱۶) در کره جنوبی نیز یک مورد حاملگی مول ناقص در سه ماه اول بارداری با بروز علایم پره اکلامپسی شدید و هیپرتیروئیدی گزارش کردند که حین درمان طوفان تیروئیدی نیز بروز کرد(۱۶). باتوجه به اینکه حاملگی مولار در سه ماهه اول بارداری با سونوگرافی تشخیص داده می شود، لذا احتمال تاخیر تشخیصی در رابطه با بیماری تروفوبلاستیک کمتر شده است ولی خانمی که در اوایل بارداری مراجعه کند اول باید آزمایش های حاملگی درخواست و سپس انجام سونوگرافی غربالگری انجام شود. (۱۷). لذا پیگیری دقیق بیماران بعد از تخلیه حاملگی مولار بسیار مهم است که آن هم از طریق کنترل هفتگی و بعد از سه نوبت صفر بودن βHCG سپس کنترل ماهیانه تیتراژ آن به مدت شش ماه انجام می شود(۱۸) و با این کار می توان درصورت ثابت ماندن یا افزایش βHCG به تشخیص تومور تروفوبلاستیک بارداری دست یافت و از عوارض وخیم و تهدید کننده حیات آن پیشگیری کرد. با توجه به این که عوارض حاملگی اعم از فشارخون بارداری و عوارض متابولیک مانند پرکاری تیرویید و نیز خونریزی به دنبال این گونه بارداری ها افزایش می یابد . تشخیص و در مان زودرس جهت کاهش مرگ و میر مادری بسیار ارزشمند است . به علاوه بعد از ختم این گونه حاملگی ها بررسی جهت تشخیص زودرس تومورهای تروفوبلاستیک بسیار مهم است که آن هم فقط از طریق بررسی تیتراژ هفتگیβ-hCG میسر می شود .در مورد بیمار مورد نظر نیز پیگیری دقیق بیمار و درمان به موقع آن سبب پیشگیری از عوارض بالقوه تهدیدکننده حیات مانند پارگی رحم و متاستاز به سایر اعضا را در برداشت.

نتیجه گیری

با توجه به اینکه پره اکلامپسی یکی از علایم نادر حاملگی مولار است، در تمام بیمارانی که در اوایل حاملگی دچار فشارخون بالا می شوند، باید تشخیص مول مد نظر قرار گیرد و تشخیص بالینی سریع پره اکلامپسی در اوایل حاملگی سبب پیشگیری از تشنج های اکلامپسی و کاهش مورتالیته و عوارض می شود.

تشکر و قدردانی

پروتکل این مطالعه در کمیته اخلاق دانشگاه علوم پزشکی کردستان تایید شده است. بدینوسیله نویسندگان این مقاله بر خود لازم میدانند که از معاونت محترم پژوهشی دانشگاه علوم پزشکی کردستان، ریاست و مدیران محترم بیمارستان بعثت سنندج تشکر و قدردانی نمایند که بدون همکاری آنان انجام این پژوهش میسر نبود. هیچگونه تعارض منافعی در ارسال یا انتشار این مقاله از جانب نویسندگان وجود ندارد.

منابع

1. Lok C, Frijstein M, van Trommel N. Clinical presentation and diagnosis of gestational trophoblastic disease. Best Pract Res Clin Obstet Gynaecol 2021 Jul 1;74:42-52. doi.org/10.1016/j.bpobgyn.2020.12.001.
2. Schorge JO, Goldstein DP, Bernstein MR, Berkowitz RS. Recent advances in gestational trophoblastic disease. J Reprod Med. 2000;45(9):692.
3. Talati NJ. The pattern of benign gestational trophoblastic disease in Karachi.JPMA. 1998;48:296-9.
4. Sivanesaratnam V. Management of gestational trophoblastic disease in developing countries. Best Pract Res Clin Obstet Gynaecol. 2003;17(6):925-42.
5. Abike F, Temizkan O, Payasli A, Avsar F, Karahan N, Baspinar S. Postmenopausal complete hydatidiform mole: a case report. Maturitas. 2008;59(1):95-8. doi.org/10.1016/j.cub.2017.05.064

[Downloaded from sjku.muk.ac.ir on 2025-07-10]
[DOI: 10.61186/sjku.28.3.117]

6. Radhouane A, Imen BA, Khaled N. Twin pregnancy with both complete hydatiform mole and coexistent alive fetus: Case report. Asian Pac J Reprod. 2015;4(4):331-3. doi.org/10.1016/j.apjr.2015.07.013
7. Kang A, Struben H. Pre-eclampsia screening in first and second trimester. Ther Umsch. 2008;65(11):663-6. DOI: 10.1024/0040-5930.65.11.663.
8. Schena FP, Thomas W, Griffiths M, Nelson-Piercy C, Sinnamon K. Pre-eclampsia before 20-week gestation: diagnosis, investigation and management. NDT journal. 2012;5(6):597-9. doi.org/10.1093/ckj/sfs101.
9. Turner JA. Diagnosis and management of pre-eclampsia: an update. IJWHC. 2010;2:327.
10. Copeland JW, Stanek J. Dizygotic Twin Pregnancy with a Normal Fetus and a Nodular Embryo Associated with a Partial Hydatidiform Mole. *Pediatr Dev Pathol*. 2010;13(6):476-480. doi:10.2350/09-11-0735-CR.1.
11. Kim CH, Kim YH, Kim JW, Kim KM, Cho MK, Kim SM, et al. Triplet pregnancy with partial hydatidiform mole coexisting with two fetuses: a case report. J Obstet Gynaecol Res 2008;34(4 Pt2):641-4. doi.org/10.1111/j.1447-0756.2008.00899.x.
12. Berkowitz RS, Goldstein DP. Molar pregnancy. NEJM. 2009;360(16):1639-45.
13.Ogura T, Katoh H, Satoh S, Tsukimori K, Hirakawa T, Wake N, et al. Complete mole coexistent with a twin fetus. *J* Obstet Gynaecol Res 2006;32(6):593-601. doi.org/10.1111/j.1447-0756.2006.00463.x.
14. Ozarpaci C, Yalti S, Gürbüz B, Ceylan S, Cakar Y. Complete hydatidiform mole with coexistent live fetus in dichorionic twin gestation. Arch Gynecol Obstet 2005;271(3):270-3. doi.org/10.1007/s00404-004-0642-x.
15. Growdon WB, Wolfberg AJ, Feltmate CM, Goldstein DP, Genest DR, Chinchilla ME, et al. Postevacuation hCG levels and risk of gestational trophoblastic neoplasia among women with partial molar pregnancies. J Reprod Med. 2006;51(11):871-4. DOI: 10.1097/01.AOG.0000174583.51617.25.
16. Wie J, Kwon J, Ko H, Lee Y, Shin J, Park I. Thyroid storm and early-onset proteinuric hypertension caused by a partial molar pregnancy. J Obstet Gynaecol. 2016;36(3):351-2.
17. Pourali L, Ayati S, Vahidroodsari F, Taghizadeh A, Sadat Hosseini R .Uterine rupture following incomplete molar pregnancy: a case report. TUMJ. 2013;70(12): 798-801.
18. Braga A, Mora P, de Melo AC, Nogueira-Rodrigues A, Amim-Junior J, Rezende-Filho J, Seckl MJ. Challenges in the diagnosis and treatment of gestational trophoblastic neoplasia worldwide. WJCO. 2019 Feb 2;10(2):28. doi: 10.5306/wjco.v10.i2.28

[Downloaded from sjku.muk.ac.ir on 2025-07-10]

[DOI: 10.61186/sjku.28.3.117]