

## Effect of Hydroalcoholic Extract of *Anethum graveolens* Seed on Lipopolysaccharide-Induced Liver Damage in the Rat

Ahmad Changae<sup>1</sup>, Mohammad-Hassan Ghosian-Moghadam<sup>2</sup>, Mahsa Takshari-Mianroudi<sup>3</sup>, Mehrdad Roghani<sup>4</sup>

1. General Medicine Graduate, Faculty of Medicine, Shahed University, Tehran, Iran. ORCID ID:0000-0003-1205-2871

2. Assistant Professor, Department of Biochemistry, Faculty of Medicine, Shahed University, Tehran, Iran. ORCID ID:0000-0002-0006-8684

3. Ph.D, Department of Physiology, Faculty of Medicine, Iran University of Medical Sciences, Tehran, Iran. ORCID ID: 0000-0002-9715-1280

4. Professor, Neurophysiology Research Center, Shahed University, Tehran, Iran. (Corresponding Author), Tel:+98-2151212641, mroghani@shahed.ac.ir, ORCID ID:0000-0002-9202-8484

### ABSTRACT

**Background and Aim:** Oxidative stress and inflammatory response play an important role in the development of lipopolysaccharide (LPS)-induced acute liver dysfunction. The purpose of this study was to investigate the effect of hydroalcoholic extract of dill seed on liver damage induced by LPS.

**Materials and Methods:** In this study, 32 rats weighing between 200 and 250 g were divided into four groups: control, control treated with dill hydroalcoholic extract, rats with liver damage, and rats with liver damage treated with dill hydroalcoholic extract. Dill hydroalcoholic extract was administered at a dose of 200 mg/kg. LPS was used to induce liver damage. Activities of alanine aminotransferase (ALT), aspartate aminotransferase (AST), alkaline phosphatase (ALP), superoxide dismutase (SOD), and catalase level of malondialdehyde (MDA) and tumor necrosis factor  $\alpha$  (TNF- $\alpha$ ) were measured. The differences between groups were analyzed using one-way ANOVA and Tukey's tests.

**Results:** The levels of ALT, AST, ALP, TNF- $\alpha$  and MDA significantly increased and activities of SOD and catalase significantly decreased in the LPS group compared to those in the control group. Treatment with hydroalcoholic extract of dill significantly decreased ALT, AST, ALP, TNF- $\alpha$  and MDA and significantly increased SOD activity compared to those in the LPS group.

**Conclusion:** Hydroalcoholic extract of dill showed a protective effect against liver dysfunction caused by LPS which is due to its anti-inflammatory and antioxidant properties.

**Keywords:** Lipopolysaccharide, Liver, *Anethum graveolens*, Oxidative stress, Inflammation

**Received:** July 30, 2022

**Accepted:** Feb 13, 2023

**How to cite the article:** Ahmad Changae, Mohammad-Hassan Ghosian-Moghadam, Mahsa Takshari-Mianroudi, Mehrdad Roghani. Effect of Hydroalcoholic Extract of *Anethum graveolens* Seed on Lipopolysaccharide-Induced Liver Damage in the Rat. SJKU 2023;28(5):25-36.

Copyright © 2018 the Author (s). Published by Kurdistan University of Medical Sciences. This is an open access article distributed under the terms of the Creative Commons Attribution-Non Commercial License 4.0 (CCBYNC), where it is permissible to download, share, remix, transform, and buildup the work provided it is properly cited. The work cannot be used commercially without permission from the journal

## اثر عصاره هیدروالکلی دانه شوید (*Anethum graveolens*) بر آسیب کبدی القاء شده توسط لیپوپلی ساکارید در موش صحرایی

احمد چنگایی<sup>۱</sup>، محمد حسن قوسیان مقدم<sup>۲</sup>، مهسا تشکری میانرودی<sup>۳</sup>، مهرداد روغنی<sup>۴</sup>

۱. پزشکی عمومی، دانشکده پزشکی، دانشگاه شاهد، تهران، ایران. کد ارکید: ۲۸۷۱-۱۲۰۵-۰۰۰۳-۰۰۰۰

۲. استادیار، گروه بیوشیمی، دانشکده پزشکی، دانشگاه شاهد، تهران، ایران. کد ارکید: ۸۶۸۴-۰۰۰۶-۰۰۰۲-۰۰۰۰

۳. دکتری تخصصی، گروه فیزیولوژی، دانشکده پزشکی، دانشگاه علوم پزشکی ایران، تهران، ایران. کد ارکید: ۱۲۸۰-۹۷۱۵-۰۰۰۲-۰۰۰۰

۴. استاد، مرکز تحقیقات نوروفیزیولوژی، دانشگاه شاهد، تهران، ایران. (نویسنده مسئول) تلفن: ۰۲۱-۵۱۲۶۴۱ پست الکترونیک: [mroghani@shahed.ac.ir](mailto:mroghani@shahed.ac.ir) کد

ارکید: ۸۴۸۴-۹۲۰۹-۰۰۰۲-۰۰۰۰

### چکیده

**زمینه و هدف:** استرس اکسیداتیو و پاسخ التهابی در ایجاد اختلال حاد کبد ناشی از لیپوپلی ساکارید (LPS) نقش مهمی دارند.

هدف از پژوهش حاضر بررسی اثر عصاره هیدروالکلی دانه شوید بر آسیب کبدی القاء شده توسط لیپوپلی ساکارید بود.

**مواد و روش‌ها:** در این مطالعه ۳۲ سر موش صحرایی در محدوده وزنی ۲۰۰-۲۵۰ گرم به چهار گروه کنترل، کنترل درمان شده

با عصاره هیدروالکلی شوید، آسیب کبدی و آسیب کبدی درمان شده با عصاره هیدروالکلی شوید تقسیم شدند. عصاره

هیدروالکلی شوید به میزان ۲۰۰ میلی‌گرم بر کیلوگرم تجویز گردید. برای القاء آسیب کبدی، از لیپوپلی ساکارید استفاده شد.

میزان فعالیت آلانین آمینو ترانسفراز (ALT)، آسپاراتات آمینو ترانسفراز (AST)، آلکالین فسفاتاز (ALP)، سوپراکسید دیسموتاز

(SOD) و کاتالاز و مقدار مالون دی آلدئید (MDA) و فاکتور نکروز تومور (TNF- $\alpha$ ) مورد سنجش قرار گرفت. تفاوت‌های

بین گروهی با استفاده از آزمون آنوای یک طرفه و تست توکی مورد تجزیه و تحلیل قرار گرفتند.

**یافته‌ها:** در گروه LPS سطح ALT، AST، ALP و میزان TNF- $\alpha$  و MDA نسبت به گروه کنترل افزایش معنی‌دار داشت؛ و

فعالیت آنزیم SOD و کاتالاز کاهش معنی‌دار داشت. تیمار با عصاره هیدروالکلی شوید به طور معنی‌داری موجب کاهش

معنی‌دار ALT، AST، ALP، TNF- $\alpha$  و MDA نسبت به گروه LPS و افزایش معنی‌دار سوپراکسید دیسموتاز شد.

**نتیجه‌گیری:** عصاره هیدروالکلی دانه شوید دارای اثر محافظتی در برابر اختلال عملکردی کبد ناشی از لیپوپلی ساکارید است

که این به علت خاصیت ضد التهابی و آنتی‌اکسیدانی آن است.

**کلمات کلیدی:** لیپوپلی ساکارید، کبد، *Anethum graveolens*، استرس اکسیداتیو، التهاب

و وصول مقاله: ۱۴۰۱/۵/۸ اصلاحیه نهایی: ۱۴۰۱/۱۰/۲۰ پذیرش: ۱۴۰۱/۱۱/۲۴

## مقدمه

آسیب کبدی یک سندرم تهدید کننده زندگی است که با اختلال عملکرد سلول‌های کبدی مشخص می‌شود (۱). عوامل متعددی به‌عنوان مسئول بیماری‌های کبدی شناخته شده‌اند که شامل عفونت ویروسی، الگوی رژیم غذایی و قرار گرفتن در معرض سموم، داروها و مواد سمی می‌باشند (۲). آنزیم‌های کبدی آلانین آمینوترانسفراز (ALT) و آسپاراتات آمینوترانسفراز (AST) از پرکاربردترین مارکرهای آسیب کبدی هستند که سطح سرمی آن‌ها پس از آسیب کبدی افزایش می‌یابد. نیمه عمر آنزیم ALT از AST بیشتر بوده؛ بنابراین شاخص مناسب‌تری برای تشخیص آزمایشگاهی آسیب کبدی است. آلکالین فسفاتاز (ALP) نیز در بیماری‌های مرتبط با ترشح و دفع صفرا (بیماری‌های کلستاتیک) افزایش می‌یابد (۳).

لیپوپلی ساکارید ترکیبی از دیواره سلولی باکتری‌های گرم منفی است که باعث آسیب بافتی و عفونت می‌گردد (۴). آسیب کبدی ناشی از لیپوپلی ساکارید عمدتاً به سیتوکین‌های التهابی مشتق از ماکروفاژهای فعال مانند فاکتور نکروز بافتی ( $TNF-\alpha$ )، اینترلوکین یک بتا ( $IL-1\beta$ )، اینترلوکین ۶ ( $IL-6$ ) و گونه‌های فعال اکسیژن و نیتروژن، مانند نیتریک اکساید (NO) و رادیکال سوپراکسید نسبت داده شده است (۵). لیپوپلی ساکارید (LPS) می‌تواند باعث فعال شدن فاکتور هسته‌ای  $KB$  ( $NF-kB$ ) شود که متعاقباً منجر به آزاد شدن  $TNF-\alpha$  می‌شود. مطالعات قبلی نشان داد که  $TNF-\alpha$  توانایی القای نکروز کبدی را دارد، علاوه بر این، استرس اکسیداتیو نیز نقش مهمی در ایجاد آسیب کبدی ایفا کرد (۱)؛ بنابراین یافتن عواملی که منجر به کاهش پاسخ‌های التهابی و استرس اکسیداتیو گردند و ایمن، مقرون به صرفه و در دسترس باشند همانند عصاره‌های گیاهی می‌توانند در درمان آسیب‌های کبدی مؤثر باشند.

پلی فنول‌های طبیعی به‌عنوان عوامل بالقوه برای پیشگیری و درمان بیماری‌های کبدی، توجه روزافزونی را به خود

جلب کرده‌اند. (۶-۸). گیاه شوید با نام علمی *Anethum graveolens* در طب سنتی جهت اثرات نیرو دهنده، مقوی معده، هضم کننده غذا، ضد نفخ، ضد تشنج و افزایش شیر مادران کاربرد داشته است. علاوه بر آن برگ شوید باعث کاهش گلوکز، چربی و کلسترول خون در افراد مبتلا به دیابت نوع ۱ و ۲ می‌شود. گیاه شوید دارای خاصیت ضد میکروبی و ضد زخم معده نیز است. بعلاوه، این گیاه دارای خاصیت ضد التهابی و آنتی‌اکسیدان است (۹-۱۱).

تا آنجا که ما می‌دانیم، هیچ گزارشی در مورد فعالیت محافظتی کبدی عصاره هیدروالکلی شوید *Anethum graveolens* بر آسیب کبدی ناشی از LPS وجود ندارد. با توجه به اهمیت کبد در حفظ سلامتی و حیات بدن، تحقیق در مورد مواد طبیعی که باعث حفاظت کبد می‌گردند از اهمیت ویژه‌ای برخوردار است. از این رو، با در نظر گرفتن خواص آنتی‌اکسیدانی و ضد التهابی شوید، مطالعه حاضر با هدف بررسی اثر محافظتی کبدی عصاره هیدروالکلی شوید در برابر آسیب حاد کبدی ناشی از LPS در موش‌های صحرایی انجام شد.

## مواد و روش‌ها

## حیوانات آزمایشگاهی:

موش‌های صحرایی نژاد ویستار به تعداد ۳۲ سر با وزن ۲۰۰-۲۵۰ گرم به چهار گروه کنترل، کنترل درمان شده با عصاره هیدروالکلی شوید، آسیب کبدی و آسیب کبدی درمان شده با عصاره هیدروالکلی شوید تقسیم شدند. در مورد گروه‌های تحت تیمار، عصاره هیدروالکلی شوید به‌صورت داخل صفاقی به میزان ۲۰۰ میلی‌گرم بر کیلوگرم (۱۲) از یک هفته قبل از تزریق لیپوپلی ساکارید و به‌طور روزانه تا ۱ ساعت قبل تزریق لیپوپلی ساکارید تجویز گردید. برای القاء آسیب کبدی، از لیپوپلی ساکارید به میزان ۵ میلی‌گرم بر کیلوگرم (سیگما آلدریج، آمریکا) (۱۳) به صورت داخل صفاقی استفاده شد.

تهیه عصاره هیدروالکلی شوید:

پس از تهیه دانه گیاه شوید از مرکز تحقیقات جهاد دانشگاهی تهران در سال ۱۳۹۶ و تأیید گیاه‌شناسی آن در دانشکده داروسازی دانشگاه علوم پزشکی شهید بهشتی با شماره هرباریوم ۱۷۰۲ صورت گرفت، سپس، دانه گیاه در دمای ۲۵ درجه سانتی گراد خشک گردید و به وسیله آسیاب به پودر تبدیل شد. در ادامه، ۵۰ گرم پودر دانه به یک لیتر اتانل ۷۰٪ در دستگاه سوکسله اضافه شد و عصاره به دست آمده در آن در درجه حرارت ۴۰ درجه سلیسیوس خشک گردید. برای استفاده از عصاره، مقدار مشخصی از آن در نرمال سالین حل گردید.

تهیه سرم:

خون‌های گرفته شده از قلب حیوانات مورد مطالعه در لوله‌های شیشه‌ای آزمایشگاهی ریخته شد تا فرآیند لخته شدن انجام شود. سپس نمونه‌ها به درون سانتریفیوژ منتقل شد و به مدت ۱۰ دقیقه با دور ۴۰۰۰ rpm سانتریفیوژ انجام شد تا سرم جدا شود. سپس سرم هر نمونه به طور جداگانه به وسیله سمپلر به میکروتیوب مخصوص هر نمونه منتقل شد و در فریزر ۷۰- درجه سلیسیوس قرار داده شد. در این مطالعه مارکرهای سرمی مربوط به عملکرد کبد شامل ALT، AST و ALP با استفاده از کیت‌های اختصاصی شرکت زیست‌شیمی (تهران، ایران) مورد سنجش قرار گرفت. در مورد ALT و AST، میزان جذب نهایتاً بعد از ۵ دقیقه در طول موج ۵۰۵ نانومتر خوانده شد. در مورد ALP نیز، میزان جذب بعد از ۱ دقیقه در طول موج ۴۰۵ نانومتر در دقایق ۱، ۲ و ۳ خوانده شد.

تهیه هموژنه بافتی:

برای تهیه هموژنه بافتی ۱۰ درصد کبدی، یک گرم از بافت کبد به ۱۰ میلی‌لیتر محلول تریس هیدروکلراید ۰/۱ مولار (pH 7.4) اضافه شد و سپس با استفاده از دستگاه هموژنیزه کننده (میکروهوموژنایزر، IKA، آلمان)، هموژنه گردید و محصول به دست آمده با حفظ زنجیره سرمایی به سانتریفیوژ یخچال دار منتقل شد و در دور rpm ۵۰۰۰ به مدت ۱۰ دقیقه سانتریفیوژ شد. سپس سوپرناتانت حاصل به

وسيله سمپلر از رسوبات جدا شد و به درون میکروتیوب جهت اندازه‌گیری‌ها منتقل شد و در فریزر 70°C- نگهداری شد.

سنجش مالون دی آلدئید (MDA):

برای سنجش MDA از مواد سنجش اختصاصی MDA شامل اسید تیوباریتوریک و اسید تری کلرواستیک (شرکت سیگما آلد ریچ، آمریکا) استفاده شد که اساس آن واکنش با تیوباریتوریک اسید (TBA) است. مالون دی آلدئید پس از واکنش با تیوباریتوریک اسید در دمای جوش باعث به وجود آمدن رنگ صورتی می‌شود که با حداکثر جذب نوری در طول موج ۵۳۲ نانومتر می‌توان آن را در اسپکتروفتومتر مورد بررسی قرار داد. بعد از ۹۰ دقیقه، جذب نمونه خوانده شد و میزان MDA بر اساس منحنی استاندارد که بر مبنای رقت‌های تتراتوکسی پروپان رسم شده بود به دست آمد (۱۴).

سنجش فعالیت سوپراکسید دیس موتاز (SOD):

برای سنجش میزان فعالیت آنزیم سوپراکسید دیسموتاز از کیت سنجش اختصاصی (سیگما آلد ریچ، آمریکا) و محلولی شامل گزانتین-گزانتین اکسیداز در بافر پتاسیم فسفات و نیتروبلوترازولیوم (NBT) استفاده شد. سپس جذب نوری نمونه‌ها در طول موج ۵۵۰ نانومتر به مدت ۵ دقیقه هر ۳۰ ثانیه یک بار خوانده شد. سپس با استفاده از فرمول ارائه شده و بر اساس منحنی استاندارد، فعالیت آنزیم به دست آمد (۱۴).

سنجش فعالیت کاتالاز:

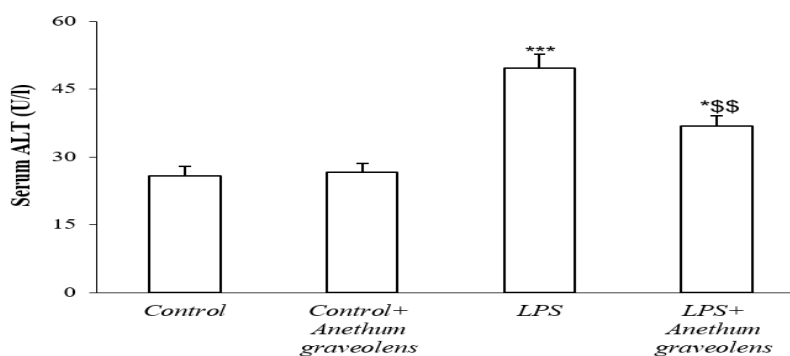
در این پژوهش برای سنجش فعالیت کاتالاز از کیت سنجش اختصاصی ساخت شرکت کیازیت (ایران) استفاده شد. در این آزمایش کاتالاز در حضور متانول فعالیت پراکسیدازی دارد و در حضور مهارکننده خود، متوقف می‌شود و فرم آلدئید تولیدی از آن با Purpald واکنش می‌دهد و رنگ بنفش تولید می‌کند که در نهایت جذب در طول موج ۵۴۰ نانومتر خوانده شد (۱۵).

سنجش پروتئین به روش بردفورد:

۱۶ برای آنالیز داده ها و از برنامه Excel 2016 برای رسم نمودارها استفاده شد.

### یافته ها

نمودار ۱ سطح سرمی فعالیت آنزیم آلانین آمینوترانسفراز (ALT) را در گروه‌های مختلف تحت بررسی شش ساعت بعد از تزریق لیوپولی ساکارید را نشان می‌دهد. آنالیز نتایج نشان داد که سطح فعالیت این آنزیم در دو گروه کنترل و کنترل تحت تیمار با عصاره شوید تفاوت معنی‌دار نسبت به هم نشان نمی‌دهد. فعالیت این آنزیم در گروه لیوپولی ساکارید یک افزایش نسبتاً قابل‌ملاحظه و معنی‌دار ( $P < 0.001$ ) در مقایسه با گروه کنترل نشان داد. در گروه لیوپولی ساکارید تیمار شده با عصاره شوید نیز افزایش معنی‌دار فعالیت این آنزیم نسبت به گروه کنترل مشاهده شد ( $P < 0.05$ ). از طرف دیگر، فعالیت این آنزیم در گروه لیوپولی ساکارید تیمار شده با عصاره شوید در مقایسه با گروه لیوپولی ساکارید کاهش معنی‌داری داشت ( $p < 0.01$ ).



نمودار ۱: سطح فعالیت آنزیم آلانین آمینوترانسفراز در گروه‌های مختلف ۶ ساعت پس از تزریق لیوپولی ساکارید. \* نشان دهنده ( $p < 0.05$ ) در مقایسه با گروه کنترل، \*\*\* نشان دهنده ( $p < 0.001$ ) در مقایسه با گروه کنترل، \$\$ نشان دهنده ( $p < 0.01$ ) در مقایسه با گروه لیوپولی ساکارید.

لیوپولی ساکارید تیمار شده با عصاره شوید افزایش معنی‌دار فعالیت این آنزیم نسبت به گروه کنترل به دست نیامد. از طرف دیگر، فعالیت این آنزیم در گروه لیوپولی ساکارید تیمار شده با عصاره شوید در مقایسه با گروه لیوپولی ساکارید یک کاهش معنی‌دار داشت ( $p < 0.05$ ) (نمودار ۲).

سنجش میزان کلی پروتئین به روش بردفورد و با استفاده از کیت اختصاصی (کیازیست، ایران) انجام شد. در پایان آزمایش، جذب نوری در طول موج ۵۹۵ نانومتر خوانده شد.

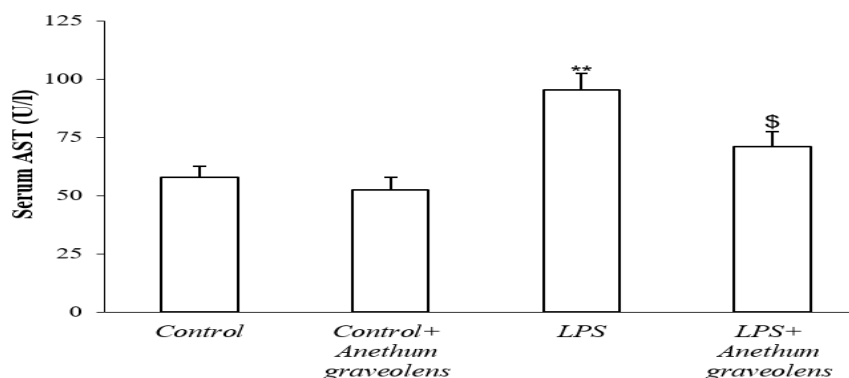
### سنجش TNF- $\alpha$

برای سنجش میزان TNF- $\alpha$  از روش ساندویچ الایزا (ELISA) و آنتی‌بادی‌های اولیه (1/250) و ثانویه (1/500) تهیه شده از شرکت سانتا کروز (آمریکا) استفاده شد. سپس جذب نوری در طول موج ۴۵۰ نانومتر در دستگاه میکروپلیت ریدر خوانده شد و غلظت ماده بر اساس منحنی استاندارد به دست آمد (۱۴).

روش آماری:

در این تحقیق نتایج به صورت Mean $\pm$ SEM بیان شدند. برای مقایسه گروهی، نتایج با استفاده از آزمون آنوای یک طرفه و تست توکی انجام شد و p کمتر از ۰/۰۵ به عنوان سطح معنی‌دار در نظر گرفته شد. از نرم افزار SPSS نسخه

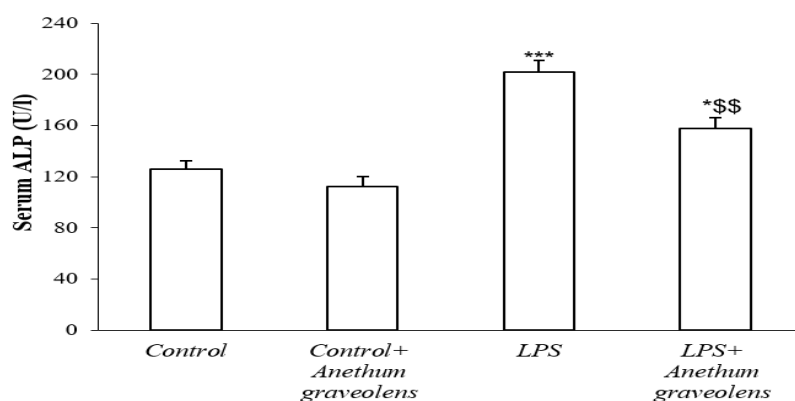
با اندازه‌گیری سطح سرمی فعالیت آنزیم آسپارات آمینوترانسفراز (AST) مشخص شد که سطح فعالیت این آنزیم در دو گروه کنترل و کنترل تحت تیمار با عصاره شوید تفاوت معنی‌دار نسبت به هم نشان نمی‌دهد. بعلاوه، فعالیت این آنزیم در گروه لیوپولی ساکارید افزایش معنی‌دار ( $p < 0.01$ ) در مقایسه با گروه کنترل نشان داد. در گروه



نمودار ۲: سطح فعالیت آنزیم آسپارات آمینوترانسفراز در گروه‌های مختلف ۶ ساعت پس از تزریق لیپوبلی ساکارید. \* نشان دهنده ( $p < 0.01$ ) در مقایسه با گروه کنترل، \$ نشان دهنده ( $p < 0.05$ ) در مقایسه با گروه لیپوبلی ساکارید.

لیپوبلی ساکارید تیمار شده با عصاره شوید نیز افزایش معنی‌دار فعالیت این آنزیم نسبت به گروه کنترل مشاهده شد ( $p < 0.05$ ). از طرف دیگر، فعالیت این آنزیم در گروه لیپوبلی ساکارید تیمار شده با عصاره شوید در مقایسه با گروه لیپوبلی ساکارید کاهش بارز و معنی‌داری داشت ( $p < 0.01$ ) (نمودار ۳).

در این مطالعه سطح سرمی فعالیت آنزیم آلکالین فسفاتاز در دو گروه‌های مختلف اندازه‌گیری شد. فعالیت این آنزیم در دو گروه کنترل و کنترل تحت تیمار با عصاره شوید تفاوت معنی‌دار نسبت به هم نشان نداد. بعلاوه، فعالیت این آنزیم در گروه لیپوبلی ساکارید یک افزایش بارز و معنی‌دار ( $p < 0.001$ ) در مقایسه با گروه کنترل نشان داد. در گروه



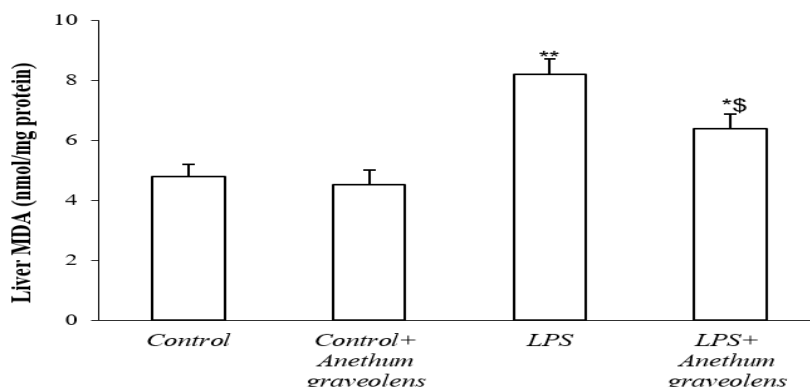
نمودار ۳: سطح فعالیت آنزیم آلکالین فسفاتاز در گروه‌های مختلف ۶ ساعت پس از تزریق لیپوبلی ساکارید. \* نشان دهنده ( $p < 0.05$ ) در مقایسه با گروه کنترل، \*\*\* نشان دهنده ( $p < 0.001$ ) در مقایسه با گروه کنترل، \$\$ نشان دهنده ( $p < 0.01$ ) در مقایسه با گروه لیپوبلی ساکارید.

این ماده در دو گروه کنترل و کنترل تحت تیمار با عصاره شوید تفاوت معنی‌دار نسبت به هم نشان نمی‌دهد. میزان این

نتایج مربوط به سطح کبدی MDA به عنوان مارکر اختصاصی پراکسیداسیون لیپیدی بیانگر آن بود که سطح

از طرف دیگر، میزان MDA در گروه لیپوپلی ساکارید تیمار شده با عصاره شوید در مقایسه با گروه لیپوپلی ساکارید یک کاهش معنی دار داشت ( $p < 0.05$ ) (نمودار ۴).

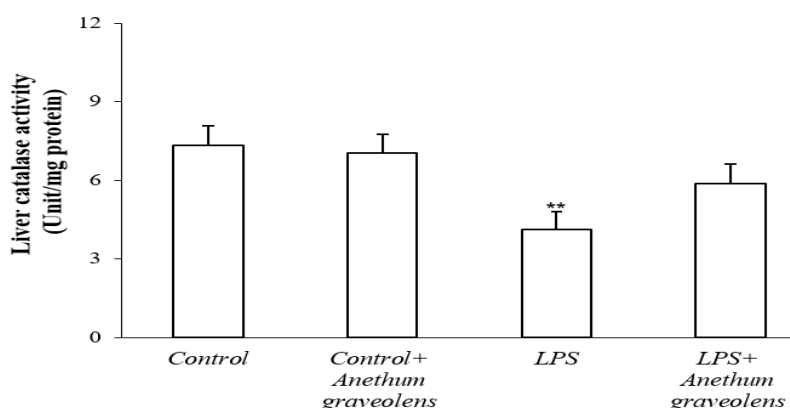
ماده در گروه لیپوپلی ساکارید یک افزایش بارز و معنادار ( $p < 0.01$ ) در مقایسه با گروه کنترل نشان داد. در گروه لیپوپلی ساکارید تیمار شده با عصاره شوید نیز افزایش معنی دار این ماده نسبت به گروه کنترل به دست آمد ( $p < 0.05$ ).



نمودار ۴: میزان مالون دی آلدئید کبد در گروه های مختلف ۶ ساعت پس از تزریق لیپوپلی ساکارید. \* نشان دهنده ( $p < 0.05$ ) در مقایسه با گروه کنترل، \*\* نشان دهنده ( $p < 0.01$ ) در مقایسه با گروه کنترل، \$ نشان دهنده ( $p < 0.05$ ) در مقایسه با گروه لیپوپلی ساکارید.

یک کاهش بارز و معنادار ( $P < 0.01$ ) در مقایسه با گروه کنترل نشان داد. گروه لیپوپلی ساکارید تیمار شده با عصاره شوید نیز افزایش فعالیت این آنزیم را نسبت به گروه کنترل نشان داد؛ ولی این افزایش معنی دار نبود (نمودار ۵).

با اندازه گیری سطح کبدی فعالیت آنزیم کاتالاز مشخص شد که سطح فعالیت این آنزیم در دو گروه کنترل و کنترل تحت تیمار با عصاره شوید تفاوت معنی دار نسبت به هم نشان نمی دهد. فعالیت این آنزیم در گروه لیپوپلی ساکارید



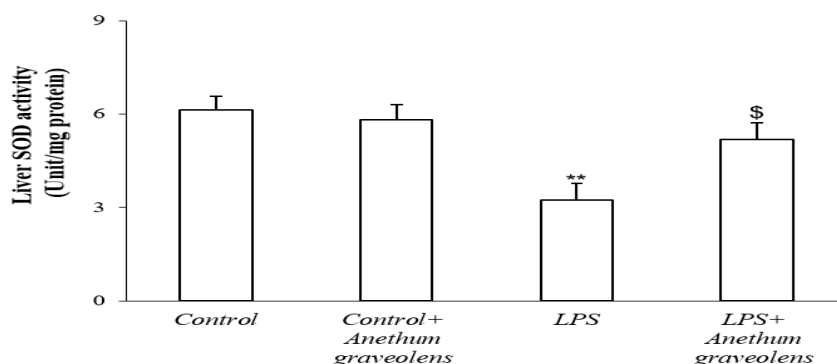
نمودار ۵: میزان فعالیت کاتالاز در بافت کبد در گروه های مختلف ۶ ساعت پس از تزریق لیپوپلی ساکارید. \*\* نشان دهنده ( $p < 0.01$ ) در مقایسه با گروه کنترل.

آنزیم در گروه لیپوپلی ساکارید یک کاهش بارز و معنی دار ( $P < 0.01$ ) در مقایسه با گروه کنترل نشان داد. در گروه لیپوپلی ساکارید تیمار شده با عصاره شوید نیز افزایش

بر اساس نمودار ۶، سطح فعالیت آنزیم سوپراکسید دیسموتاز در دو گروه کنترل و کنترل تحت تیمار با عصاره شوید تفاوت معنی دار نسبت به هم نشان نداد و فعالیت این

گروه لیپوپلی ساکارید افزایش معنی داری داشت  
( $P < 0.05$ ).

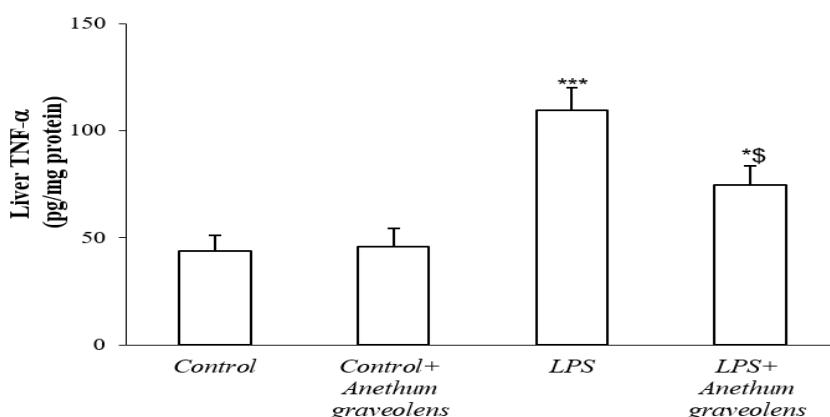
معنی دار فعالیت این آنزیم را نسبت به گروه کنترل نشان داد ( $P < 0.05$ ). از طرف دیگر، فعالیت این آنزیم در گروه لیپوپلی ساکارید تیمار شده با عصاره شوید در مقایسه با



نمودار ۶: میزان فعالیت سوپراکسید دیسموتاز در بافت کبد در گروه‌های مختلف ۶ ساعت پس از تزریق لیپوپلی ساکارید. \* نشان دهنده ( $P < 0.01$ ) در مقایسه با گروه کنترل، \$ نشان دهنده ( $P < 0.05$ ) در مقایسه با گروه لیپوپلی ساکارید.

نشان داد. در گروه لیپوپلی ساکارید تیمار شده با عصاره شوید نیز افزایش معنی دار را نسبت به گروه کنترل نشان داد ( $P < 0.05$ ). از طرف دیگر، میزان این ماده در گروه لیپوپلی ساکارید تیمار شده با عصاره شوید در مقایسه با گروه لیپوپلی ساکارید کاهش معنی داری داشت ( $P < 0.05$ ) (نمودار ۷).

در پژوهش حاضر سطح کبدی  $TNT-\alpha$  در گروه‌های مختلف به وسیله روش الیزا مورد بررسی قرار گرفت. سطح  $TNT-\alpha$  در دو گروه کنترل و کنترل تحت تیمار با عصاره شوید تفاوت معنی دار نسبت به هم نشان نداد. بعلاوه، میزان این ماده در گروه لیپوپلی ساکارید یک افزایش محسوس و معنی دار ( $P < 0.001$ ) در مقایسه با گروه کنترل



نمودار ۷: میزان فاکتور التهابی  $TNF-\alpha$  در بافت کبد در گروه‌های مختلف ۶ ساعت پس از تزریق لیپوپلی ساکارید. \* نشان دهنده ( $P < 0.05$ ) در مقایسه با گروه کنترل، \*\*\* نشان دهنده ( $P < 0.001$ ) در مقایسه با گروه کنترل، \$ نشان دهنده ( $P < 0.05$ ) در مقایسه با گروه لیپوپلی ساکارید.



موجب افزایش سطح  $TNF-\alpha$  و IL-6 می‌گردد (۲۱). نتایج تحقیق ضرر نیز نشان داد که تزریق حاد LPS موجب افزایش تخریب بافتی در کبد و افزایش سطح مالون دی آلدئید که مارکری جهت وجود استرس اکسیداتیو است، می‌گردد که همسو با مطالعات پیشین است. به دنبال تجویز LPS، رادیکال‌های آزاد رها می‌شوند که این رادیکال‌های آزاد با حمله به اسیدهای چرب اشباع نشده منجر به تولید پراکسیداسیون لیپیدی می‌شوند که در نهایت منجر به صدمات کبدی و افزایش سطح سرمی آنزیم‌های ALT و AST و ALP از کبد به داخل خون می‌شوند که افزایش آنزیم‌های شاخص کبدی خود سند دیگری جهت اثبات آسیب کبدی ایجاد شده است. تحقیق انجام شده در سال ۲۰۱۴ نشان داد که اسانس دانه شوید قادر است به طور بارز و معنی‌داری سطوح سرمی ALT و AST و میزان MDA را که در برابر تتراکلرید کربن (CCL4) که باعث سمیت کبدی در موش صحرایی گردید، کاهش دهد. در این پژوهش مکانیسم احتمالی مهار پراکسیداسیون لیپیدی در کبد کاهش سطح ALT، AST و همچنین بیلی روبین است که با نتایج مطالعه حاضر همخوانی دارد. در مطالعه حاضر افزایش سطح MDA و کاهش فعالیت آنزیم‌های SOD در کبد ناشی از LPS نشان‌دهنده افزایش پراکسیداسیون لیپیدی است که منجر به آسیب بافتی و شکست مکانیسم دفاعی آنتی‌اکسیدانی برای جلوگیری از تشکیل رادیکال‌های آزاد بیش از حد می‌شود. تیمار با عصاره هیدروالکی شوید به طور قابل توجهی سبب معکوس شدن این تغییرات گردید و احتمالاً یکی از مکانیسم‌های موجود در مطالعه حاضر کاهش عوامل اکسیدان و افزایش عوامل آنتی‌اکسیدان است (۲۲). پژوهش دیگری در سال ۲۰۱۳ فعالیت‌های آنتی‌اکسیدانی و هیپولیپیدی شوید در مقابل کبد آسیب دیده توسط استامینوفن در موش صحرایی مورد بررسی قرار داد. نتایج نشان داد که عصاره شوید به طور بارز و معنی‌داری آنزیم‌های اساسی کبدی (ALT & AST) و برخی پارامترهای لیپیدی در سرم و همچنین مالون دی آلدئید بدی، کلسترول و کل لیپیدها را کاهش می‌دهد

بیماری‌های کبدی یکی از نگرانی‌های عمده بهداشت عمومی در جهان است و وضعیت کلی سلامت کبد یک فرد بازتاب وضعیت کلی سلامت فرد است (۱۶، ۲). استرس اکسیداتیو در پاتوژنز بیماری‌های کبدی، از جمله آسیب کبدی که یک مشکل جدی سلامت در سراسر جهان است، نقش دارد. مطالعه حاضر به منظور تعیین اثر محافظتی عصاره هیدروالکی شوید بر آسیب کبدی ناشی از LPS طراحی شده است. غلظت ALT، AST و ALP به عنوان نشانگر آسیب کبد، غلظت SOD، MDA و کاتالاز به عنوان نشانگر آسیب اکسیداتیو بافتی،  $TNF-\alpha$  به عنوان نشانگر التهاب و در بافت کبد مورد ارزیابی قرار گرفت. LPS به طور مکرر در جوندگان برای القای یک مدل التهاب تجویز شده است (۱۷). در مطالعه حاضر، تزریق LPS موجب افزایش  $TNF-\alpha$  در بافت کبد می‌شود که نشان دهنده این است که تجویز LPS باعث ایجاد وضعیت التهاب در این اندام می‌شود.

طی پژوهشی در سال ۲۰۲۱ مشخص شد که LPS می‌تواند موجب افزایش سطح ALT، AST، ALP و MDA در سرم گردد (۱۸). در پژوهش حاضر نیز، التهاب بافت کبد ناشی از LPS با افزایش سطح سرمی ALT، AST و ALP به عنوان نشانگرهای عملکرد کبد همراه بود. همچنین غلظت SOD، MDA و کاتالاز به عنوان نشانگر آسیب اکسیداتیو بافتی نیز افزایش یافت که بیانگر آسیب کبدی ایجاد شده توسط LPS است.

پژوهش دیگری در سال ۲۰۱۱ نشان داد که آسیب کبدی پس از تجویز LPS ایجاد می‌شود و منجر به افزایش سطح آنزیم‌های سرمی می‌گردد که نشان دهنده نشت سلولی و از دست دادن یکپارچگی عملکردی غشای کبدی است (۱۹). تحقیق دیگری بر روی کبد موش آسیب دیده توسط لیپولی ساکارید انجام شد، مشخص گردید که تزریق LPS موجب التهاب و تخریب بافت کبد می‌شود (۲۰)، همچنین استیگر و همکاران نشان دادند که تزریق دوز حاد LPS

(۲۳). پژوهش دیگری نشان داد تجویز خوراکی عصاره گیاهی شوید به مدت ۳۰ روز در موش‌ها حفاظت خوبی را در برابر اثرات مضر دلتامترین در آنزیم‌های نشانگر سرم به دنبال داشت. عصاره شوید سطوح AST، ALT و ALP که توسط دلتامترین افزایش یافته بود را کاهش داد (۲۴). در مطالعه حاضر نیز عصاره هیدروالکلی شوید به طور بارز و معنی‌داری سبب کاهش ALT، AST و ALP گشته که همسو با مطالعات پیشین است؛ بنابراین اثر قابل توجهی بر کاهش آسیب کبدی ایجاد شده به دنبال القای لیپوپلی ساکارید دارد.

مطالعات اخیر در سال ۲۰۲۰ نشان می‌دهد که *Anethum Graveolens* سیکلواکسیژناز ۱ و ۲ را سرکوب کرده و از آزاد شدن واسطه‌های التهابی جلوگیری می‌کند (۲۵). در پژوهش دیگری در سال ۲۰۲۱ مشخص شد مصرف *Anethum Graveolens* باعث کاهش معنی‌دار سطح IL-1 $\beta$ ، IL-10، IL-6، TNF- $\alpha$ ، ALT و AST در سرم می‌گردد. همچنین قادر است سطح MDA را کاهش داده و سطوح GSH و SOD را بسته به دوز افزایش دهد. در نتیجه این گونه بیان می‌شود که عصاره گیاهی شوید موجب مهار سیتوکین‌های التهابی و کاهش استرس اکسیداتیو در مسمومیت‌های حاد کبد و کلیه در موش جلوگیری کند (۲۶). نتایج پژوهش حاضر نیز همسو با مطالعات پیشین بوده و مکانیسم احتمالی اصلی که عصاره هیدروالکلی شوید در کاهش آسیب کبدی دارد مرتبط با فاکتورهای متعددی از جمله کاهش استرس اکسیداتیو و کاهش التهاب کبدی است که توسط فعالیت آنتی‌اکسیداتیو پلی‌فنول‌ها ایجاد می‌شود. قابل ذکر است که در مطالعه حاضر سطح ALT، AST، TNF- $\alpha$ ، ALP و MDA به طور بارز و معنی‌داری در گروه LPS افزایش داشت در مقابل عصاره هیدروالکلی شوید توانست باعث کاهش غلظت این

فاکتورها نسبت به گروه دریافت‌کننده LPS گردد. از آنجایی که تجویز عصاره هیدروالکلی شوید در مدت زمان تجویز سبب عوارض نامطلوب کبدی نشده است؛ بنابراین ممکن است در آینده با تحقیقات بیشتر به عنوان درمان مکمل در آسیب‌های کبدی پیشنهاد گردد.

یکی از محدودیت‌های مطالعه حاضر عدم انجام یک بررسی دوز پاسخ بود که انجام چنین پژوهشی در مطالعات مرتبط آینده توصیه می‌شود.

### نتیجه‌گیری

به طور خلاصه نتایج پژوهش حاضر نشان داد که القای آسیب و اختلال عملکردی حاد کبد با لیپوپلی ساکارید باعث افزایش ALT، AST، ALP و میزان TNF- $\alpha$  و MDA می‌شود. درمان با عصاره هیدروالکلی شوید قادر است به طور اثر بخش کبد را در برابر آسیب ناشی از LPS محافظت کند که تصور می‌شود این اثر حفاظتی از طریق کاهش MDA و افزایش فعالیت آنزیم آنتی‌اکسیدانی SOD باشد که باعث کاهش استرس اکسیداتیو در بافت کبد می‌گردد.

### تشکر و قدردانی

این مقاله حاصل نتایج پایان‌نامه با کد اخلاق IR.Shahed.REC.1395.211 است که شامل پایان‌نامه دکتری عمومی دانشگاه شاهد با شماره پایان‌نامه ۴/۲۸۹۱۷۰ مورخ ۱۳۹۵/۱۲ است. بدین وسیله از حمایت مالی و فراهم‌سازی امکانات و تجهیزات لازم آزمایشگاهی توسط دانشگاه شاهد تشکر و قدردانی می‌گردد. بعلاوه، هیچ‌کدام از نویسندگان این مطالعه، تعارض منافی برای انتشار این مقاله ندارند.

1. Hu J-j, Wang H, Pan C-w, Lin M-xJMP. Isoviteixin alleviates liver injury induced by lipopolysaccharide/d-galactosamine by activating Nrf2 and inhibiting NF-κB activation. *Microb Pathog.* 2018;119:86-92.
2. Ore A, Ugbaja RN, Adeogun AI, Akinloye OA. Hydroethanolic extract of *Buchholzia coriacea* seeds alleviates LPS induced liver injury in rat via antioxidant and anti-inflammatory actions. *J Complement Altern Med Res.* 2019;8:1-15.
3. Rosenberg WM, Voelker M, Thiel R, Becka M, Burt A, Schuppan D, et al. Serum markers detect the presence of liver fibrosis: a cohort study. *Gastroenterology* 2004;127(6):1704-13.
4. Vaara M. Lipopolysaccharide and the permeability of the bacterial outer membrane. *Endotoxin in health and disease: CRC Press; 2020.* p. 31-8.
5. Latha S, Chaudhary S, Ray RJB, Pharmacotherapy. Hydroalcoholic extract of *Stevia rebaudiana bert.* leaves and stevioside ameliorates lipopolysaccharide induced acute liver injury in rats. *Biomed Pharmacother.* 2017;95:1040-50.
6. Li F, Liao X, Jiang L, Zhao J, Wu S, Ming J. Orientin Attenuated d-GalN/LPS-Induced Liver Injury through the Inhibition of Oxidative Stress via Nrf2/Keap1 Pathway. *J Agric Food Chem.* 2022;70(26):7953-7967.
7. Sajedianfard J, Behroozi Z, Nazifi S. The effects of a hydroalcoholic extract of silymarin on serum lipids profiles in streptozotocin induced diabetic rats. *Comp Clin Path.* 2014;23(3):779-788
8. Sajedianfard J, Behroozi Z, Nazifi S, Rajaian H. The effect of different oral doses of hydroalcoholic extract of silymarin on the blood oxidative stress indicators in streptozotocin induced diabetic rats. *Int J Pept Res Ther.* 2013;19(2):93-8.
9. El Mansouri L, Bousta D, El Youbi-El Hamsas A, Boukhira S, Akdime H. Phytochemical screening, antidepressant and analgesic effects of aqueous extract of *Anethum graveolens L.* from southeast of Morocco. *Am J Ther.* 2016;23(6):e1695-e1699.
10. Abbasi Oshaghi E, Khodadadi I, Saidijam M, Yadegarazari R, Shabab N, Tavilani H, et al. Lipid lowering effects of hydroalcoholic extract of *Anethum graveolens L.* and dill tablet in high cholesterol fed hamsters. *Cholesterol.* 2015;2015: 958560.
11. Mirhosseini M, Baradaran A, Rafieian-Kopaei M. *Anethum graveolens* and hyperlipidemia: A randomized clinical trial. *J Res Med Sci.* 2014;19(8):758-61.
12. Abbasi Oshaghi E, Khodadadi I, Saidijam M, Yadegarazari R, Shabab N, Tavilani H, et al. Lipid Lowering Effects of Hydroalcoholic Extract of *Anethum graveolens L.* and Dill Tablet in High Cholesterol Fed Hamsters. *Cholesterol.* 2015;2015:958560.
13. Ou TT, Kuo CY, Chyau CC, Lee HJ, Peng JS, Wang CJ. Improvement of lipopolysaccharide-induced hepatic injuries and inflammation with mulberry extracts. *J Sci Food Agric.* 2013 ;93(8):1880-86.
14. Baluchnejadmojarad T, Zeinali H, Roghani M. Scutellarin alleviates lipopolysaccharide-induced cognitive deficits in the rat: Insights into underlying mechanisms. *Int Immunopharmacol.* 2018;54:311-319.
15. Pourmohammadi S, Roghani M, Kiasalari Z, Khalili M. Paeonol Ameliorates Cuprizone-Induced Hippocampal Demyelination and Cognitive Deficits through Inhibition of Oxidative and Inflammatory Events. *J Mol Neurosci.* 2022;72(4):748-58.
16. Moloudi MR, Hassanzadeh K, Rouhani S, Zandi F, Ahmadi A, Khalwatian P, et al. Effect of chloroformic extract of *Cichorium intybus* on liver function tests and serum level of TNF-α in obstructive cholestasis in rat. *Scientific Journal of Kurdistan University of Medical Sciences.* 2014;19(4):10-19.
17. Beheshti F, Norouzi F, Abareshi A, Khazaei M, Alikhani V, Moussavi S, et al. *Nigella sativa* prevented liver and renal tissue damage in lipopolysaccharide-treated rats. 2018;29(3):554-566.
18. Xu Q, Xu J, Zhang K, Zhong M, Cao H, Wei R, et al. Study on the protective effect and mechanism of *Dicliptera chinensis (L.) Juss* (Acanthaceae) polysaccharide on immune liver injury induced by LPS. *Biomed Pharmacother.* 2021;134:111159.

19. Mohamadin AM, Elberry AA, Elkablawy MA, Gawad HSA, Al-Abbasi FA. Montelukast, a leukotriene receptor antagonist abrogates lipopolysaccharide-induced toxicity and oxidative stress in rat liver. *Pathophysiology*. 2011;18(3):235-42.
20. Nowak M, Gaines GC, Rosenberg J, Minter R, Bahjat F, Rectenwald J, et al. LPS-induced liver injury in galactosamine-sensitized mice requires secreted TNF- $\alpha$  and the TNF-p55 receptor. *Am J Physiol Regul Integr Comp Physiol*. 2000;278(5):R1202-R9.
21. Stigger F, Lovatel G, Marques M, Bertoldi K, Moysés F, Elsner V, et al. Inflammatory response and oxidative stress in developing rat brain and its consequences on motor behavior following maternal administration of LPS and perinatal anoxia. *Int J Dev Neurosci*. 2013;31(8):820-27.
22. Rabeh NM, Aboraya AO. Hepatoprotective effect of dill (*Anethum graveolens L.*) and fennel (*Foeniculum vulgare*) oil on hepatotoxic rats. *Pakistan Journal of Nutrition*. 2014;13(6):303-309.
23. Ali WSH. Hypolipidemic and antioxidant activities of *Anethum graveolens* against acetaminophen induced liver damage in rats. *World Journal of Medical Sciences*. 2013;8(4):387-92.
24. El-Maghraby S, Taha H, Hassan NS. Effect of *Anethum graveolens* extract on biochemical and histopathological alteration of deltamethrin in rats. *Journal of Bioanalysis & Biomedicine* 2010;2(1):8-12.
25. Yousaf A, Shahid S. The study of *Anethum graveolens L.* (Dill) in the case of Diabetes mellitus (DM). 2020;10(4):248-56.
26. KORKMAZ S, Koç F. The protective effects of dill (*Anethum graveolens L.*) in paracetamol-induced acute toxication in mice. *Int J Agric Sci.* 2021;14(1):47-60.