

Anomalous Origin of Right Coronary Artery from the Left Anterior Descending Artery: A Case Report

Behnam Shakerian¹**Mohammad Jebelli**²

1.Assistant professor, Cardiovascular Surgery Department, Faculty of Medicine, Shahrekord University of Medical Sciences, Shahrekord, Iran. (Corresponding Author), Tel: 021-66348500, Sina Hospital, Imam Khomeini Street, Tehran, Iran. Email: behshakerian@yahoo.com. ORCID ID: 0000-0001-8514-836X

2.Assistant professor, Department of Cardiovascular Surgery, Faculty of Medicine, Tehran University of Medical Sciences, Tehran, Iran. ORCID ID: 0000-0002-7276-8997

ABSTRACT

Background and Aim: Anomalous origin of the right coronary artery from the left anterior descending artery is extremely rare. It is usually asymptomatic but can be associated with a risk of myocardial ischemia and sudden death.

Case presentation: This paper presents the case of an elderly male with exertional dyspnea. He underwent diagnostic measures including coronary artery angiography which showed severe stenotic three-vessel disease and right coronary artery anomaly. He underwent coronary artery bypass grafting and discharge home in good condition.

Conclusion: Although the abnormal origin of the right coronary artery from the left anterior descending artery is a rare anomaly, due to causing chest pain and the possibility of sudden death, it is considered important. For a definite diagnosis of this anomaly coronary angiography is useful.

Keywords: Coronary artery anomaly, Right coronary artery, Myocardial ischemia, Left anterior descending artery.

Received: June 26, 2021

Accepted: Sep 4, 2022

How to cite the article: Behnam Shakerian, Mohammad Jebelli . Anomalous Origin of Right Coronary Artery from the Left Anterior Descending Artery: A Case Report.SJKU 2022;27(4):133-138.

Copyright © 2018 the Author (s). Published by Kurdistan University of Medical Sciences. This is an open access article distributed under the terms of the Creative Commons Attribution-Non Commercial License 4.0 (CCBYNC), where it is permissible to download, share, remix, transform, and buildup the work provided it is properly cited. The work cannot be used commercially without permission from the journal

گزارش موردی ناهنجاری منشأ شریان کرونر راست از شریان قدامی نزولی چپ

بهنام شاکریان^۱ محمد جلی^۲

۱. استادیار گروه جراحی قلب و عروق، دانشکده پزشکی، دانشگاه علوم پزشکی شهرکرد، شهرکرد، ایران. (نویسنده مسئول). آدرس: تهران، خیابان امام خمینی، بیمارستان سینا.

پست الکترونیک: behshakerian@yahoo.com. تلفن: ۰۲۱-۶۶۳۴۸۵۰۰، کد ارکید: ۸۳۶-۸۵۱۴-۰۰۰۱-۰۰۰۰X

۲. استادیار گروه جراحی قلب و عروق، دانشکده پزشکی، دانشگاه علوم پزشکی تهران، تهران، ایران. کد ارکید: ۰۰۰۰-۰۰۰۲-۷۲۷۶-۸۹۹۷

چکیده

زمینه و هدف: ناهنجاری منشأ شریان کرونر راست از شریان قدامی نزولی چپ بسیار نادر است. این بیماری معمولاً بدون علامت است ولی می‌تواند با خطر ایسکمی قلب و مرگ ناگهانی همراه باشد.

گزارش مورد: در این مقاله به معرفی آقای مسنی پرداخته می‌شود که با شکایت تنگی نفس کوششی مراجعه نموده است. بیمار تحت اقدامات تشخیصی از جمله آنژیوگرافی عروق کرونر قرار گرفت که بیانگر تنگی شدید سه رگ کرونر و آنومالی شریان کرونر راست بود. وی تحت عمل جراحی بای پاس عروق کرونر قرار گرفت و با حال عمومی خوب به خانه مرخص گردید.

نتیجه‌گیری: منشأ گرفتن شریان کرونر راست از شریان قدامی نزولی چپ اگرچه یک آنومالی نادر است؛ ولی به دلیل ایجاد درد قفسه سینه و امکان مرگ ناگهانی مهم است. برای تشخیص قطعی این ناهنجاری آنژیوگرافی عروق کرونر مفید است.

واژه‌های کلیدی: ناهنجاری شریان کرونر، شریان کرونر راست، ایسکمی میوکارد، شریان قدامی نزولی چپ.

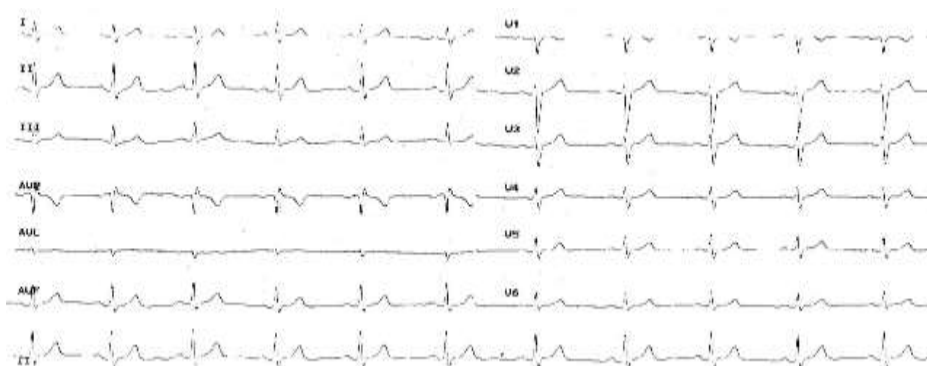
وصول مقاله: ۱۴۰۰/۴/۵ اصلاحیه نهایی: ۱۴۰۱/۵/۵ پذیرش: ۱۴۰۱/۶/۱۳

قلب و مصرف سیگار را ذکر نمی‌کند. در معاینه فیزیکی نکته خاصی نداشت. نوار قلب (شکل ۱) و اکوکاردیوگرافی نرمال بودند. بیمار کاندید آنژیوگرافی عروق کرونر شد. با آنژیوگرافی کرونر از طریق شریان فمورال راست انجام شد. با بررسی سیستم چپ مشخص شد که شریان کرونر راست از ابتدای شریان قدامی نزولی چپ منشأ گرفته (شکل ۲) و همچنین تنگی شدید و منتشر در شریان قدامی نزولی چپ، تنگی شدید در قسمت ابتدایی شریان چرخشی چپ و شریان کرونر راست گزارش گردید. در ادامه کاتتر در شریان کرونر راست قرار نمی‌گرفت؛ لذا در ریشه آئورت ماده حاجب تزریق شد که باز هم شریان کرونر راست ظاهر نشد. دامیننسی هم از سمت راست بود. در ونتریکولوگرافی کسر جهشی ۵۰ درصد داشت. بیمار کاندید بای پاس عروق کرونر شد. در حین عمل مشخص شد که شریان کرونر راست از قسمت ابتدایی شریان قدامی نزولی چپ منشأ گرفته و به سمت راست در جهت شیار آتریوونتریکولار راست ادامه مسیر می‌داد (شکل ۳)؛ ولی بین شریان ریوی و شریان آئورت قرار نداشت. برای بیمار شریان پستانی داخلی بر روی شریان قدامی نزولی چپ و وریدهای صافن بر روی شریان‌های چرخشی چپ و کرونر راست پیوند زده شد. بیمار یک هفته بعد از عمل جراحی با حال عمومی خوب مرخص شد.

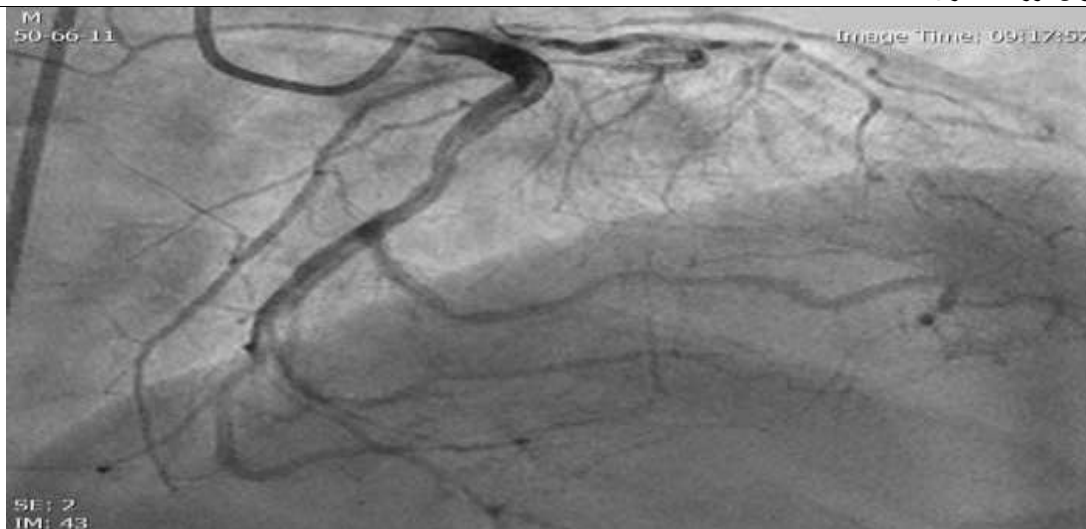
ناهنجاری‌های عروق کرونر، نقص مادرزادی یک یا چند شریان کرونر قلب از نظر منشأ، تعداد، مسیر و خاتمه شریان است. این ناهنجاری‌ها نادر هستند و معمولاً به صورت یک یافته اتفاقی در طی آنژیوگرافی عروق کرونر دیده می‌شوند. منشأ گرفتن شریان کرونر راست از شریان قدامی نزولی چپ بسیار نادر است. اگرچه این بیماران ممکن است بدون علامت باشند؛ ولی تشخیص این بیماری از آنجا که ممکن است با آنژین صدری، سکته قلبی و یا حتی مرگ ناگهانی همراه باشد حائز اهمیت فراوانی است. همچنین آگاهی از وجود ناهنجاری‌های عروق کرونر و مسیر غیر طبیعی آن‌ها قبل از عمل جراحی بای پاس کرونر جهت جلوگیری از عوارض جراحی بالقوه بسیار مهم است. علاوه بر این، تنگی ابتدای شریان کرونر در این ناهنجاری به دلیل عدم توانایی در ایجاد عروق جانبی می‌تواند بسیار خطرناک باشد (۱).

معرفی بیمار

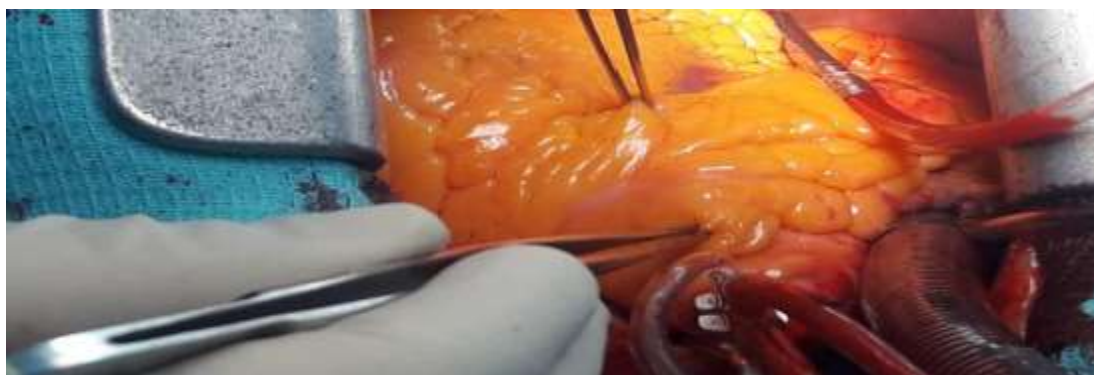
بیمار آقای ۷۳ ساله‌ای است که به دلیل درد قفسه سینه که با فعالیت تشدید پیدا می‌کرد و از ده روز قبل شروع شده بود به درمانگاه قلب مراجعه نموده بود. درد در قسمت چپ قفسه سینه بوده، انتشار خاصی نداشته و حدود ده دقیقه طول کشیده و با استراحت بهبود می‌یافت. سابقه دیابت را از سه سال قبل و سابقه فشار خون را از ده سال قبل ذکر می‌کند که با دارو کنترل شده‌اند. سابقه فامیلی ابتلا به بیماری‌های ایسکمیک



شکل ۱. الکتروکاردیوگرام بیمار. طبیعی است.



شکل ۲. آنژیوگرافی عروق کرونر. جدا شدن شریان کرونر راست از قسمت ابتدایی شریان قدامی نزولی چپ را نشان می دهد.



شکل ۳. تصویر حین عمل جراحی. محل آنومالی کرونر.

بحث

ناهنجاری های شریان کرونر در ۰/۳ تا ۵/۶٪ از جمعیت دیده می شود (۲). شایع ترین ناهنجاری مادرزادی عروق کرونر منشأ شریان های قدامی نزولی چپ و سیر کمفلکس به صورت جداگانه از سینوس کرونر چپ است. دومین ناهنجاری شایع منشأ شریان سیر کمفلکس از سینوس کرونر راست است. انواع دیگر آن شامل منشأ گرفتن شریان اصلی کرونری چپ از سینوس والسالوای راست و با شیوع کمتر منشأ گرفتن شریان کرونر راست از سینوس والسالوای چپ است. منشأ غیر طبیعی شریان کرونر راست از شریان قدامی نزولی چپ یک

ناهنجاری مادرزادی بسیار نادر است که شیوع ۰/۰۱۵٪ دارد (۳) و برای اولین بار در سال ۱۹۴۸ توسط وایت و ادواردز شرح داده شد (۴). در یک بررسی در سال ۲۰۱۲ کمتر از سی مورد این ناهنجاری مشخص شد که ۶۵ درصد آن ها مرد بوده و تنها چهار مورد زیر چهل سال بوده اند (۵). بسیاری از بیماران بدون علامت هستند و به طور اتفاقی در حین آنژیوگرافی و یا سی تی آنژیوگرافی قلب تشخیص داده می شوند. منشأ شریان کرونر راست می تواند از قسمت ابتدایی و یا میانی شریان قدامی نزولی چپ باشد. دو مسیر برای این ناهنجاری مشخص شده است.

بستگی به تظاهرات بالینی و شدت تنگی‌های عروق کرونر دارد و شامل درمان‌های طبی، مداخلات از راه پوست و جراحی است. در صورت نداشتن علائم کلینیکی و قرار نگرفتن شریان بین آئورت و شریان ریوی درمان طبی توصیه می‌شود. اگر چه بعضی از مطالعات مداخلات از راه پوست را پیشنهاد کرده‌اند؛ ولی به دلیل وجود دهانه کرونر منفرد و ساختارهای آناتومیکی متفاوت در این بیماران به طور وسیعی استفاده نمی‌شود. در صورتی که شریان کرونر راست بین آئورت و شریان ریوی عبور کند، شواهدی بر ایسکمی قلب وجود داشته باشد و یا همراه با تنگی‌های دیگر شریان‌های قلبی باشد درمان جراحی توصیه می‌شود. درمان جراحی توصیه شده در این بیماران شامل استیوپلاستی، پیوند مجدد شریان کرونر راست به روی آئورت و انجام گرفت بر روی شریان کرونر راست می‌باشد.

نتیجه گیری

آشنایی با آناتومی و ناهنجاری‌های عروق کرونر و علائم کلینیکی آن ممکن است تشخیص و درمان را تسهیل کند. اگرچه این ناهنجاری‌ها از بدو تولد وجود دارند؛ ولی معمولاً تا اواخر بزرگسالی تشخیص داده نمی‌شوند.

تشکر و قدردانی

بدین وسیله از همکاری سرکار خانم نگین رضوی که در جمع‌آوری اطلاعات لازم و نیز در نحوه نگارش مقاله ما را یاری کرده‌اند کمال تشکر را داریم. هیچ‌کدام از نویسندگان این مطالعه، افراد و یا دستگاه‌ها تعارض منافی برای انتشار این مقاله ندارند. شناسه اخلاق این مطالعه با عنوان IR.SKUMS.REC.1400.153 مصوب شده است.

یکی مسیر خلف آئورتی و دیگری مسیر قدامی از روی شریان ریوی (۶). معمولاً همراهی با ناهنجاری‌های مادرزادی قلبی ندارد و فقط دو مورد ترالوژی فالوت (۷) و یک مورد آئورت گردنی گزارش شده است (۸). این ناهنجاری علائم کلینیکی متفاوتی دارد و بسته به مسیر شریان از بدون علامت تا مرگ ناگهانی بخصوص در افراد جوان و حین ورزش متغیر است. با این حال برخی از انواع ممکن است با علائم درد قفسه سینه، تنگی نفس، تپش قلب، سنکوپ، فیبریلاسیون بطنی و سکت قلبی همراه باشد. بروز این بیماری در مناطق مختلف دنیا متفاوت است به طوری که بیشترین میزان بروز در هند ۰/۴۶٪ و کمترین آن در آلمان ۰/۰۴٪ گزارش شده است (۹)؛ ولی در ایران آمار موثقی وجود ندارد. مکانیسم واقعی ایسکمی بدون تنگی در شریان‌های کرونر در این ناهنجاری به درستی مشخص نشده است؛ ولی نظریه‌های متعددی وجود دارد. یکی از آن‌ها جدا شدن شریان کرونر راست با زاویه حاده از شریان قدامی نزولی چپ است که موجب کاهش سرعت جریان خون می‌گردد و دیگری قرار گرفتن شریان کرونر راست بین آئورت و شریان ریوی است. مکانیسم دیگر اسپاسم شریان کرونر راست است (۱۰). اگرچه ارتباط واضحی بین بیماری‌های انسدادی عروق قلب و بیماری ناهنجاری‌های عروق کرونر وجود ندارد (۱۱)؛ ولی گزارش‌هایی مبنی بر مستعد کردن عروق کرونر به عوارضی مانند انسداد این عروق گزارش شده است (۱۲ و ۱۳). با این حال بیمارانی که منشأ و مسیر غیر طبیعی عروق کرونر دارند ممکن است بیشتر به آترواسکلروز مبتلا بشوند (۱۴ و ۱۵).

آنژیوگرافی عروق کرونر استاندارد طلایی برای تشخیص تنگی‌های عروق کرونر است؛ ولی سی تی آنژیوگرافی مزایایی برای تشخیص ناهنجاری‌های عروق کرونر بخصوص جهت مشخص کردن منشأ و مسیر و ارتباط آن با سایر عروق دارد. درمان این وضعیت

References

مجله علمی دانشگاه علوم پزشکی کردستان / دوره بیست و هفت / مهر و آبان ۱۴۰۱

- 1.Greenberg MA, Fish BG, Spindola-Franco H. Congenital anomalies of the coronary arteries. Classification and significance. *Radiol Clin North Am.* 1989;27(6):1127-46.
- 2.Angelini P. Coronary artery anomalies: an entity in search of an identity. *Circulation.* 2007;115(10):1296-305.
- 3.Yamanaka O, Hobbs RE. Coronary artery anomalies in 126,595 patients undergoing coronary arteriography. *Cathet Cardiovasc Diagn.* 1990;21(1):28-40.
- 4.White NK, Edwards JE. Anomalies of the coronary arteries; report of four cases. *Arch Pathol (Chic).* 1948;45(6):766-71.
- 5.Yurtdaş M, Gülen O. Anomalous origin of the right coronary artery from the left anterior descending artery: Review of the literature. *Cardiol J.* 2012;19(2):122-9.
- 6.Erdogan O, Buyuklu M, Aktöz M. Anomalous origin of the right coronary artery from the left anterior descending artery in a patient with single left coronary artery: A rare coronary artery anomaly and review of the literature. *Int J Cardiol.* 2008;127(2):280-3.
- 7.Tchervenkov CI, Pelletier MP, Shum-Tim D, Béland MJ, Rohlicek C. Primary repair minimizing the use of conduits in neonates and infants with tetralogy or double-outlet right ventricle and anomalous coronary arteries. *J Thorac Cardiovasc Surg.* 2000;119(2):314-23.
- 8.Charrot F, Tarmiz A, Glock Y, Léobon B. Diagnosis and surgical treatment of an aneurysm on a cervical aortic arch associated with an anomalous origin of the left main coronary artery. *Interact Cardiovasc Thorac Surg.* 2010;10(2):346-7.
- 9.Suryanarayana P, Kollampare S, Movahed MR. Anomalous Origin of the Right Coronary Artery From the Left Anterior Descending Artery With Anomalous Course Between the Great Vessels: A Case for Conservative Management With Review of the Literature. *Rev Cardiovasc Med.* 2015;16(3):221-4.
- 10.Roberts WC, Siegel RJ, Zipes DP. Origin of the right coronary artery from the left sinus of valsalva and its functional consequences: analysis of 10 necropsy patients. *Am J Cardiol.* 1982;49(4):863-8.
- 11.Lee BY. Anomalous right coronary artery from the left coronary sinus with an interarterial course: is it really dangerous? *Korean Circ J.* 2009;39(5):175-9.
- 12.Surhonne PS, Bogle SR, Bhairappa S, Gupta AK. Percutaneous coronary intervention in a case of anomalous single coronary artery. *BMJ Case Rep* 2016; 2016: bcr2016215651.
- 13.Amasyali B, Kursaklioglu H, Kose S, Iyisoy A, Kilic A, Isik E. Single Coronary Artery With Anomalous Origin of the Right Coronary Artery From the Left Anterior Descending Artery With a Unique Proximal Course. *Jpn Heart J.* 2004;45(3):521-5.
- 14.Yurtdaş M, Gülen O. Anomalous origin of the right coronary artery from the left anterior descending artery: review of the literature. *Cardiol J.* 2012;19(2):122-9.
- 15.Wilson J, Reda H, Gurley JC. Anomalous right coronary artery originating from the left anterior descending artery: case report and review of the literature. *Int J Cardiol.* 2009;137(3):195-8.