Investigating the effects of dihydroxyacetone on oxidative stress factors and histology of heart and liver tissue in acute aluminum phosphide poisoning

Jafar Ahmadi [1], Elham Jafari [2], Mahmoud Reza Heidari [3], Mahsa Eskandari [4], Fatemeh Yousefi [5], Somayyeh Karami-Mohajeri [6]

1. Pharmaceutics Research Center, Faculty of Pharmacy, Kerman University of Medical Sciences, Kerman, Iran. ORCID ID:0000-0002-2709-9392
2. Associate Professor, Department of Pathology, Pathology and Stem Cells Research Center, Kerman University of Medical Science, Kerman, Iran. ORCID ID:0000-0001-9240-9177
3. Professor, Department of Toxicology and Pharmacology, Faculty of Pharmacy, Kerman University of Medical **Sciences**, Kerman, Iran. ORCID ID:0000-0002-3655-7068
4. Department of Toxicology and Pharmacology, Faculty of Pharmacy, Kerman University of Medical Sciences, Kerman, Iran. ORCID ID:0000-0002-5831-2205
5. Department of Toxicology and Pharmacology, Faculty of Pharmacy, Kerman University of Medical Sciences, Kerman, Iran. ORCID ID:0000-0002-9468-8082
6. Assistant Professor, Pharmaceutics Research Center, Institute of Neuropharmacology, Kerman University of Medical Sciences, Kerman, Iran. (Corresponding Author), Tel: +98-034-31325239, Address: Department of Toxicology and Pharmacology, Faculty of Pharmacy, Kerman University of Medical Sciences, Kerman, Iran. Email: s_karami@kmu.ac.ir , somayyehkarami@gmail.com. ORCID ID:0000-0001-6256-6550

ABSTRACT

Background and Aim: Aluminum phosphide poisoning has a high mortality rate because of the production of phosphine gas and refractory hypotension. Based on the effect of dihydroxyacetone on the treatment of hypotension and reduction of cytochrome C oxidase, the effects of dihydroxyacetone on the level of oxidative stress factors and histology of heart and liver tissue in aluminum phosphide-poisoned male rats were investigated.

Materials and Methods: In this study, 24 rats were randomly divided into 4 groups including control (corn oil), aluminum phosphide (15 mg/kg), dihydroxyacetone (50 mg/kg) and also poisoned and treated group (aluminum phosphide (15 mg/kg) + dihydroxyacetone (50 mg/kg)). After 24 hours, the animals were sacrificed and the blood, plasma, heart, and liver samples were collected then oxidative stress factors and histology of the heart and liver were investigated.

Results: Aluminum phosphide poisoning increased lipid peroxidation in red blood cells (p=0.001) and liver tissue (p=0.023) and also increased protein carbonylation in plasma (p =0.005) and red blood cells (p=0.001). After administration of dihydroxyacetone, lipid peroxidation in red blood cells (p=0.001) and liver (p=0.001) and carbonylation of proteins in red blood cells (p=0.003) and plasma (p=0.019) decreased. No significant change was observed in total plasma antioxidant capacity, carbonylation levels of the liver and heart, and lipid peroxidation in heart tissue. In addition, treatment with dihydroxyacetone significantly improved the histological changes in liver and heart tissue.

Conclusion: Dihydroxyacetone not only prevents phosphine-induced deaths but also improves oxidative stress and histology of liver and heart tissue.

Keywords: Rice table, Phosphine, Fumigant, cytochrome c oxidase, Dihydroxyacetone,

Received: June 23, 2021 **Accepted:** Nov 14, 2021

How to cite the article: Jafar Ahmadi, Elham Jafari, Mahmoud Reza Heidari, Mahsa Eskandari, Fatemeh Yousefi, Somayyeh Karami-Mohajeri. Investigating the effects of dihydroxyacetone on oxidative stress factors and histology of heart and liver tissue in acute aluminum phosphide poisoning. SJKU 2019;24(4):40-54.

Copyright © 2018 the Author (s). Published by Kurdistan University of Medical Sciences. This is an open access article distributed under the terms of the Creative Commons Attribution-Non Commercial License 4.0 (CCBYNC), where it is permissible to download, share, remix, transform, and buildup the work provided it is properly cited. The work cannot be used commercially without permission from the journal

[Downloaded from sjku.muk.ac.ir on 2025-12-08]

[DOI: 10.61186/sjku.28.1.40]

اثر دی‌هیدروکسی‌استون بر فاکتورهای استرس اکسیداتیو و بافت‌شناسی بافت قلب و کبد در مسمومیت حاد با آلومینیوم فسفید

جعفر احمدی[۱]، الهام جعفری[۲]، محمودرضا حیدری[۳]، مهسا اسکندری[۴]، فاطمه یوسفی[۵]، سمیه کرمی مهاجری[۶]

۱. گروه فارماکولوژی و سم‌شناسی، مرکز تحقیقات فارماسیوتیکس، دانشکده داروسازی، دانشگاه علوم پزشکی کرمان، کرمان، ایران. کد ارکید: ۹۳۹۲-۲۷۰۹-۰۰۰۲-۰۰۰۰

۲. دانشیار، گروه پاتولوژی، مرکز تحقیقات پاتولوژی و سلول‌های بنیادی، دانشکده پزشکی، دانشگاه علوم پزشکی کرمان، کرمان، ایران. کد ارکید: ۹۱۷۷-۹۲۴۰-۰۰۰۱-۰۰۰۰

۳. استاد، گروه فارماکولوژی و سم‌شناسی، مرکز تحقیقات فارماسیوتیکس، انجمن نوروفارماکولوژی، دانشکده داروسازی، دانشگاه علوم پزشکی کرمان، کرمان، ایران. کد ارکید: ۷۰۶۸-۳۶۵۵-۰۰۰۲-۰۰۰۰

۴. گروه فارماکولوژی و سم‌شناسی، مرکز تحقیقات فارماسیوتیکس، دانشکده داروسازی، دانشگاه علوم پزشکی کرمان، کرمان، ایران. کد ارکید: ۲۲۰۵-۵۸۳۱-۰۰۰۲-۰۰۰۰

۵. گروه فارماکولوژی و سم‌شناسی، مرکز تحقیقات فارماسیوتیکس، دانشکده داروسازی، دانشگاه علوم پزشکی کرمان، کرمان، ایران. کد ارکید: ۸۰۸۲-۹۴۶۸-۰۰۰۲-۰۰۰۰

۶. استادیار، گروه فارماکولوژی و سم‌شناسی، مرکز تحقیقات فارماسیوتیکس، انجمن نوروفارماکولوژی، دانشکده داروسازی، دانشگاه علوم پزشکی کرمان، کرمان، ایران. (نویسنده مسئول)، پست الکترونیک: s_karami@kmu.ac.ir، somayyehkarami@gmail.com، تلفن ۳۱۳۲۵۲۳۹-۰۳۴-۹۸+، کد ارکید: ۶۵۵۰-۶۲۵۶-۰۰۰۱-۰۰۰۰

چکیده

سابقه و اهداف: مسمومیت باآلومینیوم فسفید بواسطه تولید گاز فسفین و ایجاد افت فشارخون مقاوم به درمان، مرگ‌ومیر بالایی دارد. با توجه به اثر دی‌هیدروکسی‌استون بر درمان افت فشار خون و احیای سیتوکروم C اکسیداز، اثر آن در این مطالعه بر سطح شاخص‌های استرس اکسیداتیو و بافت‌شناسی قلب و کبد موش صحرایی نر مسموم شده با آلومینیوم فسفید بررسی شد.

مواد و روش‌ها: در این مطالعه ۲۴ عدد موش صحرایی به صورت تصادفی به ۴ گروه کنترل (روغن ذرت)، گروه آلومینیوم فسفید (۱۵ میلی‌گرم بر کیلوگرم)، گروه دی‌هیدروکسی‌استون (۵۰ میلی‌گرم بر کیلوگرم) و گروه مسموم تیمار شده (آلومینیوم فسفید (۱۵ میلی‌گرم بر کیلوگرم) + دی‌هیدروکسی‌استون (۵۰ میلی‌گرم بر کیلوگرم)) تقسیم شدند. ۲۴ ساعت بعد از تیمار حیوانات جهت جمع‌آوری نمونه‌های خون، پلاسما، قلب و کبد و ارزیابی شاخص‌های استرس اکسیداتیو و مطالعات بافت‌شناسی قلب و کبد کشته شدند.

یافته‌ها: مسمومیت با آلومینیوم فسفید، سبب افزایش پرکسیداسیون چربی در گلبول‌های قرمز (p=۰/۰۰۱) و بافت کبد (p=۰/۰۲۳) و افزایش کربونیلاسیون پروتئین در پلاسما (p=۰/۰۰۵) و گلبول‌های قرمز (p=۰/۰۰۱) گردید که پس از تجویز دی‌هیدروکسی‌استون، پراکسیداسیون چربی در گلبول‌های قرمز (p=۰/۰۰۱) و کبد (p=۰/۰۰۱) و کربونیلاسیون پروتئین‌ها در گلبول‌های قرمز (p=۰/۰۰۳) و پلاسما (p=۰/۰۱۹) کاهش یافت. تغییر قابل ملاحظه‌ای در ظرفیت تام آنتی‌اکسیدانی پلاسما و سطوح کربونیلاسیون کبد و قلب و پراکسیداسیون چربی در بافت قلب مشاهده نگردید. همچنین تیمار با دی‌هیدروکسی‌استون سبب بهبود قابل توجه تغییرات بافت‌شناسی کبد و قلب شد.

نتیجه‌گیری: دی‌هیدروکسی‌استون علاوه بر جلوگیری از مرگ‌ومیر ناشی از فسفین، سبب بهبود استرس اکسیداتیو و کاهش شدت تغییرات بافت‌شناسی کبد و قلب می‌گردد.

کلمات کلیدی: قرص برنج، فسفین، فومیگانت، سیتوکروم C اکسیداز، دی‌هیدروکسی‌استون

وصول مقاله:۱۴۰۰/۴/۲ اصلاحیه نهایی:۱۴۰۰/۸/۴ پذیرش:۱۴۰۰/۸/۲۳

[Downloaded from sjku.muk.ac.ir on 2025-12-08]

[DOI: 10.61186/sjku.28.1.40]

مقدمه

آلومینیوم فسفید فومیگانت و آفت‌کشی موثر در پیشگیری از آفت‌زدگی غلات در فضای انبار می‌باشد و مسمومیت با آن علی‌رغم ممنوعیت تولید، واردات و عرضه در بازار میزان مرگ‌ومیر زیادی در کشورهای جهان سوم از جمله هند (۱) ایران، سریلانکا و عمان دارد (۲)، این سم در مجاورت با رطوبت هوا یا اسید معده گاز فسفین آزاد می‌کند که به شدت برای ارگانیسم‌های دارای تنفس هوازی سمی است (۳). علائم مسمومیت با آلومینیوم فسفید شامل علائم گوارشی (تهوع، استفراغ و دردهای اپی‌گاستر)، استشمام بوی سیر از بازدم، علائم تنفسی (تنگی نفس، تاکی‌پنه، دیس‌پنه، دیسترس حاد تنفسی و ادم ریوی)، اسیدوز متابولیک، هپاتیت، پانکراتیت، نکروز حاد توبولار، سمیت قلبی و افت فشار خون مقاوم به درمان می‌باشد (۴). با اینکه مکانسیم دقیق سمیت فسفین مشخص نیست، اما مهار سیتوکروم C اکسیداز، اختلال در عملکرد میتوکندری، و ایجاد استرس اکسیداتیو از مکانیسم‌های مطرح شده در مسمومیت با آلومینیوم فسفید هستند (۳). آنتی‌دوت اختصاصی جهت درمان مسمومیت با فسفین وجود ندارد و مدیریت درمان فرد مسموم بر اساس درمان‌های حمایتی می‌باشد (۲). از آنجایی که سیستم قلبی-عروقی اصلی‌ترین ارگان مورد هدف آلومینیوم فسفید است مانیتورینگ قلبی و الکتروکاردیوگرام، احیای اولیه بوسیله مایعات و داروهای اینوتروپیک (۴)، استفاده از داروهای افزایش دهنده فشارخون (۵)، داروهای تقویت کننده قدرت انقباضی قلب (۶)، افزایش حجم مایعات درون عروقی (۷) و روش‌های دستگاهی جهت حمایت موقت از سیستم قلبی و تنفسی در تحقیقات گذشته مطرح و توصیه شده است (۴). دی‌هیدروکسی‌استون ترکیبی غیرسمی با نام شیمیایی 1,3- Dihydroxy-2-propanone می‌باشد (۸) که به عنوان ماده برنزه کننده در محصولات آرایشی مورد استفاده قرار می‌گیرد (۹). این ترکیب اولین بار در سال ۱۹۲۰ به عنوان جایگزینی برای گلوکز، و در درمان بیماران دیابتی مورد استفاده قرار گرفت. سپس در سال ۱۹۵۰، به عنوان روش تشخیص بیماری ذخیره گلیکوژن و با دوز بالا به صورت خوراکی به بیماران تجویز شد(۱۰).

دی‌هیدروکسی‌استون درکاهش ادم مغزی نقش دارد و منجر به محافظت رت در برابر ادم مغزی ناشی از لاکتات می‌گردد، همچنین به عنوان ترکیبی فارماکولوژیک و قابل تزریق برای درمان شوک گردش خونی جانوران خون گرم شامل انسان می‌باشد. این ترکیب به شکل درون عروقی تجویز می‌گردد تا شوک گردش خونی را خنثی نماید و فشارخون بیمار را به سطح نرمال بازگرداند (۱۱). نیک‌نهاد و همکاران در مطالعه‌ای بیان کردند که پیش درمانی با دی‌هیدروکسی‌استون سبب رفع مهار فعالیت سیتوکروم C اکسیداز در مسمومیت با سیانید می‌شود و درمان با دی‌هیدروکسی‌استون پس از مسمومیت با سیانید نیز سبب افزایش و بهبود فعالیت سیتوکروم C اکسیداز در هموژنیزات مغز و قلب می‌شود و سرانجام آن را به عنوان آنتی‌دوتی موثر و ایمن برای مسمومیت با سیانید مطرح کردند (۱۲). سال ۲۰۱۸ احمدی و همکاران در مطالعه‌ای نشان دادند که درمان با دی‌هیدروکسی‌استون سبب بهبود افت فشار خون، بهبود ضربان قلب، بهبود تغییرات الکتروکاردیوگرام و برطرف شدن کامل مرگ‌ومیر ناشی از مسمومیت با آلومینیوم فسفید در موش صحرایی می‌گردد (۱۳). عقابیان و همکاران نشان دادند که درمان خوراکی با دی‌هیدروکسی‌استون سبب رفع علایم مسمومیت با آلومینیوم فسفید در انسان می‌گردد که این مطالعه اولین گزارش از درمان ایمن و موفقیت‌آمیز از دو مورد مسمومیت با آلومینیوم فسفید در انسان بود (۱۴). همچنین دی‌هیدروکسی‌استون یک عامل تأمین کننده آدنوزین‌تری‌فسفات (ATP) است که عملکرد میتوکندری را به میزان قابل توجهی بهبود می‌بخشد. نیک‌نهاد و همکاران در مطالعه‌ای نشان دادند که مسمومیت استنشاقی با فسفین فعالیت سیتوکروم C اکسیداز را در اندام‌های مغز، قلب و کبد حیوانات مهار می‌کند و درمان با

[Downloaded from sjku.muk.ac.ir on 2025-12-08]

[DOI: 10.61186/sjku.28.1.40]

دی‌هیدروکسی‌استون قبل و بعد از مسمومیت استنشاقی با فسفین سبب بازیابی فعالیت میتوکندری سیتوکروم C اکسیداز می‌گردد این یافته‌ها نشان می‌دهد که دی‌هیدروکسی‌استون می‌تواند پادزهر موثری برای مسمومیت با فسفین باشد (۱۵).

با توجه به موارد ذکر شده، این مطالعه به منظور بررسی اثر دی‌هیدروکسی‌استون بر استرس اکسیداتیو و تغییرات بافت‌شناسی کبد و قلب، پس از مسمومیت با آلومینیوم فسفید طراحی گردید.

مواد و روش‌ها

مواد شیمیایی:

آلومینیوم فسفید از شرکت تولید سموم دفع آفات سمیران (ایران) خریداری شد. سایر مواد شیمیایی نیز از شرکت سیگما آلدریچ (ایالات متحده آمریکا) خریداری گردید.

حیوانات:

موش‌های صحرایی نر نژاد ویستار در محدوده وزنی ۲۵۰-۲۰۰ گرم از دانشکده پزشکی دانشگاه علوم پزشکی کرمان خریداری شدند و به مدت یک هفته برای سازگاری با محیط در آزمایشگاه حیوانات دانشکده داروسازی تحت شرایط دمایی ۲۵ درجه سانتیگراد، چرخه تاریکی و روشنایی ۱۲ ساعته و دسترسی آزادانه به آب و غذا نگهداری شدند.

طراحی مطالعه:

۲۴ عدد موش صحرایی به طور تصادفی در چهار گروه تقسیم شدند (شش موش در هر گروه). موش‌های گروه کنترل، ۱ میلی‌لیتر روغن ذرت را به صورت خوراکی دریافت کردند (گروه کنترل). جهت القای مسمومیت با آلومینیوم فسفید، آلومینیوم فسفید به صورت خوراکی و با دوز ۱۵ میلی‌گرم بر کیلوگرم تجویز گردید (گروه آلومینیوم فسفید) (۱۳). گروه دی‌هیدروکسی‌استون، فقط ۵۰ میلی‌گرم بر کیلوگرم را به صورت خوراکی دریافت کردند (گروه دی‌هیدروکسی‌استون). گروه مسموم تیمار شده نیم ساعت بعد از مسمومیت با آلومینیوم فسفید (۱۵ میلی‌گرم بر کیلوگرم)، دی‌هیدروکسی‌استون را به صورت خوراکی و با دوز ۵۰ میلی‌گرم بر کیلوگرم دریافت کردند (گروه مسموم تیمار شده) (۱۳).

جمع آوری نمونه خون و بافت:

تمام حیوانات ۲۴ ساعت پس از تیمار، بوسیله کتامین/زایلازین با دوز ۶/۶۰ میلی‌گرم بر کیلوگرم بیهوش شدند. سپس نمونه خون در لوله‌های هپارینه جمع‌آوری شد و بخشی از بافت‌های کبد و قلب در فرمالین ۱۰ درصد فیکس گردید و برای مطالعات بافتی به آزمایشگاه آسیب شناسی ارسال شد و بخش دیگر در دمای منفی ۸۰ درجه سانتیگراد برای اندازه‌گیری فاکتورهای زیستی استرس اکسیداتیو نگهداری گردید.

بررسی بافت قلب و کبد :

بعداز تهیه بلوک پارافینی با استفاده از میکروتوم، برش‌هایی به ضخامت ۵ میکرومتر از نمونه‌ها تهیه شد و رنگ آمیزی با هماتوکسیلین ائوزین انجام گرفت و تغییرات مورفولوژیک بوسیله میکروسکوپ نوری (Olympus, CX 33, Japan) مورد بررسی قرار گرفت (۶ نمونه در هر گروه). تغییراتی چون ادم، پرخونی عروق، دژنراسیون میگزوئید، میزان ارتشاح سلول‌های التهابی و نوع سلول‌های ارتشاح یافته، نکروز کانونی میوکارد، و از هم گسیختگی میوسیت‌ها در بافت قلب مورد توجه قرار گرفت (۱۶). در بافت کبد نیز تغییرات ریخت شناسی استئاتوز، التهاب فضای پورت و لوبولار، فیبروز و سایر تغییرات بافت‌شناسی طبق مطالعه‌ی Kleiner و همکاران درجه‌بندی شد (۱۷).

نحوه‌ی آماده سازی نمونه‌ها :

مقدار ۱۰۰ میلی‌گرم از نمونه‌های کبد و قلب، به دقت توزین و در لوله شیشه‌ای تمیز قرار داده شد، سپس مقدار یک میلی‌لیتر از بافر فسفات سالین (۲۳۸ میلی‌گرم دی‌سدیم هیدروژن فسفات (Na_2HPO_4)، ۱۹ میلی‌گرم پتاسیم دی‌هیدروژن فسفات(KH_2PO_4) و ۸۰۰ میلی‌گرم نمک سدیم کلراید (NaCl) در ۱۰۰ میلی لیتر آب مقطر حل شد

[Downloaded from sjku.muk.ac.ir on 2025-12-08]

[DOI: 10.61186/sjku.28.1.40]

و pH آن برابر با ۷/۴ تنظیم گردید) به لوله آزمایش اضافه گردید و به خوبی با دستگاه هموژنایزر هموژن شد (در حین توزین و هموژن کردن، نمونه‌ها بر روی یخ نگهداری شدند). لوله‌های آزمایش به مدت ۱۰ دقیقه و با سرعت ۴۵۰۰ دور در دقیقه سانتریفیوژ شدند و مایع رویی در میکروتیوب‌های ۱ میلی‌لیتری جهت انجام تست‌های مختلف جمع آوری شدند (۱۸).

اندازه گیری ظرفیت تام آنتی‌اکسیدانی:

در اندازه‌گیری ظرفیت تام آنتی‌اکسیدانی از تست احیای یون فریک که قادر به اندازه‌گیری توانایی احیاکنندگی یون فریک است، استفاده شد. برای تهیه ۶۰ میلی‌لیتر محلول فراپ، ۵ میلی‌لیتر فریک‌تری‌پیریدیل‌تریازین ۱۰ میلی‌مولار، ۵ میلی‌لیتر محلول فریک کلرید ۲۰ میلی‌مولار و ۵۰ میلی‌لیتر بافر سدیم استات ۴۰ میلی‌مولار با هم مخلوط شدند. سپس، ۲۵۰ میکرولیتر محلول فراپ با ۵ میکرولیتر نمونه مخلوط و جذب در طول موج ۵۹۳ نانومتر قرائت گردید. در نهایت، ظرفیت تام آنتی‌اکسیدانی در مقایسه با منحنی استاندارد آهن سولفات با واحد میکرومول بر میلی‌گرم پروتئین بیان گردید (۱۹).

اندازه گیری پراکسیداسیون لیپیدی:

پراکسیداسیون لیپیدی یک واکنش زنجیره‌ای خود انتشار است که تحت تاثیر گونه‌های فعال اکسیژن و با حمله به اسیدهای چرب اشباع نشده صورت می‌گیرد و سطح مالون‌دی‌آلدهید، به عنوان محصول نهایی پراکسیداسیون لیپیدی با استفاده از تیوباربیتوریک اسید اندازه‌گیری می‌گردد (۲۰). در این روش ۱ میلی‌لیتر محلول تری‌کلرو استیک اسید ۲۰ درصد به ۰/۲ میلی‌لیتر نمونه اضافه و به مدت ۱۳ دقیقه در دور ۴۱۰۰ سانتریفیوژ شد. سپس ۱ میلی‌لیتر سولفوریک اسید ۰/۰۵ مولار و ۰/۸ میلی‌لیتر محلول تیوباربیتوریک اسید به آن اضافه گردید و به مدت ۳۰ دقیقه در حمام آب جوش قرار گرفت. بعد به نمونه‌ها ۰/۸ میلی‌لیتر ان بوتانول اضافه و ورتکس شدند. نمونه‌ها مجددا به مدت ۱۳ دقیقه در دور ۴۱۰۰ سانتریفیوژ شدند و در نهایت مقدار ۰/۳ میلی‌لیتر از فاز رنگی ان بوتانول در میکروپلیت ریخته شد و جذب آن در طول موج ۵۳۲ نانومترقرائت گردید. میزان پراکسیداسیون لیپیدی در مقایسه با منحنی استاندارد مالون‌دی‌آلدهید و با واحد نانومول بر میلی‌گرم پروتئین بیان گردید.

اندازه گیری گروه‌های کربونیل:

کربونیلاسیون پروتئین تغییری غیرقابل برگشت و غیرآنزیمی است که در اثر واکنش گروه‌های کربونیل شکل گرفته از مسیرهای مختلف اکسیداتیو با پروتئین صورت می‌گیرد و منجر به تشکیل مشتقات پروتئینی کربونیل (آلدئیدها و کتون‌ها) می‌شود، به منظور اندازه‌گیری گروه‌های کربونیل با معرف ۲،۴- دی‌نیتروفنیل‌هیدرازین از روش Levine و همکاران استفاده گردید (۲۱)که در اثر واکنش معرف ۲،۴- دی‌نیتروفنیل‌هیدرازین با گروه‌های کربونیل موجود در پروتئین باز شیف و کمپلکس زرد رنگ ایجاد می‌گردد. در این روش به ۲۰۰ میکرولیتر از نمونه،۸۰۰ میکرولیتر آب مقطر و ۵۰۰ میکرولیتر محلول تری کلرو استیک اسید ۲۰ درصد اضافه و ده دقیقه در دور ۳۵۰۰ سانتریفیوژ شد. سپس به رسوب باقی‌مانده یک میلی‌لیتر محلول ۱۰ میلی‌مولار ۲،۴- دی‌نیتروفنیل‌هیدرازین اضافه و به مدت ۵۰ دقیقه در بن‌ماری ۳۷ درجه سانتی‌گراد انکوبه گردید. مجددا یک میلی‌لیتر محلول تری‌کلرو استیک اسدی به لوله آزمایش اضافه و دوباره سانتریفیوژ انجام شد. سپس جهت شستشوی ۲،۴- دی‌نیتروفنیل‌هیدرازین اضافی، به رسوبات باقی مانده یک میلی‌لیتر محلول اتانول و اتیل‌استات (با نسبت حجمی ۵۰ درصد) افزوده و مجدد سانتریفیوژ گردید. در مرحله آخر به رسوبات باقی مانده یک میلی‌لیتر محلول ۶ مولار گوانیدین هیدروکلراید اضافه و نمونه‌ها ورتکس، انکوباسیون (۱۰ دقیقه در ۳۷ درجه) و سانتریفیوژ شدند. و در نهایت جذب مایع رویی نمونه‌ها در طول موج ۳۸۰

[Downloaded from sjku.muk.ac.ir on 2025-12-08]

[DOI: 10.61186/sjku.28.1.40]

نانومتر اندازه‌گیری و میزان گروه‌های کربونیل به صورت اندازه گیری غلظت پروتئین به روش برادفورد :

اساس این روش تشکیل یک مجموعه بین رنگ آبی کوماسی G-250 و پروتئین‌های نمونه است. به طور خلاصه، ۱۰۰ میلی‌گرم رنگ آبی کوماسی در ۵۰ میلی‌لیتر اتانول حل شد. سپس ۱۰۰ میلی‌لیتر فسفریک اسید ۸۵٪ به آن اضافه و با آب مقطر تا حجم ۱۰۰۰ میلی‌لیتر رقیق شد. سپس حجم ۰/۲ میلی‌لیتر نمونه با ۰/۸میلی‌لیتر محلول برادفورد مخلوط شد و در دمای ۳۷ درجه سانتیگراد به مدت ۳۰ دقیقه انکوبه گردید. در نهایت میزان جذب در طول موج ۵۹۵ نانومتر قرائت گردید و غلظت پروتئین با توجه به منحنی استاندارد آلبومین سرم گاو محاسبه شد (۲۲).

آنالیز آماری:

جهت تجزیه و تحلیل آماری داده های کمی از نرم افزار Graphpad prism 8 و آزمون‌های ANOVA یک طرفه و تست توکی به عنوان آزمون تعقیبی استفاده شد و نتایج به صورت میانگین ± انحراف معیار بیان گردید. برای تجزیه و تحلیل آماری داده های ناپارامتری کیفی از آزمون مجذور کای و مقایسه چندگانه با تست Z استفاده شد. مقادیر با p value کمتر از ۰/۰۵ معنی‌دار در نظر گرفته شد.

یافته‌ها

بررسی بافت کبد و قلب :القای مسمومیت با آلومینیوم فسفید با مشاهده‌ی دژنراسیون آبکی، نکروز لوبولار، تکثیر سلول‌های کوپفر، افزایش تعدادی هپاتوسیت‌های دو هسته‌ای، احتقان ورید پورت و مرکزی، خون‌ریزی در سینوزوئید، واستئاتوز در بافت کبد همراه بود که این تغییرات در مقایسه با گروه کنترل معنی‌دار بود ($P<$ ۰/۰۵). که پس از تیمار با دی‌هیدروکسی‌استون، ساختار بافت کبد حفظ شد و شدت تغییرات ذکر شده کاهش یافت اما احتقان سینوزوئیدی و دژنراسیون آبکی هپاتوسیت‌ها همچنان قابل مشاهده بود. در رت‌های سالمی هم که دی‌هیدروکسی‌استون دریافت کرده بودند، احتقان سینوزوئید، آپوپتوز هپاتوسیت‌ها، دزنراسیون آبکی و تکثیر سلول‌های کوپفر مشاهده گردید (شکل ۱ و جدول ۱). در بافت قلب نیز ادم، احتقان، ارتشاح سلول‌های تک هسته‌ای، افزایش حضور کاردیومیوسیت‌های هایپرائوزینوفیلیک همراه با هسته‌های پیکنوتیک، نکروز کانونی میوکارد، پریکاردیت، واکوئله شدن میوسیت‌ها پس از مسمومیت با آلومینیوم فسفید به صورت معنی‌دار ($P<$ ۰/۰۵) در مقایسه با گروه کنترل مشاهده شد. بعداز تجویز دی‌هیدروکسی‌استون شدت تغییرات بصورت قابل توجهی کاهش یافت اما احتقان عروقی و خون ریزی همچنان قابل مشاهده بود. بافت قلب در رت‌های سالمی که دی‌هیدروکسی‌استون را دریافت کردند طبیعی و همراه با احتقان عروقی مشاهده گردید (شکل ۲ و جدول ۲).

[Downloaded from sjku.muk.ac.ir on 2025-12-08]

[DOI: 10.61186/sjku.28.1.40]

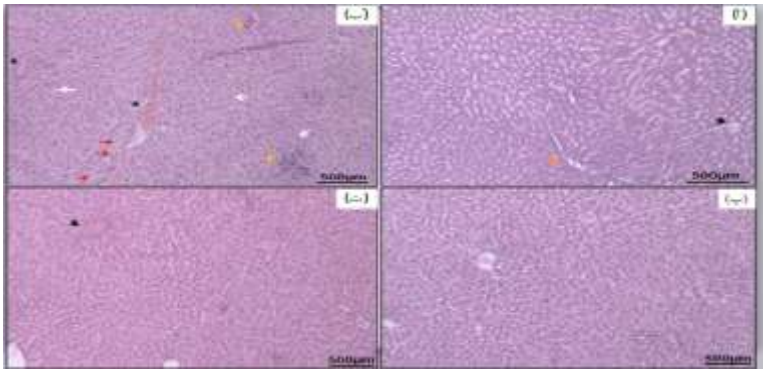

شکل ۱. تغییرات بافت کبد رنگ آمیزی شده با هماتوکسیلین-ائوزین (درشتنمایی ۴۰×): (آ: موش‌های سالم تیمار شده با روغن ذرت (کنترل) - ورید مرکزی (فلش سیاه) و فضای پورت (فلش نارنجی))،(ب: موش‌های مسموم شده با دوز ۱۵ میلی‌گرم بر کیلوگرم آلومینیوم فسفید (آلومینیوم فسفید) - از بین رفتن ساختار طبیعی بافت کبد، احتقان ورید پورتال، خون‌ریزی در فضاهای سینوزوئیدی، دژنراسیون آبکی و استئاتوز ماکرو و میکرو وزیکولار (فلش قرمز) و نواحی نکروزه (فلش سفید))، (پ: موش‌های مسموم تیمار شده با دوز ۵۰ میلی‌گرم بر کیلوگرم دی‌هیدروکسی‌استون (آلومینیوم فسفید + دی‌هیدروکسی‌استون) - ساختار حفظ شده‌ی بافت واحتقان در فضاهای سینوزوئیدی)، (ت: موش‌های سالم دریافت کننده دوز ۵۰ میلی‌گرم بر کیلوگرم دی‌هیدروکسی‌استون - ساختار نرمال بافت و احتقان ورید مرکزی (فلش سیاه)). در هر گروه ۶ نمونه مورد آزمایش قرار گرفت.

جدول ۱. اسکوربندی تغییرات هیستوپاتولوژیک بافت کبد (با رنگ آمیزی هماتوکسیلین-ائوزین)

پارامترها	کنترل	آلومینیوم فسفید	آلومینیوم فسفید+ دی‌هیدروکسی‌استون	دی‌هیدروکسی استون
التهاب فضای پورت	۰	۲	۱	۰
احتقان ورید مرکزی	۱	۲	۱	۱
احتقان ورید پورت	۱	۲	۱	۱
احتقان سینوزوئیدها	۰	۲	۲	۲
آپوپتوز هپاتوسیت‌ها	۰	۰	۲	۲
هپاتوسیت‌های دو هسته‌ای	۰	۳	۲	۲
نکروز لوبولار	۰	۳	۲	۰
استئاتوز میکرو و ماکرووزیکولار	۰	۲	۰	۰
دژنراسیون آبکی هپاتوسیت‌ها	۰	۳	۳	۲
تکثیر سلول‌های کوپفر	۰	۳	۲	۲

مقادیر **پررنگ شده** در جدول بیانگر تفاوت معنی دار ($P<$ ۰/۰۵) در مقایسه با گروه کنترل بر اساس تست آماری مجذور کای و مقایسه چندگانه با تست Z می باشد. ۳ (تغییر نادر در تمام حیوانات یک گروه)، ۲ (ایجاد تغییر در چند حیوان در یک گروه)، ۱ (تغییر بسیار ضعیف)، ۰ (فاقد تغییر مورد نظر). در هر گروه ۶ نمونه مورد آزمایش قرار گرفت.

[Downloaded from sjku.muk.ac.ir on 2025-12-08]

[DOI: 10.61186/sjku.28.1.40]

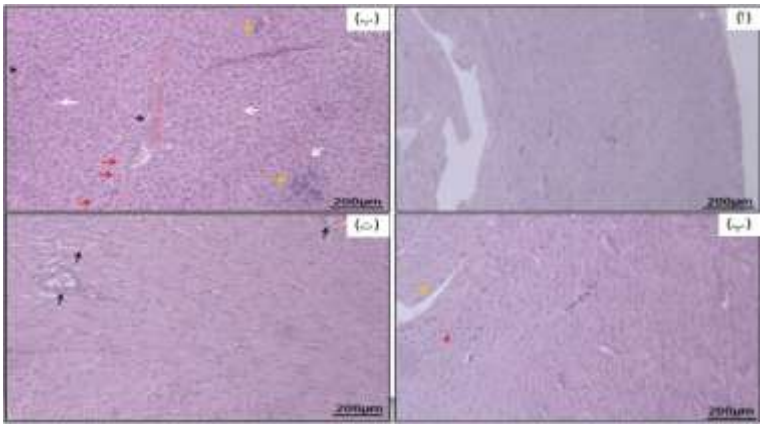

شکل ۲. تغییرات بافت‌شناسی قلب رنگ آمیزی شده با هماتوکسیلین-ائوزین (درشتنمایی ۱۰۰×): (آ: موش‌های سالم تیمار شده با روغن ذرت (کنترل) - بافت نرمال قلب)، (ب: موش‌های مسموم شده با دوز ۱۵ میلی‌گرم بر کیلوگرم آلومینیوم فسفید (آلومینیوم فسفید) - ادم (فلش نارنجی)، ارتشاح سلول‌های تک هسته‌ای (فلش سفید)، آسیب‌های میوکاردی مانند افزایش حضور کاردیومیوسیت‌های هایپر ائوزینوفیلیک با هسته های پیکنوتیک (فلش قرمز) و واکوئله شدن میوسیت‌ها (فلش آبی))، (پ: موش‌های مسموم تیمار شده با دوز ۵۰ میلی‌گرم بر کیلوگرم دی‌هیدروکسی‌استون (آلومینیوم فسفید + دی‌هیدروکسی‌استون) - ادم خفیف (فلش نارنجی) و آسیب پراکنده میوسیت‌ها از جمله وجود کاردیومیوسیت‌های هایپر ائوزینوفیلیک (فلش قرمز))، (ت: موش‌های سالم دریافت کننده دوز ۵۰ میلی‌گرم بر کیلوگرم دی‌هیدروکسی‌استون (دی‌هیدروکسی‌استون) - ساختارحفظ شده بافت همراه با احتقان عروقی اندک (فلش سیاه)). در هر گروه ۶ نمونه مورد آزمایش قرار گرفت

جدول ۲. اسکوربندی تغییرات هیستوپاتولوژیک بافت قلب (با رنگ آمیزی هماتوکسیلین-ائوزین)

پارامترها	کنترل	آلومینیوم فسفید	آلومینیوم فسفید + دی‌هیدروکسی‌استون	دی‌هیدروکسی‌استون
احتقان عروقی	۱	۲	۲	۲
واکوئله شدن میوسیت‌هایی قلبی	۰	۲	۱	۱
نکروز کانونی میوکارد	۰	۲	۱	۱
ارتشاح سلول‌های تک هسته‌ای	۰	۲	۱	۱
پریکاردیت	۰	۲	۰	۰
ارتشاح ماست‌سل‌ها	۰	۲	۱	۰
خونریزی	۰	۲	۲	۱
ادم	۰	۲	۱	۱
کاردیومیوسیت‌های هایپر ائوزینوفیلیک	۰	۲	۱	۰

مقادیر پررنگ شده در جدول بیانگر تفاوت معنی‌دار ($P < ۰/۰۵$) در مقایسه با گروه کنترل بر اساس تست آماری مجذور کای و مقایسه چندگانه با تست Z می‌باشد. ۲ (ایجاد تغییر در چند حیوان در یک گروه)، ۱ (تغییر بسیار ضعیف)، ۰ (فاقد تغییر مورد نظر) در هر گروه ۶ نمونه مورد آزمایش قرار گرفت.

شاخص‌های استرس اکسیداتیو:

مسمومیت با آلومینیوم فسفید سبب کاهش (۹۰/۷۳۸±۱۲/۷۳۴ میکرومول بر میلی‌گرم پروتئین، p=۰/۵۵۱) ظرفیت تام آنتی‌اکسیدانی پلاسما در مقایسه با گروه کنترل گردید و تجویز دی‌هیدروکسی‌استون پس از القای مسمومیت سبب برگشت این تغییر و افزایش (۱۹/۱۵± ۱۴۵/۷۵۶ میکرومول بر میلی‌گرم پروتئین، p=۰/۰۸۱) ظرفیت تام آنتی‌اکسیدانی گردید اما تغییرات ذکر شده معنی‌دار نبودند (شکل ۳).

سطح مالون‌دی‌آلدهید پس از مسمومیت با آلومینیوم فسفید در مقایسه با گروه کنترل در گلبول‌های قرمز (۰/۱۲۵± ۱/۴۵۵ نانو مول بر میلی‌گرم پروتئین، p=۰/۰۰۱) و بافت

[Downloaded from sjku.muk.ac.ir on 2025-12-08]

[DOI: 10.61186/sjku.28.1.40]

کبد (۱/۱۲۷±۰/۰۵۳ نانو مول بر میلی‌گرم پروتئین، p=۰/۰۲۳) افزایش معنی‌دار داشت که تجویز دی‌هیدروکسی‌استون منجر به کاهش معنی‌دار آن در گلبول‌های قرمز (۱/۰۸۷ ±۰/۰۶۷ نانو مول بر میلی‌گرم پروتئین، p=۰/۰۰۱) و بافت کبد (۰/۴۱۴±۰/۰۱۴ نانو مول بر میلی‌گرم پروتئین، p=۰/۰۰۱) گردید. همچنین رت‌هایی که فقط دی‌هیدروکسی‌استون دریافت کرده بودند سطح مالون‌دی‌آلدهید به صورت معنی‌دار در گلبول‌های قرمز (۱/۰۹۸±۰/۰۶۴ نانو مول بر میلی‌گرم پروتئین، p=۰/۰۰۲) و بافت کبد (۰/۴۴۷±۰/۰۱۱ نانو مول بر میلی‌گرم پروتئین، p=۰/۰۰۱) در مقایسه با گروه آلومینیوم فسفید کاهش پیدا کرد. اما در بافت قلب (۰/۵۶۲±۰/۰۳۵ نانو مول بر میلی‌گرم پروتئین، p=۰/۹۹۹) و پلاسما (۰/۲۸۶±۰/۰۰۴ نانو مول بر میلی‌گرم پروتئین، p=۰/۹۹۹)تغییر قابل ملاحظه‌ای مشاهده نشد. سطح مالون‌دی‌آلدهید در بافت کبد حیواناتی که فقط دی‌هیدروکسی‌استون دریافت کرده بودند در مقایسه با گروه کنترل به صورت معنی‌داری (۰/۴۴۷±۰/۰۱۱ نانو مول بر میلی‌گرم پروتئین، p=۰/۰۰۱) کاهش یافته بود (شکل ۴).

مسمومیت با آلومینیوم فسفید سبب افزایش معنی‌دار سطح کربونیلاسیون پروتئین‌های گلبول قرمز (۱۱/۷۲۵±۰/۲۵۲ نانو مول بر میلی‌گرم پروتئین، p=۰/۰۰۱) و پلاسما (۱۰/۷۱۷±۰/۳۲۸ نانو مول بر میلی‌گرم پروتئین، p=۰/۰۰۵) در مقایسه با گروه کنترل شد. تجویز دی‌هیدروکسی‌استون منجر به کاهش معنی‌دار این تغییرات در پروتئین‌های گلبول‌های قرمز (۹/۱۲۳±۰/۵۳۹ نانو مول بر میلی‌گرم پروتئین، p=۰/۰۰۳) و پلاسما (۸/۹۱۴±۰/۱۲۵ نانو مول بر میلی‌گرم پروتئین، p=۰/۰۱۹) گردید. سطح کربونیلاسیون پروتئین در بافت کبد (۵/۵۵۶±۰/۰۲۳ نانو مول بر میلی‌گرم پروتئین، p=۰/۹۹۹) و قلب (۵/۵۶۸±۰/۰۵۸ نانو مول بر میلی‌گرم پروتئین، p=۰/۹۹۹) نیز تغییر قابل ملاحظه‌ای نداشت (شکل ۵).

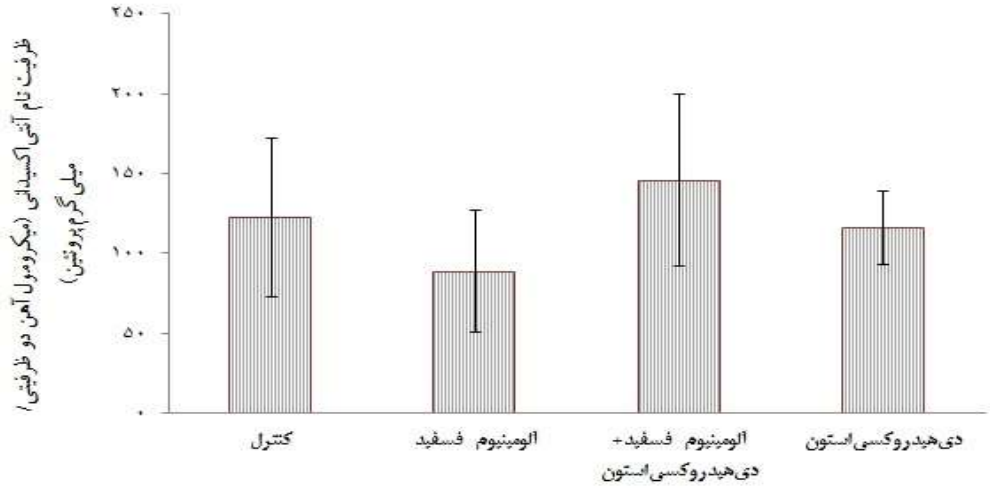

شکل ۳. اثر دی‌هیدروکسی‌استون بر ظرفیت تام آنتی‌اکسیدانی[1] در بافت پلاسما: (آ: موش‌های سالم تیمار شده با روغن ذرت (کنترل))، (ب: موش‌های مسموم شده با دوز ۱۵ میلی‌گرم بر کیلوگرم آلومینیوم فسفید (آلومینیوم فسفید))، (پ: موش‌های مسموم تیمار شده با دوز ۵۰ میلی‌گرم بر کیلوگرم دی‌هیدروکسی‌استون (آلومینیوم فسفید + دی‌هیدروکسی‌استون))، (ت: موش‌های سالم دریافت کننده دوز ۵۰ میلی‌گرم بر کیلوگرم دی‌هیدروکسی‌استون (دی‌هیدروکسی‌استون)). در هر گروه ۶ موش مورد آزمایش قرار گرفت و نتایج بصورت میانگین ± انحراف معیار نشان داده شد.

۱. ظرفیت تام آنتی‌اکسیدانی بر اساس توانایی احیای یون فریک محاسبه گردیده است.

[Downloaded from sjku.muk.ac.ir on 2025-12-08]

[DOI: 10.61186/sjku.28.1.40]

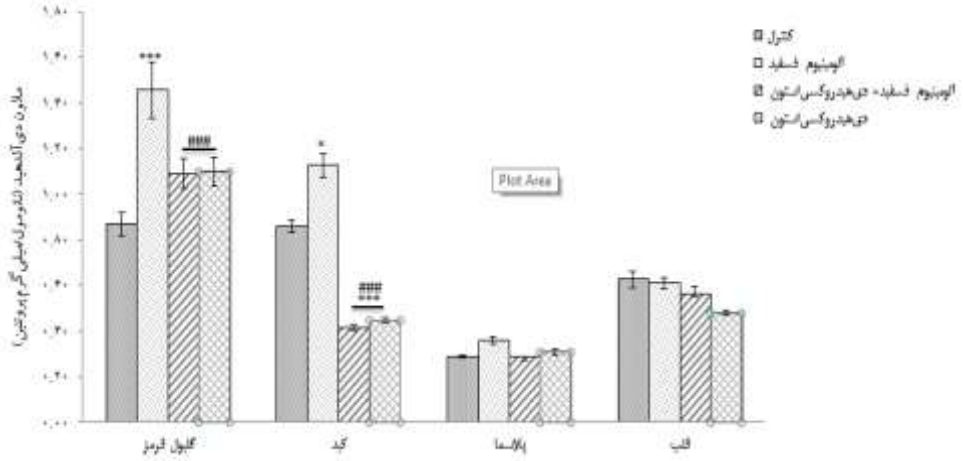

شکل ۴. اثر دی‌هیدروکسی‌استون بر سطح مالون‌دی‌آلدهید در بافت‌های گلبول قرمز، کبد، پلاسما و قلب: (آ: موش‌های سالم تیمار شده با روغن ذرت (کنترل))، (ب: موش‌های مسموم شده با دوز ۱۵ میلی‌گرم بر کیلوگرم آلومینیوم فسفید (آلومینیوم فسفید))، (پ: موش‌های مسموم تیمار شده با دوز ۵۰ میلی‌گرم بر کیلوگرم دی‌هیدروکسی‌استون (آلومینیوم فسفید + دی‌هیدروکسی‌استون))، (ت: موش‌های سالم دریافت کننده دوز ۵۰ میلی‌گرم بر کیلوگرم دی‌هیدروکسی‌استون (دی‌هیدروکسی‌استون)). در هر گروه ۶ موش مورد آزمایش قرار گرفت و نتایج بصورت میانگین ± انحراف معیار نشان داده شد.
تفاوت بین گروه‌های مختلف به صورت $p<۰/۰۰۱$ (***) در مقایسه با گروه کنترل و $p<۰/۰۰۱$ (###) و $p<۰/۰۰۱$ (###) در مقایسه با گروه آلومینیوم فسفید معنی‌دار بود.

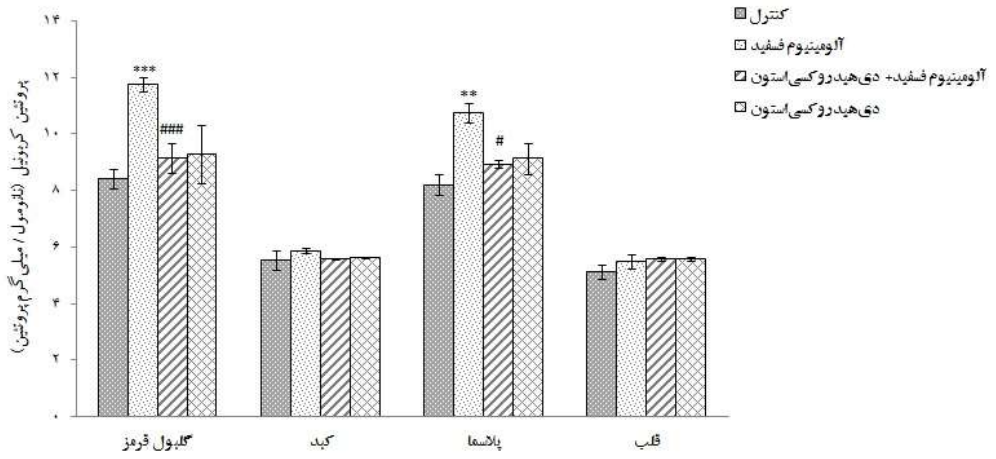

شکل ۵. اثر دی‌هیدروکسی‌استون بر پروتئین کربونیل در بافت‌های گلبول قرمز، کبد، پلاسما و قلب: (آ: موش‌های سالم تیمار شده با روغن ذرت (کنترل))، (ب: موش‌های مسموم شده با دوز ۱۵ میلی‌گرم بر کیلوگرم آلومینیوم فسفید (آلومینیوم فسفید))، (پ: موش‌های مسموم تیمار شده با دوز ۵۰ میلی‌گرم بر کیلوگرم دی‌هیدروکسی‌استون (آلومینیوم فسفید + دی‌هیدروکسی‌استون))، (ت: موش‌های سالم دریافت کننده دوز ۵۰ میلی‌گرم بر کیلوگرم دی‌هیدروکسی‌استون (دی‌هیدروکسی‌استون)). در هر گروه ۶ موش مورد آزمایش قرار گرفت و نتایج بصورت میانگین ± انحراف معیار نشان داده شد.
تفاوت بین گروه‌های مختلف به صورت $p<۰/۰۱$ (**) و $p<۰/۰۰۱$ (***) در مقایسه با گروه کنترل و $p<۰/۰۱$ (#) و $p<۰/۰۰۱$ (###) در مقایسه با گروه آلومینیوم فسفید معنی‌دار بود

[Downloaded from sjku.muk.ac.ir on 2025-12-08]
[DOI: 10.61186/sjku.28.1.40]

بحث

در این مطالعه تیمار با دی‌هیدروکسی‌استون پس از القای مسمومیت با آلومینیوم فسفید در رت‌ها سبب کاهش تغییرات بافت‌شناسی در کبد و قلب گردید و همچنین باعث کاهش سطح پراکسیداسیون لیپید در بافت کبد و گلبول‌های قرمز و کاهش کربونیلاسیون در پروتئین‌های گلبول‌های قرمز و پلاسما گردید، اما بر ظرفیت تام آنتی‌اکسیدانی پلاسما تاثیری نداشت. جالب آنکه سطح پراکسیداسیون لیپید در بافت کبد حیواناتی که فقط دی‌هیدروکسی‌استون دریافت کرده بودند به صورت معنی‌داری کاهش یافته بود.

مطالعات قبلی نشان داده است که فسفین از طریق ورید پورتال وارد کبد، و منجر به التهاب فضاهای پورت، قطعه قطعه شدن هسته هپاتوسیت‌ها، استئاتوز میکرووزیکولار (۲۳)، احتقان و نکروز هموراژیک در نواحی مرکزی بافت کبد می‌شود (۲۴). همچنین منجر به ازهم گسیختگی الیاف عضله قلب در اثر ادم (۲۵)، احتقان، نکروز کانونی میوکارد (۱۶)، واکوئله شدن میوسیت‌ها، ارتشاح نوتروفیل و ائوزینوفیل‌ها در بافت قلب می‌گردد (۲۶) که با نتایج مطالعه حاضر مطابقت دارد. همچنین سطح پراکسیداسیون لیپید و کربونیلاسیون پروتئین افزایش، و قوای آنتی‌اکسیدانی درون سلول تضعیف می‌گرددکه به صورت سینرژیست می‌تواند سبب آسیب به بافت‌ها، از جمله قلب گردد (۲۷) که در برابر آسیب‌های ناشی از رادیکال‌های آزاد بنابر افزایش فعالیت ذاتی اکسیداتیو و مقاومت شکننده آنتی‌اکسیدان‌ها بسیار حساس‌تر از سایر قسمت‌های بدن است (۲۸).

مکانیسم مولکولی دقیق سمیت فسفین به خوبی شناخته نشده است. با این حال، مطالعات *In*-vitro و *In-vivo* نشان داده است که فسفین سمیت خود را با مهار کردن سیتوکروم c اکسیداز اعمال می‌کندکه منجر به تشکیل گونه‌های فعال اکسیژن، و در نهایت سبب آسیب سلولی می‌شود (۲۳). سیتوکروم C اکسیداز از مکان‌های اصلی تعامل بین فسفین و زنجیره حمل و نقل الکترونی هستند و فسفین با مهار این آنزیم در محل کمپلکس IV پتانسیل غشای میتوکندری را مهار می‌کند. علاوه بر این، فسفین فعالیت کمپلکس‌های I و II را کاهش می‌دهد، که باعث کاهش فعالیت کمپلکس‌های میتوکندری و مهار تنفس هوازی می‌شود که سبب تولید بیش از حد گونه‌های فعال اکسیژن، اختلال در سنتز ATP و نارسایی انرژی می‌گردد (۲۹). فسفین با کاهش فعالیت کاتالاز و پراکسیداز، منجر به تجمع هیدروژن پراکسید و تشکیل رادیکال‌های هیدروکسیل می‌شود (۳۰). علاوه بر آن عملکرد فسفین با افزایش پراکسیداسیون لیپید به دنبال کاهش غلظت گلوتاتیون همراه است. کاهش غلظت گلوتاتیون در بافت‌های مختلف در مسمومیت با فسفین می‌تواند آسیب سلولی را توضیح دهد زیرا گلوتاتیون، هیدروژن پراکسید را به اکسیژن و آب کاتالیز می‌کند، که راهی برای محافظت در برابر اکسیداسیون است (۳۱).

با توجه به همبستگی میان اختلال در میتوکندری و تولید گونه‌های فعال اکسیژن در مسمومیت با فسفین (۲۹) به نظر می‌رسد که مولکول‌های تامین کنند ATP مانند دی‌هیدروکسی‌استون با افزایش محتوای ATP از مسیر گلیکولیز می‌توانند از سمیت فسفین جلوگیری کنند و سبب احیای تنفس میتوکندری گردند (۳۲). به همین شیوه ملاتونین نیز با افزایش سطح ATP داخل سلول سبب بهبود آسیب‌های اکسیداتیو بافت قلب پس از مسمومیت با آلومینیوم فسفید گردید (۳۳). از طرفی نشان داده شده است که بکارگیری ترکیبات مختلفی چون اناستیل‌سیستئین، گلوتاتیون، ویتامین E، ویتامین C (۴)، رزوراترول (۳۱)، نانوذرات کورکومین(۳۴)، و عصاره گیاه *Moringa oleifera* (۲۵) بواسطه قوای آنتی‌اکسیدانی در مسمومیت با آلومینیوم فسفید، علیرغم اثرگذاری آن بر روی شاخص‌های استرس اکسیداتیو، نمی‌تواند آن چنان در درمان این نوع مسمومیت موثر واقع گردد.

شوک گردش خون دیگر مکانیسم سمیت و از دلایل مهم مرگ‌ومیر ناشی از مسمومیت با آلومینیوم فسفید می‌باشد (۳۵) که با از دست دادن سریع حجم قابل توجه خون داخل

[Downloaded from sjku.muk.ac.ir on 2025-12-08]

[DOI: 10.61186/sjku.28.1.40]

عروقی ایجاد می‌شود و ممکن است به ناپایداری همودینامیک، کاهش میزان اکسیژن، کاهش پرفیوژن بافت، هیپوکسی سلولی، آسیب اندام و مرگ منجر شود (۳۶) که نشان داده شده است دی‌هیدروکسی‌استون می‌تواند از وقوع افت فشار خون مقاوم به درمان و شوک گردش خونی در رت‌های مسموم شده با آلومینیوم فسفید جلوگیری کند (۱۳). چون پس از ورود به سلول، در طی فرآیندی بیوشیمیایی ابتدا به دی‌هیدروکسی‌استون‌فسفات، سپس تحت تاثیر آنزیم تریوز فسفات ایزومراز به گلیسرول آلدهید ۳ فسفات (GA3P)، و در نهایت به اسید پیرویک تبدیل می‌شود که منجر به تولید انرژی (ATP) از طریق چرخه کربس می‌گردد (۱۱).

اعتقاد بر این است که اثر کشنده‌ی آلومینیوم فسفید عمدتاً به دلیل مهار مرکز تنفسی در مغز، و به دنبال آن فروپاشی دستگاه تنفسی و قلب و عروق است، و دی‌هیدروکسی‌استون ممکن است فسفین را به دام بیاندازد و از تاثیر و مهار آن بر سیتوکروم c اکسیداز جلوگیری کند از طرفی دی‌هیدروکسی‌استون دارای گروه عاملی کربونیل است که می‌تواند واکنشی برگشت‌پذیر با نوکلئوفیل‌هایی مانند سیانید انجام دهد، بنابراین امکان دارد که فسفین به عنوان یک نوکلئوفیل با گروه کربونیل دی‌هیدروکسی‌استون واکنش صورت دهد و با مهار فسفین تا حدی فعالیت سیتوکروم اکسیداز میتوکندری را بازیابی کند (۱۵) و سبب افزایش سطح ATP سلول، کاهش گونه‌های فعال اکسیژن و کاهش آسیب بافتی گردد (۳۳).

نتیجه‌گیری

نتایج این مطالعه نشان داد که دی‌هیدروکسی‌استون قادر به مهار ایجاد تغییرات بافت‌شناسی و القای استرس اکسیداتیو ناشی از مسمومیت با آلومینیوم فسفید در بافت خون و کبد و قلب می‌باشد. براساس مطالعات فراوانی که در بررسی ارتباط استرس اکسیداتیو و سمیت آلومینیوم فسفید صورت گرفته، به نظر می‌رسد که مهار سیتوکروم C اکسیداز می‌تواند نقش مهمتری در سمیت آلومینیوم فسفید داشته باشد. استفاده از دی‌هیدروکسی‌استون به عنوان ترکیبی غیرسمی که قادر به افزایش سطح ATP سلولی می‌باشد می‌تواند روش درمانی موثری در مقایسه با آنتی‌اکسیدان‌ها باشد. لذا برای مطالعات آینده انتظار می‌رود استفاده از ترکیبات احیاکننده به تنهایی و یا در کنار ترکیبات آنتی اکسیدان جهت بررسی این نوع مسمومیت بیشتر مورد توجه قرار گیرد.

تشکر و قدردانی

از معاونت تحقیقات دانشگاه علوم پزشکی کرمان به سبب حمایت مالی از این پروژه صمیمانه تشکر می‌کنیم. همچنین این پژوهش با رعایت اصول اخلاقی کار با حیوانات آزمایشگاهی و پس از دریافت کد اخلاق IR.KMU.REC.1398.214 از دانشگاه علوم پزشکی کرمان صورت گرفت.

منابع

1.Mendonca M, Tamas C, Kiraly L, Talo H, Rajah J. Successful use of ECLS in cardiopulmonary failure due to aluminum phosphide poising. Egypt. J. Crit. Care Med. 2016;4(1):33-35. Available from: https://doi.org/10.1016/j.ejccm.2016.02.004. doi: 10.1016/j.ejccm.2016.02.004.

2.Shadnia S, Sasanian G, Allami P, Hosseini A, Ranjbar A, Amini-Shirazi N, et al. A retrospective 7-years study of aluminum phosphide poisoning in Tehran: opportunities for prevention. Hum. Exp. Toxicol. 2009;28(4):209-213. Available from: https://pubmed.ncbi.nlm.nih.gov/19734272. doi: 10.1177/0960327108097194.

[Downloaded from sjku.muk.ac.ir on 2025-12-08]

[DOI: 10.61186/sjku.28.1.40]

3.Nath NS, Bhattacharya I, Tuck AG, Schlipalius DI, Ebert PR. Mechanisms of phosphine toxicity. J. Toxicol. 2011;2011:1-9. Available from: https://doi.org/10.1155/2011/494168. doi:10.1155/2011/494168.
4.Hashemi-Domeneh B, Zamani N, Hassanian-Moghaddam H, Rahimi M, Shadnia S, Erfantalab P, et al. A review of aluminium phosphide poisoning and a flowchart to treat it. Arh Hig Rada Toksikol. 2016;67(3):183-193. Available from: https://pubmed.ncbi.nlm.nih.gov/27749266/. doi: 10.1515/aiht-2016-67-2784.
5.Gurjar M, Baronia AK, Azim A, Sharma K. Managing aluminum phosphide poisonings. J Emerg Trauma Shock. 2011;4(3):378-384. Available from: https://www.ncbi.nlm.nih.gov/pmc/articles/PMC3162709. doi: 10.4103/0974-2700.83868.
6.Sanaei-Zadeh H, Farajidana H. Is there a role for digoxin in the management of acute aluminum phosphide poisoning? Med Hypotheses. 2011;76(5):765-766. Available from: https://pubmed.ncbi.nlm.nih.gov/21388748. doi: 10.1016/j.mehy.2011.02.023.
7.Zamani N, Mehrpour O. Protective role of G6PD deficiency in poisoning by aluminum phosphide; are there possible new treatments? Eur Rev Med Pharmacol Sci. 2013;17(7):994-995. PMID: 23640450. Available from: https://pubmed.ncbi.nlm.nih.gov/23640450.
8.Scientific Committee on Consumer Safety S. Opinion on dihydroxyacetone 2010. SCCS/1347/10. Available from: https://ec.europa.eu/health/scientific_committees/consumer_safety/docs/sccs_o_048. doi: 10.2772/29632.
9.Faurschou A, Janjua NR, Wulf HC. Sun protection effect of dihydroxyacetone. Arch. Dermatol. 2004;140(7):886-887. Available from: https://jamanetwork.com/journals/jamadermatology/article-abstract/480650. doi:10.1001/archderm.140.7.886.
10.Barel AO, Paye M, Maibach HI. Handbook of cosmetic science and technology. 4 nd ed. New York: CRC Press, 2014: 419.
11.Laborit H. Treatment of hemorrhagic shock. Google Patents; 1977. Available from: https://patents.google.com/patent/US4049795A/en.
12.Niknahad H, O'Brien PJ. Antidotal Effect of Dihydroxyacetone against Cyanide Toxicityin Vivo. Toxicol Appl Pharmacol. 1996;138(1):186-191. Available from: https://www.sciencedirect.com/science/article/pii/S0041008X9690112X. doi: 10.1006/taap.1996.0112.
13.Ahmadi J, Joukar S, Anani H, Karami-Mohajeri S. Dihydroxyacetone as a definitive treatment for aluminium phosphide poisoning in rats. Arh Hig Rada Toksikol. 2018;69(2):169-177. Available from: https://pubmed.ncbi.nlm.nih.gov/29990298. doi: 10.2478/aiht-2018-69-3106.
14.Oghabian Z, Ahmadi J, Pakravan S, Dabaghzadeh F, Heidari MR, Tajaddini S, et al. Successful treatment of aluminium phosphide poisoning by dihydroxyacetone: A two-case report study. J Clin Pharm Ther. 2020;45(5):1194-1198. Available from: https://pubmed.ncbi.nlm.nih.gov/32526065. DOI: 10.1111/jcpt.13194.
15.Niknahad H, Heidari R, Hashemi A, Jamshidzadeh A ,Rashedinia M. Antidotal effect of dihydroxyacetone against phosphine poisoning in mice. J Biochem Mol Toxicol. 2021;35(10):1-6. Available from: https://pubmed.ncbi.nlm.nih.gov/34448514. doi: 10.1002/jbt.22897.
16.Jain AK, Nigam M, Garg S, Dubey B, Arora A. Aluminium phosphide poisoning autopsy findings. Indian J Community Med. 2005;27(1):35-39. Available from: http://forensicindia.net/journals/jiafm/t05/i1/jalt05i1p35.pdf.
17.Kleiner DE, Brunt EM, Van Natta M, Behling C, Contos MJ, Cummings OW, et al. Design and validation of a histological scoring system for nonalcoholic fatty liver disease. Hepatology. 2005;41(6):1313-1321. Available from: https://pubmed.ncbi.nlm.nih.gov/15915461. doi: 10.1002/hep.20701.
18.Commission BP, Commission GBM, Council GM. British Pharmacopoeia 2000: Bernan Press (PA), 2000. Available from: https://www.pharmacopoeia.com/the-bp-Commission.

[Downloaded from sjku.muk.ac.ir on 2025-12-08]

[DOI: 10.61186/sjku.28.1.40]

19.Moloudi MR ,Hassanzadeh K, Abdi M, Zandi F, Rahimi K, Izadpanah E. Hepatoprotective effect of the hydroalcoholic extract of Cichorium intybus in a rat model of obstructive cholestasis. AJG. 2021;22(1):34-39. Available from: https://pubmed.ncbi.nlm.nih.gov/32928706. doi: 10.1016/j.ajg.2020.08.006.
20.Hassanzadeh A, Shahvaisi K, Hassanzadeh K, Izadpanah E, Amini A, Moloudi MR. Effects of rebamipide and encapsulating rebamipide with chitosan capsule on inflammatory mediators in rat experimental colitis. SJKUMS. 2015;20(3):94-104. Available from: http://sjku.muk.ac.ir/article-1-1853-en.html. doi: 10.22102/20.3.94.
21.Pirinccioglu AG, Gökalp D, Pirinccioglu M, Kizil G, Kizil M. Malondialdehyde (MDA) and protein carbonyl (PCO) levels as biomarkers of oxidative stress in subjects with familial hypercholesterolemia. Clin Biochem. 2010;43(15):1220-1224. Available from: https://pubmed.ncbi.nlm.nih.gov/20691171. doi: 10.1016/j.clinbiochem.2010.07.022.
22.Fotoohi A, Moloudi MR, Hosseini S, Hassanzadeh K, Feligioni M, Izadpanah E. A Novel Pharmacological Protective Role for Safranal in an Animal Model of Huntington's Disease. Neurochem Res. 2021;46(6):1372-1379. Available from: https://link.springer.com/article/10.1007/s11064-021-03271-8. doi: 10.1007/s11064-021-03271-8.
23.Saleki S, Ardalan FA, Javidan-Nejad A. Liver histopathology of fatal phosphine poisoning. Forensic Sci Int. 2007;166(2-3):190-193. Available from: https://www.sciencedirect.com/science/article/pii/S0379073806003318. doi: 10.1016/j.forsciint.2006.05.033.
24.Anand R, Kumari P, Kaushal A, Bal A, Wani WY, Sunkaria A, et al. Effect of acute aluminum phosphide exposure on rats—A biochemical and histological correlation. Toxicol Lett. 2012;215(1):62-69. Available from: https://www.sciencedirect.com/science/article/pii/S0378427412013252. doi: 10.1016/j.toxlet.2012.09.020.
25.Gouda AS, El-Nabarawy NA, Ibrahim SF. Moringa oleifera extract (Lam) attenuates Aluminium phosphide-induced acute cardiac toxicity in rats. Toxicol Rep. 2018;5:209-212. Available from: https://www.sciencedirect.com/science/article/pii/S2214750018300155. doi: 10.1016/j.toxrep.2018.01.001.
26.Mehrpour O, Jafarzadeh M, Abdollahi M. A Systematic Review of Aluminium Phosphide Poisoning. Archives of Industrial Hygiene and Toxicology. 2012;63(1):61. Available from: https://hrcak.srce.hr/78648. doi: 10.2478/10004-1254-63-2012-2182.
27.Anand R, Sharma D, Verma D, Bhalla A, Gill K, Singh S. Mitochondrial electron transport chain complexes, catalase and markers of oxidative stress in platelets of patients with severe aluminum phosphide poisoning. Hum Exp Toxicol. 2013;32(8):807-816. Available from: https://journals.sagepub.com/doi/full/10.1177/0960327112468909. doi: 10.1177/0960327112468909.
28.Akhtar S, Rehman A, Bano S, Haque A. Accidental phosphine gas poisoning with fatal myocardial dysfunction in two families. 2015;25(5):378-379. Available from: https://pubmed.ncbi.nlm.nih.gov/26008669.
29.Valmas N, Zuryn S, Ebert PR. Mitochondrial uncouplers act synergistically with the fumigant phosphine to disrupt mitochondrial membrane potential and cause cell death. Toxicology. 2008;252(1):33-9. Available from: https://www.sciencedirect.com/science/article/pii/S0300483X08003569. doi: 10.1016/j.tox.2008.07.060.
30.Proudfoot AT. Aluminium and zinc phosphide poisoning. Clin Toxicol. 2009;47(2):89-100. Available from: https://www.tandfonline.com/doi/abs/10.1080/15563650802520675. doi: 10.1080/15563650802520675.
31.Haghi Aminjan H, Abtahi SR, Hazrati E, Chamanara M, Jalili M, Paknejad B. Targeting of oxidative stress and inflammation through ROS/NF-kappaB pathway in phosphine-induced hepatotoxicity mitigation. Life Sci. 2019;232:116607. Available from: https://www.tandfonline.com/doi/abs/10.1080/15563650802520675. doi: 10.1080/15563650802520675.

[Downloaded from sjku.muk.ac.ir on 2025-12-08]

[DOI: 10.61186/sjku.28.1.40]

32.Rashedinia M, Jamshidzadeh A, Mehrabadi AR, Niknahad H. Prevention of phosphine-induced cytotoxicity by nutrients in HepG2 cells. IJMR. 2016;144(4):560. Available from: https://www.ncbi.nlm.nih.gov/pmc/articles/PMC5345302. doi: 10.4103/0971-5916.200896.
33.Asghari MH, Moloudizargari M, Baeeri M, Baghaei A, Rahimifard M, Solgi R, et al. On the mechanisms of melatonin in protection of aluminum phosphide cardiotoxicity. Arch Toxicol. 2017:1-12 . Available from: https://pubmed.ncbi.nlm.nih.gov/28551710/. doi: 10.1007/s00204-017-1998-6.
34.Ranjbar A, Gholami L, Ghasemi H, Kheiripour N. EEffects of nano-curcumin and curcumin on the oxidant and antioxidant system of the liver mitochondria in aluminum phosphide-induced experimental toxicity. NMJ. 2019;7(1):58-64. Available from: https://nmj.mums.ac.ir/article_13628.html. doi: 10.22038/NMJ.2020.07.07.
35.Anand R, Binukumar B, Gill KD. Aluminum phosphide poisoning: an unsolved riddle. J Appl Toxicol. 2011;31(6):499-505. Available from: https://pubmed.ncbi.nlm.nih.gov/21607993. doi: 10.1002/jat.1692.
36.Gutierrez G, Reines H, Wulf-Gutierrez ME. Clinical review: hemorrhagic shock. Critical care. 2004;8(5):1-9. Available from: https://www.ncbi.nlm.nih.gov/pmc/articles/PMC1065003. doi: 10.1186/cc2851

[Downloaded from sjku.muk.ac.ir on 2025-12-08]

[DOI: 10.61186/sjku.28.1.40]