

Clinical and Morphological Findings of Disc Herniation by use of Different MRI Sequences by Different Observers

Rahim Katayal, Jamil Abdolmohammadi ², Daem Roshani ³, Leila Mosaed⁴, Tayeb Hoseini ⁵, Davood Khezerloo⁶

1. Department of Radiology, Faculty of Allied Medical Sciences Tabriz University of Medical Science,, Tabriz, Iran ORCID ID: 0000-0003-2213-1354

2. Department of Radiology, Sanandaj University of Medical Sciences, Sanandaj, Iran, ORCID ID: 0000-0001-6025-553X

3. professor. Department of Epidemiology and Biostatistics, Social Determinants of Health Research Center, Research Institute for Health Development, University of Medical Sciences, Sanandaj, Iran. ORCID ID: 0000-0003-4746-1114

4. Department of Radiology, Kosar Hospital, Sanandaj, Iran. ORCID ID: 0000-0002-8524-2863

5. Department of Radiology, Imam Khomeini Hospital, Piranshahr, Iran. 0000-0002-0077-3340

6. Assistant professor. Department of Radiology, Faculty of Allied Medical Sciences, Tabriz University of Medical Science, Tabriz, Iran. Tel: 041-33356911 ,khezerlood@tbzmed.ac.ir, ORCID ID: 0000-0003-2337-4067

ABSTRACT

Background and Aim: Although MRI is the preferred method with high diagnostic sensitivity for disc herniation, definitive diagnosis based on MRI image interpretation is still a major challenge. The aim of this study was to evaluate the clinical and morphological findings in different MRI sequences and then assessment of the agreement between different observers.

Materials and Methods: In this descriptive-analytical study, different MRI sequences of 224 patients with disc herniation were analyzed and diagnosed separately by two radiologists. The morphological type of disc herniation and the location of the involved disc were diagnosed and finally, the diagnostic agreement between the observers was assessed.

Results: A total of 224 patients (124 women and 100 men) with disc herniation were included in the study. On average 40% of the cases were bulge, 38% protrusion, 13% extrusion and 9% sequestration. There was complete agreement between the observers in the determination of anatomical location, but in regard to morphological type, we found a kappa agreement coefficient of 0.45 between the observers.

Conclusion: T1 weight sequence is helpful in the diagnosis of the bulging hernia. The agreement between the observers was moderate ($k = 0.45$) and there was no agreement between the physicians on the morphological level of the extrusion and sequestration hernia. Use of other diagnostic methods besides MRI, integrated and continuous training of methods for interpreting MRI images based on Best Evidence Medical Education are recommended.

Keywords: Intervertebral disc herniation, Magnetic resonance imaging (MRI), Inter-observer agreement, Disc herniation level, MRI sequence

Received: June 16, 2021

Accepted: Jan 16, 2022

How to cite the article: Rahim Katayal, Jamil Abdolmohammadi, Daem Roshani, Leila Mosaed, Tayeb Hoseini, Davood Khezerloo. Clinical and Morphological Findings of Disc Herniation by use of Different MRI Sequences by Different Observers. *JKU* 2022;27(5):89-99.

Copyright © 2018 the Author (s). Published by Kurdistan University of Medical Sciences. This is an open access article distributed under the terms of the Creative Commons Attribution-Non Commercial License 4.0 (CCBYNC), where it is permissible to download, share, remix, transform, and buildup the work provided it is properly cited. The work cannot be used commercially without permission from the journal

یافته‌های کلینیکی و مورفولوژیک فتق دیسک از روی سکناس‌های مختلف MRI

به وسیله مشاهده‌گرهای مختلف

رحیم ختبال¹، جمیل عبدالحمیدی²، دائم روشنی³، لیلا مساعد⁴، طیب حسینی⁵، داود خضرو^{6*}

1. دانشجوی کارشناسی ارشد گروه رادیولوژی دانشکده پیراپزشکی - دانشگاه علوم پزشکی تبریز - تبریز - ایران، کد ارکید: 0000-0003-2213-1354

2. مربی گروه رادیولوژی دانشکده پزشکی - دانشگاه علوم پزشکی سندج - سندج - ایران، کد ارکید: 553-6025-0001-0000x

3. استاد آمار - گروه اپیدمیولوژی و بیواستاتیک - مرکز تحقیقات عوامل اجتماعی سلامت، پژوهشکده توسعه سلامت دانشگاه علوم پزشکی سندج، دانشکده پزشکی - سندج - ایران، کد ارکید: 0000-0003-4746-1114

4. رادیولوژیست گروه رادیولوژی - بیمارستان کوثر سندج - سندج - ایران، کد ارکید: 0000-0002-8524-2863

5. رادیولوژیست گروه رادیولوژی - بیمارستان امام خمینی پیرانشهر - پیرانشهر - ایران 0000-0002-0077-3340

6. استادیار گروه رادیولوژی دانشکده پیراپزشکی - دانشگاه علوم پزشکی تبریز - تبریز - ایران، تلفن ثابت: 041-33356911، khezerlood@tbzmed.ac.ir، کد ارکید: 0000-0003-2337-4067.

چکیده

زمینه و هدف: هرچند تصویربرداری تشدید مغناطیسی روش ترجیحی با حساسیت تشخیصی بالا برای به تصویر کشیدن فتق دیسک است؛ اما تشخیص قطعی بر اساس تفسیر تصاویر MRI هنوز یک چالش بزرگ است. هدف از این مطالعه بررسی یافته‌های بالینی و مورفولوژیک پزشکان از روی تصاویر MRI با سکناس‌های مختلف و سپس بررسی توافق بین پزشکان در تشخیص است.

مواد و روش‌ها: در این مطالعه توصیفی-تحلیلی، تصاویر MRI در سکناس‌های مختلف مربوط به 224 بیمار مبتلا به فتق دیسک توسط دو متخصص رادیولوژی جنرال به طور جداگانه مورد بررسی قرار گرفتند. نوع مورفولوژیک فتق دیسک و محل فتق و اطلاعات دموگرافیک ثبت شده و در توافق تشخیص پزشکان بررسی شد.

یافته‌ها: تعداد کل 224 بیمار مبتلا به فتق دیسک وارد مطالعه شدند که 124 مورد خانم و 100 مورد آقا بودند به طور میانگین 40 درصد موارد از نوع مورفولوژی برآمدگی بالج، 38 درصد پروتروژن، 13 درصد اکستروژن و 9 درصد سکویستریژن بود. از لحاظ تعیین محل آناتومیک فتق دیسک توافق کامل بین پزشکان مشاهده شد؛ اما از لحاظ تعیین نوع مورفولوژی فتق دیسک، توافق بین مشاهده‌گرها با ضریب کاپای 0.45 در دامنه Moderate به دست آمد.

نتیجه‌گیری: توجه به اینکه تشخیص فتق دیسک از روی تصویر دانسیته پروتونی (PD) مشابه تصویر وزن T2 آمد، از PD به عنوان سکناس کمکی می‌توان سود جست. سکناس T1 برای تصمیم درباره فتق بالج کمک کننده است. توافق بین مشاهده‌گرها در حد متوسط ($k=0/45$) بود و همچنین در سطح مورفولوژی فتق اکستروژن و سکوستروژن توافقی بین پزشکان دیده نشد. به منظور افزایش توافق بین مشاهده‌گرها، استفاده از روش‌های دیگر تشخیصی در کنار MRI و همچنین آموزش یکپارچه و مداوم روش‌های تفسیر تصاویر MRI بر اساس پزشکی مبتنی بر بهترین شواهد (EBM) توصیه می‌شود.

کلمات کلیدی: فتق دیسک بین مهره‌ای، تصویربرداری تشدید مغناطیسی (ام‌آر‌آی)، توافق بین-مشاهده‌گر، مرحله فتق دیسک، سکناس ام‌آر‌آی

وصول مقاله: 1400/3/26 اصلاحیه نهایی: 1400/10/19 پذیرش: 1400/10/26

مورفولوژیک هسته پالپوس در سکانس‌های با وزن T2 و وزن T1 تمرکز نموده‌اند (9). دیسک نرمال به صورت یک ساختار همگن در تصاویر MRI دیده می‌شود که در سکانس وزن T2 به دلیل محتوای آب به صورت شدت سیگنال بالا و در سکانس‌های با وزن T1 به صورت هم-شدت با عضله ظاهر می‌شود (10). بررسی‌ها نشان داده است که در بیشتر تصویربرداری‌های انجام شده، قطعات فتق دیسک در تصاویر با وزن T1 به صورت شدت سیگنال پایین، در تصاویر با وزن T2 در 80٪ موارد به صورت شدت سیگنال بالا و در 20٪ موارد به صورت شدت سیگنال متفاوت ظاهر می‌شود (11). تصاویر وزن دانسیته پروتون، مایع را با شدت سیگنال بالا و غضروف را با شدت سیگنال و کنتراست نسبتاً پایینی نشان می‌دهد (12). به هر حال مطالعات نشان داده است که تغییرات شدت سیگنال دیسک معیار کافی و مناسبی برای تشخیص مورفولوژی دیسک نیست؛ به عبارت دیگر شدت سیگنال نمی‌تواند شدت و نوع هرنی دیسک را تعیین کند (5). تعیین نوع مورفولوژیک و شدت هرنی دیسک از روی تصاویر MRI می‌تواند مشکل بوده، همچنین تنوع تشخیص بین پزشکان یکی از چالش‌های مهم در این زمینه است (13). مطالعات مختلف میزان متفاوتی از توافق بین مشاهده‌گرها در تشخیص نوع مورفولوژیک فتق دیسک با دامنه ضریب کاپای $k=0.5$ 0.75 گزارش کرده‌اند که در درجه‌بندی landis& koch در گرید Moderate تا substantial دسته‌بندی می‌شوند (1). هرچند در برخی مطالعات توافق بین پزشکان با تخصص‌های مختلف (جراح اورتوپد، رادیولوژیست جنرال، متخصص اعصاب و نورورادیولوژیست) حتی کمتر و در حد $k=0.25$ نیز گزارش شده است (14, 15). همچنین میزان توافق بین پزشکان از لحاظ محل آناتومیک درگیری نیز بررسی شده و نتایج متعددی گزارش شده است. در اغلب مطالعات قبلی تشخیص نهایی پزشک برای نوع دیسک مدنظر پژوهشگران بوده و نقش وزن‌های روتین T1،

فتق دیسک بین مهره‌ای (Intervertebral disc herniation, IDH) یکی از رایج‌ترین دلایل دردهای منشاء ستون فقرات است، به طوری که گزارش شده دلیل 5٪ از کمردردها است. شیوع IDH سالانه حدود 5 تا 20 مورد در هر 1000 بزرگسال است و در اغلب مناطق جغرافیایی نسبت شیوع آن در زنان بیشتر از مردان است (1). این بیماری بیشتر در دهه سوم تا پنجم زندگی شایع است. مطالعات نشان داده است که بروز فتق دیسک در ستون فقرات کم‌ری نسبت به فقرات گردنی و پشتی بسیار بیشتر است (2). فتق دیسک از لحاظ نوع مورفولوژیک (type) به چهار دسته برآمدگی (bulge)، بیرون‌زدگی کم (protrusion)، بیرون‌زدگی زیاد (extrusion) و جداشدگی (Sequestration) تقسیم می‌شود (3)؛ که مدیریت درمان هر کدام متفاوت است. تصویربرداری تشدید مغناطیسی (MRI) به عنوان روش استاندارد برای تشخیص و بررسی IDH و دیگر بیماری‌های دژنراتیو عصبی شناخته شده است (4). هرچند حساسیت تشخیصی MRI در تشخیص فتق دیسک بالا و حدود 75٪-80٪ گزارش شده است؛ ولی به دلیل شیوع ناهنجاری‌های متعدد دژنراتیو ستون فقرات، ویژگی تشخیصی آن در حال کاهش است (5). همچنین پس از شروع علائم بالینی در بیمار تا 6 هفته تشخیص از روی تصویر MRI نمی‌تواند انجام گیرد (6). در یک مطالعه سیستماتیک که در مورد صحت (Accuracy) تصویربرداری MRI برای تشخیص نوع مورفولوژیک و شدت فتق دیسک انجام شد علی‌رغم گزارش حساسیت و ویژگی بالای تشخیصی، بیان شد که به دلیل طراحی ضعیف و ناسازگاری پژوهش‌ها، نتایج و شواهد مطالعات در این زمینه کیفیت پائینی دارند (7). از طرفی تشخیص افتراقی فتق دیسک از روی MRI موارد متعددی را شامل می‌شود که می‌توانند تشخیص دقیق را تحت تاثیر قرار دهند (4, 8). اکثر سیستم‌های طبقه‌بندی برای تشخیص فتق دیسک از روی تصاویر MRI بر شدت سیگنال و ساختار

T2 و PD تصویربرداری MRI در میزان توافق بین مشاهده-گرها چندان بررسی نشده است. به طور یقین در دست داشتن اطلاعاتی درباره میزان شیوع بر حسب جنس، سن، نوع مورفولوژیک فتق دیسک، ناحیه آناتومیک فتق دیسک و از همه مهم تر میزان توافق پزشکان از روی تصاویر با وزن های مختلف MRI در خصوص محل درگیری و نوع مورفولوژیک هرنی دیسک می تواند به عنوان ابزار کمکی پزشکان برای تشخیص صحیح تر باشد. در این مطالعه ابتدا میزان شیوع فتق دیسک و اطلاعات دموگرافی بر حسب جنسیت و سن، فراوانی نوع بیماری و نواحی درگیر به دست آمده و سپس توافق بین پزشکان در تشخیص مورفولوژی و ناحیه آناتومیکی درگیر فتق دیسک در تصاویر با وزن های T1، T2 و PD در استان کردستان مورد بررسی قرار می گیرد.

مواد و روش ها

هدف اول این تحقیق توصیفی-تحلیلی، کسب داده های دموگرافیک در خصوص میزان شیوع بر حسب سن و جنس، بررسی فراوانی انواع فتق دیسک بالچ، پروتروژن، اکستروژن و سکویستریشن با استفاده از تصاویر وزنی T1، T2 و PD بود. برای این منظور اطلاعات مربوط تعداد 224 بیمار مبتلا به فتق دیسک که در مقطع زمانی شش ماهه که برای تصویربرداری به مرکز تصویربرداری بیمارستان کوثر مراجعه کرده بودند، مورد بررسی قرار گرفتند. داده های جمع آوری شده با استفاده از نرم افزار SPSS نسخه 22 تجزیه تحلیل خواهند شد. به منظور دسته بندی و خلاصه نمودن داده ها، از آمار توصیفی مانند جداول توزیع فراوانی استفاده خواهد شد. به منظور بررسی توافق بین سکانس ها T1، T2 و PD در تشخیص فتق دیسک از آزمون کاپای کوهن استفاده شد.

هدف دوم این مطالعه بررسی توافق بین مشاهده گرها در تشخیص نوع مورفولوژی فتق دیسک در تصاویر با وزن های

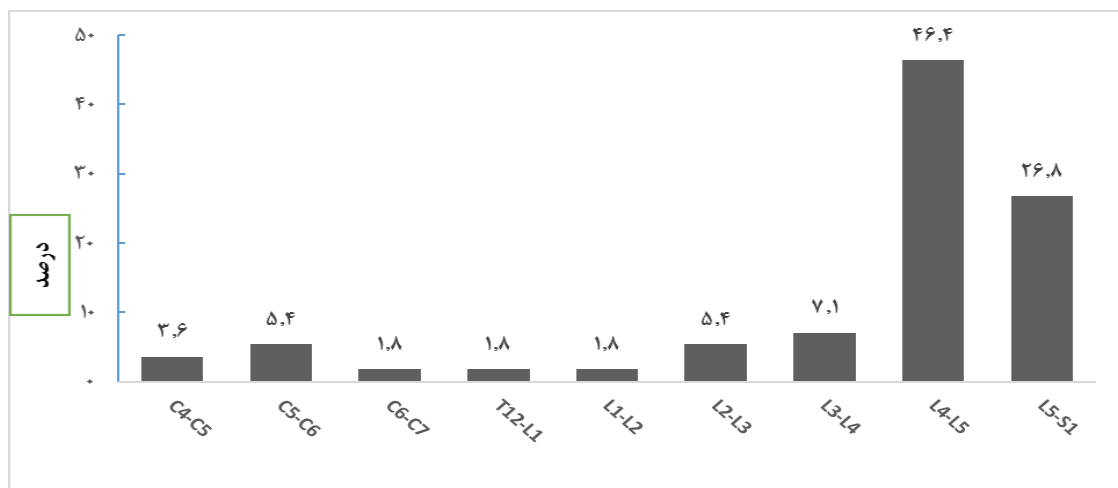
مختلف بود، به طوری که تصاویر توسط دو پزشک متخصص رادیولوژی جنرال با سابقه بالای 8 سال، به صورت جداگانه تشخیص داده شدند. تصاویر در سیستم PACS طبق روال روتین تشخیصی به کار تابل پزشک ارسال شده و نتایج تشخیص در یک جدول از پیش طراحی شده ثبت می شد. تصاویر MRI مربوط به 224 بیمار مبتلا به فتق دیسک در توالی های T1، T2 و PD توسط دو متخصص رادیولوژی به طور جداگانه مورد بررسی و تشخیص قرار گرفتند. سطح مورفولوژی هرنیاسیون دیسک و محل دیسک درگیر توسط پزشکان تشخیص داده شد و به همراه اطلاعات دموگرافیک و شرح حال بیمار ثبت شد. بیماران با سن پائین تر از 17 و بالاتر از 70 و همچنین

بیماران با سابقه جراحی ستون فقرات، عفونت ها یا تومورهای ستون فقرات و زنان باردار از مطالعه حذف شدند. در این مطالعه اهداف پژوهش به بیماران توضیح داده شد و رضایت نامه کتبی از آن ها دریافت شد. نحوه انتخاب افراد و MRI انجام شده به صورت در دسترس بودن و غیر تصادفی از بین بیماران مراجعه کننده به مرکز تصویربرداری بیمارستان کوثر سنجده بوده است. به منظور بررسی توافق بین پزشکان در تشخیص فتق دیسک از آزمون کاپای کوهن استفاده شد. تمام تصاویر با دستگاه 1/5 تسلا زیمنس آلمان، مدل آوانتو و با شرایط اسکن استاندارد انجام شد. برای هر سه وزن تصویر پهنای باندها برابر 160 Hz/pixel ، $\text{Image matrix} = 306 \times 384$ ، $\text{FOV} = 320 \times 320 \text{ mm}$ ، $\text{Voxel size} = 1 \times 0.8 \times 4 \text{ mm}$ بودند. برای تصاویر وزن T1 مقادیر TR و TE برابر 550 و 11 میلی ثانیه، برای تصاویر وزن T2 مقادیر TR و TE برابر 2500 و 102 میلی ثانیه و برای تصاویر وزن PD مقادیر TR و TE برابر 2000 و 100 میلی ثانیه انتخاب شدند. مقدار ETL برای تصاویر وزن T1، T2 و PD به ترتیب برابر 4، 22 و 14 انتخاب شد.

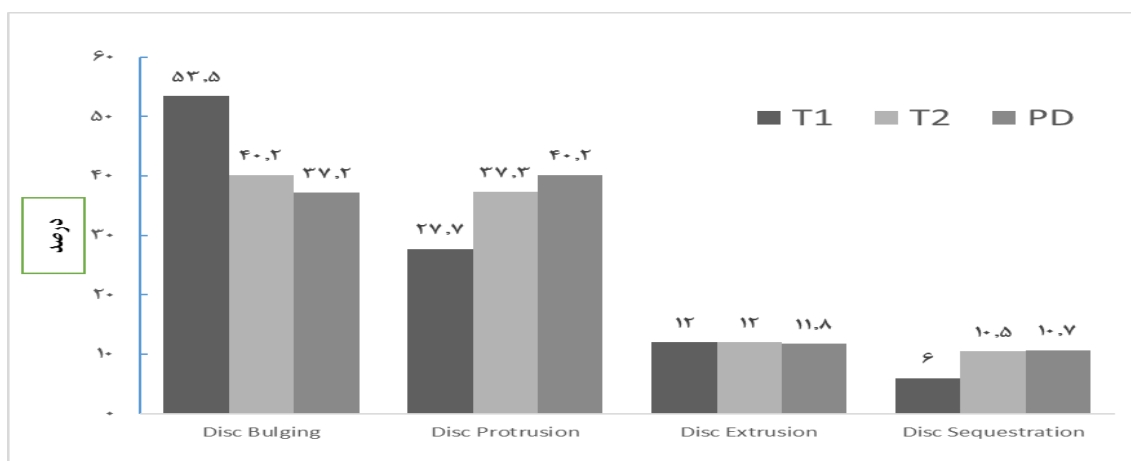
یافته‌ها

تعداد کل 224 بیمار مبتلا به فتق دیسک وارد مطالعه شدند که 124 مورد خانم و 100 مورد آقا بودند. طیف سنی نمونه‌های دارای فتق دیسک در این پژوهش از 17 تا 70 با میانگین سن 47/6 و انحراف معیار 14/6 بود. بالاترین میزان بیماران در مطالعه در طیف سنی 50 الی 55 سال

بودند. میزان شیوع فتق دیسک در بین زنان 55/4٪ و در مردان 44/6٪ به دست آمد. شایع‌ترین محل آناتومیک شیوع فتق دیسک در مهره‌های کمری و ابتدا در دیسک L4-L5 و سپس L5-S1 مشاهده شد. در مهره‌های گردنی فتق دیسک بین C5-C6 بیشتر مشاهده شد (نمودار 1).



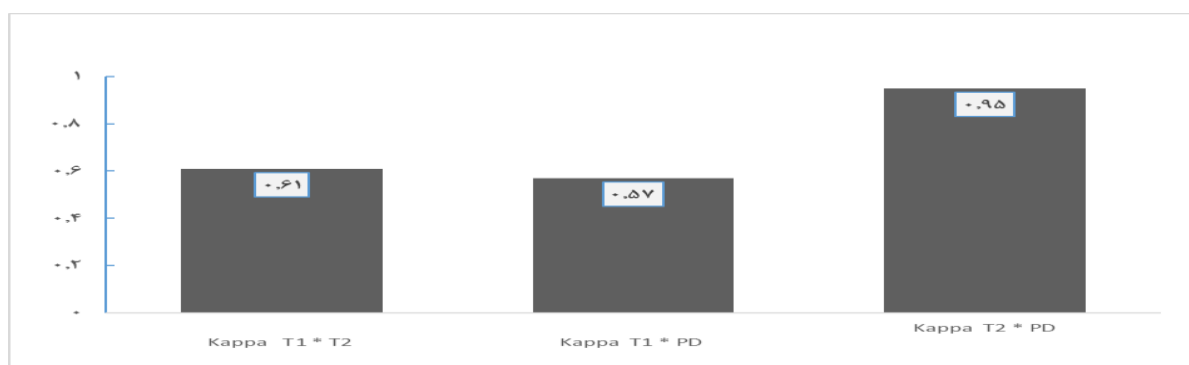
نمودار 1. درصد فتق دیسک بر حسب ناحیه آناتومیک. C4-C5, C5-C6, C6-C7: دیسک بین مهره‌های چهارم و پنجم، پنجم و ششم و ششم و هفتم گردنی، T12-L1: دیسک بین مهره‌های 12 پشتی و اول کمری، L2-L3, L3-L4, L4-L5: دیسک بین مهره‌های دوم و سوم، سوم و چهارم و چهارم و پنجم کمری، L5-S1: دیسک بین مهره‌های پنجم کمری و اول خاجی



نمودار 2. درصد فراوانی شدت‌های مختلف فتق دیسک در تصاویر با وزن‌های مختلف T1, T2 و PD: تصاویر MRI با وزن‌های مختلف، Disc bulge: برآمدگی دیسک، Disc protrusion: بیرون زدگی کم دیسک، disc extrusion: بیرون زدگی زیاد دیسک، Disc sequestration: قطعه دیسک جدا شده

سکانس‌های T1، T2 و PD مشابه هم به دست آمد (12٪). تصاویر با وزن T2 و PD در تشخیص فتق دیسک سکویستریشن مشابه هم عمل کردند. درحالی‌که تصاویر با وزن T1 در تشخیص این نوع از فتق دیسک توانایی کمتری نسبت به تصاویر وزن T2 نشان داد (نمودار 2). تصاویر با وزن T2 با PD توافق تشخیصی بالایی برای فتق دیسک در هر چهار نوع مورفولوژیک فتق را دارند (نمودار 3).

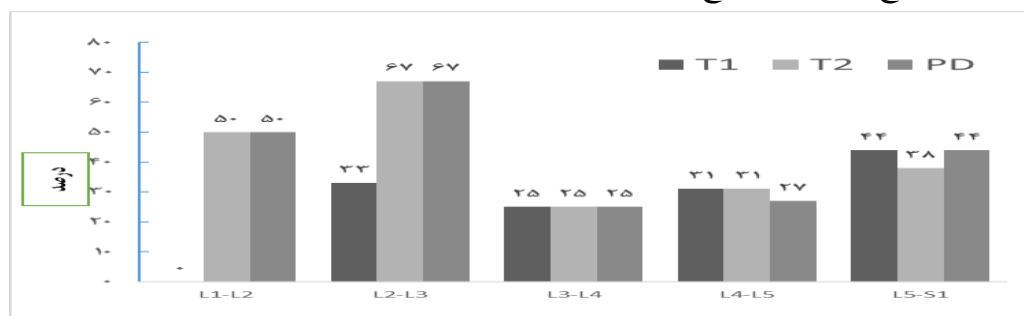
فتق دیسک بالج از روی تصاویر با وزن T1 حدود 13٪ بیشتر از تصاویر وزن T2 تشخیص داده شد، درحالی‌که با تصاویر وزن PD بالج حدود 3٪ کمتر از وزن T2 تشخیص داده شد. موارد فتق دیسک پروتروژن توسط تصاویر با وزن T1 حدود 10٪ کمتر از تصاویر با وزن T2 تشخیص داده شد و با تصاویر وزن PD پروتروژن حدود 3٪ بیشتر از T2 تشخیص داده شد. توانایی تشخیص فتق دیسک اکستروژن با



نمودار 3. ضریب کاپای توافق تصاویر با وزن‌های مختلف: Kappa T1*T2: ضریب کاپا یا توافق تشخیصی بین تصاویر وزن T1 و T2، Kappa T1*PD: ضریب کاپا یا توافق تشخیصی بین تصاویر وزن T1 و PD، Kappa: T2*PD: ضریب کاپا یا توافق تشخیصی بین تصاویر وزن T2 و PD

سکویستریشن بین پزشکان مشاهده نشد. 72 مورد تشخیص مشابه بین مشاهده‌گرها در تصاویر با وزن T2 و PD مشاهده شد و 68 مورد از توافق در تشخیص‌ها در وزن T1 به دست آمد. تمام توافقی‌ها در تشخیص فتق دیسک مهره‌های کمری مشاهده شد در حالی‌که در تشخیص فتق دیسک‌های گردنی (56 مورد) هیچ توافقی بین پزشکان مشاهده نشد (نمودار 4).

در این مطالعه توافق بین مشاهده‌گرها در تشخیص فتق دیسک نیز بررسی شد، به طوری‌که تصاویر توسط دو پزشک متخصص رادیولوژی به صورت جداگانه گزارش شدند. در مجموع از تعداد 224 تصویر بیمار در 72 مورد (32٪) پزشکان مشابه هم تشخیص دادند. از مجموع 72 تشخیص مشابه بین پزشکان، توافق در تشخیص نوع مورفولوژیک فتق دیسک بالج (32 مورد) و پروتروژن (40 مورد) مشاهده شد؛ اما هیچ توافقی در سطوح اکستروژن و



نمودار 4. درصد توافق تشخیصی بین پزشکان بر حسب موقعیت آناتومیک در وزن‌های مختلف تصاویر T2, T1 و PD: تصاویر MRI با وزن‌های مختلف: L4-L5, L3-L4, L2-L3, L1-L2: دیسک بین مهره‌های اول و دوم، سوم و سوم، چهارم و چهارم و پنجم کمری، L5-S1: دیسک بین مهره‌های پنجم کمری و اول خاجی

بحث

و L5-S1 گزارش شده اند (19) و فتق دیسک در ستون فقرات گردنی به‌طور عمده در C5-C6 و ستون فقرات پستی به‌طور عمده بین T12-L1 گزارش شده است (11). در مطالعه دیگری که توسط Takata و همکاران بر روی بیماران مراجعه کننده با کمردرد انجام شد، تمام یافته‌ها از قبیل شیوع تغییرات دژنراتیو و فتق دیسک پروتروژن و شایع‌ترین محل‌های درگیری در L4-L5 گزارش شد (20) که از لحاظ محل درگیری با نتایج مطالعه ما مطابقت دارد. به دلیل وجود نیروهای بیومکانیکی در قسمت انعطاف پذیر ستون فقرات، میزان فتق دیسک در ستون فقرات کمری و گردنی بیشتر و در ستون فقرات پستی کمتر است. علل اختلاف یافته‌ها در بررسی کنونی و سایر مطالعات در وهله اول به علت اختلاف تعداد نمونه‌گیری و در مراحل بعدی به علت اختلاف نژادی، عادات زندگی و اختلاف شغلی بین افراد است.

در این مطالعه در تصاویر با وزن T1 به همراه T2 رایج‌ترین نوع مورفولوژی تشخیص داده شده ابتدا فتق دیسک بالج و سپس پروتروژن به دست آمد و در تصاویر وزن T1 به همراه PD رایج‌ترین نوع مورفولوژی ابتدا پروتروژن و سپس بالج تشخیص داده شد. در مطالعه‌ای که در کشور بلژیک روی 38 بیمار مراجعه کننده برای تصویربرداری MRI انجام شد، در تصاویر وزن T2 و T1 با تزریق کنتراست گادولینیوم، شیوع برجستگی بالج، پروتروژن و اکستروژن به ترتیب 73، 24 و 3 درصد گزارش شده بود (21). از طرفی بررسی شدت سیگنال تصاویر MRI با وزن‌های مختلف معیار کافی و دقیقی برای تشخیص نوع مورفولوژیک فتق دیسک نیست.

با توجه با اینکه تصاویر توسط دو پزشک به‌طور هم‌زمان و مستقل گزارش شده‌اند، میزان توافق پزشکان بین تصاویر وزنی T2 * T1 برابر 0/61، برای تصاویر T1*PD

تشخیص فتق دیسک در بیمارانی که علائم درد در ناحیه کمر دارند، یک چالش مهم برای برنامه‌ریزی درمان و اقدام به موقع است؛ بنابراین تفسیر دقیق یافته‌های MRI می‌تواند به تشخیص دقیق پزشکان کمک کرده و هزینه‌های سرشار برای سیستم بهداشت و درمان و بیماران را کاهش دهد. بخصوص در مورد بیمارانی که در مرز مداخله جراحی هستند تشخیص دقیق اهمیت تصمیم‌گیری را بیشتر می‌کند. شیوع فتق دیسک متأثر از شیوه زندگی، نوع و سختی فعالیت بدنی، ساختار فرهنگی، اجتماعی و رفاه جوامع است. به‌طور کلی شیوع فتق دیسک بسیار متغیر و وابسته به فاکتورهای جغرافیایی، فرهنگی، اجتماعی و اقتصادی است. در این مطالعه شیوع فتق دیسک در میان زنان 10/8٪ بیشتر از مردان به دست آمد که با نتایج مطالعه KIM و همکاران در کشور کره جنوبی مطابقت داشت (16) که دلیل آن شاید سهم بالای زنان در انجام کارهای خانوادگی و بخصوص کشاورزی است. نتایج مطالعه ما با مطالعه Seok Han و همکاران مغایرت دارد. علل اختلاف یافته‌ها در وهله اول شاید به دلیل اختلاف ناحیه جغرافیایی، اختلاف تعداد نمونه‌ها، اختلاف نژادی، عادات زندگی و اختلاف شغلی بین افراد باشد. البته یکی دیگر از دلایل شیوع بالای فتق دیسک در زنان مسائل مربوط به دوران حاملگی و تعداد فرزندآوری می‌باشد (17). البته در مطالعه Fjeld و همکاران نیز گزارش شد که در شهر اسلو نروژ میزان شیوع در مردان بیشتر از زنان بود (18).

در مطالعه ما بیشترین میزان فتق دیسک در سطح مهره L4-L5 کمری و کمترین و به میزان در سطح L1-L2 مهره‌های کمری، C6-C7 مهره‌های گردنی و T12-L1 مهره‌های پستی - کمری مشاهده شد که با نتایج مطالعات قبلی مطابقت دارد که حدود 95٪ از موارد فتق دیسک در ناحیه L4-L5

برابر 0/57 و برای تصاویر T2*PD برابر 0/95 به دست آمد؛ بنابراین می توان از تصاویر وزن PD به عنوان جایگزین و کمکی با تصاویر وزن T2 جهت تشخیص و بررسی نوع مورفولوژیک فتق دیسک و بررسی دقیق تر میزان شیوع آن استفاده کرد. در مطالعه Hiroki Sakai نشان داده شد که بدون توجه به اینکه از تصاویر دانسیته پروتون یا وزن T2 استفاده شده است، همه طبقه بندی ها برای popliteo-meniscal fasciculi در مفصل زانو یکسان بودند (22)، در نتیجه در تصویربرداری بافت همبندی می توان از تصاویر وزن PD به جای وزن T2 استفاده کرد که با مطالعه ما همخوانی دارد.

در مطالعه ما از منظر توافق بین مشاهده گرها به طور کلی 72 مورد از تشخیص های بین پزشکان با هم توافق داشتند، یعنی 32٪ که این مقدار با نتایج آقای John A. Carrino که در آن 36٪ از تشخیص های بین 4 متخصص مطابقت داشت. همچنین در مطالعه ایشان توافق در نوع مورفولوژیک پروتروژن (12 مورد) و اکستروژن (35 مورد) گزارش شد (23)، در حالی که در مطالعه ما توافق بین مشاهده گرها در تشخیص بالج (32 مورد) و پروتروژن (40 مورد) مشاهده شد و در اکستروژن و سکویستریشن توافقی بین پزشکان وجود نداشت. ضریب کاپا توافق بین مشاهده گر در مطالعه ما مقدار 0/45 به دست آمد که در دامنه متوسط Moderate دسته بندی می شود که این مقدار از نتایج مطالعات قبلی (k=0.5-0.75) اندکی پایین تر است. در مطالعه ما با توجه به اینکه تخصص هر دو پزشک مشابه بودند انتظار می رفت که توافق بهتری بین دو پزشکان مشاهده کنیم. البته شاید یکی از دلایل بالا بودن توافق در برخی از مطالعات پیشین این باشد که در این مطالعات پزشکان متخصص نورورادیولوژیست تفسیر را انجام داده اند، در حالی که در مطالعه ما به دلیل محدودیت های نیروی انسانی، پزشکان رادیولوژیست جنرال تصاویر را تفسیر کرده اند (1, 14, 15, 24-27). در مطالعه دیگری که

توسط F. M. Kovacs همکارانش درباره توافق بین مشاهده گرها در تفسیر 50 تصاویر MRI ستون فقرات کمری انجام شد توافق substantial با ضریب کاپای 0.73 گزارش شد (24). در یک مطالعه دیگر، اختلاف تشخیص تصاویر MRI تعداد 258 بیمار با درد در ناحیه تحتانی کمر در پزشکان بررسی شد در این بین پزشک متخصص رادیولوژیست 112 مورد را فتق بین دیسک ولی پزشک جراح اورتوپد فقط 25 مورد را فتق دیسک تفسیر کردند (28).

محدودیت مطالعه حاضر شامل استفاده از تصاویر یک مرکز تصویربرداری است که با یک پروتکل اسکن ثابت تصاویر تهیه شده بودند. همچنین طراحی مطالعه ما به دلیل محدودیت های زمانی منحصر به یک دوره شش ماهه شده بود. به نظر می رسد اگر تعداد نمونه های مورد بررسی بیشتر می بود، نتایج دقیق تری می توانست به دست آورد، هر چند تعداد نمونه ها در مطالعه ما از برخی از مطالعات قبلی بیشتر بود. در این مطالعه همچنین نتایج توافق درون مشاهده گرها نیز بررسی نشد. هر چند در تمام مطالعات پیشین مقادیر توافق درون مشاهده گر بالاتری گزارش شده است.

نتیجه گیری

شیوع فتق دیسک در بین خانم ها 11٪ بیشتر از آقایان است. رایج ترین محل آناتومیک بروز فتق دیسک در سطح مهره L4-L5 کمری است. تشخیص قطعی نوع مورفولوژیک فتق دیسک هنوز به عنوان یک چالش تشخیصی بین پزشکان است. با توجه به اینکه تشخیص فتق دیسک از روی تصویر دانسیته پروتونی (PD) مشابه تصویر وزن T2 آمد، از PD به عنوان سکانس کمکی می توان سود جست. سکانس T1 برای تصمیم درباره فتق بالج کمک کننده است. با توجه به اینکه توافق بین مشاهده گرها در حد متوسط (k=0/45) بود و همچنین در سطح مورفولوژی فتق

این طرح با کد اخلاق IR.TBZMED.REC.1399.475 در کمیته اخلاق در پزشکی دانشگاه علوم پزشکی تبریز تصویب شده است. بدین وسیله نویسندگان مراتب تشکر و قدردانی خود را از معاونت تحقیقات و فناوری دانشگاه علوم پزشکی تبریز به دلیل حمایت مالی از طرح را اعلام می‌دارند. همچنین از تمام پزشکان، کارکنان و بیماران بخش تصویربرداری همکاری صمیمانه و حمایت معنوی کمال سپاسگزاری را دارند.

اکستروژن و سکوستروژن توافقی بین پزشکان دیده نشد که به نظر توافق پایین است؛ لذا به منظور افزایش توافق بین مشاهده‌گرها، استفاده از روش‌های دیگر تشخیصی در کنار MRI و همچنین آموزش یکپارچه و مداوم روش‌های تفسیر تصاویر MRI بر اساس پزشکی مبتنی بر بهترین شواهد (EBM) توصیه می‌شود.

تشکر و قدردانی

منابع

- Hajiahmadi S, Shayganfar A, Askari M, Ebrahimian S. Interobserver and intraobserver variability in magnetic resonance imaging evaluation of patients with suspected disc herniation. *Heliyon*. 2020;6(11):e05201. Available from : doi: 10.1016/j.heliyon.2020.e05201. eCollection 2020 Nov.
- Celano EC, Sayah A, McGrail K. Cervical intradural disc herniation, case report and reflection on preoperative imaging. *Radio Case Rep*. 2019;14(9):1076-8. Available from: doi: 10.1016/j.radcr.2019.06.004. eCollection 2019 Sep.
- Milette PC. Classification, diagnostic imaging, and imaging characterization of a lumbar herniated disk. *Radio Clin*. 2000;38(6):1267-92. Available from: doi: 10.1016/s0033-8389(08)70006-x.
- Dydyk AM, Ngnitewe Massa R, Mesfin FB. Disc Herniation. *StatPearls*. Treasure Island (FL): StatPearls Publishing Copyright © 2021, StatPearls Publishing LLC.; 2021.
- Divi SN, Goyal DK, Mankanji HS, Kepler CK, Anderson DG, Warner ED, et al. Can Imaging Characteristics on Magnetic Resonance Imaging Predict the Acuity of a Lumbar Disc Herniation? *Inte J Spine Surg*. 2021;15(3):458-65. Available from: doi: 10.14444/8032
- Sharma SB, Kim J-S. A review of minimally invasive surgical techniques for the management of thoracic disc herniations. *Neurospine*. 2019;16(1):24. Available from: doi: 10.14245/ns.1938014.007
- Kim J-H, van Rijn RM, van Tulder MW, Koes BW, de Boer MR, Ginai AZ, et al. Diagnostic accuracy of diagnostic imaging for lumbar disc herniation in adults with low back pain or sciatica is unknown; a systematic review. *Chiropr Man Therap*. 2018;26(1):1-14. Available from: <https://doi.org/10.1186/s12998-018-0207-x>
- Perrin T, Midya A, Yamashita R, Chakraborty J, Saidon T, Jarnagin WR, et al. Short-term reproducibility of radiomic features in liver parenchyma and liver malignancies on contrast-enhanced CT imaging. *Abdom Radiol (NY)*. 2018;43(12):3271-8. Available from: doi: 10.1007/s00261-018-1600-6.
- Pfirrmann CW, Metzdorf A, Zanetti M, Hodler J, Boos N. Magnetic resonance classification of lumbar intervertebral disc degeneration. *Spine*. 2001;26(17):1873-8. Available from: doi: 10.1097/00007632-200109010-00011.
- ALAEI A, Daghighi M, Pourisa M. High signal intervertebral disc in T1W MRI. *Iran J Radiol*. 2009;6(2):e78936.
- Court C, Mansour E, Bouthors C. Thoracic disc herniation: Surgical treatment. *Orthop Traumatol Surg Res*. 2018;104(1):S31-S40. Available from: doi: 10.1016/j.otsr.2017.04.022.

12. Potter HG, Foo LF. Magnetic resonance imaging of articular cartilage: trauma, degeneration, and repair. *Am J Sports Med.* 2006;34(4):661-77. Available from: doi: 10.1177/0363546505281938.
13. Divi SN, Makanji HS, Kepler CK, Anderson DG, Goyal DK, Warner ED, et al. Does the Size or Location of Lumbar Disc Herniation Predict the Need for Operative Treatment? *Global Spine J.* 2020;2192568220948519. Available from: doi.org/10.1177/2192568220948519
14. Kim SW, Yeom JS, Park SK, Chang BS, Lee D-H, Lee JH, et al. Inter-and intra-observer reliability of MRI for lumbar lateral disc herniation. *Clin Orthop Surg.* 2009;1(1):34-9. Available from: DOI: 10.4055/cios.2009.1.1.34
15. Lurie JD, Tosteson AN, Tosteson TD, Carragee E, Carrino J, Kaiser J, et al. Reliability of readings of magnetic resonance imaging features of lumbar spinal stenosis. *Spine.* 2008;33(14):1605. Available from: doi: 10.1097/BRS.0b013e3181791af3
16. Kim Y-K, Kang D, Lee I, Kim S-Y. Differences in the incidence of symptomatic cervical and lumbar disc herniation according to age, sex and national health insurance eligibility: a pilot study on the disease's association with work. *Inte J Environ Rese public health.* 2018;15(10):2094. Available from: doi: 10.3390/ijerph15102094
17. Videman T, Battié MC, Gibbons LE, Maravilla K, Manninen H, Kaprio J. Associations between back pain history and lumbar MRI findings. *Spine.* 2003;28(6):582-8. Available from: doi: 10.1097/01.BRS.0000049905.44466.73.
18. Fjeld OR, Grøvle L, Helgeland J, Småstuen MC, Solberg T, Zwart J-A, et al. Complications, reoperations, readmissions, and length of hospital stay in 34 639 surgical cases of lumbar disc herniation. *Bone Joint J.* 2019;101(4):470-7. Available from: doi: 10.1302/0301-620X.101B4.BJJ-2018-1184.R1.
19. Duron L, Balvay D, Vande Perre S, Bouchouicha A, Savatovsky J, Sadik J-C, et al. Gray-level discretization impacts reproducible MRI radiomics texture features. *PLoS One.* 2019;14(3):e0213459. Available from: doi: 10.1371/journal.pone.0213459. eCollection 2019.
20. Savage R, Whitehouse G, Roberts N. The relationship between the magnetic resonance imaging appearance of the lumbar spine and low back pain, age and occupation in males. *Europ Spine J.* 1997;6(2):106-14. Available from: doi: 10.1007/BF01358742.
21. Ernst C, Stadnik T, Peeters E, Breucq C, Osteaux M. Prevalence of annular tears and disc herniations on MR images of the cervical spine in symptom free volunteers. *Europ J Radio.* 2005;55(3):409-14. Available from: doi: 10.1016/j.ejrad.2004.11.003. Epub 2005 Jan 1.
22. Sakai H, Sasho T, Wada Y-i, Sano S, Iwasaki J-i, Morita F, et al. MRI of the popliteomeniscal fasciculi. *Am J Roentgenology.* 2006;186(2):460-6. Available from: doi: 10.2214/AJR.04.0068
23. Carrino JA, Lurie JD, Tosteson AN, Tosteson TD, Carragee EJ, Kaiser J, et al. Lumbar spine: reliability of MR imaging findings. *Radio.* 2009;250(1):161-70. Available from: doi: 10.1148/radiol.2493071999. Epub 2008 Oct 27.
24. Kovacs F, Royuela A, Jensen TS, Estremera A, Amengual G, Muriel A, et al. Agreement in the interpretation of magnetic resonance images of the lumbar spine. *Acta Radio.* 2009;50(5):497-506. Available from: doi: 10.1080/02841850902838074.
25. Sim Y, Lee SE, Kim E-K, Kim S. A Radiomics Approach for the Classification of Fibroepithelial Lesions on Breast Ultrasonography. *Ultrasound Med Biol.* 2020;46(5):1133-41. Available from: doi: 10.1016/j.ultrasmedbio.2020.01.015.

26. Braga-Baiak A, Shah A, Pietrobon R, Braga L, Neto AC, Cook C. Intra-and inter-observer reliability of MRI examination of intervertebral disc abnormalities in patients with cervical myelopathy. *Europ J Radiol.* 2008;65(1):91-8. Available from: doi: 10.1016/j.ejrad.2007.04.014. Epub 2007 May 25.
27. Rehman I-u, Hamid RS, Akhtar W, Shamim MS, Naqi R, Siddiq HI. Observer variation in MRI evaluation of patients with suspected lumbar disc herniation and nerve root compression: Comparison of Neuroradiologist and Neurosurgeon's interpretations. *J Pak Med Assoc.* 2012;62(8):826.
28. Semaan H, Curnutte B, Obri T, Elsamaloty M, Obri J, Elgafy HK. 180. Over reporting disc herniation in lumbar spine MRIs performed for patients with spondylolisthesis. *Spine J* 2020;20(9):S89-S90. Available from: doi: 10.1016/j.heliyon.2020.e05201. eCollection 2020 Nov.