

گزارش یک مورد کیست هیداتید مغزی

دکتر مهرداد مرادی^۱، مختار یعقوبی^۲، جمال صیدی^۳، دکتر بهرام نیکخوا^۴، محمد فتحي^۳
۱- **بورد تخصصی جراحی مغز و اعصاب دانشگاه علوم پزشکی کردستان، مرکز تحقیقات بالینی بیمارستان بعثت، سنندج (مؤلف مسؤول) تلفن: ۰۸۷۱-۳۲۸۵۹۱۲-۹۱۵**
mehrdad_marani@yahoo.com

۲- **کارشناس ارشد پرستاری، دانشکده پرستاری و مامایی، دانشگاه علوم پزشکی کردستان**
۳- **کارشناس ارشد پرستاری، دانشکده پرستاری و مامایی، عضو هیئت علمی دانشگاه علوم پزشکی کردستان**
۴- **استادیار پاتولوژی دانشگاه علوم پزشکی کردستان**

چکیده

زمینه و هدف: کیست هیداتیک بیماری انگلی است که توسط اکی-نووکوکوس گرانولوزوس ایجاد می‌شود. انسان میزبان غیر واسط می‌باشد که بصورت تصادفی به یک یا چند کیست هیداتیک مبتلا می‌شود. جایگزینی کیست معمولاً در کبد و ریه بوده و بندرت در قسمتهای دیگر بدن بروز می‌نماید.

معرفی بیمار: بیمار آقای است ۶۱ ساله که با علائم سردرد، همی پارزی و پارزی فاشیای سمت راست، کاهش سطح هوشیاری و اختلال تکلم مراجعه نموده است. در CT اسکن مغزی بدون تزریق ضایعه هیپودنس هموژن با حدود مشخص در ناحیه فرونتوپاریتال سمت چپ مشهود بود. پس از مطالعات تصویر برداری کاندید جراحی شده و کیست هیداتیک داخل مغزی بدون ضایعه عصبی و پاره شدن خارج و بعد از جراحی تحت مراقبتهای ویژه پرستاری در ICU قرار گرفت و هفت روز بعد ترخیص و گزارش گردید.

نتیجه‌گیری: کیست هیداتیک می‌تواند بطور نادر مغز را درگیر نماید و در CT اسکن مغزی به صورت ضایعه هیپودنس (کیستیک) مشاهده می‌گردد و جراحی آن ضرورت دارد.

کلید واژه‌ها: کیست هیداتیک، اکی-نووکوکوس گرانولوزوس، مغز
وصول مقاله: ۸۶/۱۰/۱۹ اصلاح نهایی: ۸۷/۴/۱۱ پذیرش مقاله: ۸۷/۵/۲

مقدمه

۲۰ الی ۳۰ درصد موارد و سایر نواحی

کیست هیداتیک بیماریهای انگلی بین انسان و حیوان محسوب می‌شود و از بین گونه‌های مختلف، اکی-نووکوکوس گرانولوزوس عامل بیماری کیست تک حفره‌ای است و بیماری انتشار جهانی دارد (۱-۳). میزان بروز بیماری در سال ۱۹۹۹ در ایران ۰/۶۷ در صد هزار گزارش شده است. بیشترین موارد بیماری در خراسان، اصفهان و فارس به ترتیب ۱۰۶، ۵۱ و ۳۶ مورد در صد هزار نفر گزارش گردیده است (۴). کبد در ۵۰ الی ۷۰ درصد و ریه در

مغز و استخوانها در کمتر از ۱۰٪ موارد درگیر می‌شوند (۵). کیست هیداتیک مغز در کمتر از ۲٪ موارد دیده می‌شود (۶-۱۰) و در ۷۵٪ موارد در بچه‌ها بروز می‌کند (۱۱،۱۲). کیست هیداتیک داخل مغزی باعث افزایش فشار داخل مغزی شده و جراحی در این بیماران ضرورت دارد (۱۳). در این مقاله برای اولین بار یک مورد کیست هیداتیک بزرگ مغزی در یک فرد

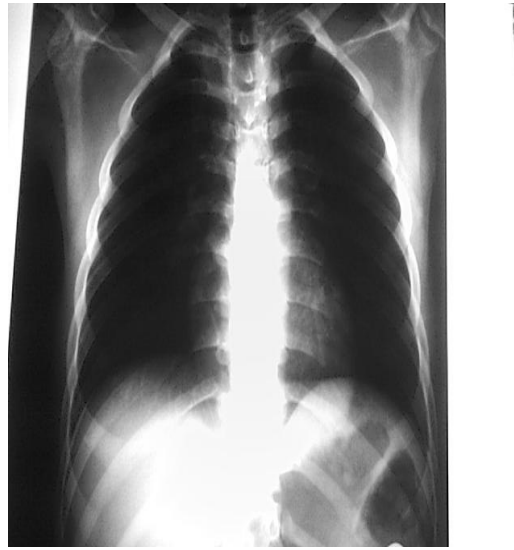
بزرگسال در سنندج از مرکز استان کردستان گزارش می‌شود.

معرفی بیمار

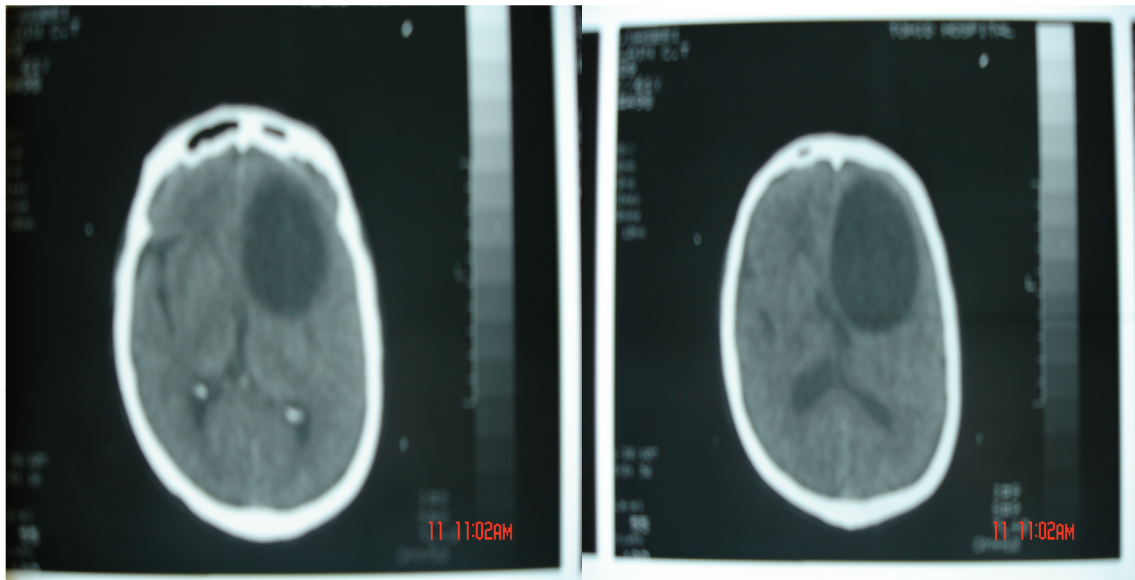
بیمار مردی است متأهل، ۶۱ ساله، کشاورز که با علائم سردرد، همی پارزی و پارزی فاشیای سمت راست، کاهش سطح هوشیاری و اختلال تکلم که از یک هفته قبل از مراجعه تشدید یافته بود به بیمارستان مراجعه کرد. بیمار سابقه تماس با حیوانات اهلی از جمله سگ و گوسفند را داشته است.

در معاینه همی پارزی سمت راست در حد ۲/۵ و پارزی فاشیای سمت راست کاملاً مشهود بود. GCS بیمار ۱۲ بود و بررسی آزمایشگاهی نرمال بود و در بررسی‌های پرتو نگاری ریه و کبد شکل (۱) و همچنین سونوگرافی کبد موردی از درگیری کیستیک یافت نشد. در سی تی اسکن مغزی (Brain CT) بدون تزریق، ضایعه هیپودنس با حدود مشخص و هموژن در فرونتو پاریتال سمت چپ مشهود بوده و شیفت عناصر خط وسط وجود داشت (شکل ۲). در MRI با و بدون تزریق، ضایعه با حدود مشخص هیپوسیگنال در T1 و هیپرسیگنال در T2 بدون جذب ماده حاجب مشهود بود (شکل ۳).

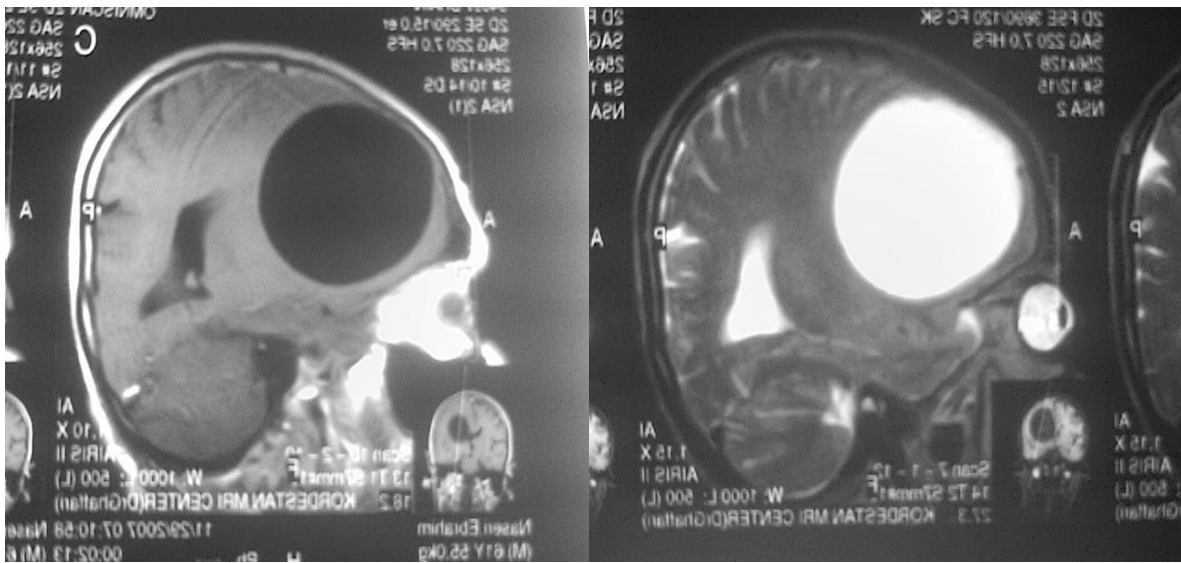
به دنبال تشخیص، بیمار تحت عمل جراحی کرانیوتومی فرونتوتمپوروپاریتال سمت چپ قرار گرفت و رزکسیون کیست بطور کامل و بدون پارگی و عوارض عصبی انجام شد (شکل ۴). بیمار بعد از جراحی تحت مراقبت‌های پرستاری ویژه در ICU قرار گرفت و ۷ روز بعد ترخیص شد و هنگام ترخیص نقص حرکتی بیمار بهبود یافته بود و GCS بیمار ۱۴ بود. در سی تی اسکن کنترل بعد از جراحی ضایعه مورد مشاهده تخلیه شده بود (شکل ۵) و جواب پاتولوژی ماکروسکوپی: کیست هیداتید مغزی با قطر ۸ سانتی‌متر و ضخامت ۰/۲ گزارش گردید. همچنین برش میکروسکوپی نشان‌دهنده کیست‌های Dauether Cyst چسبیده به جدار داخلی کیست است شکل (۶) و نشان‌دهنده دیواره لایه لایه بدون هسته همراه با لایه ژرمیناتیو (زایا) از جدار کیست هیداتید با درشت‌نمایی ده برابر (شکل ۷) و درشت‌نمایی ۴۰ برابر است (شکل ۸). بیمار بعد از جراحی تحت درمان با آلبندازول خوراکی با دوز ۴۰۰ میلی‌گرم دو بار در روز بمدت سه ماه قرار گرفت.



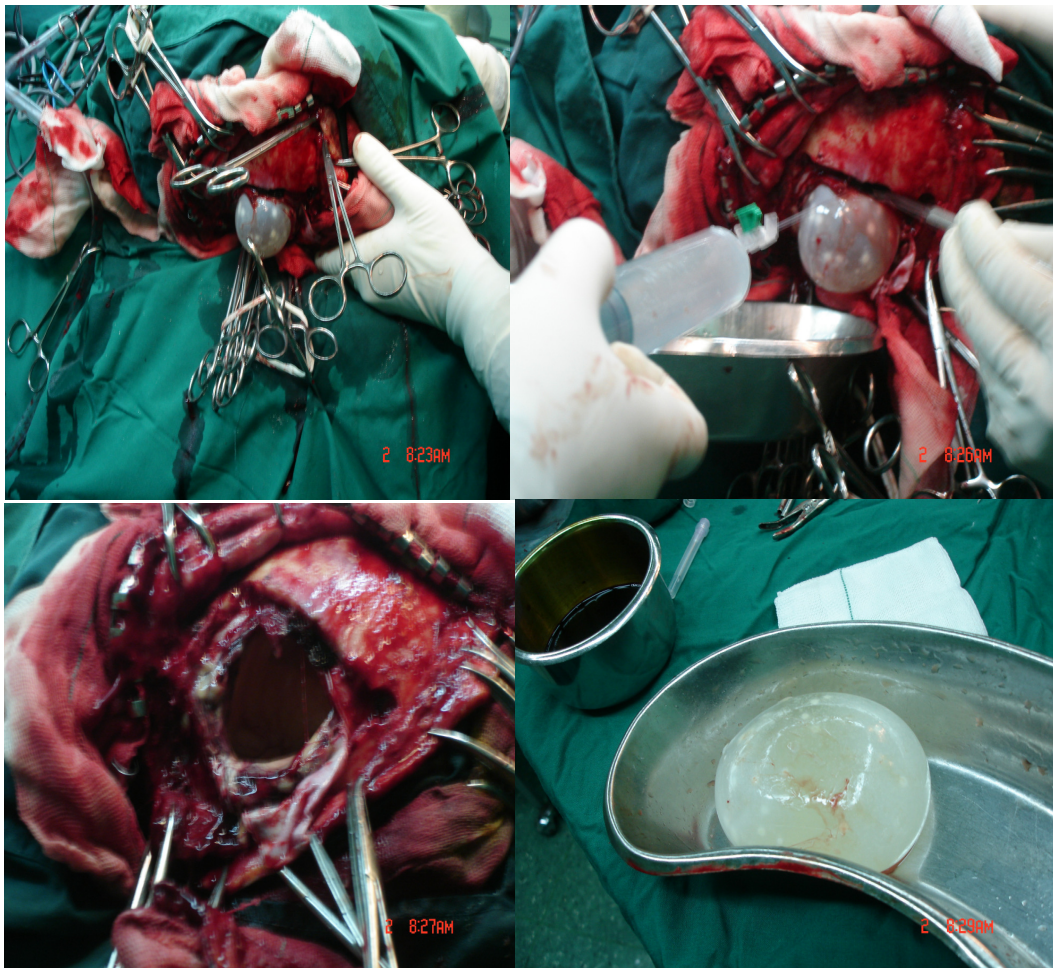
شکل ۱: رادیوگرافی قفسه سینه و کبد بیمار که مواردی از درگیری کیستیک مشاهده نمی‌گردد.



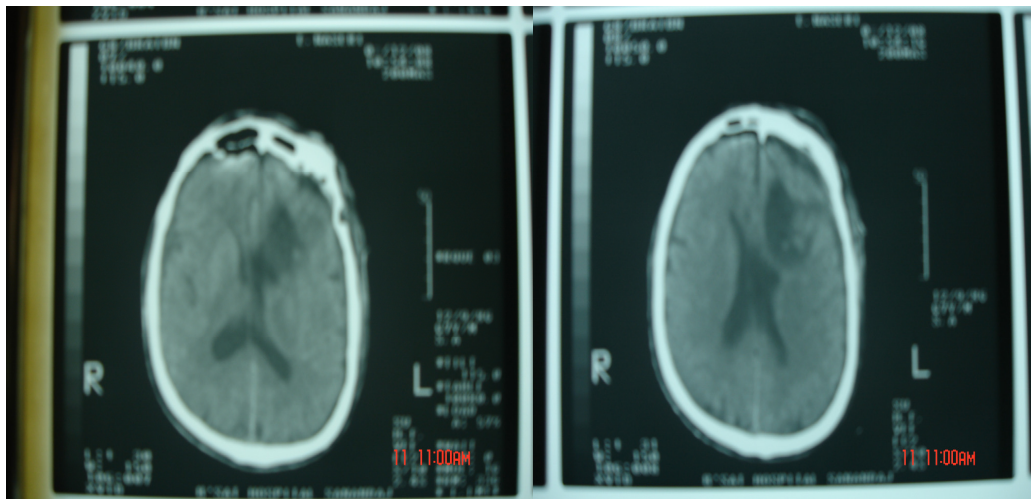
شکل ۲: سی تی اسکن بیمار قبل از جراحی



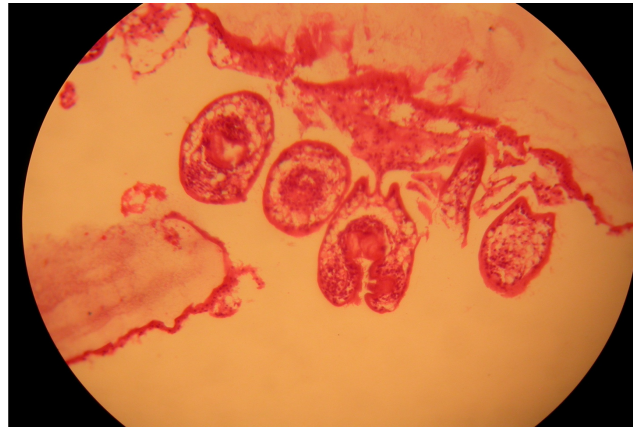
شکل ۳: MRI بیمار با و بدون تزریق قبل از جراحی



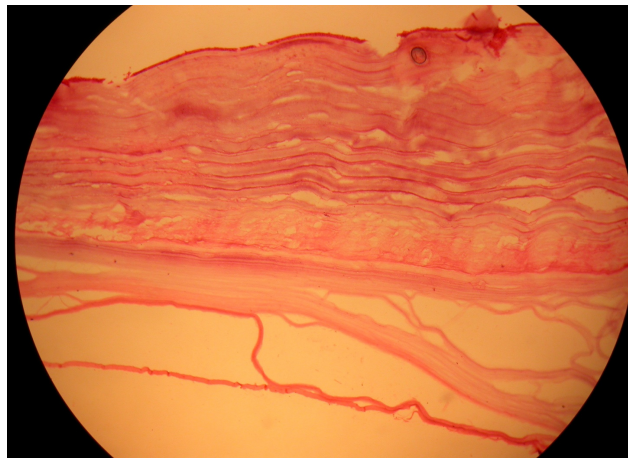
شکل ۴: مراحل جراحی و رزکسیون کیست بدون پارگی



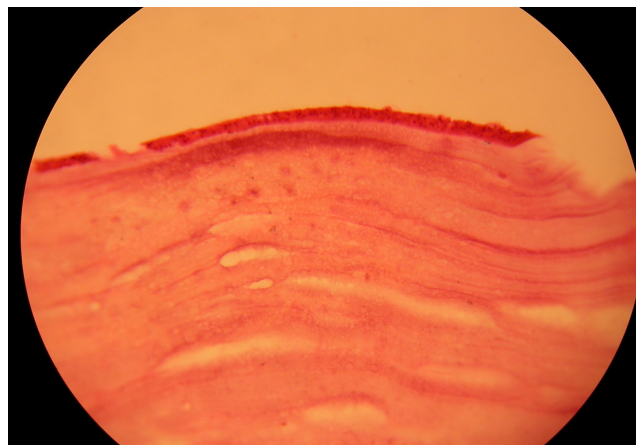
شکل ۵: سی تی اسکن بیمار بعد از جراحی



شکل ۶: برش میکروسکوپی نشان‌دهنده کیست‌های Dauether Cyst چسبیده به جدار داخلی کیست



شکل ۷: برش‌های میکروسکوپی نشان‌دهنده دیواره لایه لایه بدون هسته همراه با لایه ژرمیناتیو (زایا) از جدار کیست هیداتید (درشت‌نمایی ۱۰ برابر)



شکل ۸: برش‌های میکروسکوپی نشان‌دهنده دیواره لایه لایه بدون هسته همراه با لایه ژرمیناتیو (زایا) است (درشت‌نمایی ۴۰ برابر)

بیماری کیست هیداتیک
مشکل مهم سلامتی از نظر صرف

بحث

هیداتیک داخل مغزی در ۷۵٪ موارد در بچه‌ها دیده می‌شود (۱۲,۲۰) و این بیمار ۶۱ ساله و بزرگسال بود. بیماران با کیست داخل مغزی معمولاً علائم فوکال عصبی و افزایش فشار داخل مغزی را دارند (۲۱) و این بیمار نیز علائم ذکر شده را داشت. هدف از جراحی این بیماران خارج سازی ضایعه بدون پارگی کیست برای جلوگیری از واکنش آنافیلاکسی و عود ضایعه است (۲۰). در این بیمار کیست بطور کامل خارج گردید و در تکنیک جراحی بیمار از تأثیر نیروی جاذبه، مانور والسالوا و شتشی مکرر با نرمال سالین استفاده شد. آلبندازول در درمان کیست کبد و ریه و اخیراً مغز موفقیت‌آمیز می‌باشد (۲۰,۲۲,۲۳) و برای بیمار آلبندازول خوراکی با دوز ۴۰۰ میلی‌گرم دو بار در روز به مدت ۳ ماه شروع گردید. اگر چه کیست هیداتیک ضایعه نادری است (۲۰,۲۴) ولی در نواحی آندمیک در بیماری که با ضایعه هیپودنس مغزی (کیستیک) مراجعه می‌کند باید مد نظر داشت و تمهیدات لازم را در قبل و حین جراحی انجام داد.

تقدیر و تشکر

با تشکر از پرسنل بخش ICU بیمارستان بعثت سنج.

هزینه‌های بسیار زیاد و ایجاد مرگ و میر در انسان و سایر جانداران محسوب می‌گردد (۱۴). درصد انتشار کیست هیداتیک در اعضاء مختلف متفاوت می‌باشد و محل‌های اصلی درگیری کیست هیداتیک در انسان کبد ۶۰٪، ریه ۲۰٪، عضله ۴٪، طحال ۳٪، بافت نرم ۳٪، مغز ۳٪، استخوان ۲٪، و غیره ۱٪ می‌باشد (۵,۱۵,۱۶). بیماری کیست هیداتیک بندرت در مغز دیده می‌شود که بین ۱ تا ۳ درصد گزارش شده است (۱۸), (۱۷). درگیری اولیه مغزی بدون درگیری ریه و کبد بسیار نادر است (۲۰). شایع‌ترین نوع کیست هیداتیک اولیه است که همیشه منفرد بوده ولی بیماری ثانویه متعدد بوده و معمولاً چندین ارگان را بعد از آمبولیزاسیون از کیست قبلی پاره شده در بطن چپ درگیر می‌کند. همچنین کیست ثانویه به دلیل پارگی کیست اولیه بدنبال جراحی و تروما بوجود می‌آید (۱۸). در حالیکه بیمار مورد بحث دچار یک کیست اولیه در ناحیه فرونتوپاریتال چپ بدون درگیری سایر ارگانها بود. کیست داخل مغزی معمولاً در مسیر شریانی مغزی میانی بدلیل آمبولیزه شدن ضایعه عفونی و در ناحیه پاریتال راست دیده می‌شود (۱۹) و در این بیمار قسمت اعظم کیست در ناحیه فرونتال واقع شده بود. کیست

References

1. Graman PS, Betts RF. Gastrointestinal and intraabdominal infection. In: Betts RF, Champman Sw and Penn RL (Eds). A parctical approach to infectious disease. 5th ed. Philadelphia: Lippincott Williams & Wilkins Co. 2003. p. 429.
2. King Charles H. Cestode infections. In: Goldman L, Bennet JC (Eds). Cecil text book of medicine, 21th ed. Philadelphia: W.B. Saunders Co .2000. p. 1977-1978.

3. Schantz PM: Larval cestoiiasis. In: Hoperich PD, Jordan M.C (Eds.), Infectious disease. 4th ed. Philadelphia; J B Lippincott Co. 1989. P. 833-834.
4. Jahani MR, Roohollahi GH, Gharavi MJ. Splenic hydatid cyst in 20 years-old solidier. Mil Med 2004; 169: 77-80.
5. Charles H King. Cestodes. In: Gerald L, Mandel L, John E, Bennnet T, Raphael D. Principales and practice of infectious disease. 6th ed. Philadelphia: Elsevier Churchill living ston; 2005. p. 3290-3292.
6. Khlari A, Fabre JM. Unusual locations of hydatid cysts. Ann Stroenterol. Hepatol paris 1995; 31(5): 295-305.
7. Bai Y, Cheg N. Survey on cystic echinococosis granulosis in Tibetans west China. Acta Trop 2002; 82(3): 381-385.
8. Saeed I, Kpel C. Epidemiology of Echinococcus granulosus in Arbial province, northern Iraq, 1990-1998. J Helmintol 2000; 74(1): 83-88.
9. Thameur H, Chenik S. Thorasic hydatidosis. A review of 1619 case. Rev Pneumol Clin 2000; 56(1): 7-15.
10. Donovan SM, Mickiwicz N. Imported echinococosis in Southern California. Am J Trop Med Hyg 1995; 53(6): 668-710.
11. Cataltepe O, Colak A, Ozcano E, Ozgent T, Erbeni A. Intracranial hydatid cyst: experience with surgical treatment in 120 patients. Neurochirurgia (stuttgart) 1992; 35: 108-111.
12. Melis M, Marongiu L, Scintu F, Pisano M, Capra F, Zorcolo L. Primary hydatid cysts of psoas muscle. Anz J Surg 2002; 72: 443-445.
13. Ugur H, Attar A, Bagdatoglu C, Egemen N. Secondary multiple intracranial hydatid cysts caused by intracerebral embolism of cardiac echinococosis. Acta Neurochir (wien) 1998; 140: 833-840.
14. Nasrieh MA, Abdel-Hafez SK, Kamhawi SA, Craiy PS, Schantz PM. Cystic echinococosis in Jordan: Socioeconomic evaluation and risk factors. Parasitolol Res 2003; 90: 456-466.
15. Walter R, Wilson A, Meral A Sande. Cestodes. In: Andrew Badly, James M Steckel. Diagnosis and tretment in infectious disease. Current-international ed. Philadelphia: Mc Graw- Hill; 2001. p. 870.
16. Petern M, Scbant Z. Echinococosis. In: Richard L, Gaerran T, David H, Walker E, Piter W. Tropical infectious disease. 1st ed. Philadelphia: Churchill Living ston; 1999. p. 1010.
17. Altinors N, Bavbek M, Caner HH. Central nervous system hydatidosis in Turkey: A cooperative study and literature survey analysis of 458 cases. J Neurosurg 2003; 93: 1-8.
18. Turgut M, Benli K, Eryilmaz M. Secondry multiple intracranial hydatid cysts caused by intracerebral embolism of cardiac echinococosis: an exceptional case of hydatidosis: Case report. J Neurosurg 1997; 86: 714-718.
19. Cohen JE, Ginsberg HJ, Tsai EC. Hydatid cyst and brain tumor in the same location: Case illustration. J Neurosurg 1997; 86: 312.
20. Yilmaz N, Kiyamaz N, Etlik O, Yazici T. Primary hydatid cyst of the brain during pregnancy-A case report. Neurol Med Chir (tokyo) 2006; 46: 415-417.
21. Gupta S, Desia K, Goel A. Intracranial hydatid cyst: A report of five cases and review of literature. Neurol India 1999; 47: 214-217.
22. Fekih MA, Abed A, Chelli H, Khrouf F, Chelli M. Hydatid cyst associated with pregnancy. A case report. Apropos de 4 case. J Gynecol Obstet Biol Report (paris) 1992; 21: 873-875.
23. Wen H, Newpr C, Craig PS. Diagnosis and treatment of human hydatidosis. Br J Clin Pharmacol 1993; 35: 565-574.
24. Erman T, Tuha M, Gocer I, Ildan F, Zeren M, Cetinalp E. Intracranial intraosseous hydatid cyst-case report and review of the literature. Neurosurg Focus 2001; 11(1): 1-3.