

The Local Effect of *rosemary* essence on healing of the cutaneous incisional wounds in the rats infected with *Staphylococcus aureus*

Izadpanah E., PhD¹, Rahmanpour A., MSc²

1. Associate Professor, Cellular and Molecular Research Center, Kurdistan University of Medical Sciences, Sanandaj, Iran.

2. Msc of Microbiology, Cellular and Molecular Research Center, Kurdistan University of Medical Sciences, Sanandaj (Corresponding Author), Iran. Tel:+98-87-33664658, Rahmanpour_arvin@yahoo.com

ABSTRACT

Background and Aim: Wound infections caused by *Staphylococcus aureus*, substantially have been on the rise in recent years. There have been many reports on antimicrobial and inflammatory properties of *rosemary*, but no study has been performed on this subject. The aim of this study was to evaluate local effects of *rosemary* essence on healing of the cutaneous incisional wounds in the rats infected with *Staphylococcus aureus*.

Materials and Methods: This study included 45 Wistar male rats with mean weight of 210 ± 10 g. After general anesthesia and making a 1.5×1.5 cm. square wound in the area between the shoulders, 0.5 ml. of the bacterial suspension containing 1.5×10^6 CFU/ml *Staphylococcus aureus* was applied to the wounds. Then, the rats were divided randomly into three groups of 15; control, *rosemary* 1.5 % and 3% groups. Each group was also divided into 5 subgroups of 3 animals. Punch biopsies were obtained from the groups on different days. At the end of the 4th, 8th, 12th, 16th and 20th days, biopsies were taken by a special punch.

Results: The results of this study showed that use of *rosemary* enhanced significantly wound healing and increased the number of macrophages, fibroblasts and blood vessels, and reduced the number of neutrophils in the wound area in the experimental groups compared to those in the control group. Comparison of the number of the colonies of *Staphylococcus aureus* in infected wounds between the groups also showed that use of *rosemary* led to a significant reduction in colony count in the experimental groups compared to the results of the control group ($p < 0.01$, $P < 0.05$).

Conclusion: The results of this study showed that *rosemary* essential oil can have beneficial effects on the healing of incisional wounds infected with *Staphylococcus aureus*. In order to determine mechanism of action of *rosemary* essential oil, further studies are recommended.

Keywords: *Rosemary* essence, *Staphylococcus aureus*, wound healing, Rats.

Received: Mar 04, 2017 **Accepted:** May 06, 2017

اثر موضعی اسانس رزماری بر التیام زخم جلدی نوع برشی عفونی شده با *Staphylococcus aureus* در موش آزمایشگاهی سفید بزرگ

اسماعیل ایزدپناه^۱، آروین رحمانپور^۲

۱. دانشیار فیزیولوژی، مرکز تحقیقات علوم سلولی و مولکولی، دانشگاه علوم پزشکی کردستان، سنندج، ایران.

۲. کارشناس ارشد میکروبیولوژی، مرکز تحقیقات علوم سلولی و مولکولی، دانشگاه علوم پزشکی کردستان، سنندج، ایران (نویسنده مسئول)،

Rahmanpour_arvin@yahoo.com

چکیده

مقدمه: عفونت های زخم ناشی از *Staphylococcus aureus* در سال های اخیر رشد چشمگیری داشته است. با وجود گزارش های متعدد در مورد اثرات ضد میکروبی و ضد التهابی گیاه رزماری تاکنون تحقیقی در مورد اثر این گیاه بر روی زخم برشی عفونی صورت نگرفته است. این مطالعه به منظور بررسی اثر موضعی اسانس رزماری بر التیام زخم جلدی نوع برشی عفونی شده با *Staphylococcus aureus* در موش آزمایشگاهی سفید بزرگ انجام شد.

روش بررسی: در این مطالعه تجربی که بر روی ۴۵ موش آزمایشگاهی سفید نر نژاد ویستار با میانگین وزنی 200 ± 10 گرم انجام گرفت، پس از بیهوشی عمومی و ایجاد یک زخم مربع شکل با ابعاد $1/5$ در $1/5$ سانتیمتر در محل بین دو کتف، $0/1$ سی سی محلول حاوی $10^6 \times 1/5$ CFU/ml *Staphylococcus aureus* بلافاصله به محل زخم اعمال گردید. سپس موش ها در سه گروه ۱۵ تایی (شاهد، اسانس رزماری ۳ و $1/5$ ٪) به طور تصادفی توزیع و هر گروه خود به ۵ زیر گروه ۳ تایی (گروه های نمونه برداری در روزهای مختلف) تقسیم شدند. در پایان روزهای ۴، ۸، ۱۲، ۱۶ و ۲۰ از محل زخم گروه های مختلف، جهت بررسی های هیستوپاتولوژیک و شمارش *Staphylococcus aureus*، توسط پانچ مخصوص، نمونه اخذ گردید.

نتایج: نتایج این مطالعه نشان داد که اسانس رزماری منجر به افزایش معنی دار درصد بهبودی، تعداد ماکروفاژها، فیبروبلاستها، عروق خونی و کاهش تعداد نوتروفیل ها در ناحیه زخم نسبت به گروه کنترل شد. همچنین مقایسه تعداد کلونی های *Staphylococcus aureus* در زخم های عفونی شده نشان داد که اسانس رزماری منجر به کاهش معنی دار تعداد کلونی ها نسبت به گروه کنترل شد ($P < 0/01$ و $P < 0/05$).

نتیجه گیری: با توجه به نتایج به دست آمده از این مطالعه می توان گفت اسانس رزماری بر التیام زخم جلدی نوع برشی عفونی شده با *Staphylococcus aureus* موثر است و جهت مشخص شدن مکانیسم اثر مطالعات تکمیلی پیشنهاد می شود.

واژگان کلیدی: التیام زخم عفونی، اسانس رزماری، *Staphylococcus aureus*، موش آزمایشگاهی سفید بزرگ

وصول مقاله: ۹۵/۱۲/۱۴ اصلاحیه نهایی: ۹۶/۱/۳۰ پذیرش: ۹۶/۲/۱۶

مقدمه

و برخی املاح و ویتامینها اشاره کرد (۶). اسانس گیاه رزماری به دلیل دارا بودن خواص بیولوژیک مفید بشمار، یکی از پرمصرف ترین گیاهان دارویی است. رزماری به عنوان یک گیاه رایج، به شکل سنتی به طور گسترده در سراسر جهان، به دلیل دارا بودن مقادیر بالایی از ۱۸- *pinene* and *-pinene*، *Cineole*، برای اهداف مختلف دارویی استفاده می شود (۱۶). اسانس این گیاه خاصیت ضد باکتریایی و ضد قارچی شدید داشته و بعنوان طعم دهنده در داروهای بد مزه بکار می رود (۷ و ۸). اسانس رزماری که اصلی ترین ترکیب آن است دارای خاصیت ضد میکروب، ضد ویروس و ضد قارچ می باشد (۹). به همین دلیل بوده که در طب سنتی به منظور از بین بردن بوی نامطبوع دهان از روغن رزماری استفاده می کرده اند (۱۰). با توجه به مطالب عنوان شده فوق، این مطالعه به منظور بررسی اثر موضعی اسانس رزماری بر التیام زخم جلدی نوع برشی عفونی شده با *Staphylococcus aureus* در موش آزمایشگاهی سفید بزرگ طراحی و انجام شد.

روش بررسی

نوع مطالعه:

این مطالعه از نوع بنیادی - کاربردی بوده و به منظور تعیین اثر موضعی اسانس رزماری بر التیام زخم جلدی نوع برشی عفونی شده با *Staphylococcus aureus* در موش آزمایشگاهی سفید بزرگ انجام شد. حیوانات مورد آزمایش:

در این تحقیق از ۴۵ سر موش آزمایشگاهی سفید بزرگ نر بالغ نژاد ویستار با محدوده وزنی 200 ± 10 گرم، تهیه شده از انستیتو پاستور، استفاده شد. این حیوانات به مرکز پرورش و نگهداری حیوانات آزمایشگاهی دانشکده پزشکی دانشگاه علوم پزشکی کردستان منتقل شدند و در قفس های استاندارد نگهداری موش تحت شرایط نوردی کنترل شده ۱۲ ساعت روشنایی و ۱۲ ساعت تاریکی و دمای ثابت

التیام زخم مجموعه ای از وقایع سلولی و مولکولی است که مستلزم جذب سلول ها به محل زخم، تکثیر سلولی و سنتز و تجمع ماده زمینه ای جدید بافت همبندی می باشد. عفونت زخم و مخاطرات ناشی از آن همیشه محققان را به دلیل ایجاد مشکلات سلامتی برای انسان به چالش کشانده است بطوریکه تخمین زده شده که در حدود ۱ تا ۲ درصد مردم در کشورهای در حال توسعه، از زخم های مزمن رنج می برند و عفونت در این زخم ها دلیل عمده مرگ و میر در افراد آلوده است (۱).

بر اساس آمار موجود شایعترین عامل عفونت های بیمارستانی در سطح جهان *Staphylococcus aureus* می باشد (۲). *Staphylococcus aureus* به عنوان یکی از عوامل شایع ایجاد کننده عفونت های بیمارستانی به ویژه عفونت های زخم پس از جراحی است (۳). برخی فرآورده های گیاهی حاوی عوامل بالقوه برای بهبود زخم بوده و به دلیل پراکندگی فراوان، تا حد زیادی نیز در دسترس می باشند. یکی از روشهایی که می تواند ما را در رسیدن به هدف فوق نایل کند استفاده از گیاهان دارویی می باشد. در تحقیقات اخیر نشان داده شده است گیاهان و ترکیباتی که از گیاهان مشتق شده اند می توانند راه حل های مناسبی برای درمان بیماری های عفونی مقاوم، جلوگیری از اثرات جانبی و بویژه توسعه مقاومت دارویی باشند (۴). یکی از گیاهان دارویی مورد توجه گیاه رزماری (*Rosmarinus officinalis L*) است که متعلق به خانواده نعناع می باشد، گیاهی متراکم، همیشه سبز، درختچه ای و معطر که طعم تلخ و حالت قابض داشته، و مکمل طیف گسترده ای از مواد غذایی می باشند (۵). از ترکیبات شیمیایی کلیدی که در رزماری وجود دارد می توان به فلاونوئیدها مانند جنکوانین (*Genkwanin*) و لوتولین (*Luteolin*)، اسیدهای فنلی مانند اسید رزمارینیک (*Rosmarinic acid*)، رزماریسین، دی ترپن ها، تری ترپن ها، تانن ها، رزین، ساپونین

منظور تهیه اسانس گیاه به مقدار مورد نیاز، در هر بار اسانس گیری در حدود ۱۰۰ گرم از پودر گیاه رزماری در بالن نیم لیتری دستگاه کلونجر ریخته شد و مقدار سه تا شش برابر وزن گیاه به آن آب اضافه گردید. اسانس موجود در گیاه با استفاده از دستگاه کلونجر به مدت ۵ ساعت استخراج شد. اسانس بدست آمده پس از آبگیری با سولفات سدیم انیدرید، درون شیشه رنگی کوچک جمع آوری و تا روز ساخت پماد در یخچال نگهداری گردید (۱۱).

تهیه پماد پایه:

اسانس تهیه شده از گیاه رزماری به نسبت‌های ۱/۵ و ۳ گرم در یک قوطی به ترکیب پماد پایه (حاوی ۷۰ گرم وازلین و ۳۰ گرم اوسرین) که قبلاً تهیه گردیده بوده، اضافه گردید (۱۲).

آماده سازی سوسپانسیون مخمر:

در ابتدا، سویه استاندارد (*ATCC: 33591*) *Staphylococcus aureus* تهیه شده از انستیتو پاستور ایران، روی محیط کشت سابورود دکستروز آگار همراه با کلرامفنیکل به مدت ۴۸ ساعت در دمای ۳۷ درجه سانتیگراد کشت داده شد. سپس با استفاده از کلونی‌های ظاهر شده، استاندارد نیم مک فارلند تهیه گردید (۱۳).

محاسبه درصد بهبودی زخم:

برای بررسی درصد بهبودی زخم، پس از بیهوشی موش‌ها، سطح زخم‌ها در روزهای ۴، ۸، ۱۲، ۱۶، ۲۰ با استفاده از دوربین دیجیتال که در فاصله‌ی مشخصی از زخم تعبیه شده بود، عکس برداری شد. شرایط عکس برداری برای همه موش‌ها یکسان بود. سپس برای اندازه‌گیری سطح زخم، تصاویر پس از انتقال به کامپیوتر وارد نرم افزار Digimizer (یک نرم افزار آنالیز تصویر که با اعمال کالیبراسیون مناسب، مساحت هر قسمتی از تصویر را می‌تواند به طور دقیق محاسبه کند) شدند. اعداد به دست آمده از سطح زخم، در فرمول درصد بهبودی به شرح زیر قرار

22 ± 2 درجه سانتی‌گراد نگهداری شدند. موش‌ها در طی مطالعه به آب و غذا (پلت) دسترسی آزاد داشتند. پروتکل انجام آزمایشات، مطابق با راهنمای مراقبت و استفاده از حیوانات آزمایشگاهی (نشریه موسسه ملی سلامت شماره ۸۵-۲۳، تجدید نظر شده ۱۹۸۵) بود.

روش ایجاد زخم و مراقبت از حیوانات:

القاء بیهوشی با ترکیب زایلازین هیدروکلراید ۲ درصد (5mg/kg) و کتامین هیدروکلراید ۱۰ درصد (50mg/kg) تهیه شده از شرکت آلمانی (*Bayer*)، به صورت داخل صفاقی انجام گردید.

موش‌های آزمایشگاهی به صورت شکمی بر روی میز جراحی قرار داده شدند، سپس سطح پشتی موش‌ها از ناحیه کتف تا ایلئوم تراشیده و اسکراب شده و یک زخم مربع شکل با ابعاد ۱/۵ در ۱/۵ سانتیمتر در محل بین دو کتف ایجاد شد. با ایجاد زخم به روش برشی، لایه‌های اپیدرم، درم به طور کامل برداشته شدند و بلافاصله پس از ایجاد زخم، محل زخم هر کدام از موش‌های گروه درمان و شاهد توسط 1ml از سوسپانسیون حاوی حدوداً $1 \times 10^6 \text{CFU/ml}$ از *Staphylococcus aureus* آلوده گردید. سپس موشهای مورد آزمایش در سه گروه ۱۵ تایی (شاهد، پماد ۱/۵ درصد و پماد ۳ درصد) به طور تصادفی توزیع و هر گروه خود به ۵ زیرگروه ۳ تایی (گروه‌های نمونه برداری در روزهای ۴، ۸، ۱۲، ۱۶ و ۲۰) تقسیم شدند. بعد از سپری شدن ۲۴ ساعت (به منظور کلونیزاسیون *Staphylococcus aureus*) در هر گروه، روزانه (تا ۲۰ روز) توسط پماد مربوطه تحت تیمار قرار گرفتند. مالیدن پماد بر روی زخم‌ها بدون ایجاد بیهوشی در یک ساعت مقرر (حدود ساعت ۱۲ تا ۱۴ ظهر) انجام می‌گرفت (۱۲).

آماده سازی اسانس گیاه:

برگ‌های تازه گیاه رزماری در خرداد ماه تهیه و پس از تایید دانشکده کشاورزی دانشگاه کردستان، در سایه و در دمای اتاق (۲۳ درجه سانتیگراد) خشکانیده و خرد شدند. به

داده شدند (۱۴).

۵ میکرون تهیه و به روش هماتوکسیلین-ائوزین (جهت شمارش سلولی) رنگ آمیزی گردید (۱۵). در این بررسی پارامترهای آسیب شناختی نشان دهنده پیشرفت ترمیم زخم بر اساس جدول ۱ بر اساس امتیازدهی گزارش گردید (۱۶). همچنین نمونه زخم عفونی در روزهای ۴، ۸، ۱۲، ۱۶، ۲۰ از نظر شمارش تعداد کلونی های *Staphylococcus aureus* تشکیل شده روی پلیت مورد بررسی قرار گرفتند. آزمون آماری:

$$100 \times \frac{\text{سطح زخم در روز } X}{\text{سطح زخم در روز صفر}}$$

درصد سطح زخم در روز X = درصد سطح زخم در روز X

درصد سطح زخم در روز X = ۱۰۰ - درصد بهبود در روز X

تهیه مقاطع هیستوپاتولوژیکی

در روزهای ۴، ۸، ۱۲، ۱۶، ۲۰ پس از جراحی از زخم های گروه های شاهد و درمان نمونه ی بافتی برداشته شد. بدین ترتیب که ۵ حیوان بطور تصادفی از هر گروه انتخاب می گردید و پس از ایجاد بیهوشی به روش ذکر شده و تحت شرایط آسپتیک توسط پانچ بیوپسی، نمونه ای به قطر ۷mm از تمام بافت التیامی اخذ گردید. نمونه بافتی اخذ شده به منظور پایدار کردن در فرمالین ۱۰٪ قرار داده شد و به آزمایشگاه پاتولوژی جهت انجام سایر مراحل آماده سازی و تهیه مقطع منتقل گردید. پس از تثبیت و قالب گیری نمونه های بافتی در پارافین، توسط میکروتوم مقاطعی به ضخامت

داده ها به صورت میانگین \pm انحراف معیار (ها) ارائه شده است. جهت آنالیز آماری از نرم افزار SPSS ورژن ۱۸ استفاده شد و ($P < 0.05$) معنادار در نظر گرفته شد. در مورد پیش فرض های استفاده از آزمون های پارامتریک، با توجه به اینکه تعداد نمونه ها در هر گروه ۵ حیوان بود، به منظور به کار گیری تست پارامتریک ANOVA شاخص های زیر بررسی و استفاده از آن تأیید گردید.

جدول ۱. پارامترهای آسیب شناختی نشان دهنده پیشرفت ترمیم زخم

درجه بندی	سلول های التهابی	نوزایش عروقی	فیبروبلاست	کلاژن	تشکیل بافت پوششی
۰	عدم حضور	عدم حضور	عدم حضور	عدم حضور	ضخیم شدن لبه های برش
۱	خفیف (اطراف بافت)	خفیف (بافت زیر جلد)	خفیف (اطراف بافت)	خفیف (بافت جوانه ای)	مهاجرت سلول های پوششی کمتر از ۵۰٪
۲	خفیف (بافت جوانه ای و خط دمار کاسیون)	خفیف (بافت جوانه ای)	خفیف (بافت جوانه ای)	حداقل (بافت جوانه ای)	مهاجرت سلول های پوششی بیشتر از ۵۰٪
۳	متوسط (بافت جوانه ای و خط دمار کاسیون)	متوسط (بافت جوانه ای)	متوسط (بافت جوانه ای)	متوسط (بافت جوانه ای)	پل زدن ناحیه برش
۴	برجسته (بافت جوانه ای و خط دمار کاسیون)	برجسته (بافت جوانه ای)	برجسته (بافت جوانه ای)	برجسته (بافت جوانه ای)	شاخی شدن

نتایج

تاثیر اسانس رزماری بر درصد بهبود زخم:

گروه های مختلف مورد مطالعه در روزهای ۴، ۸، ۱۲، ۱۶ و ۲۰ می باشد. همانطور که در این جدول مشاهده می شود درصد بهبودی زخم در روز ۴ در گروه ۳ درصد رزماری، ۸

جدول ۲ نشان دهنده ی مقایسه درصد بهبودی زخم در

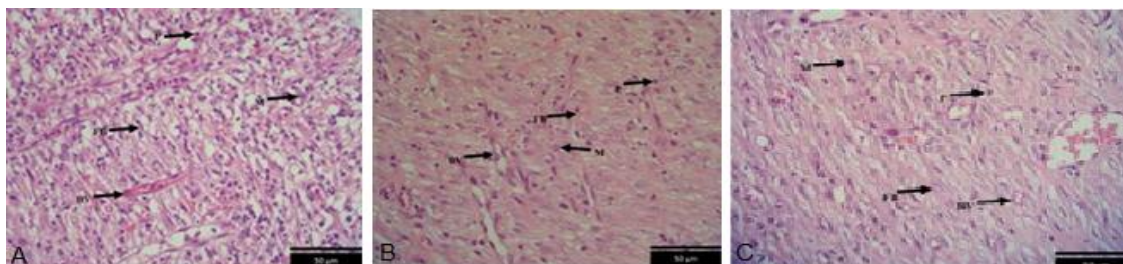
و ۱۲ در گروه ۱/۵ درصد زماری با $P < 0.05$ افزایش معنی داری نسبت به گروه کنترل داشت. در روزهای ۸ و ۱۲ در گروه ۳ درصد و بقیه روزها در هر دو گروه ۱/۵ و ۳ درصد با $P < 0.01$ نسبت به گروه کنترل افزایش معنی داری داشت. جدول ۲. مقایسه درصد بهبودی زخم در گروه های مورد مطالعه

گروه	روزها	۴	۸	۱۲	۱۶	۲۰
کنترل		(/۳۴/۱۳±/۳/۶)	(/۴۹±/۳/۲)	(/۶۳±/۲)	(/۷۸±/۲/۳)	(/۸۸±/۰/۶)
زماری ۱/۵ درصد		(/۴۱/۲۳±/۵)	(/۵۶±/۱/۸) *	(/۷۱±/۳/۶) *	(/۸۸±/۲/۳) **	(/۹۶±/۰/۴) **
زماری ۳ درصد		(/۴۴±/۵) *	(/۶۰±/۱/۸) **	(/۸۰±/۲/۲) **	(/۹۳±/۱) **	(/۹۸±/۰/۳) **

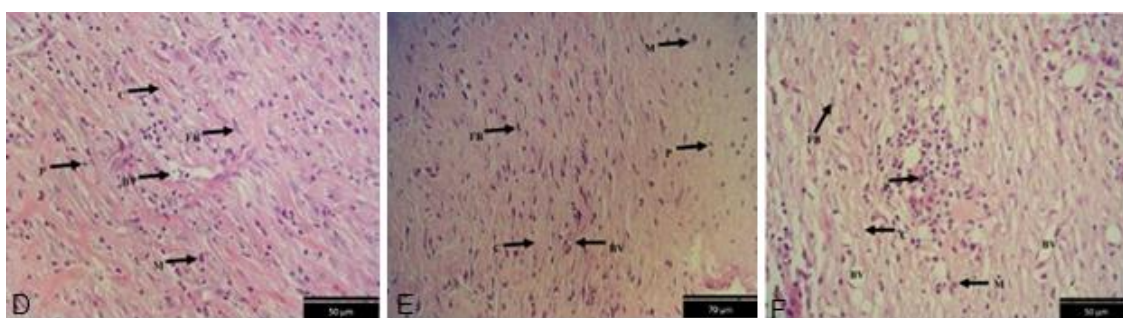
* $p < 0.05$, ** $p < 0.01$. * نشان دهنده اختلاف معنی دار با گروه کنترل

بود ($P < 0.01$)، (نمودار ۱ B). همچنین در روز چهارم در گروه تیمار با اسانس زماری ۳٪ از نظر تعداد عروق خونی، افزایش معنی داری نسبت به گروه کنترل مشاهده شد ($P < 0.05$)، (نمودار ۲ C). نتایج مقایسه تعداد نوتروفیل ها نشان داد که تیمار با اسانس ۳٪ در روزهای ۱۲، ۱۶ و ۲۰ و تیمار با اسانس ۱/۵٪ در روزهای ۱۲ و ۱۶ نسبت به گروه کنترل کاهش معنی داری داشت ($P < 0.05$)، (نمودار ۲ D). از طرفی مقایسه تعداد کلونی های *Staphylococcus aureus* در زخم های عفونی شده در گروه های مختلف (نمودار ۳) نشان داد که اسانس ۳٪ در روزهای ۴، ۸، ۱۲، ۱۶ و ۲۰ و اسانس ۱/۵٪ زماری در روز چهارم منجر به کاهش معنی دار تعداد کلونی ها نسبت به گروه کنترل شد ($P < 0.01$) و ($P < 0.05$).

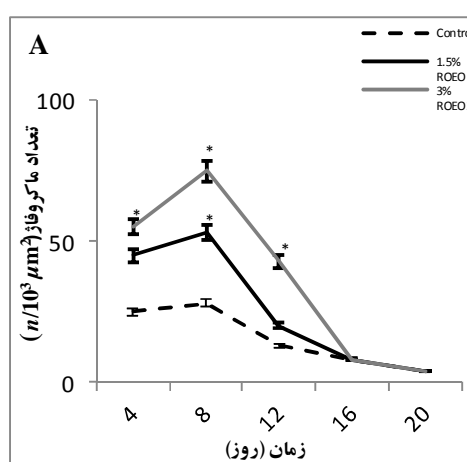
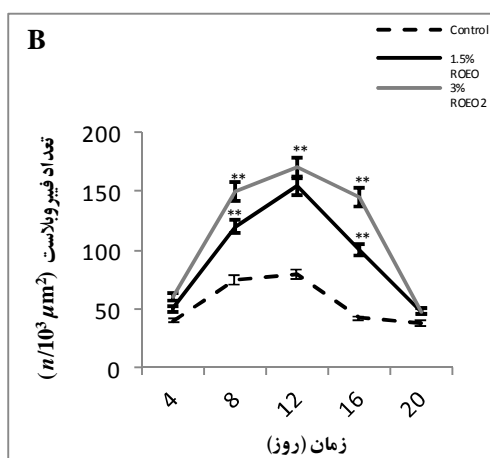
تاثیر اسانس زماری بر شاخص های هیستوپاتولوژیک: شکلهای ۱ و ۲ نمای ریزینی از مقطع عرضی زخم در روزهای دوازدهم و شانزدهم بعد از ایجاد زخم در گروه های کنترل (A) و زماری ۱/۵ (B) و ۳٪ (C) با رنگ آمیزی هماتوکسیلین - ائوزین نشان می دهد. نتایج تاثیر اسانس زماری بر تعداد ماکروفاژهای محل زخم نشان داد که تعداد ماکروفاژها در هر دو گروه تیمار در روزهای ۴، ۸ و ۱۲ بعد از ایجاد زخم نسبت به گروه کنترل به صورت معنی داری افزایش یافته بود ($P < 0.05$). در روزهای ۱۶ و ۲۰ بعد از ایجاد زخم تعداد ماکروفاژها در گروه های تیمار و کنترل کاهش یافته بود اما اختلاف معنی داری با هم نداشتند (نمودار ۱ A). همچنین در بررسی از لحاظ تعداد سلولهای فیبروبلاست در محل زخم، در روزهای ۸، ۱۲ و ۱۶ نسبت به گروه کنترل به صورت معنی داری افزایش یافته



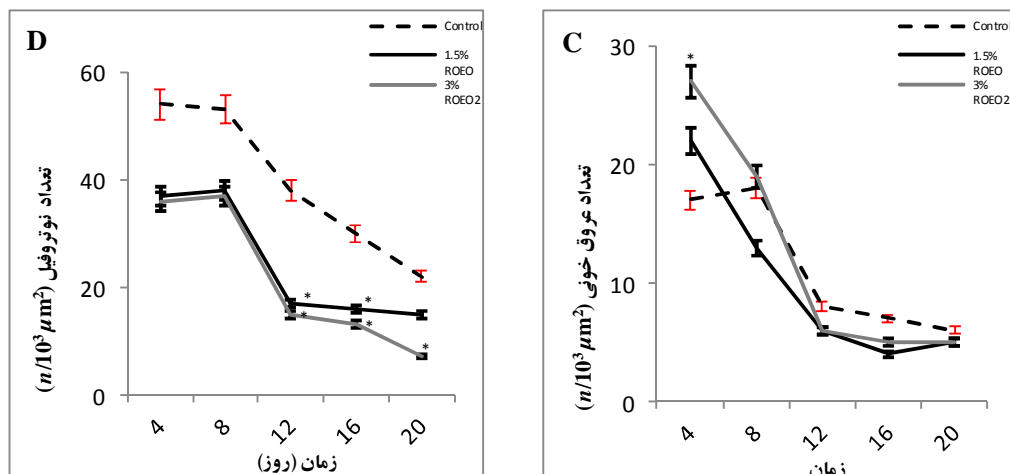
شکل ۱: نمای ریزیعی از مقطع عرضی زخم در روز دوازدهم در گروه های کنترل (A) و رزماری ۱/۵ (B) و ۳٪ (C). اسکار (Sc)، ماکروفاژ (M)، فیبروبلاست (FB)، بافت پوششی نوزایشی (Ep)، کلاژن (C). (رنگ آمیزی هماتوکسیلین-انوزین، بزرگنمایی ۴X).



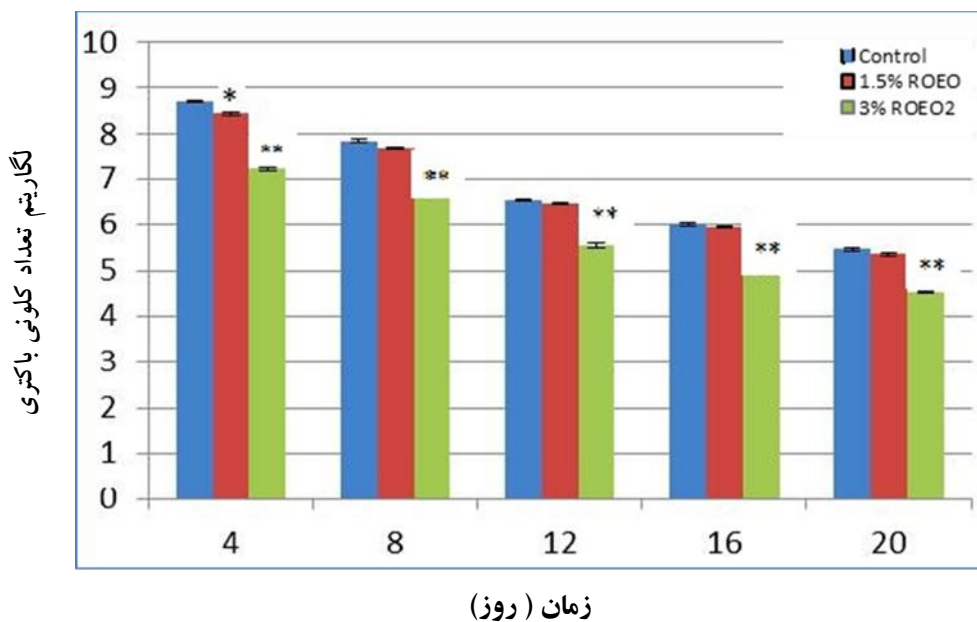
شکل ۲: نمای ریزیعی از مقطع عرضی زخم در روز شانزدهم در گروه های کنترل (A) و رزماری ۱/۵ (B) و ۳٪ (C). اسکار (Sc)، ماکروفاژ (M)، فیبروبلاست (FB)، بافت پوششی نوزایشی (Ep)، کلاژن (C). (رنگ آمیزی هماتوکسیلین-انوزین، بزرگنمایی ۴X).



نمودار ۱: مقایسه تعداد سلول های ماکروفاژ (A) و فیبروبلاست (B) در گروه های کنترل و رزماری ۱/۵ و ۳٪ در روزهای مختلف. هر ستون نمایانگر میانگین ± انحراف معیار ۵ نمونه می باشد. (* p<0.05, ** p<0.01). * نشان دهنده اختلاف معنی دار با گروه کنترل است. (ROEO: Rosemary Essence Oil)



نمودار ۲: مقایسه تعداد عروق خونی (C) و نوتروفیل (D) در گروه های کنترل و رزماری ۱/۵ و ۳٪ در روزهای مختلف. هر ستون نمایانگر میانگین \pm انحراف معیار ۵ نمونه می باشد. ($p < 0.05$, $p < 0.01$, * نشان دهنده اختلاف معنی دار با گروه کنترل است. (ROEO: Rosemary Essence Oil)



نمودار ۳: مقایسه تعداد کلونی *Staphylococcus aureus* در زخم عفونی شده در گروه های کنترل، ۱/۵ و ۳٪ اسانس رزماری در روزهای مختلف. هر ستون نمایانگر میانگین \pm انحراف معیار ۵ نمونه می باشد. ($p < 0.05$, $p < 0.01$, * نشان دهنده اختلاف با گروه کنترل (CFU: Colony forming units) (ROEO: Rosemary Essence Oil)

بحث

نتایج این مطالعه نشان داد که اسانس رزماری منجر به افزایش درصد بهبودی، تعداد ماکروفاژها، فیروبلاستها، عروق خونی و کاهش تعداد نوتروفیل ها نسبت به گروه کنترل شد.

روز سوم یا چهارم بعد از ایجاد زخم، معرف مرحله التهاب فرآیند التیام زخم است (۱۳) و به دنبال آن مرحله تکثیر سریعتر آغاز می شود. پس در نهایت کاهش التهاب یا خیز، موجب تسریع بهبود زخم می شود. با توجه به یافته های این مطالعه و کاهش معنی دار سلول های دفاعی چند هسته ای (نمودار ۲) ($P < 0/05$)، به عنوان سلول های التهابی، و همچنین افزایش معنی دار تعداد سلول های دفاعی تک هسته ای (نمودار ۱) ($P < 0/05$)، می توان چنین نتیجه گرفت که استفاده موضعی از اسانس رزماری می تواند منجر به کاهش معنی دار التهاب بافتی (نمودار ۲) ($P < 0/05$) گردد.

Mariam و همکاران در مطالعه ای اثر عصاره آبی رزماری بر ترمیم زخم های دیابتی را بررسی نمودند و گزارش کردند که این عصاره منجر به کاهش سلولهای التهابی در زخم شد (۱۸). نتایج این مطالعه تایید کننده ی مطالعات ما می باشد. همچنین کاهش تعداد کلونی های *Staphylococcus aureus* در این مطالعه نشان دهنده اثر ضد باکتریایی این اسانس می باشد که توسط مطالعه Moreno و همکاران تایید می شود. این محققین فعالیت ضد میکروبی این اسانس را با استفاده از تکنیک های دیسک دیفیوژن و رقت در لوله بررسی نمودند و نشان دادند عصاره متانولی حاوی ۳۰ درصد کارنوسیک اسید، ۱۶ درصد carnosol و ۵ رزمارینیک اسید بیشترین اثرات ضد میکروبی را در باکتری های گرم مثبت، گرم منفی و مخمر دارد. آنها پیشنهاد کردند فعالیت ضد میکروبی عصاره رزماری مرتبط با ترکیب فنلی آن می باشد (۱۹). همچنین Mangena و همکاران در مطالعه ای فعالیت ضد میکروبی اسانس رزماری بر روی باکتری های گرم مثبت و منفی و

سویه های مخمر با استفاده از روش دیسک دیفیوژن را نشان دادند (۲۰).

Del Campo و همکاران فعالیت ضد باکتریایی اسانس رزماری بر روی *Staphylococcus aureus* را با روش استخراج ترکیبات موثره آن بررسی نمودند و نشان دادند که فعالیت ضد باکتریایی رزماری مربوط به دی ترپنوئید فنل می باشد (۲۱). همچنین در مطالعه ی Issabeagloo و همکاران اثر بازدارنده اسانس رزماری در مقابل گونه های مختلف *Staphylococcus* با تکنیک دیسک دیفیوژن نشان داده شد (۲۲).

روز هشتم بعد از ایجاد زخم، معرف مرحله تکثیر و تجدید ساختار و فرآیند التیام زخم است. سلول های اپیدرمی فعال شده در محل زخم، مقدار زیادی فاکتور رشد سلول های اندوتلیال عروقی را تولید می کنند. فاکتور رشد فیروبلاستی در سه روز اول ترمیم زخم شرایط را جهت عروق زایی فراهم می کند، در حالیکه فاکتور رشد سلول های اندوتلیال عروقی، جهت عروق زایی در طول تشکیل بافت جوشگاهی در روز های چهار تا هفت مهم و ضروری می باشد (۲۳).

نتایج مطالعه حاضر افزایش معنی دار تعداد عروق خونی جدید و سلول های فیروبلاست در هر دو گروه تحت تیمار با اسانس رزماری، (نمودار ۱ و ۲) ($P < 0/05$) را نشان داد. از این نتایج می توان چنین نتیجه گرفت که استفاده موضعی از این اسانس موجب افزایش آنژیوژنز و فیروپلازی زخم های عفونی شده است. افزایش آنژیوژنز و رسوب کلاژن اپی تلیالیزه شدن و بازسازی بافت گرانوله، در مطالعه Mariam و همکاران در مورد اثر عصاره آبی رزماری بر زخم دیابتی، (۱۸) موید نتایج این مطالعه است.

در روز دوازدهم بعد از ایجاد زخم، فشرده شدن بافت همبند و انقباض محل زخم رخ می دهد که با افزایش سلولهای فیروبلاست و کلاژن ترشح شده مشخص می گردد (۲۳). افزایش سلولهای فیروبلاست در گروه های درمانی در این مطالعه، موید این امر است (نمودار ۱).

با *Staphylococcus aureus* موثر است و جهت مشخص شدن مکانیسم اثر، مطالعات تکمیلی پیشنهاد می شود.

تشکر و قدردانی

بدین وسیله نویسندگان، مراتب قدردانی و تشکر خود را از معاونت پژوهشی دانشگاه علوم پزشکی کردستان که در اجرای این تحقیق ما را همراهی کردند، ابراز می دارند.

در تایید نتایج ما علی زرگر و همکاران اثر عصاره رزماری بر التیام زخم به روش برداشتن کامل پوست در موش صحرایی نژاد ویستار را انجام دادند و مشاهده کردند که رشد سلول های اپیتلیال در گروه های تحت تیمار سریعتر از گروه کنترل بود و منجر به التیام سریع تر زخم شد (۲۴).

نتیجه گیری

با توجه به نتایج به دست آمده از این مطالعه می توان گفت اسانس رزماری بر التیام زخم جلدی نوع برشی عفونی شده

Reference

1. Siddiqui AR, Bernstein JM. Chronic wound infection: facts and controversies. Clin Dermatol 2010; 28: 519-26.
2. Harbarth S, Fankhauser C, Schrenzel J. Nosocomial infection in surgical patients staphylococcus aureus at hospital admission and universal screening for methicillin-resistant. JAMA 2008; 299: 1149-1157.
3. Bowersox, John. Experimental staph vaccine broadly protective in animal studies. NIH 2007.
4. Raja RDA, Jeeva S, Prakash JW, Antonisamy JM, Irudayaraj V. Antibacterial activity of selected ethnomedicinal plants from South India, Asia. PAC J Trop Med 2011; 4: 3758.
5. Peter KV. Handbook of herbs and spices. 2nd ed. CRC Press LLC: USA. 2004.p. 360.
6. Pintore G, Usai M, Bradesi P, Julino C, Boatto Tomi F & Chessa M. Chemical composition and antimicrobial activity of *R. officinalis* L. oils from Sardinia and Corsica. Flavour and Fragrance Journal 2002; 17: 15-9.
7. Porte A, Godot RLD E, Lopes D, Koketso M, Goncalves SL & Torquillo HS. Essential oil of *rosmarinus officinalis* (rosemary) from Rio de Janeiro, Brazil. Journal of Essential Oil Research 2000; 12: 577-80.
8. Elamrani A, Zrira S, Benjlali B & Berrada M. A study of Moroccan rosemary oils. Journal of Essential Oil Research 2000; 12: 487-95.
9. Korimova L, Mate D & Turek P. The evaluation of raw fermented meat products stabilized with vitamin E and rosemary. Folio Veterinaria 1998; 42: 178-81.
10. Domokos J, Hethely E, Palinkas J, Szirmai S & Tulok MH. Essential oil of Rosemary (*Rosmarinus officinalis* L.) of Hungarian origin. 1997; 9: 41-5.
11. Tyagi AK, Malik A. Antimicrobial potential and chemical composition of *Mentha piperita* oil in liquid and vapour phase against food spoiling microorganisms. Food Control 2011; 22(11): 1707-14.
12. Farahpour M, Habibi M. Evaluation of the wound healing activity of an ethanolic extract of Ceylon cinnamon in mice. Veterinarni Medicina 2012; 57:53-7.
13. Brown LF, Yeo K-T, Berse B, Yeo TK, Senger DR, Dvorak HF, van de Water L. Expression of vascular permeability factor (vascular endothelial growth factor) by epidermal keratinocytes during wound healing. JEM 1992; 176:1375-9.
14. Khaksar S, Kesmati M, Rezaie A, Rasekh A. Topical Estrogen Accelerates Wound

- Healing in Diabetic Rats. IJEM 2011; 12: 544-551.
15. Sreenivasan S, Rajoo N, Rathinam X, Yoga Latha L, Rajoo A. Wound healing potential of *Elaeis guineensis* Jacq leaves in an infected albino rat model. *Molecules* 2010; 15: 3186-3199.
 16. Ozay Y, Ozyurt S, Guzel S, Cimbiz A, Olgun EsraG, Kasim Cayci M. Effects of *equisetum arvense* ointment on dermal wound healing in rats. 2010; 22: 261.
 17. Darshan S, Doreswamy R. Patented antiinflammatory plant drug development from traditional medicine. *Phytother Res* 2004; 18: 343-357.
 18. Mariam A, Abu-Al-Basal. Healing potential of *Rosmarinus officinalis* L. on full-thickness excision cutaneous wounds in alloxan-induced-diabetic BALB/c mice. *J Ethnopharmacol* 2010; 131: 443-450.
 19. Moreno S, Scheyer T, Romano CS, Vojnov AA. Antioxidant and antimicrobial activities of rosemary extracts linked to their polyphenol composition. *Free Radic Res* 2006; 40:223-31.
 20. Mangena T & Muyima NYO. Comparative evaluation of the antimicrobial activities of essential oils of *Artemisia afra*, *Pteronia incana* and *Rosmarinus officinalis* on selected bacteria and yeast strains. *Lett Appl Microbiol* 1999; 28: 291-296.
 21. Del Campo J1, Amiot MJ, Nguyen-The C. Antimicrobial effect of rosemary extracts *J Food Prot* 2000; 63:1359-68.
 22. Issabeagloo E, Kermanizadeh P, Taghizadieh M, Forughi R. Antimicrobial effects of rosemary (*Rosmarinus officinalis* L.) essential oils against *Staphylococcus* spp. *African Journal of Microbiology Research* 2012; 6: 5039-5042.
 23. Young SF, Dyson M. Effect of therapeutic ultrasound on healing of full thickness excised skin lesions, *Ultrasonnic. Ultrasonics* 1990; 28: 175-180.
 24. Alizargar J, Kuchaki E, Shaabani A, Namazi M. Properties of Wound Healing Activities of Rosemary Extract. *Journal of Biologically Active Products from Nature* 2013; 2: 218-224.