مجله علمی دانشگاه علوم پزشکی کردستان / دوره نوزدهم / پاییز 1393/51-36

تأثیرپیوند داخل وریدی سلول‌های بنیادی مشتق شده از چربی، بر نورون زایی هیپوکمپ پس از ضایعه 6 - هیدروکسی دوپامین

سیده نرجس هاشمی راد[1]، مریم حاجی قاسم کاشانی[2]، شیما آب آب زاده[3]، محمد تقی قربانیان[4]

1. کارشناس ارشد بافت شناسی-جنین شناسی، دانشکده زیست شناسی، دانشگاه دامغان، دامغان، ایران.

2. استادیار گروه سلولی و ملکولی، دانشکده زیست شناسی و پژوهشکده علوم زیستی، دانشگاه دامغان، دامغان، ایران، (مؤلف مسوول) تلفن: 0232-5247235، kashani @du.ac.ir

3. دکترای علوم تشریح، گروه آناتومی، دانشکده پزشکی، دانشگاه علوم پزشکی ایران ، تهران، ایران.

4. استادیار گروه بافت شناسی، دانشکده زیست شناسی و پژوهشکده علوم زیستی، دانشگاه دامغان، دامغان، ایران.

چکیده

زمینه و هدف: دوپامین آزاد شده از نورون‌های دوپامینرژیک بخش متراکم جسم سیاه (SNc)، نورون زایی در منطقه شکنج دندانه ای (DG) هیپوکمپ را تحت تاثیر قرار میدهد. در بیماری پارکینسون به دلیل آسیب نورون های دوپامینرژیک، نورون زایی درDG کاهش یافته و بدنبال آن با اختلال حافظه همراه خواهد بود. لذا پیوند سلول های بنیادی روش درمانی مناسبی برای جبران نورون های از دست رفته می باشد.

روش بررسی: روش مطالعه در این تحقیق، تجربی- آزمایشگاهی بود که اثر پیوند داخل وریدی سلول های بنیادی مشتق شده از چربی بر نورون زایی هیپوکمپ بعد از ضایعه با 6- هیدروکسی دوپامین (مدل اختلال حافظه ی پارکینسون) مورد بررسی قرار گرفت.

با تزریق دو طرفه 6-OHDA در SNc موش های صحرایی نر نژاد ویستار مدل های مورد نظر تهیه گردید، به طوری که گروه اول: گروه آسیب به میزان 6 میکروگرم نوروتوکسین در 2 میکرولیتر نرمال سالین به صورت دو طرفه به SNc تزریق گردید. گروه دوم: به عنوان گروه شم که نرمال سالین به جای نوروتوکسین و به همان میزان به صورت دو طرفه به SNc تزریق گردید. گروه سوم: حیوانات آسیب دیده که به آنها، پاساژ سوم سلول های ADSC که باروش ایمنوسیتوشیمی برای نشانگر CD90 مورد ارزیابی قرار گرفته بودند (1×10^6 سلول در 500 میکرو لیتر محیط α–MEM) از طریق ورید دمی پیوند زده شده بود. گروه چهارم: حیوانات آسیب دیده که به آنها فقط 500 میکرو لیتر محیط کشت از طریق ورید دمی تزریق شد. پس از طی شدن مراحل درمان سرهای موش ها از بدن جدا شده و مغزها خارج گردیدند، پس از فیکساسیون با پارافرمالدئید 4%، آب گیری، تهیه بلوک های پارافینی، برش های 10 میکرونی گرفته شد. برش ها با کرزیل ویوله رنگ آمیزی شدند و شمارش سلول ها در مناطق DG، CA1 و CA3 هیپوکمپ صورت گرفت. داده ها با استفاده از آنالیز واریانس یک طرفه (ANOVA) و آزمون Tukey بررسی گردید. نتایج به صورت میانگین ± خطای معیار ارائه گردید، ($P\leq0/05$) معنی دار در نظر گرفته شد.

یافته ها: کاهش معنا داری در تعداد نورون ها ی نواحی DG، CA1 و CA3 در گروه های آسیب و محیط کشت نسبت به گروه شم مشاهده شد($P<0/001$.) همچنین تعداد نورون ها در همین نواحی در گروه سلول افزایش معناداری را نسبت به گروه های محیط کشت و آسیب نشان داد ($P<0/001$).

نتیجه گیری: پیوند سلول های ADSC از طریق ورید دمی اثر نوروپروتکتیو بر هیپوکمپ داشته و از مرگ نورون ها در اثر القاء 6-OHDA جلوگیری می کند، به طوری که سلول درمانی می تواند روش مناسبی در بهبود اختلال حافظه ی پارکینسون باشد.

واژگان کلیدی: سلول بنیادی مشتق شده از چربی، بیماری پارکینسون، هیپوکمپ، حافظه، نورون زایی.

وصول مقاله:92/5/3 اصلاحیه نهایی:93/3/6 پذیرش:93/3/7

[Downloaded from sjku.muk.ac.ir on 2026-02-06]

[DOI: 10.22102/19.3.5]

مقدمه

بیماری پارکینسون از بیماری‌های دژنراتیو سیستم عصبی مرکزی است که بیش از 2 درصد جمعیت بالای 65 سال را درگیر می‌کند. این بیماری از دیدگاه آسیب شناسی با از بین رفتن نورون‌های دوپامینرژیک بخش متراکم جسم سیاه (SNc)[1] و بخش شکمی تگمنتوم VTA[2] همراه است. بخشی از خروجی‌های SNc به ناحیه پشتی جسم مخطط ختم می‌شود و نیز خروجی‌های دیگری از بخش داخلی SNc که VTA نامیده می‌شود شروع شده و به هسته آمیگدالوئید، شکنج‌های سینگولی و دندانه ای (DG) هیپوکمپ وارد می‌شوند، به مجموعه این مسیرهای عصبی سیستم دوپامینرژیک مزولیمبیک[3] گفته می‌شود (1).

هیپوکمپ یک منطقه سازماندهی شده و تمایز یافته در مغز است و از دو منطقه DG و Hippocampus proper تشکیل شده است. نورون های منطقه ی Hippocampus proper به سه گروه CA1، CA2 و CA3 تقسیم می شوند که در انسان CA4 هم به این سه گروه اضافه می گردد. نورون های غالب در Hippocampus proper از نوع هرمی ولی در DG از نوع گرانولار هستند (2). نوروژنزیس در دو منطقه خاص که عبارتند از SVZ[4] و SGZ[5] اتفاق می‌افتد. سلول های تکثیر یافته در SVZ از طریق RMS[6] به پیاز بویایی مهاجرت می کنند و در آنجا به انواع اینترنورون تمایز می یابند و سلول‌های تکثیر یافته درSGZ به لایه مولکولی رفته و به نورون های نابالغ تمایز می یابند، چنانچه آکسون های نورون های مذکور به هیلوس و منطقه CA3 (مسیرخزه ای) و دندریت آن ها به لایه مولکولی رفته و سیگنال هایی از قشربویایی دریافت می کنند (3). نورون‌های دوپامینی مغز میانی از نظر عملکرد به زیر گروه هایی تقسیم می شوند که عبارتند از جسم سیاه و VTA ، این نورون ها نقش اساسی در کنترل حرکات ارادی و تنظیم عاطفی دارند (4). نورون‌های دوپامینی جسم سیاه، خروجی هایی به بخش پشتی-شکمی جسم مخطط می فرستند و اعمال حرکتی را تنظیم می کنند و همچنین نورون های VTA، خروجی هایی به بخش شکمی- میانی جسم مخطط و نواحی کورتیکال و سیستم لیمبیک می فرستند و در تنظیم رفتار عاطفی نقش دارند (4). دوپامین از طریق میانکنش با رسپتورهایش عمل می‌کند که رسپتورهای دوپامینی به دو گروه اصلی تقسیم می‌شوند که شامل خانواده D1 (D1 و D5) و خانواده D2 (D2، D3 و D4) می‌باشد. رسپتورهای دوپامینی در مکان‌هایی چون کلیه، سیستم عروقی، غدد حضور دارند و عمدتاً بر اعمالی چون سدیم هموستاز، تنوس عضلانی و ترشح هورمون تأثیر می گذارند. به طوری که رسپتورهای دوپامینی نوع 3 به فراوانی در طول تکوین در مناطق نورواپی‌تلیال بیان شده و در نوروژنزیس درگیر هستند و رسپتورهای D2 در بخش حسی- حرکتی جسم مخطط قرار دارند. نقص در رسپتورهای دوپامینی عامل مهمی در ایجاد اختلالات ADHA[7]، افزایش فشار خون و اعتیاد می‌باشد (5). از عواملی که در نوروژنزیس دخالت دارند به جز دوپامین، می‌توان به استرس، پیری، ورزش، استروژن، گیاهان دارویی و استفاده از سلول های بنیادی اشاره نمود (6).

از آنجا که بیماری پارکینسون با تخریب پیشرونده نورون‌های دوپامینرژیک مغز میانی همراه است، لذا پیوند سلول های بنیادی روش درمانی مناسبی برای جبران نورون‌های از دست رفته می باشد. سلول های بنیادی سلول‌های تمایز نیافته‌ای هستند که حداقل با دو ویژگی تقسیمات مکرر خود تکثیری و توانایی تمایز به بیش از یک سلول در محیط زنده، توانایی ترمیم از خود نشان می‌دهند (7). یکی از انواع سلول های بنیادی، سلول های بنیادی بالغ

[1]Substantia nigra parscompacta
[2]Ventral tegmental area
[3]Mesolimbic dopaminergic system
[4]Subventricular zone
[5]Subgranular zone
[6]Rostral migratory stream
[7]Attention Deficit Hyperactivity Disorder

[Downloaded from sjku.muk.ac.ir on 2026-02-06]
[DOI: 10.22102/19.3.5]

هستند که اغلب خاموش بوده و به کندی تکثیر می یابند اما در زمان آسیب یا مرگ سلول توانایی ترمیم و قدرت تکثیر پیدا می کنند. یکی از مهم ترین این سلول ها، سلول های بنیادی مزانشیمی (MSC) هستند که بسیار در دسترس بوده و می توان آن ها را از مغز استخوان یا بافت چربی استخراج کرد (8). اثر نوروپروتکتیو سلول های MSC پس از پیوند به موش‌های مدل پارکینسونی به اثبات رسیده است. به طوریکه با توجه به ریز محیطی که در محل پیوند فراهم می‌شود، این سلول ها قادرند یا خود به نورون های فانکشنال تمایز یابند و یا با ترشح فاکتورهای نوروتروفیک مثل NGF, BDNF منجر به تمایزپیش سازهای نورونی به نورون های دوپامینرژیک گردند (9).

یکی از انواع سلول های بنیادی مزانشیمال، سلول های بنیادی مشتق شده از مغز استخوان[1] (BMSC) می باشد این سلول ها طویل و فیبروبلاست مانند بوده، انواع سیتوکین‌ها را تولید می کنند (10). در محیط آزمایشگاه تکثیر یافته و تمایز پیدا می کنند. حضور سلول‌های بنیادی غیر هماتوپویتیک در مغز استخوان 130 سال قبل برای اولین بار توسط پاتولوژیست آلمانی به نام کوهنهام شناسایی شد. بنا بر گفته های وی، مغز استخوان منبعی از فیبروبلاست های ذخیره کننده فیبر کلاژن است که در ترمیم و آسیب نقش دارد (11). همچنین مغز استخوان حاوی سلول هایی است تمایز به دیگر سلول های مزانشیمی و فیبرو بلاستی را دارند. از جمله ویژگی های این سلول‌ها که استفاده کلینیکی آن‌ها را محدود می‌کند کاهش تعداد توانایی تمایز به همراه افزایش سن و داشتن خاصیت تهاجمی می باشد. به طوریکه پس از پیوند داخل وریدی سلول های BMSC به موش های مدل پارکینسونی، بهبود رفتار حرکتی در آنها مشاهده شده و همچنین از سرعت تخریب نورون های دوپامینی در جسم سیاه و فیبرهای عصبی در جسم مخطط کاسته شده (12). روش‌های مختلف سلول درمانی که تاکنون به کار گرفته شده نتوانسته سلول‌های از دست رفته در بیماری پارکینسون را جبران کند، لذا در این تحقیق از سلولهای بنیادی چربی[2](ADSC) استفاده شده است. همانگونه که ذکر شد این سلول ها، یکی از انواع سلول های بنیادی مزانشیمی هستند. بافت چربی حاوی یک جمعیت استرومایی از سلول های اندوتلیال عروقی، سلول های ماهیچه صاف و سلول های بنیادی است (13). این جمعیت از سلول های بنیادی دارای قدرت تکثیر و توانایی تمایز به غضروف، استخوان، بافت قلبی و ماهیچه اسکلتی را دارند (14). از اثرات درمانی ADSC کاهش التهاب، همچنین دارای اثراتی در تعدیل سیستم ایمنی هستند، این سلول ها قابلیت ترشح سیتوکین ها و فاکتورهای رشد را دارند، بنابراین کاندید مناسبی برای پیوند می‌باشند (15).

در این تحقیق با تزریق دو طرفه[3] 6-OHDA نورون‌های دوپامینی دو منطقه جسم سیاه و VTA تخریب گردید. به دلیل وجود ارتباط عصبی بین این مناطق و هیپوکمپ اختلال حافظه مشابه پارکینسون ایجاد شد که می توان از فاکتورهای زیادی برای بهبود اختلال حافظه در این بیماران استفاده کرد، در این مطالعه برای تحریک نورون زایی و همچنین جلوگیری از مرگ نورون ها از پیوند سلول های ADSC از طریق ورید دمی به موش آسیب دیده استفاده گردید و اثرات نوروژنزیس و نوروپروتکتیو در هیپوکمپ بررسی شد.

روش بررسی

مطالعه حاضر، یک مطالعه تجربی- آزمایشگاهی می باشد. در این تحقیق اثر پیوند داخل وریدی سلول های بنیادی مشتق شده از چربی بر نورون زایی هیپوکمپ بعد از ضایعه با 6- هیدروکسی دوپامین (مدل اختلال حافظه ی پارکینسون) مورد بررسی قرار گرفت. به این ترتیب که پس از قربانی کردن حیوان و رنگ آمیزی مقاطع هیپوکمپی با کریزل

[1]Bone marrow stem cells

[2]Adipose derived stem cells

[3]6-hydroxydopamine

[Downloaded from sjku.muk.ac.ir on 2026-02-06]

[DOI: 10.22102/19.3.5]

ویوله، تراکم سلولی در مناطق DG، CA1 و CA3 هیپوکمپ با یکدیگر مقایسه شد.

این مطالعه بر روی 28 سر موش صحرایی نر بالغ نژاد ویستار با وزن تقریبی 280-220 گرم خریداری شده از انیستیتو رازی کرج، در دانشکده زیست شناسی دامغان انجام شد. اصول اخلاقی کار برروی حیوانات بر اساس دستور کار کمیته اخلاقی دانشکده زیست شناسی دامغان رعایت شد. موش های صحرایی به طور تصادفی به چهار گروه تقسیم شدند. گروه اول: نوروتوکسین 6-OHDA (هیدروبرمید سیگما) به میزان 6 میکروگرم در 2 میکرولیتر نرمال سالین با سرعت 0/33 میکرولیتر در دقیقه و به صورت دو طرفه در محل SNC تزریق شد (گروه آسیب). گروه دوم: نرمال سالین به جای نوروتوکسین به صورت دو طرفه در محل SNc به همان اندازه ی نوروتوکسین تزریق شد (گروه شم). گروه سوم: پاساژ سوم سلول بنیادی مشتق شده از چربی (1×10^6سلول در 500 میکرولیتر محیط α–MEM) از طریق ورید دمی با سرنگ همیلتون به موش های آسیب دیده تزریق شد (گروه سلول).

گروه چهارم: به موش‌های آسیب دیده با نوروتوکسین، 500 میکرولیتر محیط کشت α-MEM از طریق ورید دمی تزریق شد (گروه محیط کشت).

برای جمع آوری داده ها روش های زیر مورد استفاده قرار گرفتند:

ایجاد مدل تجربی موش صحرایی آسیب دیده با 6-OHDA:

حیوانات پیش ازعمل جراحی، با تزریق درون صفاقی کتامین- زایلازین بیهوش شدند. سر حیوانات به کمک میله دهانی جلویی و میله‌های داخل گوشی در دستگاه استریوتاکس ثابت شد و پس از ایجاد برشی طولی در حد فاصل چشم ها و گوش ها، سطح روی جمجمه تمیز شده و سپس منطقه ی (SN_C) با مختصات 5/0- میلی متر قدامی- خلفی و 7/7- میلی متر شکمی-پشتی و 2/1± داخلی- خارجی مطابق با مختصات اطلس پاکسینوس، روی سطح جمجمه با کمک دستگاه تنظیم و علامتگذاری شد. پس از سوراخ کردن محل علامتگذاری شده به کمک دریل دندانپزشکی، 6 میکروگرم 6-OHDA در 2 میکرولیتر محلول نمکی 0/9% حل شد و به صورت دو طرفه درون SN_C چپ و راست مغز تزریق گردید. تزریقات با سرنگ همیلتون 50 میکرولیتری و با کمک پمپ میکرواینجکشن با سرعت 0/33 میکرولیتر در دقیقه انجام شد. به منظور جلوگیری از بازگشت محلول به درون سرنگ و نیز برای انتشار بهتر محلول درون SNC، سرسوزن به مدت 5 دقیقه پس از تزریق در جای خود باقی ماند به منظور جلوگیری از عفونت‌های بعدی در پایان جراحی، آنتی بیوتیک پنی سیلین به حیوانات تزریق شد (17و16). پس از اتمام عمل جراحی، حیوانات جراحی شده تا زمان به هوش آمدن به اطاقی با دمای مناسب انتقال یافتند و پس از به هوش آمدن به طور انفرادی نگه داشته شدند. پس از گذشت شش روز دوره بهبودی، حیوانات در قفس های سه تایی قرار گرفتند.

آماده سازی سلول ها برای تزریق

برای استخراج سلول‌های بنیادی بافت چربی، قطعات 3-2 سانتی‌متری از بافت چربی زیر جلدی ناحیه پشت تنه را جدا کرده، سپس با PBS شسته و جهت استخراج مورد استفاده قرار گرفت. تحت شرایط استریل و در زیر هود لامینار قطعات بافت چربی پس از هضم مکانیکی با استفاده از تیغ اسکالپل، به قطعات کوچک‌تری تبدیل شده و هضم آنزیمی به مدت 40 دقیقه توسط کلاژناز (0/2 درصد) در دمای $37^{\circ}C$ انجام شد. کلاژناز با حجمی برابر از محیط α-MEM غنی شده با 10 درصد سرم جنین گاو غیرفعال شده و پس از سانتریفیوژ (دور 1200rpm، 5min و دمای $37^{\circ}C$) سلول‌ها داخل فلاسک $25cm^2$ در معرض محیط α-MEM با 10 درصد سرم جنین گاوی و در شرایط انکوباتور قرار داده شدند. با رسیدن تراکم سلول‌ها به 80%، سلول‌ها پاساژ داده شدند، برای تهیه ساب‌کالچر ابتدا محیط رویی فلاسک تخلیه شده و پس از آن سلول‌ها با PBS شستشو داده شدند. در ادامه محلول تریپسین/EDTA بر روی سلول‌ها ریخته شد. فلاسک سلولی به مدت 3 تا 5

[Downloaded from sjku.muk.ac.ir on 2026-02-06]

[DOI: 10.22102/19.3.5]

دقیقه در انکوباتور 37 درجه قرار داده شد، با مشاهده جدا شدن سلول‌ها از کف فلاسک عمل جداسازی سلول‌ها از یکدیگر توسط پیپتاژ انجام شد تا سلول‌ها کاملاً از کف و از یکدیگر جدا شده و سوسپانسیون سلولی تشکیل گردد. سوسپانسیون سلولی به لوله فالکون استریل منتقل و سانتریفوژ شد تا پلاک سلولی تشکیل گردید. پلاک سلولی تشکیل شده از سلول با CC 1 محیط سرم 10% پیپتاژ شد و به فلاسک کشت منتقل شد. پاساژ سلول‌ها به همین ترتیب ادامه داده شد تا پاساژ سوم، به طوریکه سلول‌ها به صورت سوسپانسیون در آمده و از طریق ورید دمی پیوند زده شدند. این پیوند 6 روز بعد از ایجاد مدل پارکینسون صورت گرفت.

ایمنوسیتوشیمی برای مارکر CD90

برای کشت سلول برروی لامل استریل، پاساژ سوم سلول ها به پتری دیش لامل‌گذاری شده آغشته به ژلاتین 0/1 درصد منتقل گردید و یک روز بعد ایمنوهیستوشیمی انجام شد. از آنتی بادی اولیه (Miltenyi Biotec -130094524) و آنتی‌بادی ثانویه ضد موش کونژوگه به رودامین (Millipore-AP124R) استفاده گردید. بررسی لامل‌ها با میکروسکوپ فلورسانس (E600-Eclipse Nikon) و دوربین دیجیتال (DXM Nikon Digital Camera 1200) صورت گرفت.

روش مطالعه بافتی

پس از پایان یافتن دوره درمان، حیوانات با کتامین و زایلازین بیهوش شده و با استفاده از پارافرمالدئید 4% پرفیوژن شدند. سپس مغزها پس از 8 هفته خارج شد و به مدت 24 ساعت در فیکساتیو پارافرمالدئید 4% قرار گرفتند، بدنبال آن قالب‌گیری نمونه‌ها با پارافین انجام شد و با استفاده از میکروتوم روتاری مقاطع 10 میکرونی تهیه و برش‌ها برای رنگ‌آمیزی بافتی کرزیل ویوله و بررسی‌های ایمنوهیستوشیمی جمع آوری شدند. سپس توسط میکرسکوپ فلورسنت (NikonEclipse, E 600, Japan)با بزرگنمایی 40X و دوربین دیجیتال (Nikon, DXM 120, USA) مطالعه و عکسبرداری شدند (18).

رنگ آمیزی کرزیل ویوله

با توجه به اطلس پاکسینوس در محدوده‌ی 2/8 میلی‌متر پشت برگما تا 4/52 میلی متری آن (در این محدوده مناطق DG ، CA1 و CA3 قابل مشاهده هستند) مقاطع میکروسکوپی کرونال با ضخامت 10 میکرون تهیه شد، سپس از هر گروه 5 تا 7 مقطع با فاصله 200 µm برداشته شده (از هر 20 برش یک برش برداشته شد)، مقاطع با کرزیل ویوله استات 0/75 درصد رنگ آمیزی شدند و سپس با بزرگنمایی X400، در پنج میدان دید با مساحت $400\ \mu m^2$ شمارش شدند. نورون‌هایی که هسته گردی داشته و کروماتین شان به صورت توده‌های متراکم شده بازوفیلیک بود، نورون‌های آپوپتوتیک در نظر گرفته شدند و شمارش نشدند (18).

مطالعه ایمنوهیستوشیمی آنتی تیروزین هیدروکسیلاز (TH):

به منظور تأیید تخریب نورون‌های دوپامینرژیک در اثر آسیب با نوروتوکسین از آنتی‌بادی‌آنتی TH (Chemicon) استفاده شد. بعد از طی کردن مراحل آب‌دهی و آب‌گیری، به مدت یک ساعت در HCL، دو نرمال قرار گرفته شد، سپس جهت بازیابی آنتی‌ژن تعدادی از مقاطع بافتی به همراه محلول بافر سیترات و Tween پنج صدم درصد در مایکروویو با برنامه 180، 360و 720 وات به ترتیب هر کدام سه دقیقه قرار داده شدند. به دنبال این مراحل شستشو با TBS دو بار هر بار به مدت 5 دقیقه صورت گرفت. سپس از محلول بلاک کننده سرم بز 10 درصد به مدت یک ساعت، برای بلوکه کردن آنزیم‌های آندوژن استفاده شد. انکوباسیون با آنتی‌بادی ضد تیروزین هیدروکسیلاز (رقیق شده 200: 1) حاوی 0/3Tween درصد به مدت 24 ساعت در دمای 4 درجه سانتی‌گراد انجام شد. سپس شستشو با PBS سه بار هر بار به مدت 5 دقیقه با آنتی‌بادی ثانویه (HRP) (رقیق شده 200: 1) به مدت یک ساعت در آون 37 درجه قرار داده شد (19). بعد از گذشت

[Downloaded from sjku.muk.ac.ir on 2026-02-06]

[DOI: 10.22102/19.3.5]

یک ساعت نمونه‌ها از آون خارج گردید و روی نمونه‌ها به مدت 20 دقیقه محلول DAB (Diaminobenzidine) ریخته شد، در ادامه بر روی نمونه‌ها به مدت 20 دقیقه آب مقطر ریخته شد، و پس از گذراندن از الکل‌های (70%،80%، 90% و مطلق) به مدت 20 دقیقه بر روی نمونه‌ها زایلول ریخته شد و با میکروسکوپ عکس گرفته شد.

روش آنالیزآماری:

تجزیه و تحلیل داده ها با استفاده از نرم افزار SPSS نسخه 16 انجام گرفت. محاسبات آماری برای بررسی اختلاف بین گروه ها با استفاده از آزمون آنالیز واریانس یک طرفه (ANOVA) و به دنبال آن آزمون تکمیلی Tukey انجام شد. نتایج به صورت میانگین±خطای معیار ارائه گردید، ($P\leq0/05$) معنی دار در نظر گرفته شد. نهایتاً هیستوگرام های مربوطه با Excell ترسیم گردید.

یافته‌ها

در ارزیابی بافتی به روش ایمنو هیستوشیمی از منطقه SN_C، بیان نورون های TH مثبت را به عنوان مارکر دوپامینرژیکی مورد بررسی قرار دادیم. شکل (1) حضور نورون های TH مثبت را در گروه های شم و آسیب نشان می‌دهد، همانگونه که مشخص است در گروه شم تراکمی از نورون های TH مثبت در محل تزریق دیده می شود (A) ولی در گروه آسیب از این تراکم نورونی کاسته شده است (B).

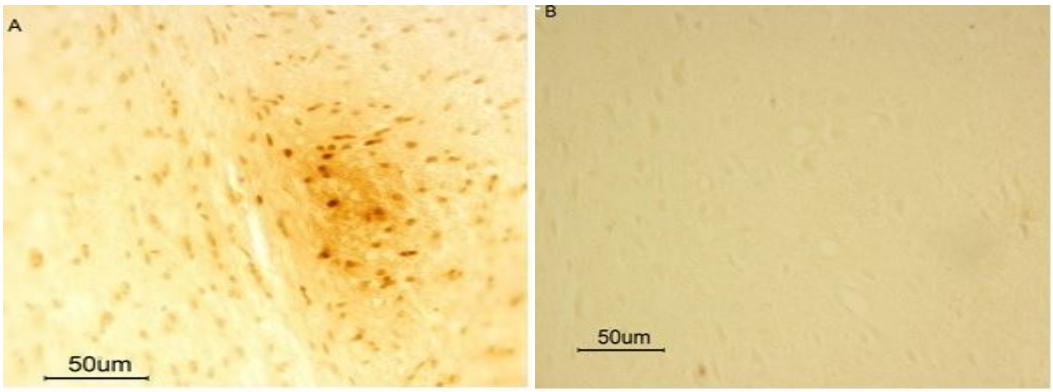

شکل 1: ایمنوهیستوشیمی آنتی TH بخش متراکم جسم سیاه در ناحیه تزریق: نورون‌های TH مثبت در گروه های شم (A) و آسیب دیده با نوروتوکسین (B) که با محلول DAB به رنگ قهوه‌ای دیده شدند.

مورفولوژی دوکی شکل با ظاهر فیبروبلاستی در پاساژ سوم سلول‌های ADSC مشهودتر است (شکل 2A). بررسی ایمنوسیتوشیمی نیز برای نشانگر CD90 نشان داد که تقریباً تمام سلول‌ها به این نشانگر واکنش مثبت نشان دادند (شکل 2B) و تصویر فاز کنتراست آن (2C).

[Downloaded from sjku.muk.ac.ir on 2026-02-06]

[DOI: 10.22102/19.3.5]

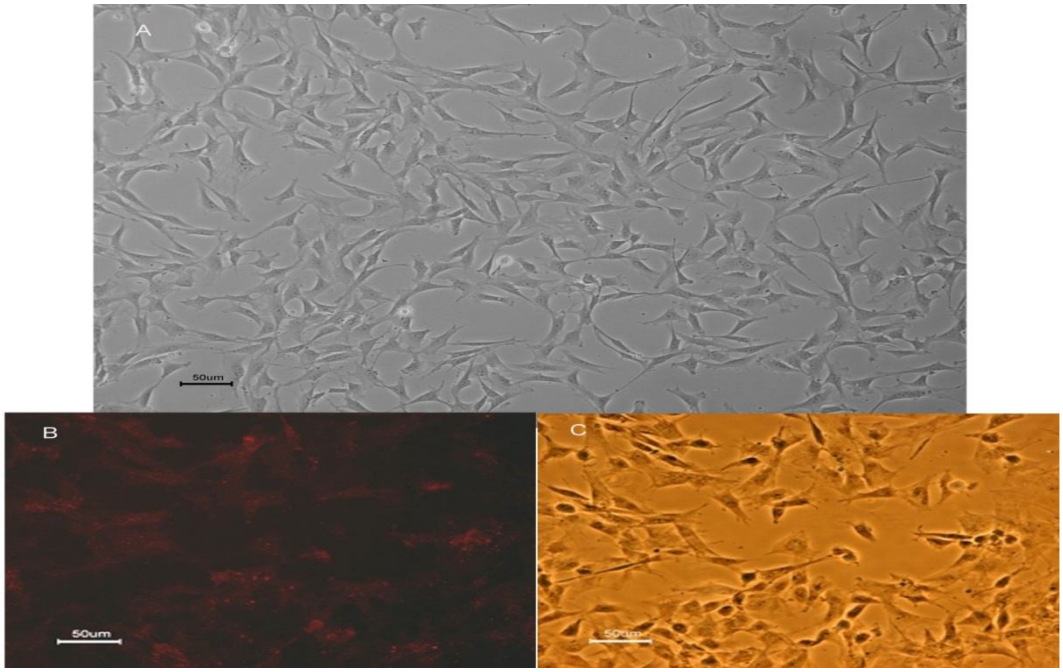

شکل 2: تصویر فاز کنتراست سلول های بنیادی مزانشیمی مشتق از بافت چربی (A) مورفولوژی دوکی شکل با زوائد سیتوپلاسمی در پاساژ سوم. (B) تعیین هویت سلول‌ها به روش ایمنوسیتوشیمی برای نشانگر CD90 که با رنگ فلورسانس رودامین به رنگ قرمز دیده می‌شوند. (C) فاز کنتراست همان تصویر.

شکل3 منطقه شکنج دندانه ای هیپوکمپ را پس از رنگ آمیزی با کرزیل ویوله در دو گروه کنترل و آسیب نشان می‌دهد. همان گونه که مشاهده می‌شود در گروه آسیب، از تراکم نورون‌ها در منطقه شکنج دندانه‌ای کاسته شده است.

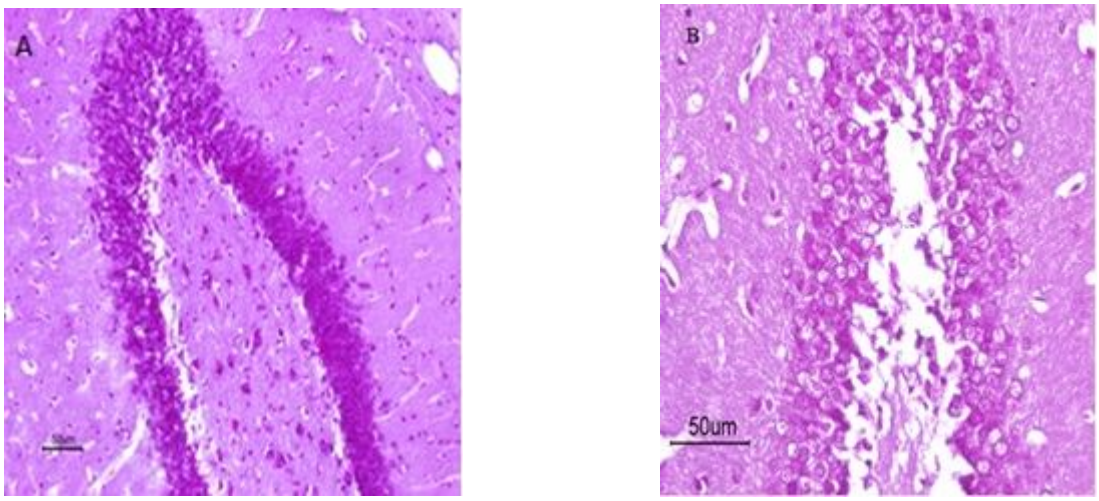

شکل3: منطقه شکنج دندانه ای هیپوکمپ پس از رنگ آمیزی با کرزیل ویوله در گروه های شم (A) و گروه آسیب (B).

[Downloaded from sjku.muk.ac.ir on 2026-02-06]

[DOI: 10.22102/19.3.5]

به منظور بررسی اثرات پیوند سلول‌های بنیادی مشتق شده از چربی (ADSC) بر نورون زایی مناطق شکنج دندانه‌ای، CA1 و CA3 هیپوکمپ تراکم نورون‌ها از نظر کمی در گروه‌های مورد مطالعه محاسبه شد (شکل‌های 6-4).

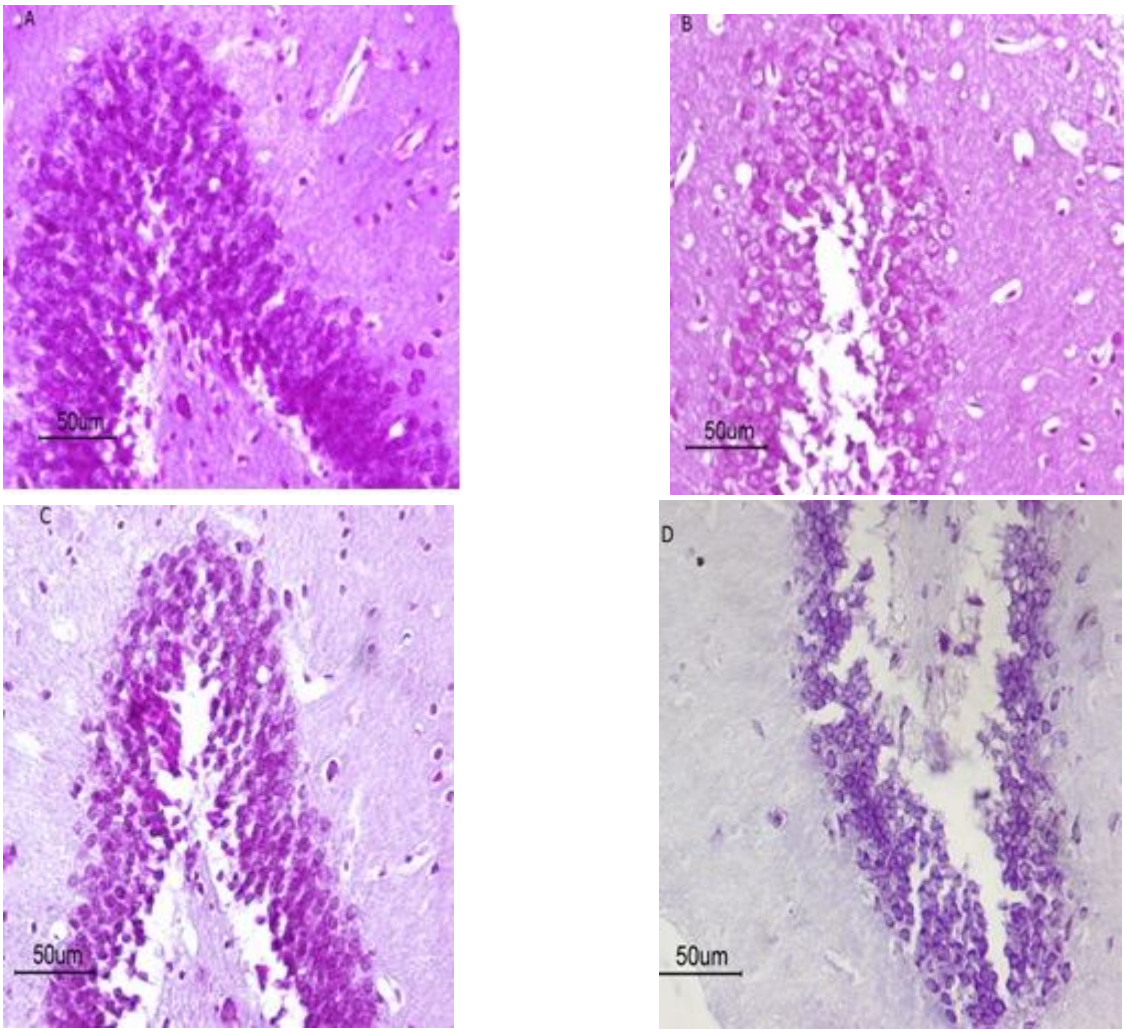

شکل4: تراکم نورون‌ها در ناحیه DG هیپوکمپ در گروه‌های شم (A)، آسیب (B)، سلول (C)، محیط کشت (D).

[Downloaded from sjku.muk.ac.ir on 2026-02-06]

[DOI: 10.22102/19.3.5]

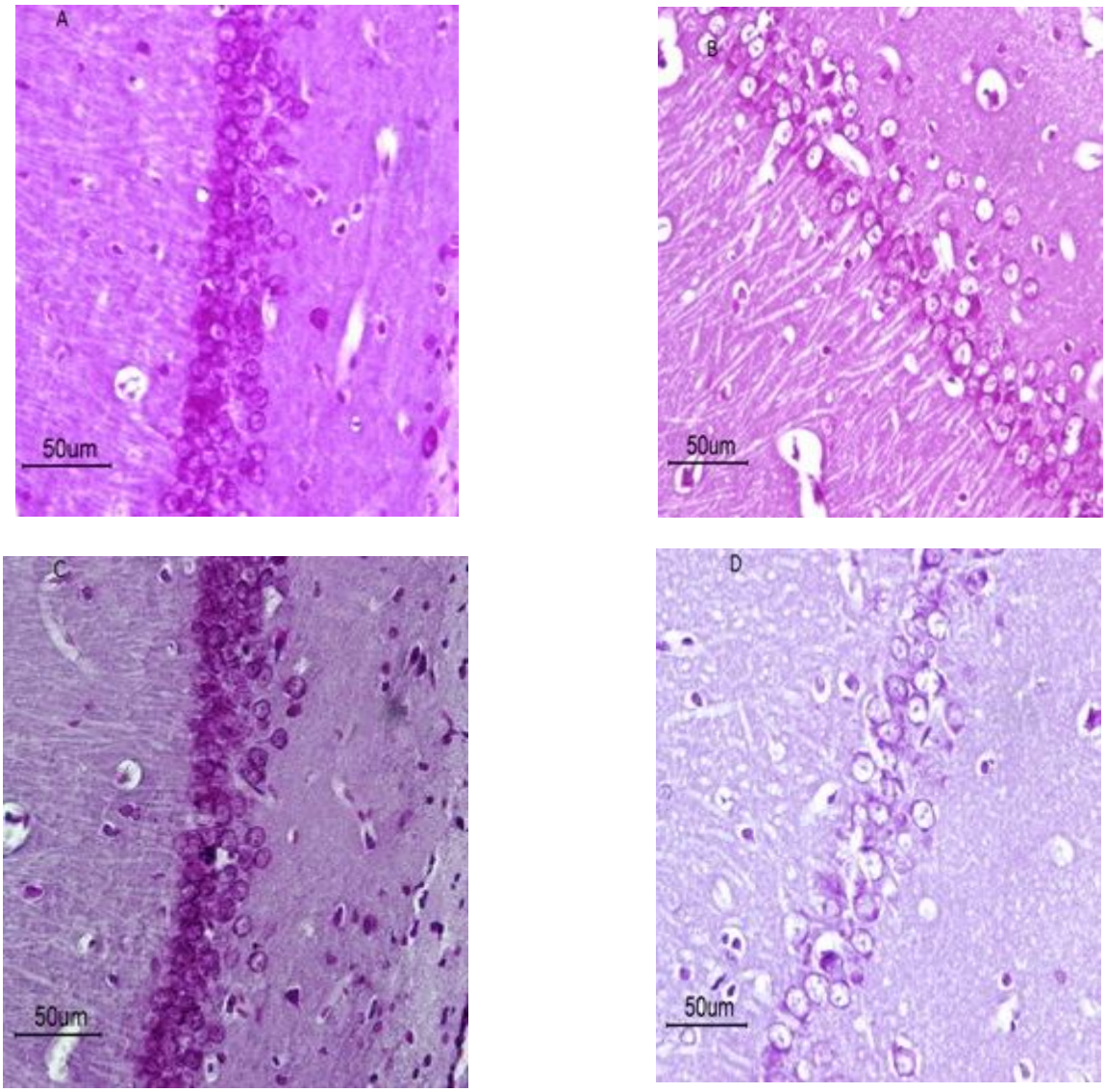

شکل5: تراکم نورون‌ها در ناحیه CA1 هیپوکمپ در گروه های شم (A)، آسیب (B)، سلول (C)، محیط کشت (D).

[Downloaded from sjku.muk.ac.ir on 2026-02-06]

[DOI: 10.22102/19.3.5]

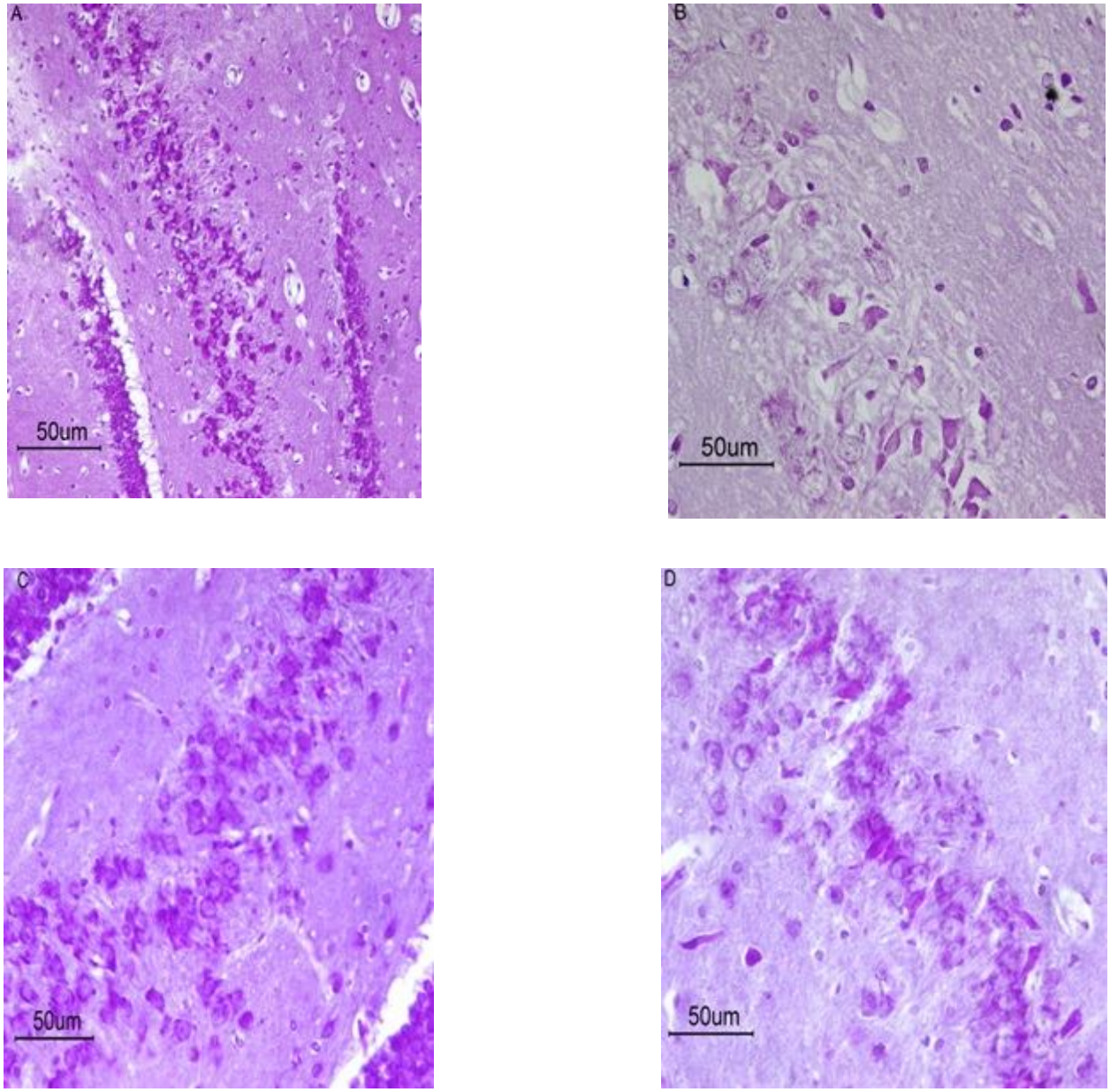

شکل6: تراکم نورون‌ها در ناحیه در CA3 هیپوکمپ در گروه‌های شم (A)، آسیب (B)، سلول (C)، محیط کشت (D)

در گروه پیوند سلول، افزایش معنی داری در تعداد سلول‌های گرانولار در ناحیه DG هیپوکمپ نسبت به گروه آسیب و α-Mem مشاهده شد (P<0/05). همچنین تعداد سلول‌های گرانولار در گروه آسیب و α-Mem کاهش معنی داری نسبت به گروه شم نشان داد (P<0/05)(نمودار1).

در گروه پیوند سلول، افزایش معنی داری در تعداد سلول‌های پیرامیدال در ناحیه CA1 هیپوکمپ نسبت به گروه آسیب و α-Mem مشاهده شد (P<0/05). همچنین تعداد سلول‌های پیرامیدال در گروه آسیب و α-Mem کاهش معنی داری نسبت به گروه شم نشان داد (P<0/05)(نمودار (2).

[Downloaded from sjku.muk.ac.ir on 2026-02-06]

[DOI: 10.22102/19.3.5]

در گروه پیوند سلول، افزایش معنی داری در تعداد سلول‌های پیرامیدال در ناحیه CA3 هیپوکمپ نسبت به گروه آسیب و α-Mem مشاهده شد (P<0/05). همچنین تعداد سلول‌های پیرامیدال در گروه آسیب و α-Mem کاهش معنی داری نسبت به گروه شم نشان داد (P<0/05)(نمودار3).

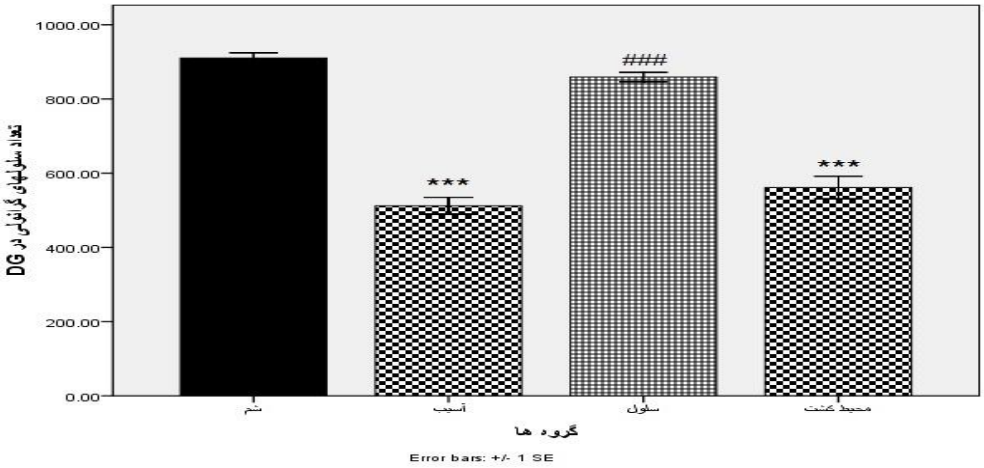

نمودار1- تأثیر پیوند داخل وریدی سلول‌های بنیادی چربی بر تراکم نورون‌ها در منطقه DG در گروه‌های مورد مطالعه. * تفاوت معنی دار با گروه شم(P<0/000)# تفاوت معنی دار با گروه آسیب و محیط کشت (P<0/001).

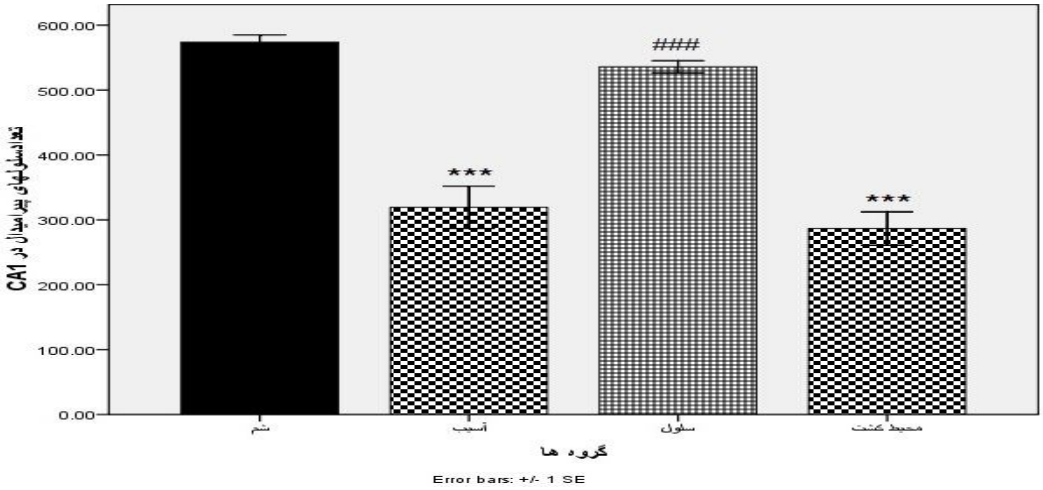

نمودار2- تأثیر پیوند داخل وریدی سلول‌های بنیادی چربی بر تراکم نورون‌ها در منطقه CA1 در گروه‌های مورد مطالعه. * تفاوت معنی دار با گروه شم(P<0/000)# تفاوت معنی دار با گروه آسیب و محیط کشت(P<0/001).

[Downloaded from sjku.muk.ac.ir on 2026-02-06]

[DOI: 10.22102/19.3.5]

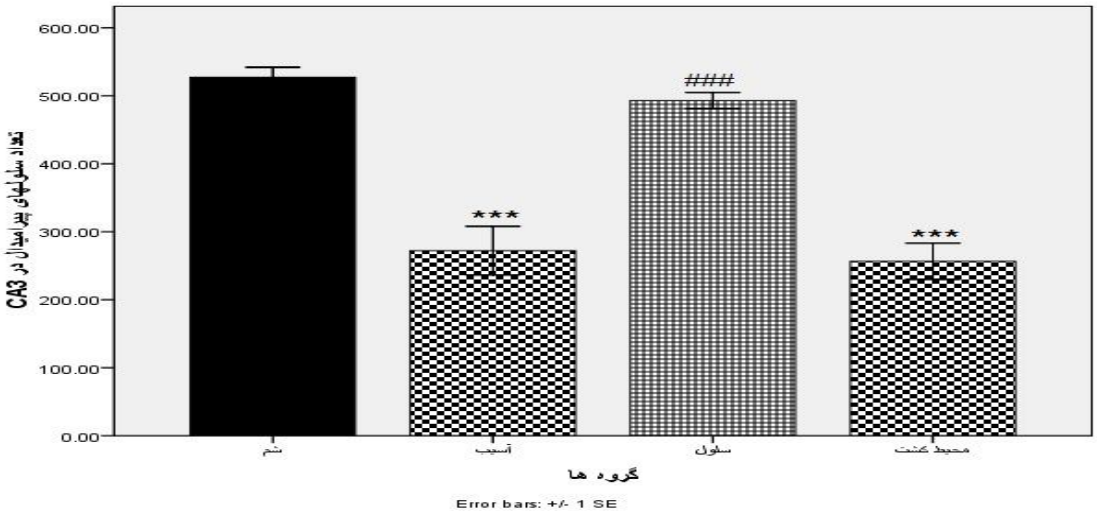

نمودار3- تأثیر پیوند داخل وریدی سلول‌های بنیادی چربی بر تراکم نورون‌ها در منطقه CA3 در گروه‌های مورد مطالعه. * تفاوت معنی دار با گروه شم(P<0/000)# تفاوت معنی دار با گروه آسیب و محیط کشت(P<0/001).

بحث

بیماری پارکینسون با تخریب نورون‌های دوپامینرژیک بخش متراکم جسم سیاه و فقدان دوپامین در مسیر نیگرواستریاتال و مزوکورتیکولیمبیک همراه است. کاهش دوپامین باعث اختلالات شناختی می‌گردد که در مراحل اولیه بیماری مشاهده می‌شود (20). دوپامین در تعدیل حرکات، حافظه و انگیزه دخالت دارد (21). Gasbarri و همکارانش در سال 1996 گزارش کردند که ضایعه در سیستم دوپامینی مزوهیپوکمپ باعث اختلال در حافظه فضایی می‌گردد (22). Brown و Robbins در سال 1991 بیان کردند، آسیب خروجی‌های دوپامینرژیک تغییراتی را در رفتارهای جهت‌یابی و موقعیت‌یابی فضایی-بینایی در مدت زمان پاسخ دهی ایجاد می‌کند. آوران‌های نورون‌های دوپامینرژیک از VTA، پلاستیسیتی طولانی مدت[1]را در هیپوکمپ القاء می کنند (23). تحقیقات نشان داده اند آسیب SNc پس از تزریق مستقیم 6-OHDA در موش‌های صحرایی باعث اختلال در آزمون‌های حافظه کاری شبیه به علائم PD و بدون تغییرات عمده حرکتی می‌گردد (24). در تحقیق حاضر جهت ایجاد مدل PD در موش صحرایی از تزریق 6-OHDA استفاده شد. این نوروتوکسین عمدتاً در مناطق نوار مغزی داخلی[2]، جسم مخطط و یا به طور مستقیم در SNc تزریق می‌شود که متعاقب آن سبب حذف انتخابی نورون‌های DA می‌گردد (25).

در تحقیق حاضر 6-OHDA در نواحیSNc به صورت دوطرفه تزریق شد با توجه به مجاورت این منطقه با VTA نورون‌های DA تخریب شده، با توجه به اینکه بخش اعظم خروجی‌های این نورون‌ها به هیپوکمپ وارد می‌شوند، بنابراین نورون‌های DA مرتبط با هیپوکمپ را تحت تأثیر قرار می‌دهند به طوری که با مکانیسم استرس اکسیداتیو باعث مرگ نورون می‌گردد و در نهایت اختلال شناختی در حیوانات مشاهده خواهد شد (26). نوروتوکسین 6-OHDA با اثر سمی خود که مربوط به تولید رادیکال‌های وابسته به اکسیژن است، سبب تخریب جسم سلولی نورون‌های DA واقع در مغز میانی شده و متعاقب آن فقدان دوپامین در جسم مخطط و هیپوکمپ را به دنبال خواهد داشت (27). در این تحقیق از نوروتوکسین 6-OHDA برای تخریب نورون های دوپامینرژیک جسم سیاه مغز میانی

[1]Long term plasticity

[2]Medial forebrain bundle

[Downloaded from sjku.muk.ac.ir on 2026-02-06]

[DOI: 10.22102/19.3.5]

استفاده شد. با توجه به اینکه نوروتوکسین ذکر شده، آنالوگ کته کولامین است و باعث القاء مرگ نورون های SNc میگردد. تحقیقات بسیاری ثابت کرده این ترکیب با ایجاد گونه‌های واکنش‌گر اکسیژنی (ROS) قادر است نورون های دوپامینی را در هر دو شرایط in vitro و in vivo تخریب کند. اگر بتوان ترکیبات آنتی اکسیدانتی مناسبی را انتخاب کرد و یا با پیوند سلول های بنیادی و تمایز سلول ها به نورون در محل آسیب می توان تا حدی از دست رفتن نورون ها را جبران کرد. سلول های بنیادی با ترشح فاکتورهای رشد عصبی قادرند در محل آسیب از مرگ نورون های باقی مانده جلوگیری کرده و اثر نوروپروتکتیو داشته باشند. چنانچه تحقیقی نشان داده در محیط کشت این سلول ها فاکتورهای نوروپروتکتیو را ترشح می کنند و در محل پیوند قادرند با ترشح این فاکتورها منجر به تسریع روند بهبودی گردند (28). سلول‌های بنیادی که در درمان بیماری‌های نورودژنراتیو به کار می‌روند باید از ویژگی‌هایی برخوردار باشند از جمله آنکه: 1- دسترسی به آنها آسان و جداسازی شان با کمترین آسیب بافتی همراه باشد 2- از قدرت تکثیر بالایی برخوردار بوده، در حالیکه سلول‌های حاصل از تکثیر ظرفیت تمایزی شان را حفظ کرده و بتوانند به انواع سلول ها بخصوص نورون تمایز یابند 3- از سد خونی- مغزی بگذرند و در محل آسیب جوش خورده و پاسخ ایمنی را در میزبان تحریک نکنند 4- تومورزا نباشند. در میان سلول‌های بنیادی، سلول های بنیادی بافت چربی تمامی این ویژگی ها را دارا هستند (31-29). ADSC از لحاظ فنوتیپ ایمنی، مورفولوژی، توانایی مولتی‌پوتنسی مشابه BMSC است (32). حضور ADSC برای اولین بار توسط زوک گزارش شد، ADSC ها قابلیت تمایز به دودمان‌های سلولی آدیپوسیت، میوسیت و استئوسیت را دارند (35-33). از اثرات درمانی ADSC کاهش التهاب، تعدیل در سیستم ایمنی، همچنین در درمان آسیب ناشی از تخریب غضروف و تاندون استفاده می‌گردد (36). اخیراً گزارشاتی وجود دارد مبنی بر پیوند سلول های ADSC و به دنبال آن محافظت نورونی در منطقه آسیب پس از تزریق 6-OHDA، به طوریکه اعتقاد بر آنست که ترشح فاکتورهای نوروتروفیک به وسیله این سلول ها در محل پیوند می‌تواند مؤثر باشد. گروهی از محققین نیز معتقدند احتمال دارد سلول های پیوند شده در محل آسیب به نورون‌های فانکشنال تمایز یافته باشند، ولی هنوز به درستی مشخص نشده که آیا فاکتورهای نوروتروفیک نقش مهمتری دارند یا تمایز سلول‌های پیوند زده شده به نورون (38و37). Wang در سال 2013 نورون‌های گرانولی مخچه و بخش فوقانی مغز میانی آسیب دیده با نوروتوکسین 6-OHDA را در معرض محیط کشت سلول های ADSC قرار داد و کاهشی در آپوپتوز این سلول ها مشاهده کرد. وی کاهش مرگ سلولی را ناشی از اثر آنتی اکسیدانتی محیط کشت و وجود فاکتورهای نوروتروفیک در آن دانست (39). بنابراین در تحقیق حاضر، پیوند سلول‌های بنیادی مشتق از چربی از طریق ورید دمی موش انجام شد.

Park و همکاران، بیان کردند که استفاده از MSC در مدل موش پارکینسون یک اثر نوروپروتکتیو روی فقدان عصبی دارد. به طوری که MSC از نورون‌های دوپامینی از سلول‌های TH مثبت در محیط invitro و invivo محافظت می‌کند (40). در گزارشی نیز بهبود عملکرد عصبی، پس از آسیب نخاعی در سگ و متعاقب آن تزریق ADSC مشاهده شده (41). Li در سال 2002 تأیید کرد که پس از پیوند BMSC به جسم مخطط موش‌های صحرایی بالغ مدل پارکینسون، این سلول‌ها خصوصیات سلول‌های عصبی دوپامینرژیک را پیدا کرده و بهبود عملکرد نورولوژیکال را در این حیوانات مشاهده نمود (43 و42).

به طوری که بررسی آماری شمارش سلول تأکید کرد که پیوند تقریباً 10^6 سلول بنیادی مشتق از چربی، افزایش معنا داری در تعداد سلول‌های گرانولار ناحیه DG در مقایسه با آسیب نشان داد ($P<0/05$). همچنین در گروه پیوند سلول

[Downloaded from sjku.muk.ac.ir on 2026-02-06]

[DOI: 10.22102/19.3.5]

ADSC افزایش معنا داری در تعداد سلول‌های پیرامیدال منطقه CA1 و CA3 را نسبت به گروه آسیب مشاهده نمودیم. نتایج شمارش سلول نشان داد که علی رغم قابلیت مهاجرت این سلول‌ها و قرار گرفتن در همه مناطق مغز و جسم سیاه، به دلیل ترشح یکسری فاکتور رشد از سمت نورون‌های صدمه دیده در جسم سیاه، سلول‌ها به آن سمت مهاجرت کرده و در این منطقه به نورون‌های دوپامینی تمایز یافته و در بهبود اختلال حافظه در موش‌های پارکینسونی مناسب و مؤثر بودند.

نتیجه گیری

مدلی که در این پژوهش ایجاد گردید مدل مناسبی برای بررسی اختلال حافظه بیماری پارکینسون بود به‌طوری که این مدل با تزریق دو طرفه 6-OHDA در SNc و تخریب نورون‌ها در هیپوکمپ موجب اختلال حافظه‌ی موقعیت یابی فضایی گردید. موش‌های صحرایی مدل پارکینسونی که با پیوند سلول‌های بنیادی مشتق شده از چربی تیمار شده بودند، در طی بررسی های بافتی و ایمنوهیستوشیمی به مانند گروه شم ظاهر شدند و تفاوت معنی داری با گروه آسیب داشتند. به عنوان نتیجه گیری کلی تیمار با سلول های بنیادی چربی می‌تواند روش درمانی مناسبی برای بهبود اختلال حافظه‌ی بیماری پارکینسون باشد.

تشکر وقدردانی

این مقاله حاصل بخشی از پایان نامه خانم سیده نرجس هاشمی راد کارشناس ارشد بافت شناسی جنین شناسی از دانشگاه دامغان می‌باشد. بدین وسیله از دانشکده زیست‌شناسی و پژوهشکده علوم زیستی دانشگاه دامغان به خاطر پرداخت هزینه مواد، وسایل و در اختیار گذاشتن امکانات آزمایشگاهی تشکر و قدردانی می‌گردد.

Reference

1. Dauer W, Przedborski S. Parkinson's disease: mechanisms and models. Neuron 2003;39:889-909.
2. Sloviter RS, Lomo T. Updating the lamellar hypothesis of hippocampal organization. Front Neural Circuits 2012;6:102.
3. Ming GL, Song H. Adult neurogenesis in the mammalian brain: significant answers and significant questions. Neuron 2011;70:687-702.
4. Prakash N, Wurst W. Development of dopaminergic neurons in the mammalian brain. Cell Mol Life Sci 2006;63:187-206.
5. Heijtz RD, Kolb B, and Forssberg H. Motor inhibitory role of dopamine D1 receptors: implications for ADHD. Physiol Behav 2007;92:155-160.
6. Bowers JM, Waddell J, McCarthy MM. A developmental sex difference in hippocampal neurogenesis is mediated by endogenous oestradiol. Biol Sex Differ 2010;24:1-8.
7. Foudah D, Redondo J, Caldara C, Carini F, Tredici GM M. Human mesenchymal stem cells express neuronal markers after osteogenic and adipogenic differentiation. Cellular and Molecular Biology Letters 2013;18:163-186.
8. Wang Y, Zhao Z, Ren Z, Zhao B, Zhang L, Chen J, and et al. Recellularized nerve allografts with differentiated mesenchymal stem cells promote peripheral nerve regeneration. Neurosci Lett 2012;514:96-101.
9. Zhang N, Zhou H, Wang H, Yu L, Li Z, Xu H, and et al. Cerebral function of bone marrow multipotent adult progenitor cells after transplantation in Parkinson’s disease rat models. Transplantation Proceedings 2013; 45:719–725.
10. Yang J, Zhu Z, Wang H, Li F, Du X, and Ma RZ. Trop2 regulates the proliferation and differentiation of murine compact-bone derived MSCs. Int J Oncol 2013;43:859-867.

[Downloaded from sjku.muk.ac.ir on 2026-02-06]

[DOI: 10.22102/19.3.5]

11. O'Loughlin A, Kulkarni M, Creane M, Vaughan EE, Mooney E, Shaw G, and et al. Topical administration of allogeneic mesenchymal stromal cells seeded in a collagen scaffold augments wound healing and increases angiogenesis in the diabetic rabbit ulcer. Diabetes 2013;62:2588-2594.
12. Wang F, Yasuhara T, Shingo T, Kameda M, Tajiri Naoki. Intravenous administration of mesenchymal stem cells exerts therapeutic effects on parkinsonian model of rats: Focusing on neuroprotective effects of stromal cell-derived factor-1α. BMC Neuroscience 2010; 11:1-9.
13. Vieira NM, Brandalise V, Zucconi E, Secco M, Strauss BE, Zatz M. Isolation, characterization, and differentiation potential of canine adipose-derived stem cells. Cell Transplant 2010;19:279-289.
14. Baer PC, Geiger H. Adipose-derived mesenchymal stromal/stem cells: tissue localization, characterization, and heterogeneity. Stem Cells Int 2012;24:81-93.
15. Reyes R, Pec MK, Sanchez E, Del Rosario C, Delgado A, Evora C. Comparative, osteochondral defect repair: Stem cells versus chondrocytes versus Bone Morphogenetic Protein-2, solely or in combination. Eur Cell Mater 2013;25:351-365.
16. Ferro MM, Bellissimo MI, Anselmo-Franci JA, Angellucci ME, Canteras NS, Da Cunha C. Comparison of bilaterally 6-OHDA- and MPTP-lesioned rats as models of the early phase of Parkinson’s disease: Histological, neurochemical, motor and memory alterations. J Neurosci Methods 2005;148:78-87.
17. Filipa L Campos, Miguel M Carvalho, Ana C Cristovão, Goun Je. Rodent models of Parkinson’s disease: beyond the motor symptomatology. Frontiers in Behavioral Neuroscience 2013; 7:1-10.
18. Ito N, Yabe T, Gamo Y, Nagai T, Oikawa T, Yamada H, and et al. Rosmarinic acid from Perillae Herba produces an antidepressant-like effect in mice through cell proliferation in the hippocampus. Biol Pharm Bull 2008;31:1376-1380.
19. Kawai T, Takagi N, Miyake-Takagi K, Okuyama N, Mochizuki N, Takeo S. Characterization of BrdU-positive neurons induced by transient global ischemia in adult hippocampus. J Cereb Blood Flow Metab 2004;24:548-555.
20. Hamilton TJ, Wheatley BM, Sinclair DB, Bachmann M, Larkum ME, Colmers WF. Dopamine modulates synaptic plasticity in dendrites of rat and human dentate granule cells. Proc Natl Acad Sci 2010;107:18185-18190.
21. Yang P, Arnold SA, Habas A, Hetman M, Hagg T. Ciliary neurotrophic factor mediates dopamine D2 receptor-induced CNS neurogenesis in adult mice. J Neurosci 2008;28:2231-2241.
22. Gasbarri A, Sulli A, Innocenzi R, Pacitti C, Brioni JD. Spatial memory impairment induced by lesion of the mesohippocampal dopaminergic system in the rat. Neuroscience 1996;74:1037-1044.
23. Jay TM. Dopamine: a potential substrate for synaptic plasticity and memory mechanisms. Prog Neurobiol 2003;69:375-390.
24. Mura A, Feldon J. Spatial learning in rats is impaired after degeneration of the nigrostriatal dopaminergic system. Mov Disord 2003;18:860-871.
25. Deumens R, Blokland A, Prickaerts J. Modeling Parkinson's disease in rats: an evaluation of 6-OHDA lesions of the nigrostriatal pathway. Exp Neurol 2002;175:303-317.
26. Farina M, Rocha JB, Aschner M. Mechanisms of methylmercury-induced neurotoxicity: evidence from experimental studies. Life Sci 2011;89:555-563.
27. Duty S, Jenner P. Animal models of Parkinson's disease: a source of novel treatments and clues to the cause of the disease. Br J Pharmacol 2011;164:1357-1391.

[Downloaded from sjku.muk.ac.ir on 2026-02-06]

[DOI: 10.22102/19.3.5]

28. Gu H, Wang J, Du N, Tan J, Johnstone B, Du Y. Adipose stromal cells-conditioned medium blocks 6-hydroxydopamine-induced neurotoxicity and reactive oxygen species. Neurosci Lett 2013;544:15-9.
29. Tatar C, Bessert D, Tse H, Skoff RP. Determinants of central nervous system adult neurogenesis are sex, hormones, mouse strain, age, and brain region. Glia 2013;61:192-209.
30. Ozen I, Boix J, Paul G. Perivascular mesenchymal stem cells in the adult human brain: a future target for neuroregeneration? Clin Transl Med 2012;1:30.
31. Volponi AA, Pang Y, Sharpe PT. Stem cell-based biological tooth repair and regeneration. Trends Cell Biol 2010;20:715-722.
32. Al-Nbaheen M, Vishnubalaji R, Ali D, Bouslimi A, Al-Jassir F, Megges M, and et al. Human stromal (mesenchymal) stem cells from bone marrow, adipose tissue and skin exhibit differences in molecular phenotype and differentiation potential. Stem Cell Rev 2013;9:32-43.
33. Augello A, Kurth TB, De Bari C. Mesenchymal stem cells: a perspective from in vitro cultures to in vivo migration and niches. Eur Cell Mater 2010;20:121-133.
34. Guilak F, Lott KE, Awad HA, Cao Q, Hicok KC, Fermor B, and et al. Clonal analysis of the differentiation potential of human adipose-derived adult stem cells. J Cell Physiol 2006;206:229-237.
35. Varma MJ, Breuls RG, Schouten TE, Jurgens WJ, Bontkes HJ, Schuurhuis GJ, and et al. Phenotypical and functional characterization of freshly isolated adipose tissue-derived stem cells. Stem Cells Dev 2007;16:91-104.
36. Mimeault M, Batra SK. Concise review: recent advances on the significance of stem cells in tissue regeneration and cancer therapies. Stem Cells 2006;24:2319-2345.
37. Wei X, Zhao L, Zhong J, Gu H, Feng D, Johnstone BH, and et al. Adipose stromal cells-secreted neuroprotective media against neuronal apoptosis. Neurosci Lett 2009;462:76-9.
38. McCoy MK, Martinez TN, Ruhn KA, Wrage PC, Keefer EW, Botterman BR. Autologous transplants of Adipose-Derived Adult Stromal (ADAS) afford dopaminergic neuroprotection in a model of Parkinson’s disease. Exp Neurol 2008; 210: 14–29.
39. Gu H, Wang J, Du N, Tan J, Johnstone B, Du Y. Adipose stromal cells-conditioned medium blocks 6-hydroxydopamine-induced neurotoxicity and reactive oxygen species. Neurosci Lett 2013; 544:15-9.
40. Park HJ, Lee PH, Bang OY, Lee G, Ahn YH. Mesenchymal stem cells therapy exerts neuroprotection in a progressive animal model of Parkinson's disease. J Neurochem 2008;107:141-51.
41. Suzuki H, Taguchi T, Tanaka H, Kataoka H, Li Z, Muramatsu K, and et al. Neurospheres induced from bone marrow stromal cells are multipotent for differentiation into neuron, astrocyte, and oligodendrocyte phenotypes. Biochem Biophys Res Commun 2004; 322:918-922.
42. Li Y, Chen J, Wang L, Zhang L. Intracerebral transplantation of bone marrow stromal cells in a 1- methul-4-phenyl-1, 2, 3, 6-tetrahydropyridine. Neuroscience Letters 2002;315: 67-70.
43. Kim S, Chang KA, Kim JA, Park HG, Ra JC. The preventive and therapeutic effects of intravenous human adipose-derived stem cells in Alzheimer’s disease mice. Plos One 2012;: 1-10.

[Downloaded from sjku.muk.ac.ir on 2026-02-06]

[DOI: 10.22102/19.3.5]