

## Hydrometrocolpos from diagnosis to fatal consequences

Farazestanian Marjaneh<sup>1</sup>, Hajmollarezaei Ezat<sup>2</sup>, Mirzaeian Sara<sup>3</sup>

1. Assistant Professor of gynecologic Oncology, Department of Obstetrics & Gynecology, Supporting the family and the youth of population Research Core, Mashhad University of Medical Sciences, Mashhad, Iran. ORCID ID: 0000-0003-4053-7868

2. Assistant Professor, Department of Obstetrics & Gynecology, Supporting the family and the youth of population Research Core, Mashhad University of Medical Sciences, Mashhad, Iran. (Corresponding Author), Tel: 051-38430569 Hajmollarezaei@mums.ac.ir. ORCID ID: 0000-0002-6455-4323

3. Assistant Professor of Maternal-Fetal Medicine, of Obstetrics & Gynecology, Supporting the family and the youth of population Research Core, Mashhad University of Medical Sciences, Mashhad, Iran. ORCID ID: 0000-0003-4593-0917

### ABSTRACT

**Background and Aim:** Anomaly scan is one of the most important findings that can be followed up during pregnancy. Abdominal masses of the fetus, which have different origins depending on the location and sex of the fetus, can be recognized in these examinations. One of the rarest masses that are seen in 0.1% of term female babies is hydrometrocolpos.

**Case report:** A 38-year-old female patient with a gestational age of 36 weeks and 5 days, with a history of previous caesarean section and membrane ruptured, is undergoing cesarean section. Due to the previous child suffering from mental retardation and microcephaly in this pregnancy, a delayed anomaly ultrasound is recommended and an abdominal mass with the possibility of hydrometrocolpos is diagnosed. After birth, the abdominal mass is aspirated due to respiratory distress and drained several times during care. Due to frequent fevers and the diagnosis of sepsis, the child dies after one month.

**Conclusion:** During the visit of pregnant mothers, the history, family history of parents and other children should be taken into account. In some genetic disorders checking the karyotype of the parents and the fetus does not help, and depending on the specific disorder, the genetic status must be checked. Findings in the family should be checked, which requires cooperation with genetic experts and examination of the patient from that point of view.

**Key word:** Hydrometrocolpos, Imperforate hymen, urogenital sinus

**Received:** Feb 1, 2023

**Accepted:** Sep 12, 2023

**How to cite the article:** Farazestanian Marjaneh, Hajmollarezaei Ezat, Mirzaeian Sara. Hydrometrocolpos from diagnosis to fatal consequences. SJKU 2025;30(1):161-168.

Copyright © 2018 the Author (s). Published by Kurdistan University of Medical Sciences. This is an open access article distributed under the terms of the Creative Commons Attribution-Non Commercial License 4.0 (CCBYNC), where it is permissible to download, share, remix, transform, and buildup the work provided it is properly cited. The work cannot be used commercially without permission from the journal

## هیدرومتر و کولپوس از تشخیص تا عواقب مرگبار

مرجانہ فرازستانیان<sup>۱</sup>، عزت حاج ملارضایی<sup>۲</sup>، سارا میرزائیان<sup>۳</sup>

۱. استادیار و فلوشیپ انکولوژی زنان، گروه زنان و زایمان، هسته تحقیقاتی حمایت از خانواده و جوانی جمعیت، دانشکده پزشکی، دانشگاه علوم پزشکی مشهد، مشهد،

ایران. کد ارکید: ۷۸۶۸-۴۰۵۳-۰۰۰۳-۰۰۰۰

۲. استادیار، گروه زنان و زایمان، هسته تحقیقاتی حمایت از خانواده و جوانی جمعیت، دانشکده پزشکی، دانشگاه علوم پزشکی مشهد، مشهد، ایران. (نویسنده مسئول)، پست

الکترونیکی: [Hajmollarezaeie@mums.ac.ir](mailto:Hajmollarezaeie@mums.ac.ir)، تلفن ثابت: ۰۵۱-۳۸۴۳۰۵۶۹، کد ارکید: ۴۳۲۳-۶۴۵۵-۰۰۰۲-۰۰۰۰

۳. استادیار و فلوشیپ طب مادر و جنین، گروه زنان و زایمان، هسته تحقیقاتی حمایت از خانواده و جوانی جمعیت، دانشکده پزشکی، دانشگاه علوم پزشکی مشهد، مشهد،

ایران. کد ارکید: ۴۵۹۳-۰۹۱۷-۰۰۰۳-۰۰۰۰

### چکیده

**مقدمه:** از مهم ترین یافته های قابل پیگیری در ارزیابی های حین بارداری آنومالی اسکن است. توده های شکمی جنین در این ارزیابی ها قابل شناسایی هستند و بسته به محل و جنسیت جنین منشأ متفاوتی دارند. یکی از نادرترین توده ها که در ۰.۱ درصد از نوزادان ترم دختر دیده می شود، هیدرومتر و کولپوس است.

**گزارش مورد:** بیمار خانم ۳۸ ساله ای با سن حاملگی ۳۶ هفته و ۵ روز با سابقه سزارین قبلی و پارگی کیسه آب مورد سزارین قرار می گیرد. به دلیل ابتلای فرزند قبلی به عقب ماندگی ذهنی و میکرو سفالی در این بارداری سونوگرافی آنومالی تاخیری توصیه شده و توده شکمی با احتمال هیدرومتر و کولپوس تشخیص داده می شود. بعد از تولد، توده شکمی به دلیل ایجاد دیسترس تنفسی آسپیره شده و در سیر مراقبت ها چندین بار درناژ می شود. بدلیل تب های مکرر و تشخیص سپسیس بعد از یک ماه کودک فوت می کند.

**نتیجه گیری:** در برخورد با مادران باردار باید توجه ویژه به شرح حال و به خصوص شرح حال خانوادگی والدین و فرزندان دیگر داشت، در صورت بروز بعضی اختلالات ژنتیکی بررسی کاریوتیپ والدین و جنین کمک کننده نمی باشد و باید وضعیت ژنتیکی از لحاظ اختلال خاص بروز یافته در خانواده بررسی شود که این مهم نیاز به همکاری با متخصصین ژنتیک و بررسی بیمار از آن نظر دارد.

**کلمات کلیدی:** هیدرومتر و کولپوس، پرده بکارت بدون سوراخ، سینوس ادراری تناسلی

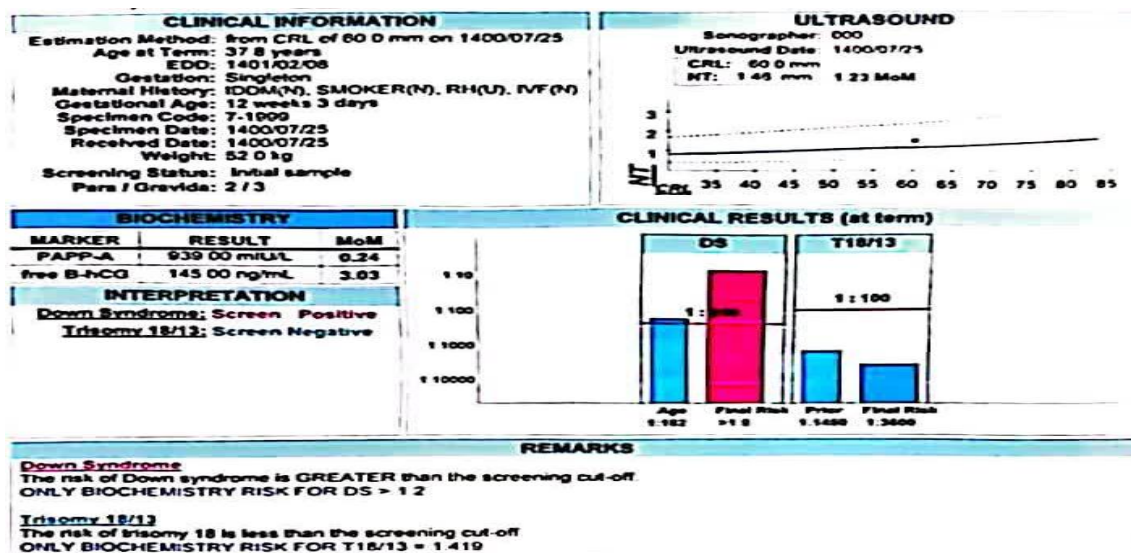
وصول مقاله: ۱۴۰۱/۱۱/۱۲ اصلاحیه نهایی: ۱۴۰۲/۴/۱۸ پذیرش: ۱۴۰۲/۶/۲۱

خانم باردار ۳۸ ساله با سن حاملگی ۳۶ هفته و ۵ روز با شکایت آبریزش از ۴ ساعت قبل مراجعه می‌کند. با توجه به سابقه دوبار زایمان قبلی به طریق واژینال و سزارین و عدم تمایل به (Vaginal Birth After Cesarean) VBAC سزارین می‌شود. فرزند اول ایشان دختر سالم و فرزند دوم خانواده دختر ترم که به دلیل دیسترس مورد سزارین قرار گرفته بود. فرزند دوم مبتلا به میکروسفالی، اختلال رشد نورولوژیک و عقب ماندگی ذهنی بوده لذا برای کودک و والدین بررسی ژنتیکی انجام شده بود و در نهایت هموزیگوسیتی ژن اتوزومال مغلوب KATNBI در این فرزند و حامل بودن هر دو والد از لحاظ این ژن تایید می‌شود. همان موقع با توجه به نسبت فامیلی نزدیک پدر و مادر (دختر عمو و پسر عمو) احتمال بروز مجدد این اختلال در فرزند بعدی به ایشان توضیح داده شده بود. مادر از ابتدای بارداری فعلی تحت نظر بوده و با توجه به غربالگری مثبت سه ماهه اول آمنیوستز می‌شود که در نتیجه آن جنین مونث با کاریوتیپ نرمال گزارش می‌شود (شکل ۱ و ۲).

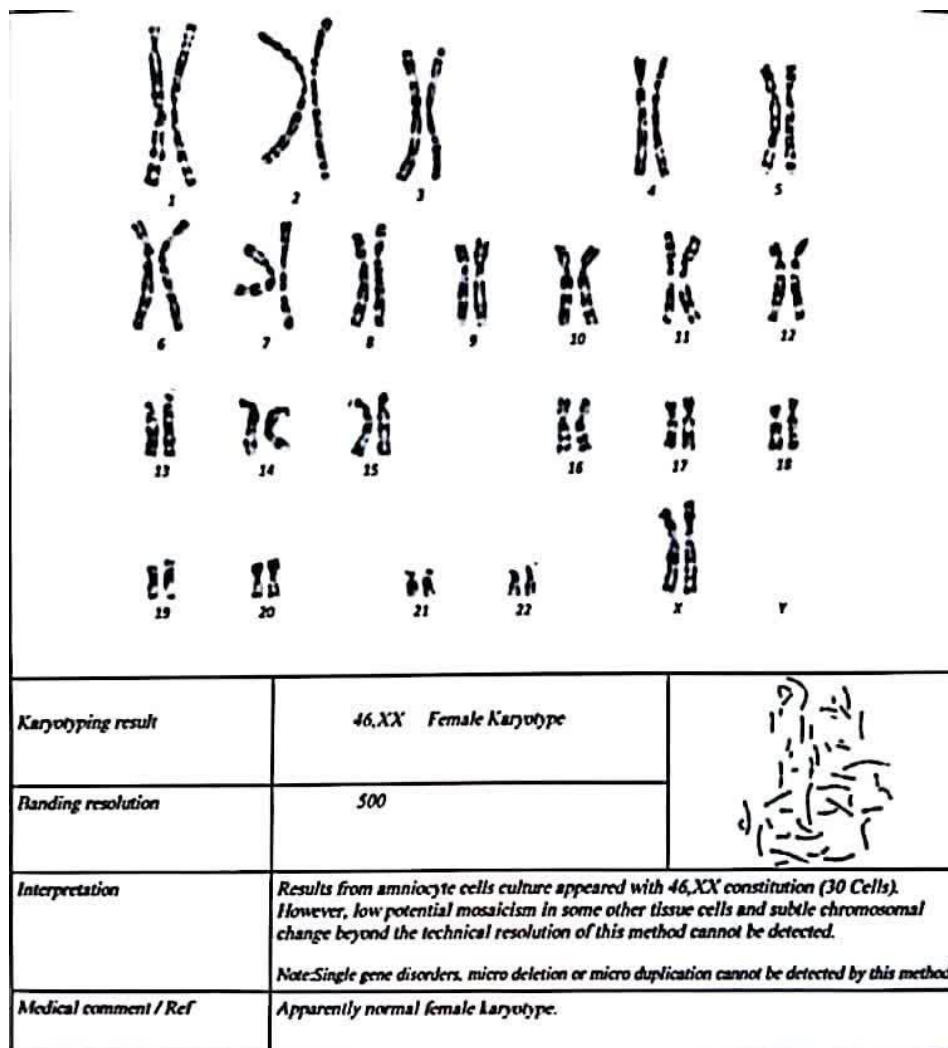
## مقدمه

از اقدامات ضروری در هر بارداری بررسی جنین از نظر اختلالات ساختاری مختلف با واسطه سونوگرافی آنومالی اسکن است. توده‌های شکمی در دوره جنینی شایع نیست؛ تشخیص‌های افتراقی می‌تواند هیدرونفروز، کیستیک هیگروما قدامی، کیست تخمدان، تراوم ساکروکوکسیژال، منگوسل قدامی و هیدرومتروکولپوس (HMC) باشد (۱). ۱۵٪ موارد توده‌های شکمی نوزادان را HMC تشکیل می‌دهد. میزان بروز ناهنجاری مجرای مولر در همراهی با آن ۱ در ۱۶۰۰۰ تولد زنده گزارش شده است (۲). مایک نوزاد مبتلا به HMC، میکروسفالی، تشنج و هیدرونفروز را گزارش می‌کنیم که علی‌رغم چندین نوبت تخلیه توده و یک ماه بستری در بخش مراقبت‌های ویژه نوزادان فوت می‌کند. هدف از گزارش این مورد، برجسته کردن اهمیت تشخیص قبل از تولد و مدیریت پس از زایمان موارد با تشخیص HMC است.

## معرفی بیمار



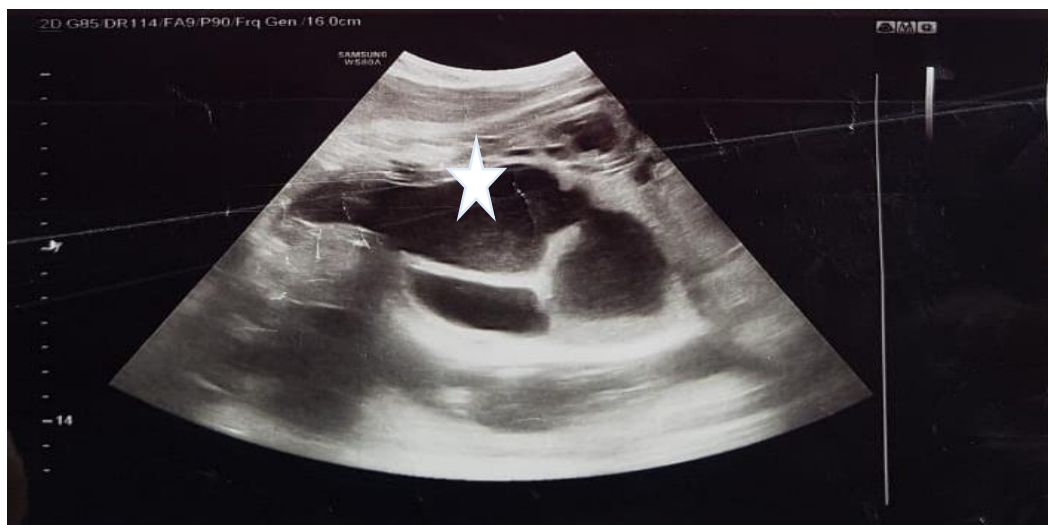شکل ۱ غربالگری سه ماهه اول



شکل ۲ بررسی آمنیوسنتز جنین

هفته کانون کیستیک حجیم دو قسمتی حاوی مایع غلیظ هایپراکو دارای سطح مایع دبری به ابعاد ۱۲۲\*۴۷ میلی متر خلف مثانه در ناحیه لگن و گسترش آن تا زیر کبد را مطرح می کند و تشخیص هیدرومتروکولپوس با اثر انسدادی بر مسیر ادراری و شواهد اتساع هر دو لگنچه گذاشته می شود، هم چنین در این سونوگرافی برای اولین بار شواهدی از میکروسفالی، لیزنسفالی و آرنزی کورپوس کالوزوم در جنین رویت می شود. (شکل ۳)

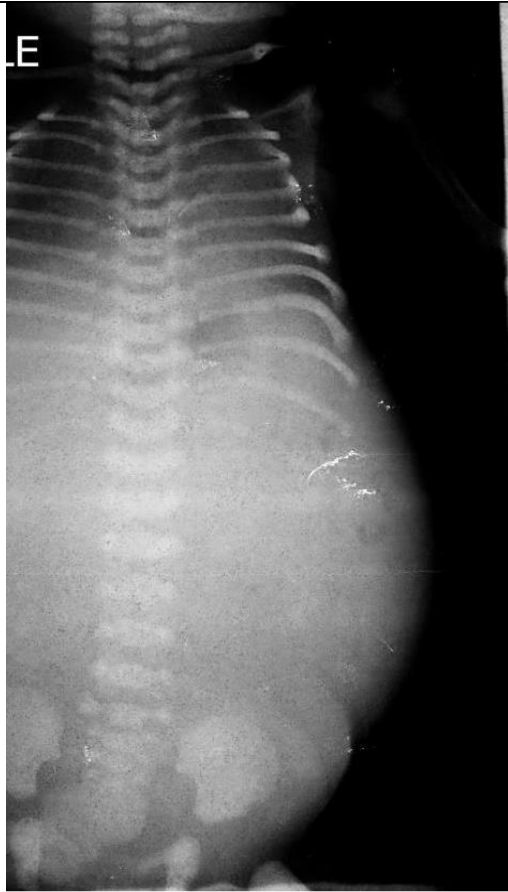
در ادامه مراقبت ها سونوگرافی آنومالی اسکن اولیه و اکوی قلب جنین هم نرمال بوده است، اما با توجه به ژن شناخته شده معیوب و حامل بودن والدها، ارزیابی ژنتیکی برای جنین انجام نمی شود. به دلیل سابقه آنومالی نوزاد قبلی توصیه در سن حاملگی ۲۷ هفته بررسی مجدد و آنومالی اسکن تاخیری (Late Anomaly Scan) انجام شده و شواهد تجمع کیستیک هایپراکو ۲۲\*۱۷ میلی متر (م.م) خلف مثانه بدون شواهدی از آسیت، گزارش می شود. تکرار سونوگرافی جنین در سن ۳۴



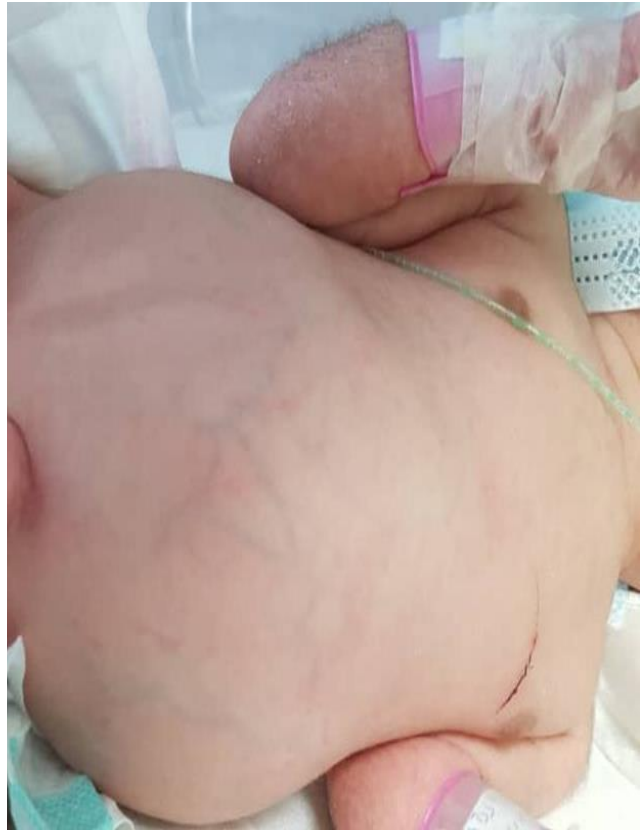شکل ۳ نمای سونوگرافیک جنین کانون حجیم کیستیک ۱۲ در ۵ سانتی متری، دو قسمتی محتوی مایع هایپراکو از منشا خلف مثانه تا زیر کبد کشیده شده و با توجه به انسداد واژن و نمای گلابی شکل (ستاره) نشان داده شده در پرنه مطرح کننده هیدرومتر و کولپوس

ابعاد  $۹۰ \times ۲۶$  میلی متر و حاوی ۳۳ سی سی مایع بود که تحت گاید سونوگرافی محل تجمععات رحمی مشخص شده و درن در محل تجمععات رحم تعبیه و فیکس می شود. به دلیل ظاهر غیرعادی، تشنج های مکرر نوزاد و سابقه ابتلای فرزند قبلی به اختلال ژنی برای انجام بررسی ژنتیکی با خانواده مشورت می شود که رضایت به انجام این اقدام نمی دهند. با توجه به اتساع مجدد شکم نوزاد و نیاز به جراحی به دلیل علائم تب، تاکی پنه، ناپایداری علائم حیاتی امکان جراحی وجود نداشته و مجدداً درناژ تحت گاید سونوگرافی انجام و درمان وسیع الطیف آنتی بیوتیک تجویز می شود، در سیر مدت بستری یک ماهه در واحد مراقبت های ویژه نوزادان علی رغم درمان همه جانبه، نوزاد به درمان پاسخ نمی دهد و یک بار هم مورد احیای قلبی ریوی واقع می شود و در نهایت به دلیل عفونت پیش رونده و سپسیس (احتمالاً ثانویه به پنومونی آسپیراسیون) فوت می کند.

هنگام مراجعه به مرکز ما بیمار انقباض دار و مایع آمنیون مکنونیال بود و مادر تحت سزارین قرار گرفت، در نهایت نوزاد دختر نارس با ظاهر غیرعادی، دور سر کاهش یافته، شکم سفت و واضحاً برجسته (شکل ۴) با آپگار ۵-۸ و وزن ۲۶۹۵ گرم (مناسب برای سن جنین) متولد و به دلیل دیسترس تنفسی تحت CPAP منتقل واحد مراقبت های ویژه نوزادان (NICU) می شود. طی یک ساعت از انتقال نوزاد به دلیل ادامه دیسترس تنفسی و افت مکرر ساچوریشن علی رغم تنظیمات بالای دستگاه تهویه تنفسی و با توجه به اثر فشاری توده بر ریه ها (شکل ۵) تحت هدایت سونوگرافی درناژ و ۸۰ سی سی مایع زرد رنگ تخلیه می شود. روز بعد به دلیل افزایش فاکتورهای التهابی و شرح حال پارگی کیسه آب، درمان آنتی بیوتیکی جهت پروفیلاکسی نوزاد انجام می شود و برای جراحی تکمیلی منتقل بخش فوق تخصصی جراحی اطفال می گردد. سونوگرافی دقیق از نوزاد نشانگر اتساع در سیستم پیلوکالیسیل کلیه راست و چپ و تجمع مجدد مایع داخل رحمی (هیدروکولپوس) به



شکل ۵ توده شکمی و اثر فشاری آن در نمای رادیوگرافیک ساعت اول تولد



شکل ۴ توده شکمی و اتساع شکم نوزاد

را تشکیل دهند (۷). تشفیص منشأ رحمی توده با استفاده از داپلر شریان‌های نافی و شناسایی حدود مثانه در سونوگرافی انجام می‌شود که البته دقت تشفیصی آن صددرصد نیست لذا MRI به‌عنوان اقدام تشفیصی دقیق‌تر برای شناسایی رحم و رکتوم در فاز T1 مفید است. به‌خصوص که می‌تواند ارتباط توده را با سایر ارگان‌ها آشکار کرده و این قابلیت را دارد که اطلاعات تشریحی دقیق‌تری را ارائه دهد. شناسایی قبل از تولد ناهنجاری‌های دستگاه ادراری - تناسلی زنانه با توجه به نادر بودن این یافته، متفاوت بودن تظاهرات آن و دقت پایین تشفیص با سونوگرافی، کار دشواری است. اگرچه مقاله‌هایی (همانند مورد این مقاله)، تشفیص

### بحث

هیدرومترکولپوس عبارت است از تجمع ترشحات در رحم و واژن (۳) و رویت اتساع ناشی از آن در ناحیه خلف مثانه (۴). شایع‌ترین علت بروز این عارضه پرده بکارت بدون سوراخ است که در ۰/۱ درصد از نوزادان ترم دختر وجود دارد، هیدروکلپوس علامت‌دار نادرتر است و در ۱ در ۱۶۰۰۰ تولد دختر گزارش شده است. بهترین سرنخ تشفیصی: امتداد یک حفره پر از مایع مخروطی داخل رحمی از خلف مثانه با اثر فشاری به پیرینه است (۵-۷). رحم، به دلیل دیواره‌های عضلانی‌اش، با احتمال کمتر متسع می‌شود؛ اما دیواره‌های واژن سازگار هستند و می‌توانند در برابر حجم زیادی از ترشحات اتساع‌یافته و توده لگنی بزرگی

هیدرومتر و کولپوس را در هفته ۲۵ بارداری گزارش کرده‌اند (۷)، اما بیشتر موارد در سه‌ماهه سوم بارداری یا بعد از تولد توصیف می‌شوند (۸ و ۹). با توجه به ایجاد هیدرومتر و کولپوس ثانویه به انسداد خروجی واژن ممکن است یافته‌هایی چون سپتوم عرضی واژن، آترزی واژن یا پرده بکارت بدون سوراخ در جنین قابل شناسایی باشد که اغلب این موارد در نتیجه نارسایی مجرای مولرین دیده می‌شود (۷ و ۱۰ و ۱۱). یافته‌های سونوگرافیک موجود در بررسی این جنین‌ها نشان‌دهنده علائم موضعی در اثر توده لگن مثل: جابه‌جایی مثانه به جلو و هیدرونفروز دوطرفه یا هیدرواورتر است که در بیمار مطرح شده نیز دیده شد بود (۱۳ و ۱۲ و ۱۱). در بسیاری از این نوزادان ناهنجاری‌ها و سندرم‌های مرتبطی مانند توالی دیسژنری کلوآک، سندرم‌های مک کوزیک - کافمن، ایس - وان کرولد یا باردت - بیدل دیده شود (۱۴، ۱۵، ۱۶) البته در مورد ذکر شده در مقاله نقص ساختاری در مغز و هم‌زمانی با آترزی کورپوس کالوزوم و میکروسفالی وجود داشت که یافته نادرتری محسوب می‌شود. درمان این نوزادان در مرحله اول تخلیه فوری انسداد برای جلوگیری از سپسیس، سوراخ‌شدن یا انسداد ادراری مداوم است که با برش پرده بکارت یا برداشتن سپتوم واژن انجام می‌شود (۱۷) برای نوزاد مورد بحث در مقاله نیز تحت گاید سونوگرافی تخلیه مایع به میزان ۸۰ سی‌سی انجام، وضعیت تنفسی نوزاد پایدار و جهت ادامه مراقبت‌ها به واحد جراحی اطفال اعزام شد.

### نتیجه‌گیری

بررسی آنومالی اسکن در بارداری و توجه دقیق به آن علاوه بر این که تا حد زیادی اختلالات جنین و منشأ آن را (بخصوص در توده‌های شکمی) مشخص می‌کند، می‌تواند به پیش‌آگهی و مدیریت نوزادان بعد از زایمان هم کمک نماید. هم چنین از نکات مورد توجه متخصصین زنان در برخورد با مادران باردار توجه ویژه به شرح حال و به‌خصوص شرح حال خانوادگی والدین و فرزندان دیگر است، در صورت بروز اختلالات ژنتیکی شناخته شده بررسی کاربوتیپ والدین و جنین کمک‌کننده نمی‌باشد و باید وضعیت ژنتیکی از لحاظ اختلال مورد نظر و مطرح شده در خانواده بررسی شود که این مهم نیاز به همکاری با متخصصین ژنتیک و بررسی جنین از آن نظر دارد.

### تشکر و قدردانی

بدین وسیله از دانشگاه علوم پزشکی مشهد که با تأییدیه اخلاقی ۱۴۰۱۳۷۸ به انتشار این گزارش کمک کردند کمال تشکر و قدردانی را داریم. هم چنین از اولیای بیمار و از کلیه کسانی که ما را در انتشار این گزارش یاری نموده‌اند سپاسگزاریم. نویسندگان اعلام می‌دارند که هیچ تضاد منافی در این گزارش وجود نداشته است.

### منابع

1. Bhargava P, Dighe M (2009). Prenatal US Diagnosis of Congenital Imperforate Hymen. *Pediatr Radiol.* ; 39: 1014.
2. Schachat A.P, Maumenee I.H (1982). The Bardet-Biedl Syndrome and Related Disorders. *Arch Ophthalmol.* 100: 285-8.
3. Jaramillo D, L. R. (1990). The Cloacal Malformation: Radiologic Findings and Imaging Recommendations. *Radiology.* 177: 441-448.
4. AM., H. (2003). Ultrafast fetal MRI and Prenatal Diagnosis. *Ultrafast Fetal MRI and Prenatal Diagnosis.* 12: 143-153.

5. D, L. (2004;). Fetal Magnetic Resonance Imaging. *J Matern Fetal Neonatal Med.* 15: 85–94.
6. Raquel Garcia Rodriguez MD, J. P. (2018). Fetal Hydrometrocolpos and Congenital Imperforate Hymen: Prenatal and Postnatal Imaging Features. *Clinical Ultrasound* 49-552.
7. Winderl LM, S. R. (1995;). Prenatal Diagnosis of Congenital Imperforate Hymen. *Obstet Gynecol*, 85: 857–860.
8. Odibo AO, T. G. (1997;). Late Prenatal Ultrasound Features of Hydrometrocolpos Secondary to Cloacal Anomaly: Case Reports and Review of the Literature. *Ultrasound Obstet Gynecol.* 9: 419–421.
9. Mirk P, P. C. (1994;). Ultrasound Diagnosis of Hydrocolpos: Prenatal Findings and Postnatal Follow-Up. *J Clin Ultrasound* , 22: 55–58.
10. Nguyen L, Y. S. (1984;). Hydrometrocolpos in Neonate Due To Distal Vaginal Atresia. *J Pediatr Surg* , 19: 510–514.
11. Chen CP, L. F. (1996;). Ultrasound –Guided Fluid Aspiration And Prenatal Diagnosis Of Duplicated Hydrometrocolpos With Uterus Didelphys And Septate Vagina. *Prenat Diagn* , 16: 572–576.
12. Warne S, C. L. (2002;). Prenatal Diagnosis of Cloacal Anomalies. *BJU Int* , 89: 78–81.
13. Respondek-Liberska M, K. A. (1998;). Fetal Hydrometrocolpos: Not Only Diagnostic but Also Therapeutic Dilemmas. *Ultrasound Obstet Gynecol*, 11: 155–156.
14. Sahinoglu Z, M. B. (2004). The Prenatal Diagnosis Of Cloacal Dysgenesis Sequence In Six Cases: Can The Termination Of Pregnancy Always Be The First Choice?. *Prenat Diagn* , 24: 10–16.
15. Schaap C, d. D.-S. (1992). McKusick–Kaufman Syndrome: The Diagnostic Challenge of Abdominal Distension in the Neonatal Period. *Eur J Pediatr* , 151: 583–585.
16. Yapar EG, E. E. (1996). Diagnostic Problems in a Case with Mucometrocolpos, Polydactyly, Congenital Heart Disease, and Skeletal Dysplasia. *Am J Med Genet* , ; 66: 343–346.
17. Musarrat Hasan\*, E. S. (2010). Prenatal Ultrasonographic Diagnosis of Hydrometrocolpos. *Jmed ultrasound*, 81-84.