

Human fascioliasis due to *Fasciola hepatica* in Kurdistan, Iran: A case report

Shahla Afrasiabian¹, Bayazid Ghaderi², Asrin Babahajian³, Gohar Lotfi⁴, Fares Bahrami⁵

1. Associate Professor, Zoonoses Research Center, Research Institute for Health Development, Kurdistan University of Medical Sciences, Sanandaj, Iran., (Corresponding Author), Tel: +98-87-33664958, shahlaafra@yahoo.com, ORCID ID: 0000-0002-5352-4604

2. Associate Professor, Liver and Digestive Research Center, Research Institute for Health Development, Kurdistan University of Medical Sciences, Sanandaj, Iran. ORCID ID: 0000-0001-9174-829X

3. MSc of Anatomical Sciences, liver and Digestive Research Center, Research Institute for Health Development, Kurdistan University of Medical Sciences, Sanandaj, Iran. ORCID ID: 0000-0003-0278-1560

4. Assistant Professor, Department of Infectious Diseases, Faculty of Medicine, Kurdistan University of Medical Sciences, Sanandaj, Iran. ORCID ID: 0000-0001-7246-2886

5. Assistant Professor, Zoonoses Research Center, Research Institute for Health Development, Kurdistan University of Medical Sciences, Sanandaj, Iran. ORCID ID: 0000-0002-4490-1412

ABSTRACT

Background and Aim: Human fascioliasis is a water and food-borne parasitic disease and has become endemic in the coastal provinces of Caspian Sea. Limited reports of the disease and its diagnosis have resulted in ignoring the disease and a significant rise in the number of neglected patients in other parts of the country.

Case presentation: In this study, a 50-year-old man living in a village of Kamyaran, in Kurdistan Province in Iran referred to hospital with complaints of weight loss, epigastric pain and anorexia from two months ago. The patient reported history of consuming raw vegetables and plant foods. Laboratory studies revealed anemia, leukocytosis, eosinophilia, high ESR, low serum iron and elevated liver enzymes. Spiral CT scan of liver, showed hypodense areas without enhancement in the arterial phase and with relative homogeneous enhancement in the delayed phase. Ultrasound studies showed multiple hetero and hyper-echoic areas without walls in different parts of the liver. Finally, *Fasciola hepatica* was diagnosed after stool examination by formalin ether concentration method and also positive ELISA test. The patient was treated with triclabendazole 500 mg/day for two days. In the follow-up the clinical status of the patient was better and we found improved laboratory test results.

Conclusion: The present report highlights the need for paying more attention to the occurrence of this disease in Kurdistan Province by health care systems.

Keywords: Human fascioliasis, *Fasciola hepatica*, Kurdistan, Iran

Received: Apr 3, 2021

Accepted: June 14, 2021

How to cite the article: Shahla Afrasiabian, Bayazid Ghaderi, Asrin Babahajian, Gohar Lotfi, Fares Bahrami. Human fascioliasis due to *Fasciola hepatica* in Kurdistan, Iran: A case report. SJKU . 2021;26(3):170-176.

Copyright © 2018 the Author (s). Published by Kurdistan University of Medical Sciences. This is an open access article distributed under the terms of the Creative Commons Attribution-Non-Commercial License 4.0 (CCBYNC), where it is permissible to download, share, remix, transform, and buildup the work provided it is properly cited. The work cannot be used commercially without permission from the journal

گزارش یک مورد فاسیولیاژیس کبدی ناشی از فاسیولا هپاتیکا در استان کردستان، غرب ایران

شهلا افراسیابیان^۱، بازید قادری^۲، اسرین باباجیان^۳، گوهر لطفی^۴، فارس بهرامی^۵

۱. دانشیار، مرکز تحقیقات زئونوز، پژوهشکده توسعه سلامت، دانشگاه علوم پزشکی کردستان، سنندج، ایران (نویسنده مسئول)، تلفن: ۳۳۶۶۴۹۵۸ - ۰۸۷ پست الکترونیک:

shahlaafra@yahoo.com، کد ارکید: ۴۶۰۴-۵۳۵۲-۰۰۰۲-۰۰۰۰-۰۰۰۰

۲. دانشیار، مرکز تحقیقات گوارش و کبد، پژوهشکده توسعه سلامت، دانشگاه علوم پزشکی کردستان، سنندج، ایران. کد ارکید: ۸۲۹X-۹۱۷۴-۰۰۰۱-۰۰۰۰-۰۰۰۰

۳. کارشناسی ارشد، مرکز تحقیقات گوارش و کبد، پژوهشکده توسعه سلامت، دانشگاه علوم پزشکی کردستان، سنندج، ایران. کد ارکید: ۱۵۶۰-۰۲۷۸-۰۰۰۳-۰۰۰۰-۰۰۰۰

۴. استادیار، گروه عفونی، دانشکده پزشکی، دانشگاه علوم پزشکی کردستان، سنندج، ایران. کد ارکید: ۲۸۸۶-۷۲۴۶-۰۰۰۱-۰۰۰۰-۰۰۰۰

۵. استادیار، مرکز تحقیقات زئونوز، پژوهشکده توسعه سلامت، دانشگاه علوم پزشکی کردستان، سنندج، ایران. کد ارکید: ۱۴۱۲-۴۴۹۰-۰۰۰۲-۰۰۰۰-۰۰۰۰

چکیده

زمینه و هدف: فاسیولیاژیس انسانی جزء بیماری‌های انگلی منتقله از راه آب و غذا محسوب می‌شود و در ایران، در مناطق سواحل دریای خزر به صورت بومی درآمده است. گزارشات محدود از بیماری و روند تشخیص آن، منجر به فراموش شدن بیماری و نادیده گرفته شدن تعداد قابل توجهی بیمار در سایر نقاط کشور شده است.

گزارش مورد: در این مطالعه آقای ۵۰ ساله ساکن روستایی در شهرستان کامیاران، کردستان، ایران به دلیل کاهش وزن، درد اپی گاستر و بی اشتهايي از دو ماه پیش مراجعه نمود. در بررسی‌های آزمایشگاهی آنمی، لکوسیتوز و ائوزینوفیلی، ESR بالا، میزان پایین آهن سرم و بالا بودن آنزیم‌های کبدی مشهود بود. در سی تی اسکن اسپیرال شکم و لگن با کنتراست در کبد نواحی هیپودنس و بدون تشدید (enhancement) در فاز شریانی و با تشدید (enhancement) نسبتاً هموزن در فاز تاخیری مشاهده گردید. در سونوگرافی نواحی متعدد هترو و هیپو اکو فاقد جدار در قسمت‌های مختلف کبد خصوصاً در نواحی پریفری دیده شدند. در نهایت فاسیولا هپاتیکا توسط آزمایش مدفوع با روش فرمالین-اتر و تست الیزا مثبت تشخیص داده شد. بیمار تحت درمان با تریکلاندازول به میزان ۵۰۰ میلی گرم به مدت دو روز قرار گرفت. در پیگیری‌های بعدی علائم بالینی و آزمایشگاهی بهبود یافتند. بیمار سابقه مصرف سبزیجات خام و مواد غذایی تهیه شده از آن را ذکر می‌کرد.

نتیجه گیری: گزارش مورد حاضر، نیاز به توجه بیشتر سیستم‌های مراقبت بهداشتی درباره وقوع بیماری در این منطقه را برجسته می‌کند.

واژه‌های کلیدی: فاسیولیاژیس انسانی، فاسیولا هپاتیکا، کردستان، ایران

وصول مقاله: ۱۴۰۰/۱/۱۴ اصلاحیه نهایی: ۱۴۰۰/۳/۱۶ پذیرش: ۱۴۰۰/۳/۲۴

مقدمه

فاسیولیاژیس انسانی جزء بیماری‌های انگلی زئونوز و منتقله از راه آب و غذا است که به دنبال خوردن متاسرکرهاي عفونت‌زا (فرم آنکیسته ترماتود انگل فاسیولا) که غالباً به برگ گیاهان آبی (از جمله این گیاهان می‌توان به چوچاق، خالیواش و نعنای محلی در استان‌های شمالی ایران، بلمک در استان کرمانشاه و بولاغ اوتی و پونه در برخی دیگر از مناطق کشور اشاره کرد) چسبیده و یا به صورت شناور بر آب وجود دارند، رخ می‌دهد (۱).

دوره کمون از زمان خورده شدن متاسرکر شروع می‌شود و تا زمان ظهور اولین نشانه بیماری را شامل می‌شود و به طور معمول چند هفته تا چند ماه ممکن است طول بکشد. هنگامی که انگل به پارانشیم کبد وارد می‌شود، مرحله حاد بیماری آغاز می‌گردد. در طی مرحله مزمن، کرم‌های بالغ خود را به مجاری صفراوی متصل می‌کنند و منجر به ادامه عفونت به مدت طولانی می‌شوند و در نهایت مرحله انسدادی این بیماری ممکن است ماه‌ها و یا سال‌ها بعد از عفونت اولیه ظاهر گردد که در طی آن، ایجاد التهاب در مجاری صفراوی و کیسه صفرا به همراه پیکر بزرگ ترماتودها می‌تواند سبب انسداد مکانیکی مجاری صفراوی شوند (۲). فاسیولیاژیس ممکن است بدون علامت باشد و یا به صورت علائم گوارشی، کوله سیستیت مزمن، کلاتریت و آبسه‌های کبدی ظاهر شود که ممکن است با کولیک صفراوی، درد اپی گاستریک، زردی، خارش و درد در سمت راست ربع فوقانی شکم همراه باشد (۳).

فاسیولیاژیس انسانی به وسیله دو گونه ترماتد به نام‌های فاسیولا هیپاتیکا و فاسیولا ریگانتیکا ایجاد می‌گردد. به صورت معمول به کارگیری روش‌های میکروسکوپی در تشخیص و تفریق دقیق این دو گونه به دلیل مشخصات مورفومتریک نزدیک و وجود گونه‌های هیبرید و حد واسط و همچنین وجود عفونت کاذب در نتیجه خوردن کبد خام یا نیم پز با مشکلاتی مواجه می‌شود. از این رو به کارگیری

روش‌های سرولوژیک و مولکولی در تشخیص فاسیولیاژیس توصیه می‌شود (۴، ۵).

در ایران، فاسیولیاژیس انسانی در مناطق سواحل دریای خزر از جمله گیلان به صورت بومی درآمده است (۶، ۷). در حالی که در سایر مناطق کشور، مواردی پراکنده و به شکل محدود گزارش شده است (۸). از آنجایی که عفونت ممکن است بدون نشانه باشد و نشانه‌ها و علائم بیماری اختصاصی نیستند، تعداد واقعی موارد انسانی بیماری بدون شک بسیار بیشتر از موارد گزارش شده می‌باشد (۲).

به نظر می‌رسد علاوه بر دشوار بودن تشخیص دقیق بیماری، گزارشات محدود از بیماری و روند تشخیص آن، منجر به فراموش شدن بیماری و نادیده گرفته شدن تعداد قابل توجهی بیمار در سایر نقاط کشور می‌شود. بنابراین ارائه گزارشات موردی به ارائه‌دهندگان مراقبت‌های بهداشتی در شناسایی افراد آلوده و انجام اقدامات پیشگیرانه در مناطق مختلف کمک شایانی می‌کند. در این مطالعه ما به معرفی یک مورد فاسیولیاژیس انسانی ناشی از فاسیولا هیپاتیکا در یک بیمار ۵۰ ساله ساکن روستایی در شهرستان کامیاران که جزء مناطقی است که ابتلای انسانی به آن به کمتر دیده شده، می‌پردازیم.

گزارش مورد

بیمار آقای ۵۰ ساله، ساکن روستایی در اطراف شهرستان کامیاران و کشاورز به دلیل کاهش وزن (۸ کیلو در دو ماه)، درد اپی گاستر و کاهش اشتها در سرویس داخلی بستری شد. سابقه بیماری زمینه‌ای نداشت. در بررسی‌های بیوشیمیایی خون، هموگلوبین (Hb=۱۰/۳ g/dL)، شمارش گلبول‌های سفید (WBC=۱۲/۷ cmm)، آلکالین فسفاتاز (ALP=۳۴۷ IU/L)، آسپاراتات آمینوترانسفراز (AST=۴۲ IU/L)، سرعت رسوب گلبول قرمز (mm/hr=۱۱۰ ESR) گزارش شدند. آزمایشات آنالیز ادرار و مدفوع نرمال بودند. سونوگرافی کلیه و مجاری ادراری و کبد و

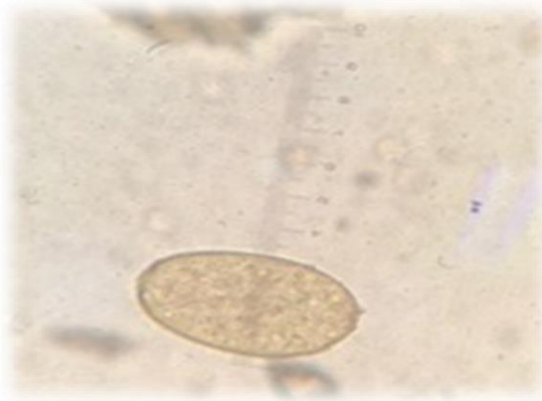
ضایعات جلدی، زردی، خارش پوست، آنمی، لکوسیتوز و ائوزینوفیلی با احتمال عفونت‌های انگلی به سرویس اولیه عفونی ارجاع داده شد.

در سونوگرافی کبد و کیسه صفرا، span کبد ۱۶۵ میلی متر بزرگتر از حد طبیعی دارای اکوی زمینه‌ای طبیعی اما هتروژن بود. نواحی متعدد هترو و هیپو اکو فاقد جدار در قسمت‌های مختلف کبد خصوصا در نواحی پرفیری دیده شدند که سایز بزرگترین آنها در لوب چپ ۱۷*۳۶ میلی متر اندازه گیری شد. همچنین تعدادی لنف نود با نمای راکتیو به حداکثر سایز ۸*۲۳ میلی متر در ناف کبد و در ناحیه ساب هپاتیک دیده شد. احتمال پروسه عفونی (فاز کبدی فاسیولا هپاتیکا) در تشخیص‌های افتراقی مطرح گردید. دو کیست ساده به سایزهای ۹ و ۱۰ میلی متر در ناحیه ساب دیفراگماتیک لوب راست کبد دیده شدند. در نهایت نمونه مدفوع جهت تشخیص پارازیتولوژی به آزمایشگاه دانشگاه علوم پزشکی ارسال و با روش فرمالین-اتر، تخم‌های بیضوی دریچه‌دار قهوه‌ای مایل به زرد به طول ۱۳۰ تا ۱۴۰ و عرض ۶۰ تا ۸۰ میکرون مشاهده گردید (شکل ۱). همچنین با تست الیزا آنتی بادی IgG اختصاصی ضد فاسیولا هپاتیکا برای بیمار مثبت گزارش شد. بیمار تحت درمان با تریکلاندازول به میزان ۵۰۰ میلی گرم به مدت دو روز قرار گرفت (۹). یک هفته بعد از درمان علایم بالینی بهبود یافتند. لکوسیتوز، ائوزینوفیلی، سرعت سدیمان اریتروسیته و آنزیم‌های کبدی در پیگیری یک ماه بعد به محدوده طبیعی رسیدند. لازم به ذکر است از بروز علایم تا تشخیص بیماری سه ماه طول کشید. بیمار سابقه مسافرت به مناطق شمالی کشور را قبل از ابتلا به بیماری ذکر نمی کرد. همچنین سابقه نوشیدن آب‌های سطحی را نداشت. اما سابقه مصرف سبزیجات خام و مواد غذایی تهیه شده از آنها را ذکر می کرد.

کیسه صفرا نرمال بود و به دلیل آنمی، اندوسکوپي نیز انجام شد که گزارش آن نرمال بود. پس از انجام درمان علامتی، بیمار از بیمارستان ترخیص شده بود.

یک ماه بعد به دلیل تداوم درد شکم و بروز تب و لرز به کلینیک بیماری‌های عفونی مراجعه نمود. یافته‌های غیر نرمال در بررسی‌های آزمایشگاهی شامل آلانین آمینوترانسفراز (ALT=۴۸ IU/L)، آلکالین فسفاتاز (IU/L)، رسوب گلوبول قرمز (ESR=۱۱۵ hr/mm)، (ALP=۴۹۵)، آهن سرم (۱۸ mcg/dL)، ائوزینوفیل (۰/۴۸) بود. نتایج سایر آزمایشات شامل ۲-مرکاپتاتانول (Non-Reactive)، TSH (نرمال) و میزان آنتی ژن مخصوص پروستات (PSA) نرمال بود. با توجه به نتایج آزمایشات (آنمی، سدیمان (ESR) بالا، میزان پایین آهن سرم و بالا بودن آنزیم‌های کبدی) و وجود علائم یبوست (defecation disorder)، مشاوره گوارش برای بیمار درخواست گردید.

کولونوسکوپي انجام و نتایج آن نرمال بود. در سی تی اسکن اسپیرال شکم و لگن با کنتراست در کبد نواحی هیپودنس و بدون تشدید (enhancement) در فاز شریانی و با تشدید (enhancement) نسبتاً هموزن در فاز تاخیری به نفع همائژیوماتوز مشاهده گردید. مجاری صفراوی فاقد اتساع اما در برخی نواحی هایپودانستی پری داکتال و پری پورتال رویت شد. کیسه صفرا حاوی دبری و فاقد اتساع بود. ضخامت جداری در نواحی خم کوچک معده برجسته (prominent) بود. تعدادی لنف نود enhance شونده در نواحی پری سلیاک مشاهده گردید. همچنین مایع آزاد در شکم و لگن رویت نشد. با توجه به علایم بالینی بیمار (کاهش وزن، درد شکم و ضعف و بی حالی، آنمی)، تومورمارکرها CA19-9 و CEA نیز چک شدند که نتایج آنها نرمال گزارش شدند. بیمار توسط سرویس هماتولوژی نیز ویزیت شد و پس از بررسی‌های آزمایشگاهی و رد احتمال بدخیمی‌ها با توجه به درد شکم،



شکل ۱. تخم انگل فاسیولا هپاتیکا در نمونه مدفوع (روش: فرمالین-اتر)

بحث

علی‌رغم اینکه عفونت ناشی از انگل فاسیولا در انسان به خوبی شناخته شده است اما به دلیل بروز کم بیماری ناشی از آن و علائم غیر اختصاصی متعدد، تشخیص آن در مناطق غیراندمیک دشوار است.

در موردی که ما گزارش کردیم در اولین مراجعه، تخم‌های انگل در آزمایش مدفوع رویت نشد. شاید دلیل آن قرار داشتن بیمار در مرحله حاد عفونت باشد که در آن انگل هنوز تخم ریزی نمی‌کند. بنابراین آزمایش مدفوع اگر چه بهترین روش تشخیص بیماری است ولی باید توجه داشت که تخم‌های انگل بین ۴-۳ ماه پس از عفونت در مدفوع ظاهر می‌شوند و بیمار به راحتی در طی این مدت مورد غفلت قرار می‌گیرد (۱۰).

مشخص‌ترین یافته آزمایشگاهی غیرمعمول در تمام مراحل فاسیولیاژیس، ائوزینوفیلی است که غالباً بالاتر از ۵٪ می‌باشد و با لکوسیتوز به ویژه در فاز حاد همراه است. سطح هموگلوبین غالباً بین ۷-۱۱ گرم در دسی‌لیتر است. میزان ESR در فاز حاد ممکن است بالا بوده و حتی به ۱۶۵ میلی-متر در ساعت نیز برسد (۱۱). تمام این علائم در این مورد نیز مشاهده گردید.

تست‌های غیرنرمال کبدی در هر دو مرحله حاد و انسدادی ممکن است مشاهده شوند. در مرحله حاد بیماری گاهی ALT و AST، افزایش می‌یابند. در سایر موارد، به استثنای

آلکالین فسفاتاز (ALP)، نتایج سایر تست‌ها نرمال است (۱۲). در بررسی‌های آزمایشگاهی در مورد مطالعه حاضر، از ابتدای بروز علائم بالینی در بیمار میزان ALP و AST افزایش یافته بود. در حالی که میزان ALT در ماه دوم ارزیابی بیمار افزایش نشان داد.

سی تی اسکن، سونوگرافی و MRI نیز روش‌های مفیدی برای تشخیص فاسیولیاژیس می‌باشند (۱۳). نماهای رادیولوژیکی که فاسیولا می‌تواند ایجاد کند، در سونوگرافی به صورت ضایعه هیپو اکو و در سی تی اسکن به صورت ضایعه هیپودنس می‌باشند (۱۴). در مطالعه ما نیز این یافته‌ها مشاهده شد.

تظاهرات بالینی فاسیولیاژیس غالباً مبهم و غیر اختصاصی می‌باشند. در مورد مذکور بیمار با علائم کاهش وزن و درد شکم برای اولین بار به پزشک مراجعه نمود و در طی مدت بررسی از تب و لرز، درد عضلات، کهمیر و خارش پوست و زردی نیز شکایت داشت. بررسی‌های آزمایشگاهی نیز آنمی لکوسیتوز و ائوزینوفیلی به همراه افزایش آنزیم‌های کبدی و ESR را نشان داد که همه این علائم می‌تواند پزشک را به فاسیولیاژیس مشکوک نماید. بنابراین در مناطقی که فاسیولیاژیس به ندرت گزارش شده و یا وجود ندارد، پزشکان بهتر است این تشخیص احتمالی را مد نظر قرار بدهند.

ممکن است طی ماه‌هایی از سال در معرض تماس با آب بوده‌اند، می‌شود. چرا که منابع آبی که واجد حلزون‌های ناقل بوده و دام‌ها به آن دسترسی داشته باشند، محیط بسیار مناسبی برای برقراری چرخه زندگی انگل و ایجاد کانون‌های انتقال عفونت می‌باشد.

تشکر و قدردانی

بدینوسیله از همکاری واحد اسناد پزشکی بیمارستان توحید و افرادی که در جمع‌آوری اطلاعات و مدارک لازم و نیز در نحوه نگارش مقاله ما را یاری کرده‌اند، کمال تشکر را داریم. لازم به ذکر است هیچ کدام از نویسندگان این مطالعه، افراد و یا دستگاه‌ها تعارض منافی برای انتشار این مقاله ندارند.

سابقه مسافرت به مناطق شمالی، سابقه نوشیدن آب‌های سطحی و مصرف سبزیجات آبی می‌تواند از دلایل ابتلا به عفونت کبدی محسوب شود. با این وجود در مورد گزارش شده، بیمار فقط مصرف سبزیجات خام را ذکر نمود و به نظر می‌رسد منبع انتقال عفونت در این بیمار مصرف سبزیجات آلوده بوده است.

نتیجه‌گیری

گزارش مورد حاضر، نیاز به توجه بیشتر سیستم‌های مراقبت بهداشتی درباره وقوع بیماری در این منطقه را برجسته می‌کند. از آنجا که این عفونت کبدی یک بیماری منتقله از طریق غذا و آب است، توصیه اکید به عدم مصرف سبزیجات و گیاهان آبی مانند بولاج اوتی (کووزه له) و پونه و یا گیاهان خشکی‌زی به صورت خام و ناپخته که

منابع

1. Ashrafi K, Bargues MD, O'Neill S, Mas-Coma S. Fascioliasis: a worldwide parasitic disease of importance in travel medicine. *Travel Med Infect Dis*. 2014;12(6):636-49.
2. Mas-Coma S. Parasitic diseases, global change and the developing world: the example of emerging fascioliasis. *Sci Parasitol*. 2007;1:10-21.
3. Piekarski G. *Medical parasitology*: Springer Science & Business Media; 2012.
4. Ashrafi K, Valero M, Panova M, Periago M, Massoud J, Mas-Coma S. Phenotypic analysis of adults of *Fasciola hepatica*, *Fasciola gigantica* and intermediate forms from the endemic region of Gilan, Iran. *Parasitol Int*. 2006;55(4):249-60.
5. Itagaki T, Kikawa M, Sakaguchi K, Shimo J, Terasaki K, Shibahara T, et al. Genetic characterization of parthenogenic *Fasciola* sp. in Japan on the basis of the sequences of ribosomal and mitochondrial DNA. *Parasitol*. 2005;131(5):679.
6. Ashrafi K, Massoud J, Holakouei K, Mahmoodi M, Joafshani M, Valero M, et al. Evidence suggesting that *Fasciola gigantica* might be the most prevalent causal agent of fascioliasis in northern Iran. *Iran J Public Health*. 2004;31-7.
7. Ashrafi K. The status of human and animal fascioliasis in Iran: a narrative review article. *Iran J Parasitol*. 2015;10(3):306.
8. Heydarian P, Ashrafi K, Mohebbali M, Kia EB, Aryaeipour M, Sharafi AC, et al. Seroprevalence of human fascioliasis in Lorestan Province, western Iran, in 2015–16. *Iran J Parasitol*. 2017;12(3):389.
9. Bennett JE, Dolin R, Blaser MJ. *Mandell, Douglas, and Bennett's principles and practice of infectious diseases: 2-volume set*: Elsevier Health Sciences; 2014.
10. Cox FE. History of human parasitology. *Clin Microbiol Rev*. 2002;15(4):595-612.
11. Webb CM, Cabada MM. Recent developments in the epidemiology, diagnosis, and treatment of *Fasciola* infection. *Curr Opin Infect Dis*. 2018;31(5):409-14.
12. Kaya M, Beştaş R, Çetin S. Clinical presentation and management of *Fasciola hepatica* infection: single-center experience. *World J Gastroenterol*. 2011;17(44):4899.

13. Dusak A, Onur MR, Cicek M, Firat U, Ren T, Dogra VS. Radiological imaging features of *Fasciola hepatica* infection—a pictorial review. J Clin Imaging Sci. 2012;2.

14. Koç Z, Uluhan S, Tokmak N. Hepatobiliary fascioliasis: imaging characteristics with a new finding. Diagn Interv Radiol. 2009;15(4):247.