

Thoracic CT Scan Findings in Patients with HIV/TB co-infection before and after treatment

Payam Mehrian¹, Payam Tabarsi², Maasumeh Noruzi³, Fateme Kheiridoust⁴, Zahra Ghomi⁵

1. Associate professor, Chronic Respiratory Diseases Research Center, National Research Institute of Tuberculosis and Lung Diseases (NRITLD), Shahid Beheshti University of Medical Sciences, Tehran, Iran. ORCID ID: 0000-0003-3399-3208

2. Professor, Clinical Tuberculosis and Epidemiology Research Center, National Research Institute of Tuberculosis and Lung Diseases (NRITLD), Shahid Beheshti University of Medical Sciences, Tehran, Iran. ORCID ID: 0000-0002-8932-5420

3. Radiologist, Telemedicine Research center, National Research Institute of Tuberculosis and Lung Diseases (NRITLD), Shahid Beheshti University of Medical Sciences, Tehran, Iran.

4. Radiologist, Telemedicine Research center, National Research Institute of Tuberculosis and Lung Diseases (NRITLD), Shahid Beheshti University of Medical Sciences, Tehran, Iran.

5. Resident of radiology, Shohade-E-Tajrish Hospital, Shahid Beheshti University of Medical Sciences, Tehran, Iran. (Corresponding author) Tel: 021-88084953, Email: zgh1881@gmail.com ORCID ID: 0000-0003-3113-2375

ABSTRACT

Background and Aim: Pulmonary tuberculosis (TB) infection is common in patients infected with the Human immunodeficiency virus (HIV). In this study, we evaluated thoracic CT scan findings of HIV/TB co-infection, before and after anti-TB treatment.

Materials and Methods: In this retrospective cross-sectional study, pre- and post-treatment thoracic CT scans of patients diagnosed with HIV and definite pulmonary TB infection were evaluated.

Results: A total of 101 patients (64 male, 37 female, mean age of 43 ± 3.4) were included. The most common findings before treatment of TB were mediastinal or hilar lymphadenopathy with hypodense center (41.58%) and free pleural effusion (32.67%). The prevalence of these findings decreased to half after anti-TB treatment ($P= 0.009$ and $P= 0.003$ respectively). Loculated pleural effusion showed increased prevalence after treatment ($P= 0.031$) with no significant change in the prevalence of bronchiectasis, solitary pulmonary nodule, and lymphadenopathy without a hypodense center.

Conclusion: The most prevalent thoracic CT scan findings in patients with HIV/TB co-infection before anti-TB treatment were lymphadenopathy with the hypodense center, pleural effusion, and ground glass opacities. After treatment, numerous changes in imaging manifestations might be seen. The remaining residual CT scan findings (including bronchiectasis, lymphadenopathy with a hypodense center, and solitary pulmonary nodule) require more attention for accurate interpretation of thoracic CT scans in HIV patients.

Keywords: Tuberculosis, Pulmonary, HIV, Multidetector Computed Tomography

Received: Sep 30, 2019

Accepted: Aug 19, 2020

How to cite the article: Payam Mehrian, Payam Tabarsi, Maasumeh Noruzi, Fateme Kheiridoust, Zahra Ghomi. Thoracic CT Scan Findings in Patients with HIV/TB co-infection before and after treatment .SJKU 2021;26(1):22-32.

Copyright © 2018 the Author (s). Published by Kurdistan University of Medical Sciences. This is an open access article distributed under the terms of the Creative Commons Attribution-Non Commercial License 4.0 (CCBYNC), where it is permissible to download, share, remix, transform, and buildup the work provided it is properly cited. The work cannot be used commercially without permission from the journal

یافته‌های سی‌تی‌اسکن ریوی در بیماران مبتلا به عفونت هم‌زمان ویروس نقص ایمنی انسانی و توبرکلوز قبل و بعد از درمان

پیام مهران^۱، پیام طبرسی^۲، معصومه نوروزی^۳، فاطمه خیری دوست^۴، زهرا قمی^۵

۱. دانشیار، مرکز تحقیقات بیماری‌های مزمن تنفسی، پژوهشکده سل و بیماری‌های ریوی، دانشگاه علوم پزشکی و خدمات بهداشتی-درمانی شهید بهشتی، تهران، ایران. کد ارکید: ۳۲۰۸-۳۳۹۹-۰۰۰۳-۰۰۰۰
۲. استاد، مرکز تحقیقات سل بالینی و اپیدمیولوژی، پژوهشکده سل و بیماری‌های ریوی، دانشگاه علوم پزشکی و خدمات بهداشتی-درمانی شهید بهشتی، تهران، ایران. کد ارکید: ۵۴۲۰-۸۹۳۲-۰۰۰۲-۰۰۰۰
۳. متخصص رادیولوژی، مرکز تحقیقات پزشکی از راه دور، پژوهشکده سل و بیماری‌های ریوی، دانشگاه علوم پزشکی و خدمات بهداشتی-درمانی شهید بهشتی، تهران، ایران. کد ارکید: ۴۶۶۸-۴۱۰۵-۰۰۰۲-۰۰۰۰
۴. متخصص رادیولوژی، مرکز تحقیقات پزشکی از راه دور، پژوهشکده سل و بیماری‌های ریوی، دانشگاه علوم پزشکی و خدمات بهداشتی-درمانی شهید بهشتی، تهران، ایران. کد ارکید: ۱۰۲۸-۷۸۱۸-۰۰۰۲-۰۰۰۰
۴. رزیدنت رادیولوژی، بیمارستان شهدای تجریش، دانشگاه علوم پزشکی و خدمات بهداشتی-درمانی شهید بهشتی، تهران، ایران (مؤلف مسئول) تلفن ثابت: ۸۸۰۸۴۹۵۳-۰۲۱. آدرس پست الکترونیکی: zgh1881@gmail.com کد ارکید: ۲۳۷۵-۳۱۱۳-۰۰۰۳-۰۰۰۰

چکیده

زمینه و هدف: عفونت سل ریوی در بیماران آلوده به ویروس نقص ایمنی انسانی (HIV) شایع است. در این مطالعه یافته‌های سی‌تی‌اسکن ریوی را در عفونت هم‌زمان توبرکلوز و HIV قبل و بعد از درمان ضد سل ارزیابی می‌کنیم.

مواد و روش‌ها: در این مطالعه مقطعی گذشته‌نگر، سی‌تی‌اسکن ریوی بیماران دارای تشخیص عفونت HIV و سل ریوی قطعی قبل و بعد از درمان بررسی گردید

یافته‌ها: در مجموع ۱۰۱ بیمار (۶۴ مرد، ۳۷ زن، میانگین سنی $43 \pm 3/4$) وارد مطالعه شدند. شایع‌ترین یافته‌ها قبل از درمان سل، لنفادنوپاتی مدیاستینال یا هیلار با مرکز هیپودنس (۴۱/۵۸ درصد) و پلورال افیوژن آزاد (۳۲/۶۷ درصد) بود. شیوع این یافته‌ها پس از درمان ضد سل به نصف کاهش یافت (به ترتیب $P=0/009$ و $P=0/003$). شیوع افیوژن پلورال لکوله پس از درمان افزایش یافت ($P=0/031$) و تغییر معنادار در شیوع برونشکتازی، ندول منفرد ریوی و لنفادنوپاتی بدون مرکز هیپودنس دیده نشد.

نتیجه‌گیری: شایع‌ترین یافته سی‌تی‌اسکن در بیماران مبتلا به عفونت هم‌زمان سل و HIV قبل از درمان ضد سل، لنفادنوپاتی با مرکز هیپودنس، پلورال افیوژن آزاد و کدورت گراندگلس بود. پس از درمان، تغییرات زیادی در تظاهرات تصویربرداری ایجاد خواهد شد و یافته‌های باقی‌مانده‌ای در ریه‌ی این بیماران (شامل برونشکتازی، لنفادنوپاتی بدون مرکز هیپودنس، ندول منفرد ریوی) بر جای خواهد ماند که لازم است برای تفسیر دقیق سی‌تی‌اسکن ریوی در بیماران HIV مورد توجه قرار گیرند.

واژه‌های کلیدی: توبرکلوز پولمونری، ویروس نقص ایمنی انسانی، سی‌تی‌اسکن مولتی دکتور

وصول مقاله: ۹۸/۷/۸ اصلاحیه نهایی: ۹۸/۱۱/۲۷ پذیرش: ۹۹/۵/۲۹

مقدمه

از زمان معرفی اولیه ویروس نقص ایمنی انسانی (Human Immunodeficiency Virus, HIV) در سال ۱۹۸۱ تا کنون، شیوع این عفونت در سراسر جهان افزایش یافته است. به طوری که در سال ۲۰۱۸ تقریباً ۳۸ میلیون نفر در سراسر جهان به این ویروس آلوده بوده و ۱۰۷ میلیون نفر نیز در همین سال دچار عفونت جدید با این ویروس شده اند (۱).

از طرف دیگر افزایش شیوع و پاندمی عفونت HIV باعث افزایش شیوع هم‌زمان عفونت tuberculosis (TB) در جهان شده است. توبرکلوز یکی از شایع‌ترین بیماری‌های همراه در بیماران با عفونت ویروس نقص ایمنی انسانی و همچنین یکی از دلایل عمده مرگ‌ومیر در این بیماران است (۲). طبق تخمین‌های سازمان بهداشت جهانی، ریسک ایجاد عفونت توبرکلوز در بیماران با HIV ۱۶ تا ۲۷ برابر افراد بدون عفونت HIV است و طبق برآوردهای اخیر این سازمان ۱۱٪ بیماران HIV دارای عفونت هم‌زمان با TB بوده‌اند (۳).

تظاهرات کلینیکی عفونت TB در بیماران دارای عفونت HIV متنوع بوده و بر اساس سطح لنفوسیت‌های CD4+ خون آن‌ها متفاوت است. در بیماران با سطح CD4 بالای $200/mm^3$ که در واقع دارای ایمنی مناسب می‌باشند، عفونت TB ریوی با تظاهرات تیبیک شایع‌تر از تظاهرات خارج ریوی است. با پیشرفت نقص ایمنی و افت سطح CD4 به زیر $200/mm^3$ تظاهرات غیر تیبیک ریوی و نیز تظاهرات خارج ریوی TB در این بیماران افزایش می‌یابد (۴).

تظاهرات تصویربرداری عفونت TB ریوی در بیماران با HIV متفاوت و اغلب غیر اختصاصی است که همین امر باعث مشکلات تشخیصی فراوان می‌شود. بر اساس سطح CD4 خون محیطی، عفونت TB در این بیماران می‌تواند در تصویر برداری به صورت انفیلتراسیون‌های زون فوقانی اغلب همراه با کاویته، کانسالیدیشن‌های لوب‌های میانی و

تحتانی مشابه عفونت‌های باکتریال، پلورال افیوژن و آدنوپاتی تظاهر یابد (۵، ۶). نحوه توزیع یافته‌های عفونت TB نیز در این بیماران آتیپیک بوده و میزان درگیری دو طرفه و یا منتشر بیش‌تر است (۷).

همچنین توجه به این نکته ضروری است که تظاهرات تصویربرداری در این بیماران تحت تأثیر درمان‌های انجام شده دچار تغییرات متنوعی می‌گردد که چالش‌های تشخیصی را افزایش می‌دهد (۸). این چالش‌های تشخیصی از عوامل اصلی تأخیر درمان و در نتیجه ضعیف شدن پروگنوز در این بیماران است (۹).

هرچند مطالعاتی وجود دارند که به بررسی تظاهرات TB در بیماران دچار HIV می‌پردازند (۲، ۸-۱۱)، مطالعات در زمینه تأثیر درمان TB بر تظاهرات تصویربرداری در این بیماران بسیار محدود است؛ بنابراین نیاز به مطالعات جدید و کاملی در زمینه بررسی تظاهرات بیماران دچار عفونت هم‌زمان HIV/TB و نیز بررسی تفاوت این تظاهرات قبل و بعد از درمان احساس می‌گردد. آشنایی صحیح پزشکان رادیولوژیست با تأثیر درمان بر تظاهرات عفونت هم‌زمان HIV/TB می‌تواند کمک فراوانی به گروه درمان جهت تشخیص صحیح این بیماران داشته باشد.

در نتیجه در مطالعه‌ی حاضر به بررسی تظاهرات سی‌تی‌اسکن قفسه‌ی سینه در بیماران با عفونت هم‌زمان TB و HIV و تأثیر درمان TB بر این تظاهرات به منظور کمک در تسریع تشخیص و در نهایت بهبود پیامد بیماران می‌پردازیم.

مواد و روش‌ها

در این مطالعه‌ی مقطعی گذشته‌نگر، تصاویر سی‌تی‌اسکن قفسه‌ی سینه در کلیه‌ی بیماران HIV مثبتی که در سال ۱۳۹۶ در بیمارستان مسیح دانشوری تهران برای آن‌ها تشخیص قطعی عفونت TB ریوی داده شد، مورد بررسی قرار گرفته است.

(expert pulmonary radiologist) انجام گرفت.

همچنین ارزیابی سی تی اسکن در کلیه‌ی بیماران بعد از انجام بررسی رادیوگرافیک انجام شد تا میزان خطا کاهش یابد.

جهت استاندارد سازی گزارش‌ها، هر ریه به سه قسمت (در سمت راست: لوب‌های فوقانی، میانی و تحتانی و در سمت چپ لوب‌های فوقانی و تحتانی و لینگولا) تقسیم گردید و سپس در هر قسمت وجود یا عدم وجود یافته‌های طبقه‌بندی‌شده‌ی زیر مورد بررسی قرار گرفت:

کانسالیديشن آلوئولار، اوپاسیته ی گرانداگلاس، ضایعه‌ی کاویتاری، اسکار ریوی، انفیلتراسیون ندولار، آدنوپاتی هیلار یا مدیاستینال با و بدون مرکز هایپودنس، افیوژن ریوی آزاد و یا لکوله، برونشکتازی، ندول منفرد ریوی، توده ی ریوی

آدنوپاتی هیلار یا مدیاستینال به صورت غدد لنفاوی با دیامتر محور کوتاه (Short Axis Diameter, SAD) بالاتر از ۱۰ میلی‌متر تعریف گردید. همچنین توده‌ی ریوی به صورت ضایعات با قطر بالای ۳ سانتی‌متر تعریف شد.

کلیه‌ی اطلاعات به دست آمده توسط نرم افزار SPSS ورژن ۲۱ و با استفاده از آزمون آماری McNemar تجزیه و تحلیل گردید.

همچنین این مطالعه به موارد معاهده‌ی هلسینکی پایبند بوده و نیز به تأیید کمیته‌ی اخلاق پزشکی دانشگاه علوم پزشکی و خدمات بهداشتی درمانی شهید بهشتی تهران و نیز کمیته‌ی اخلاق پزشکی بیمارستان مسیح دانشوری تهران رسیده است.

یافته‌ها

از مجموع ۱۱۸ بیمار با عفونت هم زمان HIV و TB، ۱۷ بیمار با توجه به معیارهای خروج از مطالعه خارج شده و در مجموع ۱۰۱ بیمار وارد مطالعه شدند که از این میان ۶۴ بیمار مرد (۶۳.۳۷٪) و ۳۷ بیمار زن (۳۶.۶۳٪) بودند. میانگین سن بیماران 43 ± 3.4 سال بود.

روش تشخیص قطعی TB ریوی در این بیماران، بررسی نمونه‌ی خلط و یا لاواژ برونکوآلوئولار (Bronchoalveolar Lavage, BAL) از جهت رنگ‌آمیزی ذیل نلسون برای باکتری اسید-فست و نیز کشت مایکوباکتریوم توبرکلوزیس در محیط Lowenstein-Jensen بود؛ بنابراین معیارهای ورود به مطالعه، وجود عفونت اثبات‌شده‌ی TB ریوی و نیز وجود تصاویر در قبل و بعد از درمان TB برای بیمار بود. معیارهای خروج از مطالعه، عدم تأیید قطعی میکرو بیولوژیک ابتلا به توبرکلوز، لزوم قطع درمان قبل از تکمیل دوره‌ی درمانی به علت ایجاد عوارض دارویی و یا عدم تمایل بیماران به ادامه‌ی روند تشخیصی و درمانی بود. همچنین بیمارانی که دارای شواهد قطعی (میکرو بیولوژیک یا هیستولوژیک) از وجود سایر بیماری‌های متأثرکننده‌ی قفسه‌ی سینه (شامل لنفوم، سارکوم کاپوزی، بیماری‌های عفونی فرصت طلب از جمله پنوموسیستیس جیرووسی، نوکاردیا و مایکوباکتریوم های آتیبیک) بودند از مطالعه خارج گشتند. معیار پایان درمان وجود دو نوبت نمونه‌ی خلط منفی و یا وجود نمونه‌ی BAL منفی از نظر رنگ‌آمیزی باسیل اسید فست و یا کشت مایکوباکتریوم توبرکلوزیس بود.

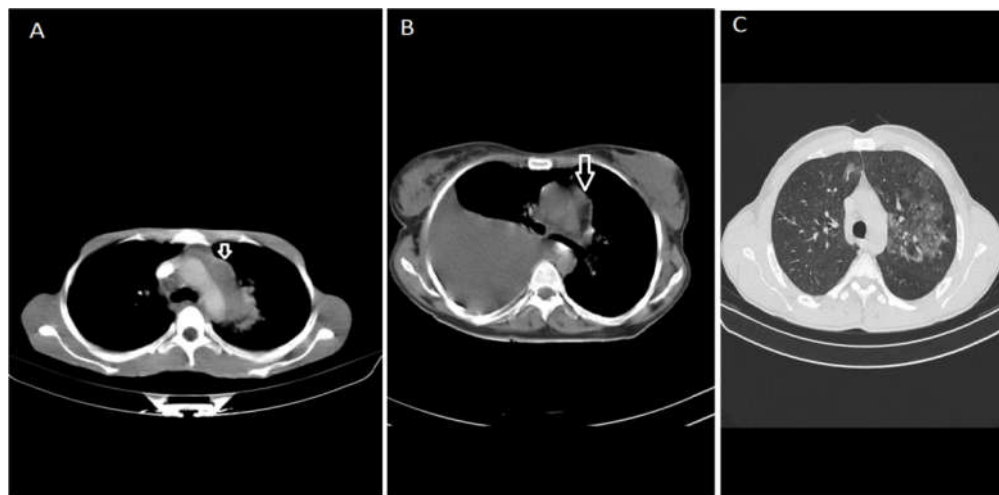
تصاویر سی تی اسکن کلیه‌ی بیماران به صورت تصاویر اسپیرال بدون کنتراست وریدی در حالت دم عمیق و در وضعیت خوابیده به پشت (supine) با کات‌ها از قله تا قاعده‌ی هر دو ریه هم در ویندوی پارانشیم ریه و هم در ویندوی مدیاستینال تهیه شد. شرایط انجام سی تی اسکن طبق جدول ۱ تنظیم گردید (جدول ۱). زمان انجام سی تی اسکن برای بیماران یک نوبت در زمان تشخیص توبرکلوز و قبل از شروع اولین دوز درمانی و نوبت دوم در بازه زمانی یک هفته بعد از منفی شدن تست‌های میکرو بیولوژیک و قطع درمان توبرکلوزیس بود. تفسیر تصاویر سی تی اسکن توسط دو رادیولوژیست متخصص در تصویربرداری قفسه سینه

انفیلتراسیون ندولار هر کدام با شیوع ۱۹.۸٪ بود (شکل ۱). سایر یافته ها بر اساس شیوع به ترتیب در جدول ۲ آورده شده است.

شایع ترین یافته سی تی اسکن قبل از درمان TB، بدون توجه به محل درگیری، لنفادنوپاتی (مدیاستینال یا هیلار) با مرکز هایپودنس با میزان شیوع ۴۱.۵۸٪، پلورال افیوژن غیرلکوله با شیوع ۳۲.۶۷٪ و کدورت گراند گلس و

جدول ۱. تنظیمات انجام سی تی اسکن

کیلوولت	۱۳۰
میلی آمپر ثانیه	۹۰
روتیشن گانتری	۰.۸ ثانیه
کولیماسیون	۵ میلی متر
طول ویندو	ریه: ۱۵۰۰
	مدیاستن: ۴۰۰
سطح ویندو	ریه: -۱۰۰
	مدیاستن: ۲۰



شکل ۱. یافته های شایع سی تی اسکن در بیماران HIV مبتلا به توپر کلوز ریوی قبل از درمان TB

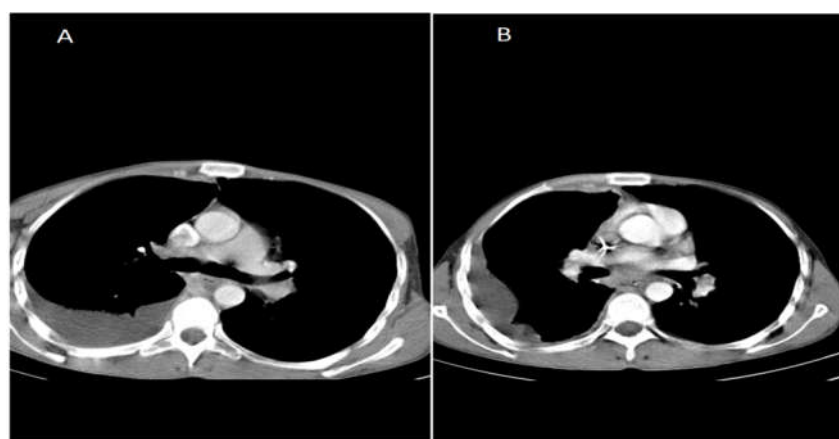
(A) لنفادنوپاتی با مرکز هایپودنس (B) پلورال افیوژن (همچنین لنفادنوپاتی مدیاستینال با مرکز هایپودنس نیز وجود دارد که با فلش نشان داده شده است). (C) کدورت های گراند گلاس

جدول ۲. شیوع یافته های سی تی اسکن قبل و بعد از درمان

مقایسه آماری	شیوع کلی یافته های سی تی اسکن		
	قبل از درمان	پس از درمان	
°۰.۰۰۹	٪۴۱.۵۸	٪۲۳.۷۶	لنفادنوپاتی با مرکز هایپودنس
°۰.۰۰۳	٪۳۲.۶۷	٪۱۳.۸۶	پلورال افیوژن غیر لکوله
۰.۵۵۶	٪۱۹.۸	٪۱۵.۸۴	کدورت گراند گلس

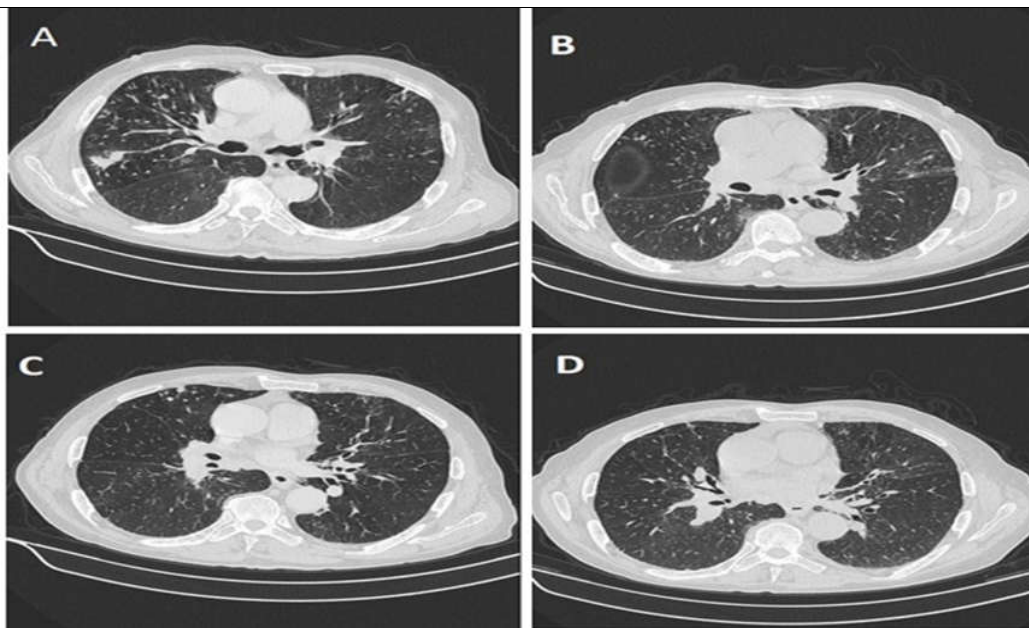
انفيلتراسيون ندولار	%١٩٨	%١٠٨٩	٠.٠٤٩
اسكار	%١٦٨٣	%١٠٨٩	٠.٠٣١
كانساليديشن آلونولار	%١١٨٨	%٥.٩٤	٠.٠٣١
پلورال افيوژن لکوله	%١٠.٨٩	%١٦٨٣	٠.٠٣١
ضايحه ى کاويتارى	%٨.٩١	%٤.٩٥	٠.١٢٥
برونشکنارى	%٧.٩٢	%٤.٩٥	٠.٣٧٥
ندول منفرد ريوى	%٦.٩٣	%١١٨٨	٠.١٢٥
لنفادنوپاتى بدون مرکز هاپودنس	%٤.٩٥	%١١٨٨	٠.٠٦٥
توده ى ريوى	%١.٩٨	٠	٠.٥٠٠

موارد معنادار از نظر آماری با علامت * مشخص شده اند



شکل ٢. نماى پلورال افيوژن قبل و بعد از درمان.

شکل (A) سى تی اسکن اوليه ى بیمار قبل از شروع درمان ضد TB را نشان می دهد. پلورال افيوژن متوسط غير لکوله در سمت راست مشاهده می گردد. در سى تی اسکن کنترل انجام شده بعد از پايان درمان (B) نماى لکوله در پلورال افيوژن در سمت راست مشهود است.



شکل ۳. مقایسه‌ی برونشکتازی قبل و بعد از درمان

تصاویر قبل از درمان (A و C) کدورت‌های ندولار متعدد و نمای tree-in-bud به همراه برونشکتازی منتشر را نشان می‌دهند. در تصاویر بعد از درمان (B و D) باقی ماندن برونشکتازی با وجود بهبود کدورت‌های ریوی مشاهده می‌شود.

شیوع دو یافته‌ی شایع اصلی مشاهده‌شده‌ی قبل از درمان (لنفادنوپاتی با مرکز هایپودنس، پلورال افیوژن غیر لکوله) بعد از درمان به حدود نصف کاهش یافت (به ترتیب از ۴۱.۵۸٪ به ۲۳.۷۶٪ و از ۳۲.۶۷٪ به ۱۳.۸۶٪) که در هر دو مورد از نظر آماری معنادار بوده است (جدول ۲). بیشترین کاهش در این بین در میزان شیوع پلورال افیوژن غیر لکوله بوده است که میزان آن پس از درمان به ۴۰٪ شیوع قبل از درمان کاهش یافت.

سایر مواردی که کاهش شیوع معنادار از نظر آماری پس از درمان داشتند، انفیلتراسیون ندولار، کانسالیدیشن آلوئولار و اسکار ریوی بوده‌اند. در شیوع سه یافته‌ی برونشکتازی (شکل ۳)، ندول منفرد ریوی و لنفادنوپاتی بدون مرکز هایپودنس قبل و بعد از درمان تفاوت معنادار آماری وجود نداشت. (جدول ۲) میزان پلورال افیوژن لکوله پس از درمان به میزان معنادار از نظر آماری افزایش یافته است (شکل ۲، جدول ۲).

از نظر محل درگیری قبل از درمان TB، ترتیب شیوع به صورت درگیری لوب فوقانی در ۴۵.۵۴٪ موارد (۴۶ بیمار)، لوب تحتانی در ۳۰.۶۹٪ موارد (۳۱ بیمار)، لوب میانی راست در ۱۲.۸۷٪ موارد (۱۳ بیمار) و لینگولا در ۴.۹۵٪ موارد (۵ بیمار) بود.

پس از درمان شایع‌ترین یافته‌های سی‌تی‌اسکن بدون در نظر گرفتن محل درگیری، لنفادنوپاتی با مرکز هایپودنس با شیوع ۲۳.۷۶٪، پلورال افیوژن لکوله با شیوع ۱۶.۸۳٪ و کدورت گراند گلس با شیوع ۱۵.۸۴٪ بود. سایر یافته‌های پس از درمان بر اساس شیوع نیز در جدول ۲ آورده شده است.

از نظر محل درگیری پس از درمان، ترتیب شیوع به صورت درگیری لوب فوقانی در ۳۴.۶۵٪ موارد (۳۵ بیمار)، لوب تحتانی در ۱۳.۸۶٪ موارد (۱۴ بیمار)، لوب میانی راست در ۹.۹٪ موارد (۱۰ بیمار) و لینگولا در ۳.۹۶٪ موارد (۴ بیمار) بود.

دیگر همراه در HIV (برای مثال پنوموستیس جیرووسی) نادر هستند (۱۸).

یکی دیگر از یافته‌های رادیولوژیک مورد بررسی در این مطالعه که در مطالعات مشابه مورد توجه قرار نگرفته است، وجود کدورت‌های گرانده گلس است که سومین یافته‌ی شایع در این بیماران قبل از درمان بوده است. کمبود اطلاعات قبلی در این زمینه عمدتاً به علت تمرکز مطالعات قبلی بر بررسی‌های رادیوگرافی است که حساسیت اندکی جهت بررسی کدورت‌های گرانده گلس دارا هستند (۱۹)؛ بنابراین توجه بر این نکته که کدورت گرانده گلس از یافته‌های رایج این بیماران می‌باشد، نیاز به تصویربرداری سی‌تی‌اسکن در بیماران مشکوک با گرافی نرمال جهت ارزیابی این کدورت‌ها را مطرح می‌کند.

مسئله‌ی دیگر مورد تأکید در این مطالعه که در مطالعات بسیار اندکی پیش از این مورد بررسی قرار گرفته است (۲۰)، تأثیر درمان ضد TB بر یافته‌های تصویربرداری بیماران است. درمان ضد TB تغییرات مهمی در نمای سی‌تی‌اسکن بیماران به وجود می‌آورد. به دنبال درمان ضد TB در بیماران این مطالعه دو یافته‌ی شایع به طور واضح کاهش پیدا کرد. همچنین انفیلتراسیون ندولار، کانسالیدیشن آلوئولار و ضایعات کایتاری که در مطالعات قبلی جزو علائم عفونت فعال TB در نظر گرفته شده‌اند (۲۱)، کاهش یافته است. این امر اهمیت درمان مناسب و تأثیر آن بر فعالیت بیماری TB در این بیماران را بیش از پیش برجسته می‌نماید.

یافته‌ی مهم دیگر، افزایش میزان پلورال افیوژن لکوله بعد از درمان در کنار کاهش میزان پلورال افیوژن غیر لکوله است. هر چند که در مقالات قبل از این به مؤثر بودن درمان ضد TB در رفع پلورال افیوژن ناشی از آن اشاره شده است (۲۲)، مقالاتی که به بررسی عوارض پلورال TB بعد از درمان در بیماران با نقص ایمنی بپردازند وجود ندارند. نتایج حاصل از این مطالعه می‌تواند این تئوری را مطرح نماید که

از نظر محل درگیری، پس از درمان کاهش معناداری در شیوع درگیری لوب‌های تحتانی دیده شد (p: 0.035).

بحث

در مطالعه‌ی حاضر، شایع‌ترین یافته‌ی سی‌تی‌اسکن عفونت TB در بیماران با عفونت HIV، لنفادنوپاتی (هیپلار یا مدیاستینال) بوده است. مطالعات مختلفی در تأیید یافته‌ی فوق وجود دارند (۱۰، ۱۲، ۱۳) که این امر نشان دهنده‌ی اهمیت این نشانه‌ی رادیوگرافیک برای تشخیص عفونت TB در این بیماران است. این واقعیت که لنفادنوپاتی هیپلار و مدیاستینال در درصد کمی از عوارض ریوی مرتبط با HIV/AIDS دیده می‌شود (۱۲) بر اهمیت این یافته‌ی تشخیصی در این بیماران می‌افزاید. هر چند در برخی مطالعات نیز شیوع بیش‌تر لنفادنوپاتی در بیماران مبتلا به TB/HIV نسبت به گروه کنترل تأیید نشده است (۱۴، ۱۵)، این امر می‌تواند در زمینه‌ی نحوه‌ی انتخاب نمونه و نیز عدم تطابق مناسب گروه case و کنترل باشد.

همچنین مسئله‌ی ای که در این مطالعه، به طور ویژه نسبت به سایر مطالعات مشابه (۱۰، ۱۶، ۱۷) مورد توجه قرار گرفت، وجود مرکز هاپیودنس در لنفادنوپاتی‌های هیپلار و یا مدیاستینال بود که به طور واضح نسبت به عدم وجود مرکز هاپیودنس شیوع بیشتری داشت؛ بنابراین این یافته می‌تواند به عنوان یک نشانه‌ی کاملاً کمک‌کننده و مکمل در تشخیص عفونت TB در این بیماران مطرح گردد.

دومین یافته‌ی شایع سی‌تی‌اسکن در بیماران این مطالعه وجود پلورال افیوژن غیر لکوله بود که این یافته می‌تواند در کنار لنفادنوپاتی‌های با مرکز هاپیودنس، برای تشخیص بهتر کاملاً کمک‌کننده باشد. این امر در تأیید مطالعات قبلی است که وجود پلورال افیوژن در کنار لنفادنوپاتی را برای تشخیص عفونت TB در بیماران با نقص ایمنی اکتسابی دارای بالاترین دست آورد تشخیصی تصویربرداری عنوان کرده‌اند، به ویژه این که این یافته‌ها در اغلب عفونت‌های

درمان ضد TB می تواند نمای پلورال افیوژن را از حالت آزاد و غیر لکوله به نوع لکوله ی آن تغییر دهد (شکل ۲) که این تئوری می تواند در مطالعات آینده به طور دقیق تر مورد بررسی قرار گیرد.

از نکات قابل توجه یافته های این مطالعه، کاهش معنادار در میزان اسکار به دنبال درمان است. هرچند تصور غالب بر این است که یافته های مشاهده شده ی مطابق با اسکار در سی تی اسکن (به صورت کاهش حجم در لوب های فوقانی، کشیده شدن هیلوم معمولاً به بالا و برهم ریختگی برونکواواسکولار) نشان دهنده ی مناطق تخریب پارانشیم و سکل فیروز ایجاد شده به دنبال درمان TB و در نتیجه غیر قابل برگشت است (۲۳، ۲۴)، نتایج حاصل از این مطالعه مطرح می کند که این نمای سی تی اسکن می تواند به دنبال درمان قابلیت برگشت داشته باشد.

به علاوه دقت به این نکته مهم است که برخی یافته های سی تی اسکن به دنبال درمان، بدون تغییر معنادار باقی مانده اند (شامل برونشکتاری، لنفادنوپاتی بدون مرکز هایپودنس، ندول منفرد ریوی)؛ بنابراین این مطالعه نتیجه می گیرد که سی تی اسکن بیماران حتی پس از درمان کامل TB، کاملاً نرمال نگشته است. با توجه به این که عوارض و عفونت های ریوی فراوانی با تظاهرات متفاوت در سی تی اسکن در بیماران دچار HIV مورد انتظار است (۲۵)، عدم توجه به این نکته می تواند باعث اشتباهات تشخیصی برای رادیولوژیست گردد (۲۶). تائید وجود این یافته های باقیمانده پس از درمان، بیش از همه لزوم دقت رادیولوژیست برای جستجوی این یافته ها هنگام بررسی تصاویر سی تی اسکن برای تشخیص اولیه و ارزیابی عود مجدد بیماری را مطرح می کند.

مهم ترین محدودیت مطالعه ی حاضر، عدم در نظر گرفتن وضعیت سنی و یا استعمال دخانیات و نیز سابقه ی بیماری ریوی قبلی در بیماران (به عنوان عوامل مخدوش کننده ی احتمالی) است. با توجه به انتخاب بیماران از بین موارد قطعی عفونت TB، یافته های احتمالی سی تی اسکن در

بیماران HIV مثبت قبل از بروز عفونت TB بررسی نگردید که این موضوع می تواند مبنای مطالعات با ارزش در آینده باشد. همچنین در این مطالعه، انطباق تظاهرات رادیو گرافیک با وضعیت ایمنی و سطح CD4 خون بیماران HIV مثبت به علت عدم وجود اطلاعات کافی در این زمینه در مورد همه ی بیماران مقدور نگردید. با توجه به این که مطالعات مختلف قبلی به نقش سطح CD4 خون در نحوه ی بروز تظاهرات رادیو گرافیک و سی تی اسکن قفسه ی سینه در عفونت TB در بیماران دچار عفونت HIV تأکید کرده اند (۲۷)، مطالعات آینده می تواند به بررسی این تظاهرات در تطابق با سطوح CD4 خون بپردازد.

نتیجه گیری

در مجموع، نتایج این مطالعه نشان داد که شایع ترین یافته های سی تی اسکن در بیماران با عفونت هم زمان TB ریوی و HIV قبل از شروع درمان، لنفادنوپاتی با مرکز هایپودنس، پلورال افیوژن و کدورت های گراند گلاس است که می تواند کمک مؤثری به رادیولوژیست در جهت تشخیص صحیح و به موقع ارائه دهند. با درمان مؤثر ضد TB، این یافته های تصویری دچار تغییرات متعددی می شوند و همچنین یافته های باقی مانده ای در ریوی این بیماران در مقایسه با ریوی نرمال بر جای می ماند که توجه به این یافته های باقی مانده در تفسیر سی تی اسکن ریوی بیماران با عفونت HIV دارای اهمیت فراوان است.

تشکر و قدردانی

نویسندگان مقاله مراتب تشکر و قدردانی خود را از معاونت تحقیقات و فناوری دانشگاه علوم پزشکی شهید بهشتی تهران و پژوهشکده ی سل و بیماری های ریوی بیمارستان دکتر مسیح دانشوری به واسطه تائید و همکاری در انجام این پژوهش اعلام می دارند. این مقاله حاصل پایان نامه دکترای تخصصی دکتر معصومه نوروزی بوده و در کمیته ی اخلاق پژوهشکده ی سل و بیماری های ریوی بیمارستان

خصوصی جهت انجام این طرح دریافت نشده است و نویسندگان مقاله در مورد مواد و روش‌های به کار رفته در پژوهش فاقد تعارض منافع جهت ذکر می‌باشند.

دکتر مسیح دانشوری با کد IR.SBMU.NRITLD.REC.1393.112 تأیید گشته است. هیچ‌گونه بودجه‌ی پژوهشی از منابع دولتی یا

منابع

- 1.Global H. AIDS statistics—2018 fact sheet. UNAIDS website unaids.org/en/resources/fact-sheet Accessed May. 2019;31.
- 2.Sterling TR, Pham PA, Chaisson RE. HIV Infection—Related tuberculosis: Clinical manifestations and treatment. *Clin Infect Dis*. 2010;50:S223-S30.
- 3.Park WB, Kwon NJ, choi SJ, Kang CK, Choe PG, Kim JY, et al. Virus Isolation from the First Patient with SARS-CoV-2 in Korea. *J Korean Med Sci*. 2020;35(7):e84.
- 4.Getahun H, Harrington M, O'Brien R, Nunn P. Diagnosis of smear-negative pulmonary tuberculosis in people with HIV infection or AIDS in resource-constrained settings: informing urgent policy changes. *The Lancet*. 2007;369(9578):2042-9.
- 5.Padyana M, Bhat RV, Dinesha M, Nawaz A. HIV-tuberculosis: A study of chest X-ray patterns in relation to CD4 count. *N Am J Med Sci*. 2012;4(5):221.
- 6.Bolursaz MR, Mehrian P, Aghahosseini F, Lotfian F, Khalilzadeh S, Baghaie N, et al. Evaluation of the relationship between smear positivity and high-resolution CT findings in children with pulmonary tuberculosis. *Pol J Radiol*. 2014;79:120.
- 7.Jaiswal A, Ahmad r. a clinico-radiological presentation of pulmonary tuberculosis in hiv positive patients in a tertiary care hospital. *int j sci res*. 2019;8(2)
- 8.Keiper MD, Beumont M, Elshami A, Langlotz CP, Miller Jr WT. CD4 T lymphocyte count and the radiographic presentation of pulmonary tuberculosis: a study of the relationship between these factors in patients with human immunodeficiency virus infection. *Chest*. 1995;107(1):74-80.
- 9.Nahid P, Gonzalez LC, Rudoy I, de Jong BC, Unger A, Kawamura LM, et al. Treatment outcomes of patients with HIV and tuberculosis. *Am J Respir Crit Care Med*. 2007;175(11):11.
- 10.Sharma S, Mohan A, Kadhiraivan T. HIV-TB co-infection: epidemiology, diagnosis & management. *Indian J Med Res*. 2005;121(4):550-67.
- 11.Payam M, Abtin D, Shams M, Niloufar A. Distribution and characteristics of intrathoracic lymphadenopathy in TB/HIV coinfection. *Infect Disord Drug Targets*. 2018;19(4):414-20.
- 12.Shafer RW, Edlin BR. Tuberculosis in patients infected with human immunodeficiency virus: perspective on the past decade. *Clinical infectious diseases*. 1996;22(4):683-704.
- 13.Perlman DC, El-Sadr WM, Nelson ET, Matts JP, Telzak EE, Salomon N, et al. Variation of chest radiographic patterns in pulmonary tuberculosis by degree of human immunodeficiency virus-related immunosuppression. *Clin Infect Dis*. 1997;25(2):242-6.
- 14.Hadadi A, Rasoolinejad M, Davoudi S, Nikdel M, Rasteh M. Clinical characteristics of pulmonary tuberculosis in patients with HIV/AIDS: a case-control study. *Tehran University Medical Journal TUMS Publications*. 2006;64(5):87-95.
- 15.Kisembo H, Boon SD, Davis J, Okello R, Worodria W, Cattamanchi A, et al. Chest radiographic findings of pulmonary tuberculosis in severely immunocompromised patients with the human immunodeficiency virus. *Br J Radiol*. 2012;85(1014):e130-e9.
- 16.Leung AN, Brauner MW, Gamsu G, Mlika-Cabanne N, Ben Romdhane H, Carette M-F, et al. Pulmonary tuberculosis: comparison of CT findings in HIV-seropositive and HIV-seronegative patients. *Radiology*. 1996;198(3):687-91.
- 17.De Almeida LA, Flores B, Alves M, Bombarda S, de Felice SA, Calore EE. Computed tomography findings of pulmonary tuberculosis in adult AIDS patients. *Radiol Bras*. 2011;44(1):13-9.
- 18.Havlr DV, Barnes PF. Tuberculosis in patients with human immunodeficiency virus infection. *N Engl J Med*. 1999 4;340(5):367-73.

- 19.Greenberg SD, Frager D, Suster B, Walker S, Stavropoulos C, Rothpearl A. Active pulmonary tuberculosis in patients with AIDS: spectrum of radiographic findings (including a normal appearance). *Radiology*. 1994;193(1):115-9.
- 20.Small PM, Schechter GF, Goodman PC, Sande MA, Chaisson RE, Hopewell PC. Treatment of tuberculosis in patients with advanced human immunodeficiency virus infection. *N Engl J Med*. 1991;324(5):289-94.
- 21.Skoura E, Zumla A, Bomanji J. Imaging in tuberculosis. *Int J Infect Dis*. 2015;32:87-93.
- 22.Zhai K, Lu Y, Shi H-Z. Tuberculous pleural effusion. *J Thorac Dis*. 2016;8(7):E486.
- 23.Van Dyck P, Vanhoenacker F, Van den Brande P, De Schepper A. Imaging of pulmonary tuberculosis. *Eur Radiol*. 2003;13(8):1771-85.
- 24.Im J-G, Itoh H, Han MC, editors. *CT of pulmonary tuberculosis*. Seminars in Ultrasound, CT and MRI; 1995: Elsevier.
- 25.Allen CM, AL-Jahdali HH, Irion KL, Al Ghanem S, Gouda A, Khan AN. Imaging lung manifestations of HIV/AIDS. *Ann Thorac Med*. 2010;5(4):201.
- 26.Hartman TE, Primack SL, Müller N, Staples C. Diagnosis of thoracic complications in AIDS: accuracy of CT. *AJR Am J Roentgenol*. 1994;162(3):547-53.
- 27.Shah RM, Kaji AV, Ostrum BJ, Friedman AC. Interpretation of chest radiographs in AIDS patients: usefulness of CD4 lymphocyte counts. *Radiographics*. 1997;17(1):47-58.