# Protective effects of aqueous extract of internal septum of *walnut* fruit on diabetic hepatopathy in streptozotocin-induced diabetic mice

**Zangeneh A., DVM Student[1], Zangeneh MM., DVM Student[1], Goodarzi N., DVSc[2] , Najafi F., PhD[3], Hagh Nazari L., PhD[4]**

1. DVM Student, Faculty of Veterinary Medicine, Razi University, Kermanshah, Iran.
2. Assistant Professor, Department of Basic and Pathobiological Sciences, Faculty of Veterinary Medicine, Razi University, Kermanshah, Iran (Coresponding author), Tel: 083-38322599, n.goodarzi@razi.ac.ir
3. Assistant Professor, Department of Dermatology, Faculty of Medicine, Kermanshah University of Medical Sciences, Kermanshah, Iran.
4. Assistant Professor, Department of Biochemistry, Faculty of Medicine, Kermanshah University of Medical Sciences, Kermanshah, Iran.

## ABSTRACT

**Backgrounds and Aim:** Treatment of diabetes by ethnomedicinal plants which have fewer side effects than chemical drugs has been on the rise. In this study we assessed hepatoprotective and antidiabetic effects of aqueous extract of internal septum of *walnut* fruit (ISWF) on diabetic mice.

**Material and Methods:** In this experimental study 35 mature male mice were made diabetic by administration of 60 mg/kg of streptozotocin intraperitoneally. The mice were randomly divided into 5 groups. The negative (non diabetic) and positive (diabetic) control groups received normal saline and the 1$^{st}$, 2$^{nd}$ and 3$^{rd}$ treatment groups received 0.5 mg/kg of glibenclamide, 200 and 400 µl/kg of aqueous extract of ISWF through gavage respectively for 15 days. On the last day, serum levels of blood glucose, ALT (alanine aminotransferase), AST (aspartate aminotransferase) and ALP (alkaline-phosphatase) were measured. After tissue processing, we measured total volume of the liver, hepatocytes, sinusoids, portal vein, central vein, hepatic arteries and bile ducts in the sections of the tissues.

**Results:** Use of aqueous extract of ISWF in the treatment groups led to significant decrease in blood glucose levels, AST and ALP enzymes and also total volume of liver, sinusoids and central vein ($p<0.05$) compared to those in the non-treated diabetic group.

**Conclusion:** According to the results, aqueous extract of ISWF, can regulate the blood glucose level and inhibit hepatic damage in streptozotocin-induced diabetic mice.

**Key Words:** Internal septum of walnut fruit, Streptozotocin, Diabetes, Liver, Mice.

**Received:** May 30, 2017 **Accepted:** Jan 8, 2018

# اثرات حفاظتی عصاره آبی تیغه میانی میوه گردو بر هپاتوپاتی دیابتی در موش های سوری دیابتی شده با استرپتوزوتوسین

**اکرم زنگنه[۱]، محمد مهدی زنگنه[۱]، نادر گودرزی[۲]، فریبا نجفی[۳]، لیدا حق نظری[۴]**

۱. دانشجوی دکترای عمومی دامپزشکی، دانشکده دامپزشکی، دانشگاه رازی، کرمانشاه، ایران.

۲. استادیار، گروه علوم پایه و پاتوبیولوژی، دانشکده دامپزشکی، دانشگاه رازی، کرمانشاه، ایران (نویسنده مسول) تلفن ثابت: ۳۸۳۲۲۵۹۹-۰۸۳ , n.goodarzi@razi.ac.ir

۳. استادیار، گروه پوست، دانشکده پزشکی، دانشگاه علوم پزشکی کرمانشاه، کرمانشاه، ایران.

۴. استادیار، گروه بیوشیمی، دانشکده پزشکی، دانشگاه علوم پزشکی کرمانشاه، کرمانشاه، ایران.

## چکیده

**زمینه و هدف:** گرایش به درمان دیابت توسط گیاهان دارویی که دارای عوارض جانبی کمتری نسبت به داروهای شیمیایی هستند، روز به روز گسترش می یابد. در مطالعه حاضر، اثرات حفاظت کبدی و ضد دیابتی عصاره آبی تیغه میانی میوه گردو در موش سوری دیابتی ارزیابی شده است.

**روش بررسی:** در این مطالعه تجربی دیابت با دوز ۶۰mg/kg استرپتوزوتوسین به صورت داخل صفاقی در ۳۵ موش سوری نر بالغ القاء شد و موش ها به طور تصادفی به ۵ گروه تقسیم شدند. گروه کنترل منفی، نرمال سالین و گروه های تیمار به ترتیب ۰/۵ mg/kg گلی بنکلامید و ۲۰۰ µg/kg و ۴۰۰ عصاره آبی تیغه میانی میوه گردو را به مدت ۱۵ روز دریافت کردند. یک گروه نیز به عنوان کنترل مثبت (دیابتی تیمار نشده) در نظر گرفته شد. در روز پایان، سطوح سرمی گلوکز خون و آنزیم های آلکالین فسفاتاز (ALP)، آسپارتات آمینوترانسفراز (AST) و آلانین آمینوترانسفراز (ALT) اندازه گیری شدند. حجم تام کبد، سینوزوئیدها، هپاتوسیت ها، سیاهرگ مرکزی، سیاهرگ باب، انشعابات سرخرگ کبدی و مجاری صفراوی بر روی مقاطع بافتی تخمین زده شد.

**یافته ها:** عصاره آبی تیغه میانی گردو توانست قند خون، آنزیم های AST و ALP و همچنین حجم تام کبد، سینوزوئیدها و سیاهرگ مرکزی را نسبت به گروه دیابتی درمان نشده به طور معناداری کاهش دهد ($p < ۰/۰۵$).

**نتیجه گیری:** طبق نتایج بدست آمده، عصاره آبی تیغه ی میانی میوه گردو می تواند سطح قند خون را تنظیم نموده و از تخریب بافت کبد در موش های سوری دیابتی شده با استرپتوزوتوسین، پیش گیری نماید.

**کلید واژه ها:** تیغه میانی میوه گردو، استرپتوزوتوسین، دیابت، کبد، موش سوری

وصول مقاله :۹۶/۳/۹ اصلاحیه نهایی:۹۶/۶/۲۷ پذیرش:۹۶/۱۰/۱۸

**مقدمه**

کبد به وزن تقریبی ۱۵۰۰ گرم، بزرگترین غده بدن بوده و از طریق دو منبع خونی یعنی سرخرگ کبدی و سیاهرگ باب تغذیه می شود. این منابع تغذیه ای از طریق سینوزوئیدها در اختیار سلول های کبدی قرار می گیرد (۱). مجموعه‌ای از مجاری صفراوی نیز در کبد وجود دارند که صفرا از طریق این مجاری خارج می‌شود. وجود ۲۰٪-۱۰٪ درصد از کل کبد برای ادامه حیات کافی است؛ ولی با خارج کردن آن از بدن، مرگ در عرض ۲۴ ساعت اتفاق می‌افتد (۲). کبد برای انجام بیشتر اعمال متابولیک بدن ضروری بوده و بیش از ۵۰۰ عمل مختلف را انجام می‌دهد. این اندام نقش مهمی در متابولیسم کربوهیدرات، پروتئین و چربی، متابولیسم استروئیدها، ذخیره و فعال کردن ویتامین‌ها و مواد معدنی، تبدیل آمونیاک به اوره و تصفیه مواد سمی بر عهده دارد. همچنین کبد با تولید صفرا و نمک‌های صفراوی در هضم و جذب چربی و ویتامین‌های محلول در چربی نقش دارد. بیلی روبین که محصول نهایی انهدام گلبول‌های قرمز است، در کبد ترکیب شده و از طریق صفرا دفع می‌شود (۴و۳). از اختلالاتی که عملکرد فیزیولوژیک کبد را تحت تاثیر قرار می دهند می توان به هپاتیت حاد ویروسی، سیروز کبدی، انسفالوپاتی کبد، سوء تغذیه و دیابت اشاره کرد. دیابت از بیماری هایی است که اندام های مختلفی نظیر کلیه، پانکراس، مغز، معده و کبد را تحت تاثیر قرار می دهد (۵). براساس مطالعات گسترده و طولانی مدت، احتمال ابتلا بیماران مبتلا به دیابت نوع ۲ به سرطان کبد بیش از افراد سالم است. به طوری که خطر ابتلا به کارسینومای هپاتوسلولار (Hepatocellular carcinoma) که شایع ترین نوع سرطان کبد است، در مبتلایان به دیابت نوع ۲، دو تا سه بار بیشتر از افراد سالم است. کنترل نامناسب قند خون خطر بروز کبد چرب را افزایش می دهد. از آنجا که ارتباط تنگاتنگی بین سیروز کبدی و دیابت وجود دارد، افراد مبتلا به دیابت در معرض ابتلا به سیروز کبدی نیز هستند (۶).

از زمان قدیم تاکنون، گیاهان دارویی بومی برای درمان بیماری های مختلفی به کار می روند که از نظر علمی نیز تاثیر آن ها ثابت شده است (۱۱-۷). مواد شیمیایی گیاهی اثر درمانی آن‌ها را بر حسب عمل شان، در بدن انسان مشخص می‌کند؛ بنابراین گیاهان دارویی بر حسب شعاع عمل شان در گروه‌های معینی طبقه‌بندی می‌شوند (۱۴-۱۲). از این رو همیشه یک گیاه دارویی اثر مشخصی نداشته و طیف اثرات آن ممکن است زیاد یا کم باشد. به این معنی که یک گیاه ممکن است در درمان چندین بیماری مؤثر باشد (۱۸-۱۵). اغلب گیاهان دارویی در طب سنتی به دلیل ترکیبات آنتی اکسیدانتی خود سبب حفظ عملکرد اندام های مختلفی نظیر کبد می شوند. همچنین در سال های اخیر گیاهان دارویی متعددی با خواص کاهنده قند خون شناخته و معرفی شده اند. در بسیاری از مطالعات نشان داده شده است که این گیاهان با تغییراتی که در فعالیت هگزوکیناز و گلوکیناز سلول های کبدی ایجاد می کنند، سبب کاهش میزان قند خون و در نهایت بهبود عملکرد کبد می شوند (۲۰و۱۹).

گردو (Juglans regia L) از گیاهانی است که در طب سنتی ایرانی استفاده های بسیار ی دارد. در طب سنتی، از دم کرده تیغه میانی میوه گردو برای درمان بیماری های عفونی و تنفسی استفاده می شود. همچنین در طب سنتی ایرانی، استفاده از تیغه میانی میوه گردو برای درمان بیماری دیابت همواره مورد توجه بوده است (۲۱). نتایج مطالعات اخیر نیز اثرات کاهنده قند خون عصاره الکلی تیغه میانی میوه گردو را در موش های دیابتی تأیید کرده اند (۲۲). با این حال تاکنون مطالعه ای در خصوص ارزیابی اثرات عصاره ی آبی تیغه میانی میوه گردو بر عملکرد کبدی انجام نشده است؛ از این رو در مطالعه اخیر به بررسی اثرات حفاظت کبدی عصاره آبی تیغه میانی گردو از منظر بافت شناختی و تخمین پارامترهای استریولوژیک و همچنین اندازه گیری آنزیم های کبدی در موش های سوری دیابتی پرداخته شده است.

## روش بررسی

جمع آوری و تهیه عصاره آبی گیاه:

برای انجام این مطالعه تجربی، تیغه میانی میوه گردو پس از جمع آوری در درجه حرارت ۲۵ درجه سانتی گراد و در شرایط سایه خشک شده، با استفاده از آسیاب مکانیکی به صورت پودر درآمد. پودر خشک تا زمان آزمایش در فریزر یخچال نگهداری شد. مقدار ۲۵۰ گرم از پودر گیاه با دقت وزن شده با ۷۵۰ میلی لیتر (به نسبت وزنی/حجمی ۱ به ۳) آب مقطر به مدت ۲ ساعت با دمای ۴۰ درجه سانتی گراد مخلوط و همزمان هم زده شد. پس از ۲۴ ساعت، عصاره توسط کاغذ واتمن شماره ۲ صاف شد. سپس عصاره اولیه وارد دستگاه تقطیر در خلاء (روتاری با پمپ خلاء) گردید و در دمای ۸۰ درجه سانتی گراد و مدت زمان یک ساعت، حلال تبخیر شد و عصاره تغلیظ شده به دست آمد. به منظور خشک کردن، عصاره گیاه به مدت ۲۴ ساعت در دستگاه دسیکاتور قرار داده شد. بعد ازاین مرحله، آن را لئوفیلیزه کرده و سپس با توزین آن، در مطالعه مورد استفاده قرار گرفت (۲۳).

حیوانات و القاء دیابت:

در این طالعه از ۳۵ موش سوری نر نژاد Balb/c با میانگین وزنی ۳±۳۶ گرم استفاده شد. محل نگهداری حیوانات از نظر شرایط فیزیکی دارای دوره روشنایی و تاریکی ۱۲ ساعته، دمای ۳۵-۲۳ درجه سانتیگراد و رطوبت نسبی ۴۰ تا ۶۰ درصد بدون آلودگی صوتی بود. حیوانات در تمام طول آزمایش به آب و غذای مخصوص موش دسترسی داشتند. القای دیابت با تزریق داخل صفاقی استرپتوزوتوسین با دوز ۶۰ میلی گرم در هر کیلوگرم صورت گرفت (۲۴). پس از سه روز قند خون اندازه گیری شد و موش هایی که قند خون بالاتر از ۲۰۰ میلی گرم در دسی لیتر داشتند به عنوان دیابتی شناخته شدند.

نحوه تیمار:

پس از القاء دیابت، موش ها به ۵ گروه تصادفی تقسیم شدند:

- گروه اول: به عنوان کنترل منفی (دیابتی نشده) در طی ۱۵ روز ۲۰۰ میکرولیتر نرمال سالین به صورت گاواژ روزانه دریافت کردند.
- گروه دوم: به عنوان کنترل مثبت (دیابتی شده) در طی ۱۵ روز، ۲۰۰ میکرولیتر نرمال سالین به صورت گاواژ روزانه دریافت کردند.
- گروه سوم: به عنوان گروه تیمار شده با گلی بنکلامید در طی ۱۵ روز، گلی بنکلامید با دوز ۰/۵ میلی گرم در هر کیلو گرم به صورت گاواژ روزانه دریافت کردند.
- گروه های چهارم و پنجم: در طی ۱۵ روز به ترتیب با دوز های ۲۰۰ و ۴۰۰ میکروگرم در هر کیلو گرم عصاره آبی تیغه ی میانی میوه گردو به صورت گاواژ روزانه تیمار شدند.

مطالعه بیوشیمیایی:

در پانزدهمین روز پس از القاء دیابت، خون گیری از قلب موش ها انجام شد و سطح قند خون و آنزیم های آسپارتات آمینوترانسفراز(AST)، آلانین آمینوترانسفراز(ALT) و آلکالین فسفاتاز(ALP) توسط کیت های پارس آزمون (DGKC 1970, ParsAzmun CO.) اندازه گیری شدند.

مطالعه استرولوژیکی بافت کبد:

پس از تشریح، کبد از بدن خارج شد و با استفاده از ترازوی دیجیتال با دقت ۰/۰۰۱ گرم توزین و حجم اولیه (Primary volume) برحسب سانتی متر با روش غوطه ورسازی تعیین گردید. سپس نمونه ها به مدت ۵ روزدر ماده ثبوت فرمالین بافر ۱۰٪ درصد نگهداری شدند. به منظور تخمین میزان چروکیدگی از مقاطع ایزوتروپیک یکنواخت و تصادفی استفاده گردید. این مقاطع با روش Orientator بدست آمدند. در این روش، هر لوب کبد بر روی دایره ای که هر نیمه آن به ۱۰ قسمت برابر تقسیم شده بود قرار داده شد. سپس یک عدد تصادفی بین ۰ تا۹ انتخاب واندام در جهت عدد انتخاب شده به دو نیمه برش داده شد. سطوح برش نیمه اول و دوم به ترتیب موازی و عمود بر محور ۰-۰ دایره دیگری که هر نیمه آن به ۱۰

قسمت نابرابر تقسیم شده بود قرار داده شد و با انتخاب یک عدد تصادفی بین ۰ تا ۹ در جهت عدد انتخاب شده برش داده شد. سپس تمام بافت در جهت برش دوم به مقاطع یک میلی متری برش داده شد (شکل۱). با استفاده ازیک تروکار، از یکی از مقاطع تهیه شده نمونه دایره ای شکلی برداشته شد و با اندازه گیری قطر آن، مساحت دایره محاسبه گردید. تمام مقاطع ایزوتروپیک بدست آمده و نمونه دایره ای شکل پس از پاساژ معمول بافتی در کنار هم در یک بلوک قالب گیری و مقاطع ۵ میکرونی از آن تهیه گردید. بافت ها به روش هماتوکسیلین-ائوزین رنگ آمیزی شدند .پس از رنگ آمیزی، مساحت نمونه دایره ای شکل مجددا محاسبه و میزان چروکیدگی طبق فرمول زیر به دست آمد (۲۵):

$$\text{Volumeshrinkage} := 1 - \left(\frac{AA}{AB}\right)^{1.5}$$

که در آن AA و AB به ترتیب مساحت نمونه دایره ای شکل بعد و قبل از پاساژ و رنگ آمیزی است .حجم نهایی یا حجم مرجع (Reference volume) نیز طبق فرمول زیر محاسبه گردید:

$$V_{final} := V_{primary} \times (1 - \text{volume shrinkage})$$

برای محاسبه حجم بافت های مورد مطالعه از هر نمونه یک مقطع انتخاب و ۱۰ تا ۱۴ میدان دید بطور تصادفی انتخاب و مورد بررسی قرار گرفتند.

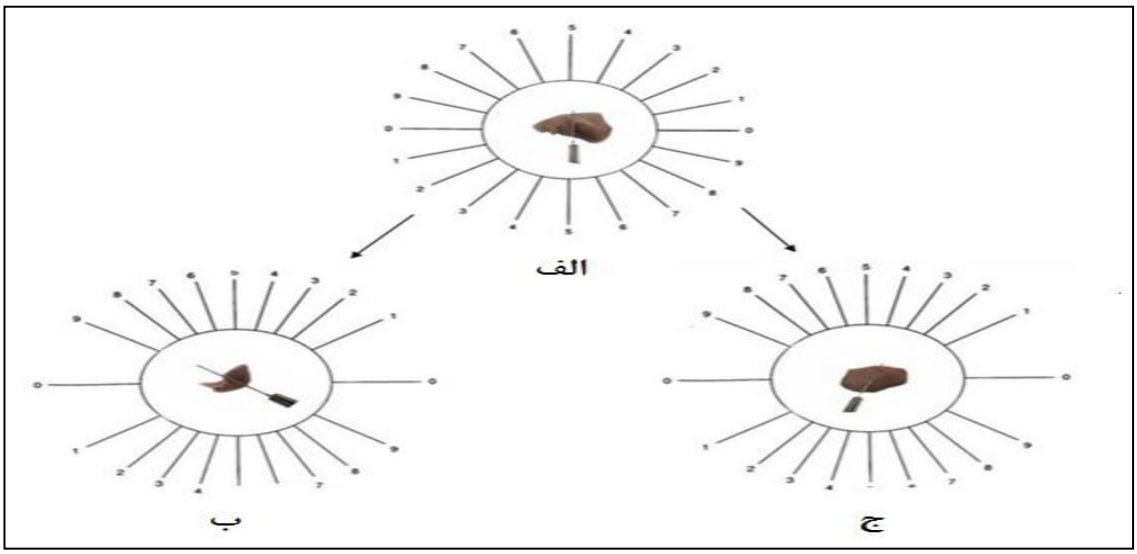


شکل ۱- روش Orientator برای تهیه برش های ایزوتروپیک، یکنواخت و تصادفی. **الف:** یک لوب کبد بر روی دایره ای که هر نیمه آن به ده قسمت مساوی تقسیم شده است قرار می گیرد و با انتخاب یک عدد تصادفی بین صفرتا ۹ لوب کبد در آن جهت برش داده می شود. **ب:** سطح برش یک نیمه از لوب کبدی به موازات محور ۰- ۰ دایره ای که هر نیمه آن به ده قسمت نامساوی تقسیم شده است قرار می گیرد و با انتخاب یک عدد تصادفی بین صفر تا ۹ در همان جهت برش داده می شود. **ج:** سطح برش نیمه دیگر لوب کبدی عمود بر روی محور ۰- ۰ دایره دیگری که هر نیمه آن به ده قسمت نامساوی تقسیم شده است قرار می گیرد و با انتخاب یک عدد تصادفی بین صفر تا ۹ در همان جهت برش داده می شود.

جدول ۱: مقادیر قند خون (میلی گرم در دسی لیتر) در در گروه های کنترل منفی و مثبت و گروه های تیمار که با دوز های مختلف عصاره آبی تیغه ی میانی میوه گردو درمان شده اند. مقادیر بصورت میانگین ±انحراف معیار بیان شده اند.

| | میزان قند خون (میلی گرم در دسی لیتر) | | |
|---|---|---|---|
| گروه ها | روز اول | روز هفتم | روز پانزدهم |
| گروه ۱ | ۹۷/۲±۳/۳[b] | ۷۵/۸±۵/۷[c] | ۶۲/۶±۳/۷[c] |
| گروه ۲ | ۲۳۳/۸±۱۳/۳[a] | ۲۲۱±۱۲/۲[a] | ۲۳۶±۸/۸[a] |
| گروه ۳ | ۲۱۰±۴۰[a] | ۱۸۵±۱۱/۹[b] | ۱۳۰±۷/۸[b] |
| گروه ۴ | ۲۳۶/۶±۱۳/۱[a] | ۱۷۹/۶±۹/۲[b] | ۱۳۸/۸ ±۱۹/۳[b] |
| گروه ۵ | ۲۳۵/۴±۲۰/۵[a] | ۱۷۵/۸ ±۱۱/۰۹[b] | ۱۲۴/۶±۲۳/۵[b] |

گروه ۱: کنترل منفی، گروه ۲: کنترل مثبت، گروه ۳: تیمار شده با گلی بنکلامید، گروه ۴و ۵: تیمار شده با دوز ۲۰۰ و ۴۰۰ میکرو گرم در هر کیلوگرم عصاره آبی تیغه میانی میوه گردو. حروف غیر یکسان در هر ستون بیانگر وجود اختلاف معنی دار بین گروه ها می باشد (P <۰/۰۵).

محاسبه حجم نسبی و حجم کل :

به منظور محاسبه حجم نسبی ساختارهای مورد نظر(هپاتوسیت ها، سینوزوئیدها، سیاهرگ باب، سرخرگ کبدی و مجاری صفراوی) از گرید (پروب) نقطه استفاده شد. برای تهیه گرید نقطه، در یک صفحه ترانس پرنت ۲۵ علامت + با فواصل طولی و عرضی ثابت (۵×۵) چاپ و گرید بر روی مانیتور نصب گردید. در بررسی میدان های دید، نقاط برخورد کرده با ساختارهای مورد نظر که در پروب قرار داشتند مورد شمارش قرار گرفتند. حجم نسبی ساختارها با فرمول زیر محاسبه شد (شکل ۲):

$$V_v := \frac{P_{structure}}{P_{reference}}$$

که در آن $\sum P_{structure}$ و $\sum P_{reference}$ به ترتیب مجموع نقاط برخورد کرده با ساختار مورد نظر و مجموع نقاط پروب در n میدان دید است . برای تعیین حجم تام ساختارها، حجم نسبی در حجم مرجع(حجم تام کبد) ضرب شد.

تجزیه و تحلیل آماری:

با توجه به کمی بودن داده ها، ابتدا طبیعی بودن توزیع فراوانی آنها توسط آزمون Kolmogorov-Smirnov تعیین شد (P>۰/۰۵). سپس تجزیه و تحلیل داده ها و مقایسه میانگین پارامترها در بین گروه ها با استفاده از آزمون آنالیز واریانس یک طرفه و به دنبال آن تست دانکن در نرم افزار SPSS نسخه ۲۲ انجام شد و سطح معناداری ۰/۰۵ در نظر گرفته شد.

## یافته ها

مقادیر قند خون در روزهای هفتم و پانزدهم آزمایش در گروه های تیمار شده با گلی بنکلامید و دوزهای مختلف عصاره آبی تیغه میانی میوه گردو نسبت به گروه دیابتی تیمار نشده کاهش معنی دار داشت (P <۰/۰۵). بطوریکه اختلاف معنی داری بین گروه های تیمار شده با عصاره و گلی بنکلامید مشاهده نشد (P >۰/۰۵) (جدول۱). همچنین مقادیر آنزیم های کبدی AST و ALP در گروه های دریافت کننده عصاره آبی تیغه میانی میوه گردو نسبت به گروه دریافت کننده گلی بنکلامید کاهش معنی داری داشت و این عصاره توانست سطوح افزایش یافته آنزیم

AST را به حالت طبیعی نزدیک نماید (P <۰/۰۵). در حالیکه مقدار آنزیم ALT در هیچ یک از گروه های تجربی تغییر معناداری نشان نداد (P >۰/۰۵) (جدول۲).

بررسی های استریولوژیک نشان داد وزن کبد، حجم کبد و حجم سینوزوئیدها که در گروه دیابتی درمان نشده نسبت به گروه های کنترل منفی و تیمار شده با گلی بنکلامید افزایش معناداری داشت، در گروه دریافت کننده دوز بالای عصاره آبی تیغه میانی میوه گردو کاهش معنی دار نشان داد(P <۰/۰۵). همچنین حجم سیاهرگ های مرکزی در هر دو گروه دریافت کننده دوز پائین و بالای عصاره کاهش معنی داری نسبت به گروه دیابتی درمان نشده داشت. علاوه بر آن، اختلاف بین دوزهای پائین و بالای عصاره نیز معنی دار نبود(P >۰/۰۵). حجم هپاتوسیت ها و سیاهرگ های مرکزی در گروه تیمار شده با دوز پایین عصاره آبی تیغه میانی میوه گردو نسبت به گروه دیابتی درمان نشده و گروه دریافت کننده گلی بنکلامید کاهش معنی دار داشت (P <۰۵/۰). در حجم سرخرگ های کبدی گروه های دریافت کننده عصاره آبی تیغه ی میانی میوه گردو و گلی بنکلامید تفاوت معناداری وجود نداشت (P >۰/۰۵) ( جدول۳).



شکل ۲- پروب نقطه جهت محاسبه حجم نسبی ( دانسیته حجمی) ساختارهای کبدی با تقسیم مجموع تعداد نقاط برخورد کرده با ساختار مورد نظر بر مجموع نقاط برخورد کرده با بافت در n میدان دید بدست خواهد آمد (بزرگنمایی ۱۰۰×، نوار مقیاس =۲۰ میکرومتر، H&E).

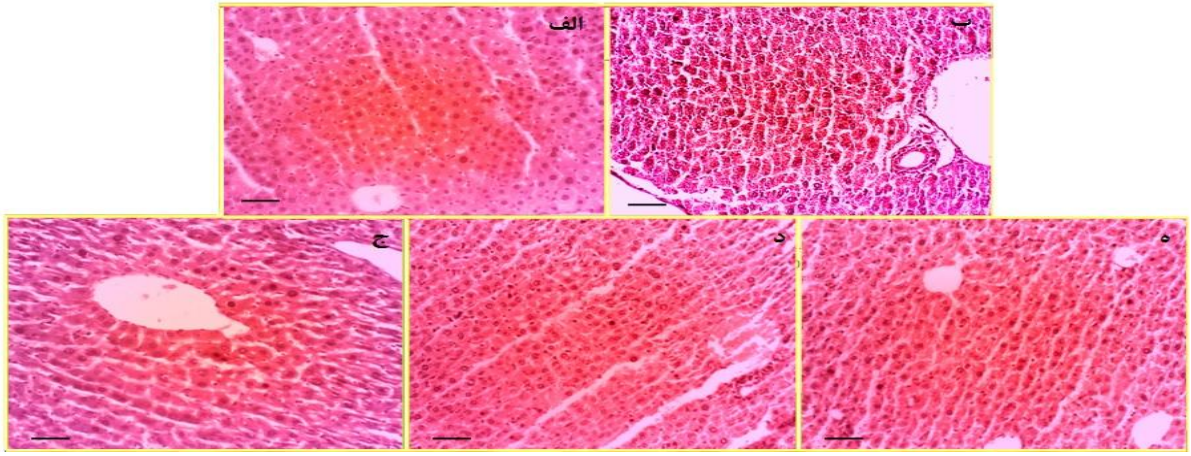


شکل ۳- مقاطع بافتی کبد در گروه های کنترل منفی ،کنترل مثبت و گروه های تیمار شده با عصاره آبی تیغه میانی گردو . **الف:** بافت کبد در گروه کنترل منفی (کاملا طبیعی)، **ب:** بافت کبد در گروه کنترل مثبت (دیابتی درمان نشده)، نکروز هپاتوسیت ها و بهم ریختگی صفحات سلولی دیده می شود. **ج:** بافت کبد در گروه دریافت کننده گلی بنکلامید. **د:** بافت کبد در گروه در یافت کننده دوز ۲۰۰ میکروگروم در هر کیلوگرم عصاره آبی تیغه میانی گردو ، صفحات هپاتوسیت ها منظم و طبیعی دیده می شوند **ه:** بافت کبد در گروه در یافت کننده دوز ۴۰۰ میکروگروم در هر کیلوگرم عصاره آبی تیغه میانی گردو (بزرگنمایی ۴۰۰×، نوار مقیاس =۲۰ میکرومتر،H&E).

جدول ۲. مقادیر آنزیم های کبدی (میلی گرم در دسی لیتر) در گروه های کنترل منفی و مثبت و گروه های تیمار که با دوز های مختلف عصاره آبی استویا درمان شده اند. مقادیر بصورت میانگین ±انحراف معیار بیان شده اند.

| | آنزیم های کبدی(میلی گرم در دسی لیتر) | | |
|---|---|---|---|
| **گروه ها** | **آسپارتات آمینوترانسفراز** | **آلانین آمینوترانسفراز** | **آلکالین فسفاتاز** |
| **گروه ۱** | ۲۱۲±۲۱/۶$^{b}$ | ۳۶/۳۳±۵/۳۶$^{b}$ | ۲۷۶±۹۲$^{c}$ |
| **گروه ۲** | ۲۱۵±۴۳$^{b}$ | ۴۰/۷۵±۶/۰۲$^{a}$ | ۳۴۶/۵±۱۲۳/۹۵$^{a}$ |
| **گروه ۳** | ۲۹۸/۸±۱۰۸$^{a}$ | ۳۷/۲±۵/۹$^{b}$ | ۳۳۹/۸±۱۵۶/۶$^{a}$ |
| **گروه ۴** | ۲۲۲/۶±۶۴/۷$^{b}$ | ۳۷/۸±۲۱/۷$^{a}$ | ۳۱۰/۴±۱۵۴/۳$^{b}$ |
| **گروه ۵** | ۲۱۱/۶±۲۴/۷$^{b}$ | ۳۸±۲/۹$^{a}$ | ۳۰۵/۶±۵۸/۶$^{b}$ |

گروه ۱: کنترل منفی، گروه ۲: کنترل مثبت، گروه ۳: تیمار شده با گلی بنکلامید، گروه ۴و ۵: تیمار شده با دوز ۲۰۰ و ۴۰۰ میکرو گرم در هر کیلوگرم عصاره آبی تیغه میانی میوه گردو. حروف غیر یکسان در هر ستون بیانگر وجود اختلاف معنی دار بین گروه ها می باشد (P <۰/۰۵).

جدول ۳. وزن (میلی گرم) وحجم تام (میلی متر مکعب) کبد و ساختارهای کبدی در گروه های کنترل منفی و مثبت و گروه های تیمار که با دوز های مختلف عصاره آبی استویا درمان شده اند. مقادیر بصورت میانگین ±انحراف معیار بیان شده اند.

| | | | | | | | | | |
|---|---|---|---|---|---|---|---|---|---|
| | | | | | | حجم(میلی متر مکعب) | | | |
| گروه ها | وزن کبد | کبد | هپاتوسیت ها | سینوزوئیدها | سیاهرگ مرکزی | سیاهرگ باب | سرخرگ کبدی | مجاری |
| صفراوی | گروه ۱ | ۱۳۳۰±۲۷۰$^{c}$ | ۱۳۰۹±۳۵۰$^{c}$ | ۹۷۵±۱۳۸$^{c}$ | ۷۵±۲۲$^{b}$ | ۱۶۱±۲۶$^{a}$ | ۶۵±۲۱$^{a}$ | ۸±۱/۵$^{b}$ | ۱۶±۵$^{a}$ |
| گروه ۲ | ۱۴۳۰±۲۷۰$^{b}$ | ۱۴۱۵±۳$^{b}$ | ۱۰۵۲±۳۱/۵$^{b}$ | ۱۱۹±۱۴/۵$^{a}$ | ۱۷۲/۶±۱۹/۶$^{a}$ | ۵۵/۳±۱۰/۲$^{a}$ | ۱۱±۴$^{b}$ | ۱۷±۴/۵$^{a}$ | |
| گروه ۳ | ۱۵۵۰±۱۶۰$^{a}$ | ۱۵۱۸±۱۵$^{a}$ | ۱۱۵۱±۲۶/۵$^{a}$ | ۱۱۳/۴±۹/۷$^{a}$ | ۱۳۴/۲±۱۳/۳$^{b}$ | ۶۶/۲±۸/۵$^{a}$ | ۱۶/۶±۵/۵$^{a}$ | ۱۹/۴±۶/۷$^{a}$ | |
| گروه ۴ | ۱۲۴۰±۳۳$^{d}$ | ۱۲۱۲±۱۷/۷$^{d}$ | ۹۷۵/۶±۳۳/۵$^{c}$ | ۶۶±۱۴/۱$^{b}$ | ۸۹/۳±۴/۶$^{c}$ | ۵۰/۶±۱۳/۳$^{b}$ | ۱۱/۸±۳/۵$^{b}$ | ۱۱/۶±۴/۵$^{b}$ | |
| گروه ۵ | ۱۳۶۰±۲۴$^{c}$ | ۱۳۴۱±۲/۱$^{c}$ | ۱۰۴۷±۳۲/۵$^{b}$ | ۸۴/۵±۱۳/۴$^{b}$ | ۱۰۱/۵±۴/۹$^{c}$ | ۶۸/۵±۴/۹$^{a}$ | ۱۲/۲±۳/۱$^{b}$ | ۱۹/۵±۲/۱$^{a}$ | |

گروه ۱: کنترل منفی، گروه ۲: کنترل مثبت، گروه ۳: تیمار شده با گلی بنکلامید، گروه ۴و ۵: تیمار شده با دوز ۲۰۰ و ۴۰۰ میکرو گرم در هر کیلوگرم عصاره آبی تیغه میانی میوه گردو. حروف غیر یکسان در هر ستون بیانگر وجود اختلاف معنی دار بین گروه ها می باشد ($P <$ ۰/۰۵).

## بحث

ترکیباتی که از گیاهان دارویی رایج ضد دیابت استخراج می شود، بیشتر کارکردی کمکی برای انسولین دارند و هنوز ماده گیاهی که بتواند نقش کامل انسولین را بازی کند، به دست نیامده و بیشتر آنها برای درمان دیابت نوع ۲ مؤثرند. با این وجود، آن دسته از گیاهان دارویی هم که اثرات شبه انسولینی دارند، ماده مؤثره آنها ناشناخته مانده است(۲۲و۲۱).

در این مطالعه اثر ضددیابتی و محافظتی عصاره آبی تیغه میانی میوه گردو بر روی مسمومیت کبدی ناشی از استرپتوزوتوسین بررسی گردید. نتایج بدست آمده از مطالعه حاضر نشان داد که استفاده از عصاره تیغه میانی میوه گردو، قند خون را به صورت معناداری کاهش می دهد. در مطالعه قبلی گزارش شده است که عصاره هیدروالکلی گل نر گردو سبب کاهش معنادار قند خون در دوزهای ۲، ۴ و ۶ گرم در هر کیلوگرم موش سوری نر دیابتی شده با دوز ۶۰ میلی گرم در هر کیلوگرم استرپتوزوتوسین می شود (۱۹). همچنین در مطالعه دیگری بیان شده است که عصاره آبی برگ گردو دارای خاصیت ضددیابتی قابل ملاحظه ای می باشد، بطوریکه در دوز ۴۰۰ میلی گرم در هر کیلوگرم سبب کاهش معنادار قند خون در موش های صحرایی نر دیابتی شده با استرپتوزوتوسین می شود (۲۰). در مطالعات مشابه دیگری نیز نشان داده شد که دوزهای ۲۰۰ ، ۴۰۰ ،۶۰۰ و ۸۰۰ میلی گرم در هر کیلوگرم عصاره آبی تیغه میانی میوه گردو سبب کاهش معنادار قند خون می شود (۲۲و۲۱). بنابراین، نتایج مطالعه حاضر با نتایج تمامی مطالعاتی که در گذشته بر روی اثرات کاهندگی قند خون برگ گردو و گل آن انجام شده است مطابقت دارد. ضمن آنکه در مطالعات ذکر شده، اثر ضدیابتی میوه گردو با داروی گلی بنکلامید مقایسه نشده است. فخار و همکاران (۱۳۹۰) اثرات عصاره برگ گردو، گیاه خارخاسک و سیر را با گلی بنکلامید در کاهش قند خون مقایسه نمودند و به این نتیجه رسیدند که علی رغم کارایی بالای برگ گردو، سیر و گیاه خارخاسک در کاهش قند خون، آنها را می توان به عنوان مکمل برای داروهای سنتی دیابت بکار برد (۲۶).

در مطالعه حاضر، عصاره آبی تیغه میانی میوه گردو افزایش آنزیم های کبدی AST و ALP ناشی از مسمومیت با استرپتوزوتوسین را در مقایسه با گروه دریافت کننده گلی

بنکلامید به صورت معناداری کاهش داد. در هنگام آسیب های کبدی ناشی از سموم، مقادیر آنزیم های فوق افزایش می یابد (۲۸و۲۷). اثرات کاهندگی آنزیم های کبدی مشاهده شده در این پژوهش نیز با یافته های قبلی دیگر محققین همخوانی داشت. بطوریکه در تحقیقات جداگانه ای ثابت گردید که عصاره هیدروالکلی برگ گردو به دلیل مهار آسیب کبدی ناشی از دیابت و کاهش معنی دار در میزان آنزیم های کبدی AST و ALT می تواند در درمان دیابت مورد استفاده قرار گیرد (۲۹). علاوه بر این، مطالعه دیگری ثابت نموده است که عصاره اتانولی برگ درخت گردو می تواند فعالیت آنزیم های AST، ALT و ALP را به صورت معناداری در موش های صحرایی دیابتی شده با آلوکسان کاهش دهد (۳۰).

در این مطالعه از تکنیک استریولوژی برای بررسی تغییرات حجمی کبد متعاقب دیابت و پس از درمان با عصاره تیغه میانی گردو استفاده گردید. مطالعات استرولوژیکی بافت کبد نشان داد که وزن کبد، حجم کبد و همچنین حجم سینوزوئیدها و سیاهرگ های مرکزی در گروه های دریافت کننده عصاره آبی تیغه ی میانی میوه گردو نسبت به گروه دیابتی درمان نشده و گروه دریافت کننده گلی بنکلامید کاهش معناداری داشته است. این یافته نیز نشان دهنده قدرت این گیاه در کاهش آسیب های کبدی ناشی از استرپتوزوتوسین در دوز بالا است. در تحقیقی که توسط شیمودا و همکاران (۲۰۰۸) صورت گرفت، نشان داده شد که مصرف عصاره مغز میوه گردو در دوز ۲۰۰ میلی گرم در هر کیلوگرم در موش های صحرایی می تواند فیبروز کبدی ناشی از تتراکلرید کربن را مهار نماید. در مطالعه مذکور بیان گردید که عصاره مغز گردو دارای قدرت بسیار بالای حفاظت کبدی بوده و با جلوگیری از تخریب هپاتوسیت های کبدی سبب حفظ عملکرد کبد می شود (۳۰). این محققین با بررسی عصاره الکلی مغز گردو نشان دادند، پلی فنل های موجود در گردو مانند الاجیتانین ها دارای اثرات حفاظت کبدی هستند و می توانند کبد را از آسیب های ناشی از سموم و بیماری های متابولیک حفظ نمایند. همچنین این محققین در مطالعه دیگری با بررسی اثر عصاره مغز گردو بر هیپر تری گلیسیریدمی نشان دادند مغز گردو با افزایش بتا اکسیداسیون چربی ها در پراکسی زوم ها میتواند موجب بهبودی هیپرلیپیدمی و سندوم متابولیک گردد. Tellimagrandin I موجود در مغز گردو مهم ترین پلی فنلی است که برای اعمال این اثر معرفی شده است (۳۱). علاوه براین، میوه گردو مصرف اکسیژن توسط سلول ها را افزایش داده و با افزایش تولید لاکتات موجب افزایش گلیکولیز می گردد (۳۲). از طرف دیگر میوه گردو میزان بیان mRNA گیرنده های انسولینی را در کشت سلول های کبدی و عصلانی افزایش داده است (۳۳). quercetin و kaempferol به میزان زیادی در برگ گردو یافت می شوند. quercetin به عنوان یک آنتی اکسیدانت می تواند با از بین بردن رادیکال های آزاد به بازسازی سلول های بتا و حفاظت از جزایر لوز المعده در برابر استرپتوزوتوسین و آلوکسان کمک نماید (۳۴). بطور کلی اثرات ضد دیابتی و هیپوگلیسمیک میوه گردو را می تون به ترکیبات فلاوونوئیدی موجود در آن مانند quercetin و kaempferolنسبت داد که از طرق مختلف مانند اعمال اثرات آنتی اکسیدانتی و یا کاهش جذب روده ای گلوکز موجب کاهش قند خون می شوند. از طرف دیگر، اثرات حفاظت کبدی آن را می توان به وجود ترکیبات پلی فنلی درآن مرتبط دانست (۳۵). با توجه به نتایج مطالعات فوق الذکر و مشابهات آن با نتایج مطالعه حاضر به نظر می رسد تیغه میانی گردو نیز مانند برگ و میوه گردو دارای ترکیبات مشابه آنتی اکسیدانتی است که می توانند موجب کاهش قند خون و حفاظت کبد متعاقب مسمومیت با استرپتوزوتوسین می گردد.

پیشنهاد می گردد در مطالعات آینده با انجام آنالیز کروماتوگرافی گازی/ طیف سنجی جرمی، ترکیبات موجود در عصاره آبی تیغه میانی گردو و میزان آنها مشخص گردد

تا بتوان مکانیسم دقیق این عصاره در اعمال اثرات ضد دیابتی و حفاظت کبدی را مشخص نمود.

## نتیجه گیری

از یافته های این آزمایش می توان نتیجه گرفت که عصاره آبی تیغه میانی میوه گردو احتمالا به دلیل داشتن ترکیبات آنتی اکیدانتی مشابه با برگ گردو و مغز گردو می تواند در جلوگیری از افزایش قند خون و تغییرات آنزیم های کبدی AST و ALP موش های سوری دیابتی شده با استرپتوزوتوسین تاثیرگذار باشد. همچنین، این عصاره باعث بهبود ساختار کبد شده و از تخریب بافت کبد در بیماری دیابت پیشگیری به عمل می آورد.

## تقدیر و تشکر

بدین وسیله از معاونت محترم پژوهشی دانشگاه رازی و دانشگاه علوم پزشکی و خدمات بهداشتی و درمانی کرمانشاه تقدیر و تشکر می گردد.

**References**

1. Abdel-Misih Sherif RZ, Bloomston Mark. Liver Anatomy. Surg Clin North Am 2010; 90: 643–53.
2. Tortora Gerard J, Derrickson Bryan H. Principles of Anatomy and Physiology. 12th ed. John Wiley & Sons; 2008: 945.
3. Strunk H, Stuckmann G, Textor J, Willinek W. Limitations and pitfalls of Couinaud's segmentation of the liver in transaxial Imaging. Europ Radiol 2003; 13: 2472–82.
4. Lade AG, Monga SP. Beta-catenin signaling in hepatic development and progenitors: which way does the WNT blow?. Dev Dyn 2011; 240: 486–500.
5. Hagh-Nazari L, Goodarzi N, Zangeneh MM, Zangeneh A, Tahvilin R, Moradi R. Stereological study of kidney in streptozotocin-induced diabetic mice treated with ethanolic extract of Stevia rebaudiana (bitter fraction). Comp Clin Pathol 2017; 26:455–63.
6. World Health Organisation Definition (WHO). Diagnosis and Classification of Diabetes Mellitus and its Complications. 1999.
7. Foroughi A, Pournaghi P, Tahvilian R, Zangeneh MM, Zangeneh A, Moradi R. Ethnomedicinal plants: Study on the chemical composition and antibacterial activity of the Nigella sativa (Black seed) oil's. Int J Pharm Clin Res 2016; 8: 1528-32.
8. Najafi F, Tahvilian R, Zangeneh MM, Zangeneh A, Moradi R. Medicinal plant: Assessment of the chemical composition and in vitro antibacterial activities of the *Viola odorata Linnoil's* against *Bacillus subtilis*(ATCC No. 21332) in west of Iran. Int J Sci Eng Res 2016; 7: 1330-9.
9. Foroughi A, Pournaghi P, Tahvilian R, Zangeneh MM, Zangeneh A, Moradi R. Assessment of chemical composition and antibacterial effects of Anethole-rich hydroalcoholic extract of Pimpinell aanisum. Int J Pharm Clin Res 2016; 8: 1459-63.
10. Moradi R, Hajialiani M, Zangeneh MM, Zangeneh A, Faizi S, Zoalfaghari M, et al. Study a plant extract as an antibacterial agent. Int J Curr Med Pharm Res 2017; 3: 1360-2.
11. Foroughi A, Pournaghi P, Najafi F, Zangeneh A, Zangeneh MM, Moradi R. Evaluation of antibacterial activity and phytochemical screening of Pimpinella anisem's essential oil. Int J Pharm Phytochem Res 2016; 8; 1886-90.
12. Foroughi A, Pournaghi P, Zhaleh M, Zangeneh A, Zangeneh MM, Moradi R. Antibacterial activity and phytochemical screening of essential oil of Foeniculum vulgare. Int J Pharm Clin Res 2016; 8: 1505-9.

13. Zangeneh MM, Najafi F, Tahvilian R, Haghnazari L, Zangeneh A, Abiari M, et al. Study on the in vitro antibacterial properties of alcoholic extract of Stevia rebaudiana in west of Iran. Int J Sci Eng Res 2016; 7:1352-9.
14. Zangeneh MM, Najafi F, Moradi R, Tahvilian R, Haghnazari L, Zangeneh A. Evaluation of the in vitro antibacterial activities of alcoholic extract of Stevia rebaudiana against Escheriachia coli O157: H7 (ATCC No. 25922). Asian J Pharm Anal Med Chem 2016; 4: 131-6.
15. Zangeneh MM, Najafi F, Tahvilian R, Salmani S, Haghnazari L, Zangeneh A, et al. Ethnomedicinal Plants: In vitro antibacterial effects of ethanolic extract of stevia rebaudiana. Int J Ayu Pharm Chem 2017; 6: 251-9.
16. Zangeneh MM, Poyanmehr M, Najafi F, Zangeneh A, Moradi R, Tahvilian R, et al. In vitro antibacterial activities of ethanolic extract of Stevia rebaudiana against Bacillus subtilis (ATCC No. 21332). Int J Res Pharma NanoSci 2016; 5: 320-5.
17. Tahvilian R, Hajialiani M, Yazdani H, Zangeneh A, Zangeneh MM, Moradi R. et al. Investigate a plant product as an anxiolytic agent. IJCMPR 2017; 3: 1374-7.
18. Faramarzi E, Zangeneh MM, Zangeneh A, Moradi R. Effect of Cinnamomum zelanicum on oil on hyponeophagia anxiety test in Balb C male mice. Onl J Vet Res 2017; 21:77-80.
19. Hosseini SE, Karimzadeh K. Anti-diabetic effects of hydroalcohlic juglans regia male flower extract on blood glucose level and on liver enzymes activity in intact and diabetogenized adult male rat. J Birjand Uni Med Sci 2012; 19: 165-72. [In Persian]
20. Divband K, Komeili G, Saeidi-Neek F. Effects of Walnut leaves aqueous extract on blood sugar and serum lipids in diabetic rats. J Birjand Uni Med Sci 2010; 17: 11-18. [In Persian]
21. Dehghani F, Mashhoody T, Panjehshahin M. Effect of aqueous extract of walnut septum on blood glucose and pancreatic structure in streptozotocin-induced diabetic mouse. Iranian J Pharmacol Ther 2012; 11: 10-14.
22. Ghiravani Z, Zardast M, Hassanpour-Fard M, Hosseini M. Effects of hydro.alcoholic extract of the internal septum of walnut on diabetic nephropathy in rats. J Birjand Uni Med Sci 2015; 22:104-14. [In Persian]
23. Chinag-Shan N, Lie-Jen C, Ho-Shan N. Antihyperglycemic action of rhodiola-aqeous extract in type1-like diabetic rats. Complement Alter Med 2014; 14:20.
24. Gupta S, Kataria M, Gupta PK, Murganandan S, Yashroy RC. Protective role of extracts of neem seeds in diabetes caused by Streptozotocin in rats. J Ethnopharmacol 2004; 90:185–9.
25. Nyengaard JR. Stereologic methods and their application in kidney research. J Am Soc Nephrol 1990; 10:1100–23.
26. Bolbol-Haghoghi N, Haratipour H, Molzemi SH, Mozlemi S. The influence of aqueous extract of walnut on reducing blood glucose level in rat. Int J Biol Pharm Allied Sci 2016; 5: 332-40.
27. Assaei R, Mokarram P, Dastghaib S, Darbandi S, Darbandi M, Zal F, et al. Hypoglycemic Effect of Aquatic Extract of Stevia in Pancreas of Diabetic Rats: PPARγ-dependent Regulation or Antioxidant Potential. Avicenna J Med Biotechnol 2016; 8: 65–74.
28. Madani H, Rahimi P, Mahzouni P. Effect of hydroalcoholic exteract of Juglans regia leaves activity of AST and ALT enzymes in alloxan–induced diabetic rats. Pharm Sci 2009;15: 213- 8.
29. Jelodar G, Maleki M, Sirus S. Effect of Walnut leaf Coriander and pomegranate on blood glucose and histhology of pancreas of alloxan induced diabetic rats. Afr J Trad CAM 2007; 4: 299- 305.
30. Shimoda H, Tanaka J, Kikuchi M, Fukuda T, Ito H, Hatano T, et al. Walnut polyphenols

prevent liver damage induced by carbon tetrachloride and d-galactosamine: hepatoprotective hydrolyzable tannins in the kernel pellicles of walnut. J Agric Food Chem 2008; 56: 4444-9.
31. Shimoda H, Tanaka J, Kikuchi M, Fukuda T, Ito H, Hatano T, et al. Effect of Polyphenol-Rich Extract from Walnut on Diet-Induced Hypertriglyceridemia in Mice via Enhancement of Fatty Acid Oxidation in the Liver. J Agric Food Chem 2009; 57:1786-92.
32. Kellogg A, Pop-Busui R. Peripheral nerve dysfunction in experimental diabetes is mediated by cyclooxygenase-2 and oxidative stress. Antioxid Redox Signal 2005; 17: 1521–9.
33. Sikkema J, Oba T. Extracellular polysaccharides of lactic acid bacteria. Snow Brand R and D Reports 1998; 107: 1-31.
34. Akiyama T, Takasawa S, Nata K, Kobayashi S, Abe M, Shervani NJ, et al. Activation of Reg gene, a gene for insulin-producing β-cell regeneration: Poly (ADP-ribose) polymerase binds Reg promoter and regulates the transcription by autopoly (ADP-ribosyl) ation. Proc Natl Acad Sci USA 2001;98:48-53.
35. Lukačínová A, Mojžiš J, Beňačka R, Keller J, Maguth T, Kurila P, et al. Preventive Effects of flavonoids on alloxan-induced diabetes mellitus in rats. Acta Vet Brno 2008; 77: 175-82.