

Effect of Povidone-Iodine in the Treatment of Epidemic Keratoconjunctivitis: A Clinical Trail Study

Mohammad-Hossein Validad (MD)¹, Gholamreza Seyedpiran (MD)¹, Monireh Mahjoob (Ph.D)²

1.Department of Ophthalmology, Alzahra Eye Hospital, Zahedan University of Medical Sciences, Zahedan, Iran. ORCID: 0000-0002-0909-8257

2.Alzahra Eye Hospital, Department of Ophthalmology, Zahedan University of Medical Sciences, Zahedan, Iran. ORCID:0009-0003-0283-5984

3.Assistant Professor, Health Promotion Research Center/Department of Optometry, Rehabilitation Faculty, Zahedan University of Medical Sciences, Zahedan, Iran. (Corresponding Author), Tel: =989153105701, Email: mahjoob_opt@yahoo.com. ORCID ID: 0000-0001-9455-0721

ABSTRACT

Background and Aim: Epidemic keratoconjunctivitis is a type of conjunctivitis caused by adenoviruses that can spread rapidly through direct and indirect contact. The aim of this study was to evaluate the therapeutic effects of povidone-iodine 0.4% and 0.2% in the improvement of the symptoms and signs of patients with epidemic keratoconjunctivitis.

Materials and Methods: This clinical trial study included 60 patients with a mean age of 27.8 ± 8.4 years who met our inclusion criteria. The patients were randomly divided into three groups. The first group received povidone-iodine 0.4% and betamethasone 0.1% eye drops the second group received povidone-iodine 0.2% and betamethasone 0.1% eye drops and the third group received betamethasone 0.1% eye drop. Follow-ups visits were on the first, fourth, seventh and tenth days after starting treatment. Parameters examined at each examination were hyperaemia, mucopurulent discharge, eyelid edema, hemorrhage, and subepithelial infiltration.

Results: The results showed significant differences in the mucopurulent discharge among the treatment groups on the fourth day ($P = 0.005$) and also on the seventh day ($P = 0.001$) of the examination. There was no significant difference among the 3 groups in regard to subepithelial infiltration on the tenth day after treatment ($P = 0.287$).

Conclusion: Based on the results of this study, povidone-iodine was more effective than steroids alone in relieving some of the signs of EKC, such as mucopurulent discharge.

Keywords: Keratoconjunctivitis, Povidone-Iodine, Betamethasone, Clinical trial, Adenovirus

Received: Jun 6, 2022

Accepted: Aug 16, 2022

How to cite the article: Mohammad-Hossein Validad (MD), Gholamreza Seyedpiran (MD), Monireh Mahjoob (Ph.D). Effect of Povidone-Iodine in the Treatment of Epidemic Keratoconjunctivitis: A Clinical Trail Study. *SJKU* 2023;28(3):68-77.

Copyright © 2018 the Author (s). Published by Kurdistan University of Medical Sciences. This is an open access article distributed under the terms of the Creative Commons Attribution-Non Commercial License 4.0 (CCBYNC), where it is permissible to download, share, remix, transform, and buildup the work provided it is properly cited. The work cannot be used commercially without permission from the journal

اثر بتادین در درمان کراتوکونجکتیویت اپیدمیک: مطالعه کارآزمایی بالینی

محمد حسین ولیداد^۱، غلامرضا سیدپیران^۱، منیره محبوب^۲

^۱. استادیار، گروه چشم پزشکی بیمارستان چشم پزشکی الزهراء، دانشگاه علوم پزشکی زاهدان، زاهدان، ایران، کد ارکید: ۸۲۵۷-۰۹۰۹-۰۰۰۲-۰۰۰۰

^۲. چشم پزشکی، گروه چشم پزشکی بیمارستان چشم پزشکی الزهراء، دانشگاه علوم پزشکی زاهدان، زاهدان، ایران، کد ارکید: ۵۹۸۴-۰۲۸۳-۰۰۰۳-۰۰۰۹

^۳. استادیار، مرکز ارتقا سلامت دانشگاه علوم پزشکی زاهدان / گروه اپتومتری، دانشکده توانبخشی، دانشگاه علوم پزشکی زاهدان، زاهدان، ایران. پست الکترونیک:

amahjoob_opt@yahoo.com، تلفن: ۹۸۹۱۵۳۱۰۵۷۰۱ کد ارکید: ۹۴۵۵-۰۷۲۱-۰۰۰۱-۰۰۰۰

چکیده

زمینه و هدف: کراتوکونجکتیویت اپیدمیک یک نوع التهاب ملتحمه ناشی از آدنو ویروس‌ها هست که می‌تواند به سرعت از طریق تماس مستقیم و غیرمستقیم سرایت پیدا کند. هدف از این مطالعه بررسی اثرات درمانی بتادین ۰/۴٪ و ۰/۲٪ در بهبود علائم بیماراران مبتلا به کراتوکونجکتیویت اپیدمیک بوده است.

مواد و روش‌ها: در این مطالعه کارآزمایی بالینی تعداد ۶۰ بیماراران با میانگین سنی $27/8 \pm 8/4$ سال که شرایط ورود به مطالعه را داشتند به طور تصادفی در سه گروه قرار گرفتند. گروه اول قطره چشمی بتادین ۰/۴٪ و بتامازون ۰/۱٪، گروه دوم بتادین ۰/۲٪ و بتامازون ۰/۱٪ و گروه سوم بتامازون ۰/۱٪ را دریافت کردند. بررسی علائم در روز اول (قبل از درمان) و روزهای چهارم، هفتم و دهم بعد از شروع درمان انجام شد. شدت علائم قرمزی چشم، ترشحات، کموزیس، ادم پلک، خونریزی و اینفیلتراسیون ساب اپیتلیال در هر جلسه ثبت می‌شد.

یافته‌ها: نتایج نشان داد که ترشحات عفونی در روز چهارم معاینه ($P=0/005$) و روز هفتم معاینه ($P=0/001$) در سه گروه درمانی تفاوت معنی‌داری داشت. اینفیلتراسیون ساب اپیتلیال در روز دهم بعد از درمان در ۳ گروه مورد مطالعه تفاوت معنی‌داری نشان نداد ($P=0/287$).

نتیجه‌گیری: بر اساس نتایج مطالعه حاضر بتادین در برطرف شدن برخی علائم کراتوکونجکتیویت اپیدمیک مانند کاهش ترشحات ملتحمه مؤثرتر از تجویز استروئیدها به تنهایی است.

کلمات کلیدی: کراتوکونجکتیویت، بتادین، بتامازون، کارآزمایی بالینی، ادنوویروس

وصول مقاله: ۱۴۰۰/۱۰/۱۶ اصلاحیه نهایی: ۱۴۰۱/۵/۲۱ پذیرش: ۱۴۰۱/۵/۲۵

مقدمه

کراتوکنجکتیویت اپیدمیک (Epidemic Keratoconjunctivitis EKC) شدیدترین شکل التهاب ملتحمه ناشی از آدنو ویروس‌ها است که می‌تواند منجر به کاهش دید شود (۱). بیشتر از ۵۰ نوع مختلف سروتایپ آدنو ویروس شناسایی شده است که به ۷ گروه طبقه بندی شده‌اند (۲). انتقال ویروس در EKC بیشتر در محل‌های پرجمعیت مانند مدارس و مطب‌های پزشکان از طریق تماس مستقیم دست با چشم، ترشحات تنفسی و یا به‌طور غیرمستقیم با محلول‌ها و وسایل آلوده است (۱).

EKC به عنوان یک عفونت سطحی چشم با علائم التهابی مانند قرمزی چشم، ناراحتی، اشک ریزش، تاری دید و یا حساسیت به نور همراه است. علائم کلینیکی شامل ادم پلک، التهاب ملتحمه فولیکولار، هایپرمی، ادم ملتحمه و کراتیت اپتیلوم است (۱). قرار گرفتن پروتئین ویروس در لایه بومن به مدت طولانی منجر به اینفیلتراسیون ساب اپتیلیال در قرنیه می‌شود که نشانه تشخیصی EKC از سایر عفونت‌های آدنو ویروس است (۳، ۴). این علامت معمولاً ۷ تا ۱۰ روز بعد از شروع علائم اولیه ظاهر می‌شود. اینفیلتراسیون و کدورت منقوط ساب اپتیلیال قرنیه برای بیش از یک سال می‌تواند طول بکشد و این کدورت باعث کاهش کیفیت دید و گاهی باعث کاهش تیزی می‌شود (۵، ۶، ۱).

علائم و دوره EKC بسیار گسترده است. دوره کمون از ۴ ساعت تا ۳ هفته در نوسان است و علائم ممکن است ۷-۲۱ روز طول بکشد (۳). در حال حاضر هیچ داروی ضد ویروسی تأیید شده توسط سازمان غذا و داروی جهانی برای درمان EKC وجود ندارد (۷). همچنین هیچ داروی تأیید شده‌ای که دوره درمان EKC را کوتاه کند یا علائم را بهبود دهد و یا از بروز کدورت‌ها قرنیه جلوگیری کند وجود ندارد (۸). شستن چشم‌ها، کمپرس سرد، قطره‌های اشک مصنوعی و لوبریکنت‌ها جزو درمان‌های ساپورتیو محسوب می‌شود که به طور وسیعی مورد تأیید متخصصان است. استروئیدها در مرحله حاد می‌تواند علائم را کاهش دهد؛ اما بعد از یک

هفته اثرات مفید نداشته و باعث افزایش دوره بیماری، افزایش احتمال رخداد مجدد و به همراه داشتن عوارض مرتبط با استروئیدها را دارد (۹، ۸). عوامل متوقف کننده ویروس مانند تری فلوریدین، ویدارابین و گانسیکلوویرا اثرات خیلی خفیف یا حتی بدون تأثیر بر آدنو ویروس‌ها هستند (۱۰، ۸).

بتادین به عنوان یک ضد عفونی کننده با ارزش و در دسترس شناخته شده است که باکتری‌ها، ویروس‌های خاص، قارچ‌ها، تک یاخته‌ها و مخمرها را از بین می‌برد و به طور گسترده در گندزدایی، جراحی عمومی و چشم پزشکی استفاده می‌شود (۱۱، ۱۲). مطالعات قبلی اثربخشی در پیشگیری از اندوفتالمیت را قبل و بعد از جراحی چشم، برای درمان عفونت‌های فعال از جمله کراتوکنژونکتیویت ویروسی نشان داده‌اند (۱۱، ۱۲). همچنین در مطالعات گذشته اثربخشی این دارو در التهابات آدنو ویروسی ملتحمه نشان داده شده است (۱۳، ۱۴). یکی از عوارض مصرف بتادین اینفیلتریشن ساب اپتیلیال قرنیه گزارش شده است که میزان رخداد آن در مطالعات گذشته متناقض بوده است (۹، ۷). همچنین برخی مطالعات میزان بروز این عارضه را وابسته به دوز بتادین گزارش کرده‌اند (۱۵-۱۶، ۷).

از آنجایی که درمان زودهنگام EKC در انتقال و جلوگیری از عوارض شدید این بیماری از اهمیت بالایی برخوردار است هدف اصلی این مطالعه بررسی اثرات درمانی بتادین در کاهش علائم و بررسی عارضه اینفیلتراسیون ساب اپتیلیال قرنیه در دو دوز متفاوت بتادین در یک مطالعه کارآزمایی بالینی بوده است.

مواد و روش‌ها

این مطالعه کارآزمایی بالینی تصادفی و دوسو کور با کد IRCT2015021518004N2، منطبق با بیانیه هلسینکی بوده و به تأیید کمیته اخلاق دانشگاه علوم پزشکی زاهدان (IR.ZAUMS.REC.1497) رسیده است. افراد شرکت کننده در طرح بیماران مراجعه کننده به بیمارستان

گروه اول: قطره چشمی بتادین ۰/۴٪ و بتامتازون ۰/۱٪ چهار بار در روز و قطره اشک مصنوعی آرتلاک هر ۴ ساعت یک قطره

گروه دوم: بتادین ۰/۲٪ و بتامتازون ۰/۱٪ چهار بار در روز و قطره اشک مصنوعی آرتلاک هر ۴ ساعت یک قطره

گروه سوم: بتامتازون ۰/۱٪ چهار بار در روز و قطره اشک مصنوعی آرتلاک هر ۴ ساعت یک قطره

به هر گروه درمانی قطره های درمانی در حالی که برچسبها از قطره های چشمی برداشته شده بود داده شد. همه بیماران در روز اول (روز مراجعه و قبل از درمان) و روزهای چهارم، هفتم و دهم پس از دریافت درمان معاینه شدند.

پارامترهای مورد بررسی در هر جلسه شامل قرمزی ملتحمه، ترشحات، کموزیس، ادم پلک، خونریزی و اینفیلتراسیون ساب اپیتلیال بود. این علائم در یک مقیاس بالینی ۴ درجه ای برای ارزیابی شدت بیماری به صورت بدون علائم ۰، علائم خفیف ۱، علائم متوسط ۲ و علائم شدید ۳ درجه بندی شدند. همچنین پرسشنامه ای در مورد احساس جسم خارجی و بهبودی توسط بیماران در هر جلسه پر گردید.

داده ها پس از جمع آوری وارد نرم افزار SPSS 19 شد. جهت بررسی یکسان بودن فاکتورهای دموگرافیک از آزمون آنالیز واریانس یک طرفه (ANOVA) و برای متغیرهای کیفی از آزمون کروسکال والیس استفاده شد. جهت بررسی اثرات دارو بر روی شدت علائم در روزهای مختلف معاینه و گروه های مختلف درمانی از آزمون GEE (Generalized Estimated Equations) و جهت مقایسه بین گروهی از آزمون کروسکال والیس و کاسکور استفاده شده است. P value کمتر از ۰/۰۵ به عنوان سطح معنی دار انتخاب شد.

یافته ها

در این مطالعه تعداد ۶۰ بیمار مبتلا به EKC با میانگین سنی $27/8 \pm 8/4$ سال شرکت کردند که به ۳ گروه ۲۰ نفره

فوق تخصصی چشم الزهرا زاهدان بودند که به روش نمونه گیری در دسترس انتخاب شدند. حجم نمونه با نرم افزار G Power ورژن ۳,۱,۹,۲ برای مقایسات درون گروهی و برون گروهی با سایز مؤثر ۰/۲، آلفا ۰/۰۵ و قدرت ۰/۹۵ برای سه گروه درمانی با ۴ اندازه گیری تکراری (روز اول، چهارم، هفتم و دهم) ۵۴ نفر (۱۸ نفر در هر گروه) تعیین شد.

تشخیص بیماری EKC توسط یک چشم پزشکی فوق تخصص سگمان قدامی چشم صورت می گرفت. طرح و نمای ابتلای ملتحمه و قرنیه تقریباً نزدیک با پاتوگنومینگ است؛ ولی قرمزی منتشر، ترشح زیاد و مهم ترین نکته تشخیصی علائم منقوط و متعدد سطح قرنیه (در قسمت قدامی قرنیه) همراه با شرح حال کامل، تشخیص کلینیکی بیماری را با توجه به شیوع بالای آن در منطقه قطعی می کرد. با این حال در مواردی که در تشخیص قطعی شک داشتیم بیمار وارد مطالعه نمی شد.

ابتدا برای تمامی شرکت کنندگان اهداف مطالعه، عوارض و مزایای طرح به طور کامل توضیح داده شد و بیان گردید که درمان های ساپورتیو برای همه آنها انجام می شود و جهت بررسی اثر داروی بتادین قرارگیری آنها در گروه های درمانی کاملاً تصادفی است و در صورت رضایت کامل پس از پر کردن فرم رضایت نامه آگاهانه وارد مطالعه شدند.

معیارهای ورود بیماران شامل سن بالای ۱۵ سال با تشخیص EKC که علائم بیماری مانند قرمزی، ترشحات ملتحمه، واکنش فولیکولار ملتحمه و احساس جسم خارجی تا ۳ روز بود.

معیارهای خروج از مطالعه شامل سن بیشتر از ۵۰ سال، درمان قبلی، حساسیت به ید یا استروئید، گلوکوم وابسته به استروئید، سابقه کراتیت هرپس سیمپلکس، بارداری، مشکلات تیروئید و عدم شرکت در تمامی جلسات معاینات بود.

بیماران به طور تصادفی در سه گروه درمانی زیر قرار گرفتند.

آزمون کروسکال والیس نشان داد که ترشحات عفونی در روز چهارم معاینه ($P=0/005$) و روز هفتم معاینه ($P=0/001$) در سه گروه درمانی متفاوت بود. همان‌طور که در جدول ۱ نشان داده شده است ترشحات عفونی در روز چهارم و هفتم در گروه اول و دوم بهتر از گروه سوم بود. نمودار ۱ تعداد افراد مبتلا به اینفیلتراسیون ساب اپیتلیال قرنیه را در روز دهم معاینه در سه گروه نشان می‌دهد. آزمون آماری کا اسکور تفاوت معنی‌داری را در اینفیلتراسیون ساب اپیتلیال در روز دهم بعد از درمان در ۳ گروه مورد مطالعه نشان نداد ($P=0/287$). همچنین این آزمون نشان داد که متغیر بهبودی و احساس جسم خارجی که در پرسشنامه از بیماران پرسیده می‌شد در سه گروه تفاوت معنی‌داری نداشت ($P>0/057$).

درمانی تقسیم شدند. بین سه گروه درمانی از نظر سن و شدت علائم در روز اول (روز تشخیص بیماری) تفاوت معنی‌داری وجود نداشت (برای همه علائم $P>0/05$). جدول ۱ فراوانی علائم کلینیکی و شدت آن‌ها و جدول ۲ فراوانی علائم بیان شده توسط بیماران را در روزهای مختلف معاینه در سه گروه نشان می‌دهد. آزمون GEE نشان داد که کموزیس، ادم پلک، ترشحات عفونی، قرمزی چشم و احساس جسم خارجی در روزهای مختلف معاینه از نظر شدت علائم تفاوت معنی‌داری داشتند ($P<0/007$) که این تفاوت همان‌طور که در جدول ۱ مشاهده می‌شود در سه گروه مورد معاینه به سمت بهبود علائم با افزایش تعداد افرادی که فاقد علائم بودند است. همچنین این آزمون نشان داد که فقط ترشحات عفونی از نظر شدت علائم در سه گروه درمانی در روزهای مختلف معاینه تفاوت معنی‌داری داشت ($P=0/036$).

جدول ۱: فراوانی علائم کلینیکی و شدت آن در روزهای مختلف معاینه در سه گروه مورد مطالعه (اعداد داخل پرانتز درصد فراوانی است)

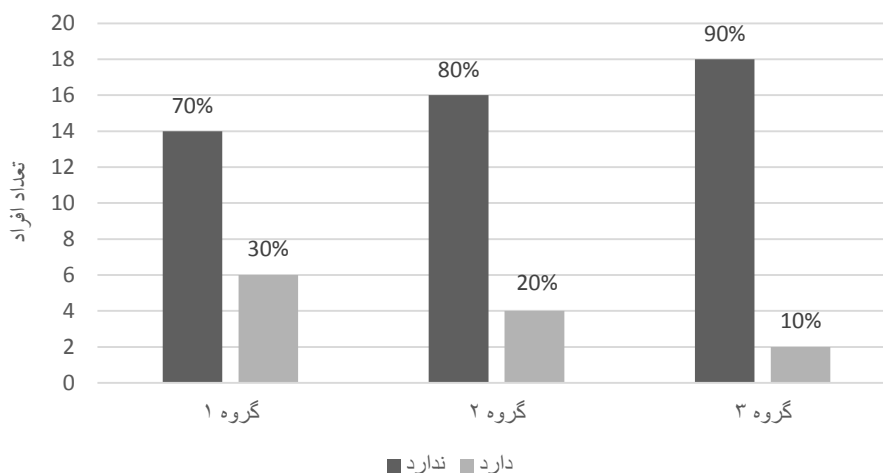
علائم کلینیکی	شدت علائم	روز اول			P	روز چهارم			P	روز هفتم			P	روز دهم			P
		گر اول	گروه دوم	گروه سوم		گر اول	گر دوم	گر سوم		گر اول	گر دوم	گر سوم		گر اول	گر دوم	گر سوم	
کموزیس	ندارد	۰	۰	۰	۰	۰	۰	۰	۰	۰	۰	۰	۰	۰	۰	۰	
	خفیف	۱۰	۷	۹	۰	۱۷	۱۰	۱۴	۰	۹	۵	۵	۰	۵	۵	۳	
	متوسط	۹	۱۲	۱۰	۰	۳	۱۰	۷	۰	۰	۰	۰	۰	۰	۰	۰	
	شدید	۱	۱	۱	۰	۰	۰	۰	۰	۰	۰	۰	۰	۰	۰	۰	
ادم پلک	ندارد	۰	۰	۰	۰	۰	۰	۰	۰	۰	۰	۰	۰	۰	۰	۰	

۰	۸۰)	۸۵)	۸۵)	۰	۶۰)	۶۰)	۶۵)	۰	(۰)	(۰))	۰/	(۰)	(۰)	(۰)		
	((((((۲۰						
	۴	۳	۳		۸	۸	۷		۱۵	۱۱	۱۲		۸	۳	۸	خفیه	
	۲۰)	۱۵)	۱۵)		۴۰)	۴۰)	۳۵)		۷۵)	۵۵))		(۴۰)	(۱۵))	ف	
	((((((((۶۰				۴۰		
	۰	۰	۰		۰	۰	۰		۵	۹	۴		۱۲	۱۴	۱۰	متو	
	(۰)	(۰)	(۰)		(۰)	(۰)	(۰)		۲۵)	۴۵))		(۶۰)	(۷۰))	سط	
									((۲۰				۵۰		
	۰	۰	۰		۰	۰	۰		۰	۰	۰		۰	۳	۲	شدید	
	(۰)	(۰)	(۰)		(۰)	(۰)	(۰)		(۰)	(۰)	(۰)		(۰)	(۱۵))		
															۱۰		
															(
۱/۷۶۸	۱۸	۱۹	۱۹	۱/۳۲۹	۱۶	۱۹	۱۸	۰/۳۵	۱۳	۱۷	۱۵	۲۲	۶	۴	۸	ندارد	خونریزی
۰	۹۰)	۹۵)	۹۵)	۰	۶۰)	۹۵)	۹۰)		۶۵)	۸۵))	۱/۶	(۳۰)	(۲۰))	ملتحمه	
	((((((((۷۵	۰			۴۰		
	۲	۱	۱		۴	۱	۲		۷	۳	۵		۱۴	۱۳	۱۱	خفیه	
	۱۰)	(۵)	(۵)		۲۰)	(۵)	۱۰)		۳۵)	۱۵))		(۷۰)	(۶۵))	ف	
	(((((۲۵				۵۵		
	۰	۰	۰		۰	۰	۰		۰	۰	۰		۰	۳	۱	متو	
	(۰)	(۰)	(۰)		(۰)	(۰)	(۰)		(۰)	(۰)	(۰)		(۰)	(۱۵)	(۵)	سط	
															۰		
	۰	۰	۰		۰	۰	۰		۰	۰	۰		۰	۰	۰	شدید	
	(۰)	(۰)	(۰)		(۰)	(۰)	(۰)		(۰)	(۰)	(۰)		(۰)	(۰)	(۰)		
۱/۰۶۵	۱۳	۱۸	۱۸	۱/۰۰۱	۸	۱۸	۱۷	۱/۰۰۵	۴	۱۱	۶	۸۸	۰	۰	۰	ندارد	ترشحات
۰	۶۵)	۹۰)	۹۰)	۰	۴۰)	۹۰)	۸۵)	۰	۲۰)	۵۵))	۱/۵	(۰)	(۰)	(۰)		
	((((((((۳۰	۰					
	۷	۲	۲		۱۱	۲	۳		۹	۹	۱۴		۹	۸	۸	خفیه	
	۳۵)	۱۰)	۱۰)		۵۵)	۱۰)	۱۵)		۴۵)	۴۵))		(۴۵)	(۴۰))	ف	
	((((((((۷۰				۴۰		
	۰	۰	۰		۱	۰	۰		۷	۰	۰		۱۰	۱۲	۱۰	متو	
	(۰)	(۰)	(۰)		(۵)	(۰)	(۰)		۳۵)	(۰)	(۰)		(۵۰)	(۶۰))	سط	
									(۵۰		
															(

	شدید			/۰۴۳	خفیف			/۷۰۱	متوسط			۵۰	ندارد		
	۲	۱	۰		۴	۳	۲		۵	۴	۳		۲	۰	۰
	(۰)	(۰)	(۰)		(۰)	(۰)	(۰)		(۰)	(۰)	(۰)	۵۰	(۰)	(۰)	(۰)
قرمزی چشم	۷	۱۲	۱۳	۰	۴	۶	۰	۰	۰	۰	۰	۰	۰	۰	۰
	(۰)	(۰)	(۰)	(۰)	(۰)	(۰)	(۰)	(۰)	(۰)	(۰)	(۰)	۰	(۰)	(۰)	(۰)
	۱۲	۸	۷	۱۷	۱۴	۱۳	۱۳	۱۴	۱۵	۵	۳	۴	(۲۵)	(۱۵)	(۰)
	(۰)	(۰)	(۰)	(۰)	(۰)	(۰)	(۰)	(۰)	(۰)	(۰)	(۰)	(۰)	(۰)	(۰)	(۰)
	۱	۰	۰	۳	۲	۱	۷	۶	۵	۱۳	۱۳	۱۱	(۶۵)	(۶۵)	(۰)
	(۰)	(۰)	(۰)	(۰)	(۰)	(۰)	(۰)	(۰)	(۰)	(۰)	(۰)	(۰)	(۰)	(۰)	(۰)
	۰	۰	۰	۰	۰	۰	۰	۰	۰	۲	۴	۵	(۱۰)	(۲۰)	(۰)
	(۰)	(۰)	(۰)	(۰)	(۰)	(۰)	(۰)	(۰)	(۰)	(۰)	(۰)	(۰)	(۰)	(۰)	(۰)

جدول ۲: فراوانی علائم بیان شده توسط بیماران و شدت آن در روزهای مختلف معاینه در سه گروه مورد مطالعه (اعداد داخل پرانتز درصد فراوانی است)

علائم کلینیکی	شدت علائم	روز اول			P	روز چهارم			P	روز هفتم			P	روز دهم		
		گره اول	گره دوم	گره سوم		گره اول	گره دوم	گره سوم		گره اول	گره دوم	گره سوم				
احساس جسم خارجی	ندارد	۳	۵	۵	۰/۶۷۵	۶	۱۳	۱۲	۰/۰۵۷	۱۱	۱۴	۱۴	۰/۵۱۲	۱۳	۱۶	۱۶
	دارد	(۰)	(۲۵)	(۲۵)	۰	(۳۰)	(۶۵)	(۶۰)	۰	(۵۵)	(۷۰)	(۷۰)	۰	(۶۵)	(۸۰)	(۸۰)
بهبودی (پاسخ بیمار)	ندارد	۱۷	۱۵	۱۵	-	۱۴	۷	۸	۰/۰۸۲	۹	۶	۵	۰/۴۹۰	۷	۴	۴
	دارد	(۰)	(۷۵)	(۷۵)	-	(۷۰)	(۳۵)	(۴۰)	۰	(۴۵)	(۳۰)	(۳۰)	۰	(۳۵)	(۲۰)	(۲۰)
بهبودی (پاسخ بیمار)	ندارد	-	-	-	-	۱۴	۱۴	۱۲	۰/۰۸۲	۱۵	۱۵	۱۵	۰/۴۹۰	۱۷	۱۸	۱۵
	دارد	(۰)	(۰)	(۰)	-	(۷۰)	(۷۰)	(۶۰)	۰	(۷۵)	(۷۵)	(۶۰)	(۸۵)	(۹۰)	(۷۵)	(۲۵)



نمودار ۱: تعداد افراد مبتلا به اینفیلتراسیون ساب اپتلیال قرنیه در روز دهم معاینه در سه گروه مورد مطالعه

بحث

در حال حاضر درمان EKC صرفاً درمان‌های علامتی با قطره‌های اشک مصنوعی، کمپرس سرد، تجویز کورتون و در برخی موارد آنتی بیوتیک‌ها برای پیشگیری یا درمان عفونت ملتحمه است. در این مطالعه اثرات درمانی بتادین در سه گروه درمانی بتادین ۰/۴ درصد و ۰/۲ درصد در ترکیب با بتامتازون ۰/۱ درصد و اشک مصنوعی با گروه کنترل که فقط بتامتازون ۰/۱ درصد و اشک مصنوعی دریافت کردند مورد بررسی قرار گرفت. نتایج مطالعه حاضر نشان داد که در سه گروه درمانی بهبود علائم در جلسات مختلف معاینه به طور معنی‌داری رخ داد؛ ولی در مورد ترشحات عفونی تفاوت معنی‌داری بین سه گروه درمانی بود. همان‌طور که جدول ۱ نشان می‌دهد بهبود ترشحات عفونی در گروه‌های اول و دوم که بتادین تجویز شده بود بهتر از گروه سوم بود. بتادین به عنوان یک ماده ضد عفونی کننده و ضد میکروبی کاربردهای زیادی در پزشکی و چشم پزشکی دارد (۱۱). محلول بتادین ۰/۶٪ در پیشگیری از عفونت در تزریق داخل زجاجیه مؤثر است و بار باکتری ملتحمه و خطر آلودگی سوزن را کاهش می‌دهد (۱۱). امروزه بدلیل مقاومت ایجاد شده در برابر بسیاری از آنتی بیوتیک‌ها، نقش بتادین در

محلول چشمی به عنوان یک درمان جایگزین برای جلوگیری از عفونت‌ها پررنگ‌تر شده است. یک مطالعه تجربی اخیر، در شرایط آزمایشگاهی، فعالیت سریع بتادین ۰/۶٪ را در برابر سویه‌های مقاوم استافیلوکوکوس اورئوس، استافیلوکوکوس اپیدرمیدیس و سودوموناس آئروژینوزا نشان داد (۱۲).

در مطالعه‌ای که توسط Pelletier انجام شد بتادین ۰/۴ درصد و دگزامتازون ۰/۱ درصد را به صورت ترکیبی در درمان التهاب ملتحمه آدنویروسی حاد بررسی کردند (۱۳). نتایج آنان نشان دادند که قرمزی و ترشحات ملتحمه با کاهش هم‌زمان در تیرهای ویروسی با درمان ترکیبی بتادین و دگزامتازون رخ داد (۱۳). در مطالعه دیگری نشان دادند که بتادین ۰/۲ درصد برای درمان EKC قابل تحمل بود همچنین ناراحتی چشمی در عرض یک هفته در ۷۷ درصد افراد کاهش یافت (۱۴). در مطالعه دیگری اثربخشی ترکیبی بتادین ۱ درصد با دگزامتازون ۰/۱ درصد را در مقایسه با دگزامتازون ۰/۱ درصد و اشک مصنوعی بررسی کردند. نتایج آنان بهبودی سریع‌تر علائم بیماران در گروه مورد مطالعه را در مقایسه با دو گروه کنترل نشان داد (۷). نتایج مطالعه ما نیز اگرچه بهبود علائم را در سه گروه درمانی نشان

در عرض چند دقیقه توسط ید آزاد بیان کردند که احتمال واکنش ایمنی ناشی از ویروس در قرنیه و در نتیجه اینفلتریشن ساب اپتیلیال قرنیه را کاهش می‌دهد (۹). مطالعه ما نیز نشان داد در روز ۱۰ معاینه اینفلتراسیون ساب اپتیلیال در گروه اول ۳۰٪ در گروه دوم ۲۰٪ و در گروه سوم ۱۰٪ بود که این تفاوت در سه گروه درمانی از لحاظ آماری معنی داری نبود.

نتیجه گیری

بر اساس نتایج مطالعه حاضر بتادین در برطرف شدن برخی علائم EKC مانند کاهش ترشحات ملتحمه مؤثرتر از تجویز استروئیدها به تنهایی است. همچنین با وجود عدم تفاوت آماری معنی دار در بروز اینفلتراسیون ساب اپتیلیال در سه گروه درمانی، اینفلتراسیون ساب اپتیلیال در گروه بتادین ۲/۰٪ کمتر از گروه بتادین ۴/۰٪ بود؛ لذا از لحاظ کلینیکی توصیه می‌شود از بتادین ۲/۰٪ برای درمان استفاده شود.

تشکر و قدردانی

کد اخلاق مطالعه حاضر IR.ZAUMS.REC.1497 است. هیچ کدام از نویسندگان این مطالعه، افراد و یا دستگاه‌ها تعارض منافی برای انتشار این مقاله ندارند. از معاونت تحقیقات و فناوری دانشگاه علوم پزشکی زاهدان به دلیل حمایت از این تحقیق و همچنین از جناب آقای دکتر مهدی محمدی استاد گروه آمار زیستی دانشگاه علوم پزشکی زاهدان جهت نظرات ارزشمندشان در قسمت نتایج مقاله تشکر و قدردانی می‌گردد.

داد؛ ولی ترشحات ملتحمه در روز هفتم در ۹۰٪ افراد گروه دوم و ۸۵٪ افراد گروه اول کاملاً برطرف شده بود که به طور آماری این بهبودی در ترشحات ملتحمه با گروه کنترل تفاوت معنی داری داشت. دلیل اثر بخشی بتادین می‌تواند ناشی از خنثی کردن ذرات ویروسی آزاد آدنوویروس در کیسه ملتحمه و قرنیه همراه با نفوذ بتادین به اپیتلیوم، غشای بومن و استرومای قدامی قرنیه باشد که این دو عامل باعث کاهش بار عفونی در کیسه ملتحمه و همچنین در قرنیه می‌شود (۹).

بتادین از طریق ید به غشای میکروبی نفوذ می‌کند و به دلیل استرس اکسیداتیو وارد شده به سلول‌ها باعث مرگ آن‌ها می‌شود. متأسفانه، این نتیجه برای سلول‌های یوکاریوتی نیز اتفاق می‌افتد؛ بنابراین، اپیتلیوم سطح چشم می‌تواند توسط استفاده مکرر بتادین به‌ویژه در غلظت‌های بالا آسیب ببیند (۱۵، ۱۷). در مطالعه‌ای که Kovalyuk انجام داد اینفلتراسیون ساب اپتیلیال قرنیه در گروهی که بتادین تجویز شده بود بیشتر از گروه کنترل بود (۷). در مطالعه‌ای که در سال ۲۰۲۱ برای ارزیابی ایمنی و تحمل سطح چشم در بیماران دچار خشکی چشم خفیف تا متوسط با بتادین ۶٪ برای یک دوره ۴ هفته‌ای انجام شد، نشان دادند بهبود قابل توجهی در برطرف شدن علائم سوزش، خشکی چشم، احساس جسم خارجی رخ داد همچنین رنگ‌آمیزی قرنیه-ملتحمه نیز بهبود یافت (۱۶)؛ بنابراین نتیجه گرفتند که بتادین ۶٪ در گروهی از بیماران با آسیب سطح چشم (ocular surface disease) به خوبی قابل تحمل است (۱۶). در مطالعه دیگری نشان دادند اینفلتریشن ساب اپتیلیال در گروهی که از بتادین ۲/۵٪ با پروپاراکائین ۰/۲۵٪ همراه با فلورومتولون ۰/۱٪ استفاده می‌کردند کمتر از گروه کنترل بود به طوری که بعد از ۳۰ روز در گروهی که بتادین مصرف می‌کردند هیچ بیماری اینفلتریشن ساب اپتیلیال نداشت در حالی که ۳۱٪ افراد گروه کنترل این عارضه را داشتند (۹). آنان علت کاهش این عارضه را در گروهی که بتادین تجویز شده بود تغییرات فیزیکی ذرات ویروسی آزاد

1. Pihos AM. Epidemic keratoconjunctivitis: a review of current concepts in management. *J Optom.* 2013 Apr; 6(2):69-74. Available from: <https://doi.org/10.1016/j.optom.2012.08.003>.
2. Russell W. Adenoviruses: update on structure and function. *J Gen Virol.* 2009 Jan; 90(1):1-20. Available from: <https://doi.org/10.1099/vir.0.003087-0>
3. Akkaya S, Ozkurt YB. Persistent Symblepharon in an infant following epidemic keratoconjunctivitis. *Med Hypothesis Discov Innov Ophthalmol.* 2016; 5(3):74.
4. Özen Tunay Z, Ozdemir O, Petricli IS. Povidone iodine in the treatment of adenoviral conjunctivitis in infants. *Cutan Ocul Toxicol.* 2015 Jan 2; 34(1):12-5. Available from: <https://doi.org/10.3109/15569527.2014.888077>
5. Butt AL, Chodosh J. Adenoviral keratoconjunctivitis in a tertiary care eye clinic. *Cornea.* 2006 Feb 1; 25(2):199-202. Available from <https://doi.org/10.1097/01.ico.0000170693.13326.fb>
6. Kaufman HE. Adenovirus advances: new diagnostic and therapeutic options. *Curr Opin Ophthalmol.* 2011 Jul 1; 22(4):290-3. Available from <https://doi.org/10.1097/ICU.0b013e3283477cb5>
7. Kovalyuk N, Kaiserman I, Mimouni M, Cohen O, Levartovsky S, Sherbany H, et al. Treatment of adenoviral keratoconjunctivitis with a combination of povidone- iodine 1.0% and dexamethasone 0.1% drops: a clinical prospective controlled randomized study. *Acta Ophthalmol.* 2017 Dec; 95(8):e686-e92. Available from: <https://doi.org/10.1111/aos.13416>
8. Meyer-Rüsenberg B, Loderstädt U, Richard G, Kaulfers PM, Gesser C. Epidemic keratoconjunctivitis: the current situation and recommendations for prevention and treatment. *Dtsch Arztebl Int.* 2011 Jan; 108(27):475. Available from: <https://doi.org/10.3238/arztebl.2011.0475>
9. Kulkarni C, Ballal K. A treatment protocol for minimizing duration and complications of adenoviral epidemic keratoconjunctivitis. *Taiwan J Ophthalmol.* 2020 Oct; 10(4):269. Available from: https://doi.org/10.4103/tjo.tjo_66_19
10. Ward JB, Siojo LG, Waller SG. A prospective, masked clinical trial of trifluridine, dexamethasone, and artificial tears in the treatment of epidemic keratoconjunctivitis. *Cornea.* 1993 May 1; 12(3):216-21. Available from: <https://doi.org/10.1097/00003226-199305000-00006>
11. Reibaldi M, Avitabile T, Bandello F, Longo A, Bonfiglio V, Russo A, et al. The effectiveness of 0.6% povidone iodine eye drops in reducing the conjunctival bacterial load and needle contamination in patients undergoing anti-VEGF intravitreal injection: a prospective, randomized study. *J Clin Med.* 2019 Jul 13; 8(7):1031. Available from: <https://doi.org/10.3390/jcm8071031>
12. Pinna A, Donadu MG, Usai D, Dore S, D'Amico- Ricci G, Boscia F, et al. In vitro antimicrobial activity of a new ophthalmic solution containing povidone- iodine 0.6% (IODIM®). *Acta Ophthalmol.* 2020 Mar; 98(2):e178-e80. Available from: <https://doi.org/10.1111/aos.14243>
13. Pelletier J, Stewart K, Trattler W, Ritterband D, Braverman S, Samson C, et al. A combination povidone-iodine 0.4%/dexamethasone 0.1% ophthalmic suspension in the treatment of adenoviral conjunctivitis. *Adv Ther.* 2009 Aug; 26(8):776-83. Available from: <https://doi.org/10.1007/s12325-009-0062-1>
14. Trinavarat A, Atchaneeyasakul L. Treatment of epidemic Keratoconjunctivitis with 2% povidone–iodine: a pilot study. *J Ocul Pharmacol Ther.* 2012 Feb 1;28(1):53-8. Available from: <https://doi.org/10.1089/jop.2011.0082>
15. Lachapelle J-M, Castel O, Casado AF, Leroy B, Micali G, Tennstedt D, et al. Antiseptics in the era of bacterial resistance: a focus on povidone iodine. *Clinical Practice.* 2013 Sep 1; 10(5):579.
16. Oliverio GW, Spinella R, Postorino EI, Inferrera L, Aragona E, Aragona P. Safety and Tolerability of an Eye Drop Based on 0.6% Povidone–Iodine Nanoemulsion in Dry Eye Patients. *J Ocul Pharmacol Ther.* 2021 Mar 1; 37(2):90-6. Available from: <https://doi.org/10.1089/jop.2020.0085>
17. Chou SF, Lin CH, Chang SW. Povidone–iodine application induces corneal cell death through fixation. *Br J Ophthalmol.* 2011 Feb 1; 95(2): 277-83. Available from: <http://dx.doi.org/10.1136/bjo.2010.189407>