

گزارش یک مورد لیپوئید پروتئینوسیس از کردستان در سال ۱۳۹۰

فرخ راد^۱، بهرام نیکخو^۲

۱. دانشیار گروه پوست، دانشگاه علوم پزشکی کردستان، سنندج، ایران (مؤلف مسئول) تلفن ۰۸۷۱-۳۲۸۵۹۱۳، dr-farokh.rad@muk.ac.ir

۲. استادیار گروه پاتولوژی، دانشگاه علوم پزشکی کردستان، سنندج، ایران

چکیده

زمینه و هدف: لیپوئید پروتئینوسیس یک بیماری متابولیک بسیار نادری می باشد که به صورت اوتوزوم مغلوب انتقال می یابد. علائم بالینی بیماری به علت رسوب مواد هیالین در پوست و ارگانهای دیگر بر اثر جهش های ژنتیکی ایجاد می شود. خشن شدن صدا، پاپولهای تسییح مانند روی لبه پلکها، اسکارهای شبیه به اسکارهای فرورفته، بیماری آکنه، پاپولهای نرم و ضایعات زگیل مانند از تظاهرات شایع بالینی این بیماری می باشند. علائم دیگر بیماری شامل اختلال تکلم به علت انفیلتراسیون زبان با مواد هیالین، فوتو سنسیتیویتی، التهاب غدد بزاقی، تشنج، اختلالات روانی، انسداد راه تنفس، ریزش مژه ها، آلویس در ناحیه پوست سر و خارش می باشد.

معرفی بیمار: بیمار یک پسر ۱۷ ساله مبتلا به لیپوئید پروتئینوسیس می باشد که از ابتدای کودکی دچار خشونت خفیف صدا و ضایعات پوست شده است. ضایعات پوستی بیمار به صورت اسکارهای کوچک روی صورت، پاپولهای نرم و پاپولهای زگیل مانند روی آرنج ها و باسن و پاپولهای به شکل دانه های تسییح روی پلک ها بود. زبان بیمار نیز به تدریج بزرگ شده و پاپولهایی روی زبان و گوشه های لب بیمار ایجاد گردید. بیمار قادر نبود که زبان خود را به طور کامل از دهان بیرون آورد. در آزمایش هیستوپاتولوژی، رسوب مواد هیالین در پوست مشاهده گردید.

نتیجه گیری: تشخیص لیپوئید پروتئینوسیس بر اساس علائم بالینی و تأیید تشخیص با آزمایش هیستوپاتولوژی می باشد. خشونت صدا از علائم شایع و اولیه بیماری می باشد که در صورت بروز این عارضه بیمار باید از نظر این بیماری بررسی گردد.

کلید واژه ها: لیپوئید پروتئینوسیس، خشونت صدا، ضایعات پوستی، رسوب هیالین

وصول مقاله: ۹۰/۱۲/۱۰ اصلاحیه نهایی: ۹۰/۲/۲۸ پذیرش: ۹۱/۳/۲۷

مقدمه

هیالینوسیس پوست و مخاط و لیپوگلیکوپروتئینوسیس نیز شناخته شد (۳). بیماری بسیار نادر است و در گزارشات مختلف در سالهای اخیر بین ۲۵۰ تا بیش از ۳۰۰ مورد از این بیماری در دنیا گزارش شده است (۵ و ۴).

علائم بیماری بعلا انفیلتراسیون مواد هیالین بی شکل در پوست، مخاط و احشاء می باشد. ماهیت اصلی این ماده هیالینی هنوز به درستی مشخص نیست و بیماری به علت جهش هایی در ژن پروتئین ۱ ماتریکس خارج سلولی (ECM1) رخ می دهد. ECM1 روی کروموزوم ۱ و

لیپوئید پروتئینوسیس بیماری متابولیک بسیار نادری می باشد که به صورت اوتوزوم مغلوب منتقل می شود. این بیماری پوست، مخاط و احشاء را گرفتار می کند ولی گرفتاری پوست و مخاط بیش از احشاء رخ می دهد (۱ و ۲). این بیماری برای اولین بار در سال ۱۹۰۸ توسط سینمان (Seibenmann) شرح داده شد، ولی اولین گزارش جامع بیماری در سال ۱۹۲۹ توسط اورباخ (Urbach) ارائه گردید. این بیماری به نامهای بیماری اورباخ- وایت (Urbach-Wiethe disease)، لیپوئید پروتئینوسیس،

بالینی آن، جهت تشخیص زودرس و درمان زود هنگام برای پیشگیری از گرفتار شدن ارگانهای داخلی ارایه گردید.

معرفی بیمار

بیمار یک پسر ۱۷ ساله بود که بعلت ضایعات پوستی به درمانگاه پوست بیمارستان بعثت مراجعه نمود. بیمار از ابتدای کودکی خشونت مختصر صدا و ضایعات پوستی پیدا کرده بود. ضایعات اولیه پوست به صورت تاول بوده که بعد از بهبودی اسکارهای کوچکی روی صورت ایجاد کرده بودند. سپس بتدریج ضایعات پاپولی بصورت دانه های تسبیح روی لبه پلکها، ضایعات زگیل مانند روی باسن و پاپولهای پراکنده روی ساعد و آرنج ها ایجاد شدند. بیمار سابقه حساسیت به نور، ریزش مو، اختلالات تنفسی، تشنج و اختلالات روانی را ذکر نمی کرد. همچنین سابقه بیماریهای پوستی و یا ضایعات پوستی شبیه به ضایعات بیمار در خانواده او وجود نداشت. پدر و مادر بیمار نسبت خانوادگی با یکدیگر نداشتند. بر اساس اظهارات پدر بیمار تاکنون بیمار برای درمان خشونت صدا و ضایعات پوستی به پزشک مراجعه نکرده بود و این اولین مراجعه او بوده است. در معاینه بالینی اسکارهای کوچک شبیه به اسکارهای بیماری آکنه (Pock like scars) روی صورت مشاهده شد (شکل ۱).

پاپولهای بشکل دانه های تسبیح (moniliform blepharosis) روی پلکهای بالا و پایین بیمار به صورت دوطرفه مشاهده گردید (شکلهای ۲ و ۳). پلاک و پاپولهای هیپراکراتوتیک و اسکارهای آتروفیک روی باسن بیمار وجود داشت (شکل ۴). یک پلاک هیپراکراتوتیک روی آرنج چپ بیمار مشاهده شد (شکل ۵). زبان بیمار بزرگ و ضخیم بود و پاپولهایی روی زبان و گوشه های لب دیده شد (شکل ۶). بیمار قادر نبود زبان خود را به طور کامل از دهان بیرون آورد. در قسمتهای دیگر مخاط، دندانها و ناحیه ژنیتال ضایعه ای وجود نداشت و صدای بیمار تا حدی خشن

در موقعیت 1q21 قرار دارد. ECM1 چهار الل همبست (splice variants) دارد که در ایجاد ماتریکس خارج سلولی، اتصال سلولها، سیگنال سلولی، اشتقاق و تکامل سلولها نقش دارد (۶ و ۷). تغییرات بوجود آمده در پروتئین ۱ غشای خارج سلولی با روشهای مولکولی و اختلالات متابولیسم کولاژن با روشهای بیوشیمیایی، ایمونولوژی و فراساختاری (Ultra structural) در این بیماری مشخص گردیده اند (۸).

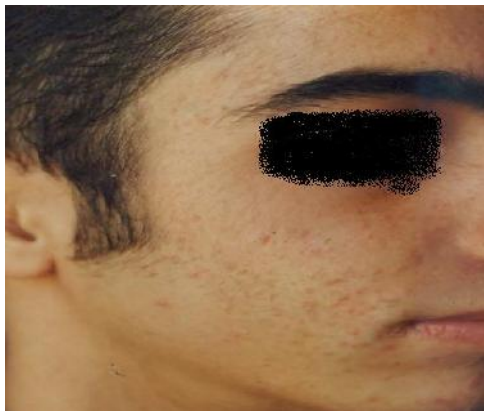بیماری معمولاً از ابتدای کودکی شروع می گردد و خشن شدن صدا از شایعترین علائم اولیه بیماری می باشد که بعلت انفیلتراسیون تارهای صوتی با ماده هیالین می باشد که ممکن است ندرتاً سبب انسداد راه تنفس و نیاز به تراکیوستومی گردد (۹). انفیلتراسیون مواد هیالینی در زبان و فرنلوم (Frenelum) می تواند باعث محدودیت حرکت زبان و اختلال در تکلم شود (۱۰).

اولین ضایعه پوستی معمولاً بصورت تاولهای کوچک است که در ابتدای کودکی ایجاد می شود. تاولها با کوچکترین تروما پاره می شوند و روی آنها پوسته زخم ایجاد می شود. همچنین غدد بزاقی ممکن است به طور مکرر دچار التهاب شود. بعضی از بیماران ممکن است به نور آفتاب حساسیت پیدا کنند (photosensitivity) و یا دچار خارش شوند. (۳). سایر ضایعات پوستی مانند اسکارهای کوچک فرو رفته شبیه به اسکارهای آکنه که خودبخود و یا بعد از تروما ایجاد می شوند، پاپولهای نرم، پلاکهای هیپراکراتوتیک و یا پلاکهای زگیل مانند روی پیشانی، آرنج، کف و پشت دستها و پاها، پاپولهای شبیه به دانه های تسبیح روی لبه پلکها (Moniliform blepharosis)، ریزش مژه ها و همچنین آلورپی در ناحیه پوست سر ممکن است ایجاد شود (۹ و ۱۰).

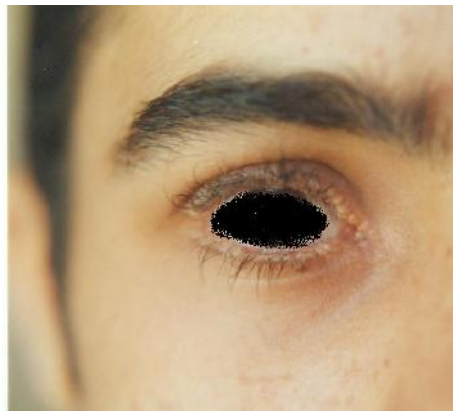کلسیفیکاسیون در Temporal lobe و اختلالات نورولوژیک در این بیماری می تواند رخ دهد (۱۱). این گزارش به علت نادر بودن این بیماری و تاکید بر علایم

دیگر دیده نمی شود. در EPP فوتو سنسیتیویته وجود دارد و ضایعات پوست در محلهایی که در معرض نور خورشید هستند دیده می شود ولی بیمار ما فوتوسنسیتیویته نداشت و ضایعات در محل‌های پوشیده بدن نیز وجود داشت. در EPP ضایعات مخاطی دیده نمی شود. علاوه بر این در پاتولوژی EPP رسوب مواد PAS-POSITIVE به دور غدد عرق رخ نمی دهد. آزمایشات ادرار و مدفوع بیمار ما از نظر یوروپورفیرین و کوپروپورفیرین منفی بود. در Xanthoma disseminatum ضایعات به رنگ زرد است و هیستوپاتولوژی ضایعات کاملاً با هیستوپاتولوژی لیپوئید پروتئینوسیس تفاوت دارد. ضایعات لیکن میکزادما توز به صورت پاپول‌های لیکنوئید می باشند و از نظر هیستوپاتولوژی با لیپوئید پروتئینوسیس تفاوت دارند. برای بیمار با تشخیص لیپوئید پروتئینوسیس Acitretin به مقدار روزانه ۲۵ mg شروع شد. بیمار بعد از یکماه مراجعه نمود ولی تغییر محسوسی در ضایعات پوست و مخاط مشاهده نشد. متأسفانه بیمار برای پیگیری های بعدی مراجعه نکرد.

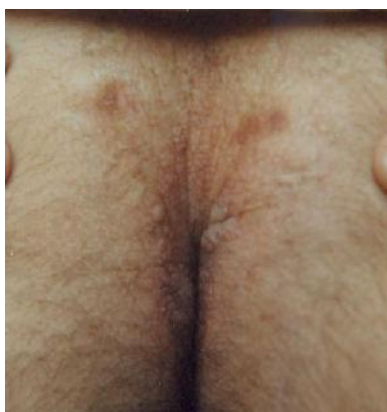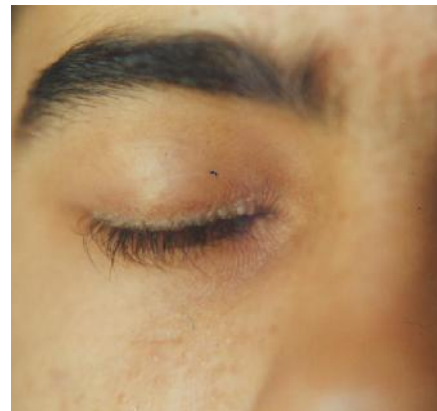بود. بیمار علائم بالینی مبنی بر درگیری احشا و اختلالات نورولوژیک نداشت. آزمایشات CBC, LFT, BUN, CREATININ, FBS, U/A, STOOL بیمار نرمال بود. رادیوگرافی‌های سر و ریه بیمار نرمال بود و کلسیفیکاسیون در رادیوگرافی سر مشاهده نشد. CT اسکن و مشاوره ENT و PCR به دلیل عدم همکاری بیمار انجام نشد. در آزمایش هیستوپاتولوژی پوست ناحیه زیر بغل بیمار، برش های رنگ آمیزی شده با H&E اپیدرم نشان دهنده تغییر خاصی نبود ولی رسوب مواد اتوزینوفیلیک بدون شکل به دور عروق و غدد عرق در قسمت درم مشخص گردید (شکل‌های ۷ و ۸). برش‌های رنگ آمیزی شده با PAS نشان دهنده رسوب مواد PAS-POSITIVE در اطراف عروق و غدد عرق در درم می باشد (شکل‌های ۹ تا ۱۰). از نظر تشخیص های افتراقی ضایعات پوستی پورفیری اریتروپویتییک (EPP)، Xanthoma disseminatum، ولیکن میکزادما توز تاحدی می تواند شبیه به ضایعات لیپوئید پروتئینوسیس گردد. ولی پاپول‌های تسبیح مانند روی لبه پلکها مشخصه لیپوئید پروتئینوسیس می باشد و در بیماریهای



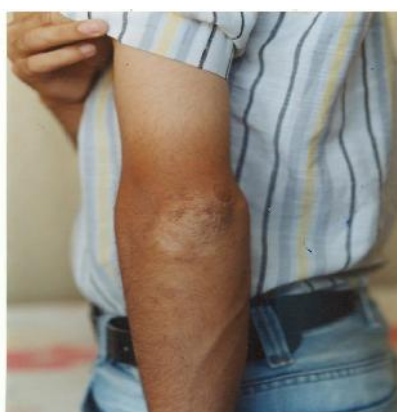شکل ۱- پاپولهای شبه آکنه روی صورت بیمار



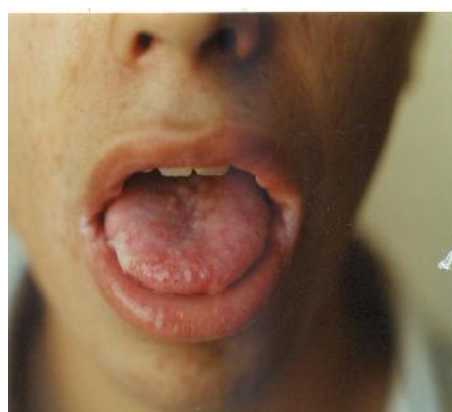شکلهای ۲و۳- پاپولهای تنبیح مانند روی لبه پلک بیمار



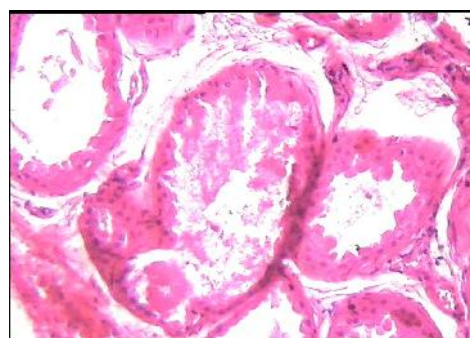
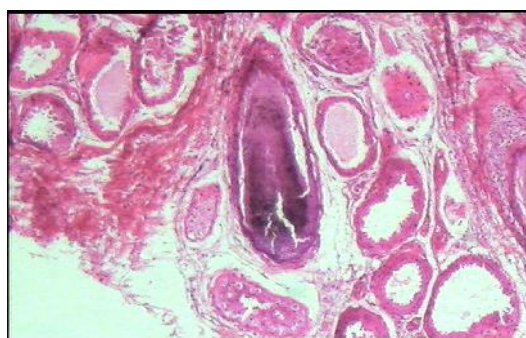
شکل ۴- پلاکها و پاپولهای هیپرکراتوتیک روی باسن بیمار



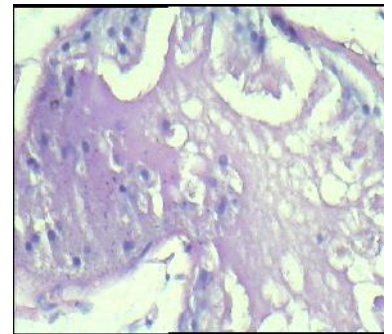
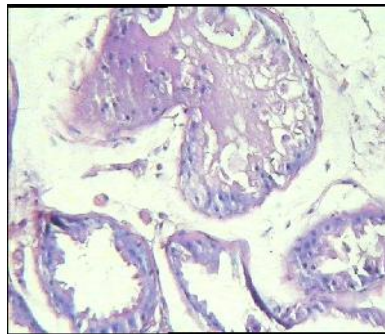
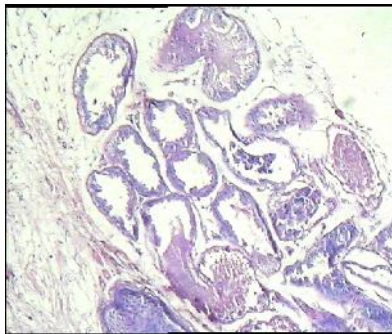
شکل ۵- پلاک هیپرکراتوتیک روی آرنج بیمار



شکل ۶- پاپولهای روی زبان و گوشه های لب بیمار



شکلهای ۷و۸- رسوب ماده هیالینی انوزینوفیلک به دور عروق و ضمام



شکل‌های ۹، ۱۰ و ۱۱- ترشحات PAS مثبت در اطراف و درون غدد سباسه و غدد عرق

بحث

لیپوئید پروتئینوسیس یک بیماری نادر متابولیک است که بصورت اوتوزم مغلوب انتقال می‌یابد. رسوب مواد هیالین در پوست، مخاط و سایر ارگانها می‌تواند سبب بروز تظاهرات متنوع بالینی گردد (۹-۶). پاتوزن دقیق بیماری مشخص نیست. مطالعات اخیر نشان می‌دهد که کاهش بیان ژن ECM1 سبب بروز این بیماری می‌گردد. ECM1 نوعی گلیکوپروتئین است که در بافتهای متعددی مانند پوست بیان می‌شود و نقش‌های فیزیولوژیک و بیولوژیک مهمی در تمایز سلولهای اپیدرم، اتصال کولاژنهای درم با پروتوگلیکن‌ها و همچنین تنظیم آنژیوژنز دارد (۱۱). ژن ECM1 روی کروموزوم ۲۱ q ۱ قرار گرفته و دارای چهار آلل هم بست می‌باشد که پروتئینی را که جزء مهمی از ساختمان غشای سلول و ماتریکس خارج سلولی می‌باشد، کدگذاری می‌کند. جهش در این ژن سبب عدم بروز فعل و انفعالات بین پروتئین‌ها می‌شود که این موضوع می‌تواند علت احتمالی بروز ضایعات پوست و ضخیم شدن مخاط باشد (۷). تا کنون ۴۶ جهش در ژن ECM1 در بیماران لیپوئید پروتئینوسیس گزارش شده است. حدود نیمی از این جهش‌ها در اکسون‌های ۶ و ۷ بوده است. با استفاده از روش PCR میتوان توالی اکسون‌ها و همچنین جهش‌ها را تشخیص داد (۱۲). از نظر بالینی شدت ضایعات مخاطی

و تنفسی در جهش‌های اکسون ۷ کمی خفیفتر از شدت این ضایعات در جهش‌های خارج از اکسون ۷ می‌باشد. ولی ارتباطی بین ژنوتیپ و علائم نورولوژیک دیده نشده است (۱۳). تغییرات هیستوپاتولوژی در پوست شامل هیپرکراتوز نامنظم، ضخیم شدن درم، همراه رسوب ماده هیالین به دور رگها و غدد عرق و در محل درم و اپیدرم است که سبب پارگی و یا ضخیم شدن Basement membrane در محل اتصال اپیدرم و درم می‌شود (۱۴). شکل فیبروبلاستها ممکن است غیرطبیعی شود (۱۵). میزان کولاژنهای نوع I و III در قسمت بالای درم کاهش می‌یابد و کولاژنهای نوع IV و V به دور عروق و ضمام پوست افزایش می‌یابند. لیزوزومهای حاوی اجسام لوله‌ای شکل در غدد اکرین و هیستوسیت‌ها با میکروسکوپ الکترونی ممکن است دیده شوند (۱۷ و ۱۶ و ۱۰ و ۹). از نظر هیستوشیمی، می‌توان از آنتی‌بادی بر ضد ECM1 برای تشخیص بیماری استفاده کرد (۱۸). تشخیص لیپوئید پروتئینوسیس از نظر بالینی بر اساس خشن شدن صدا و پاپولهای تسیح مانند روی لبه پلکها و ضایعات اسکار مانند می‌باشند (۶). در CT اسکن کلسیفیکاسیون در آمیگدالا می‌تواند ایجاد شود و علائم ایسکیمی مغزی در CT اسکن و یا MRI ممکن است دیده شود (۷).

ما داروی آسیترتین (Acitretin) شروع شد. بعد از یک ماه بیمار مراجعه نمود ولی تغییر محسوسی در ضایعات پوست و یا مخاطی مشاهده نشد. بیمار برای پیگیری درمان دیگر مراجعه نکرد. از محدودیتهای این گزارش عدم همکاری بیمار در انجام آزمایشات، مشاوره و عدم مراجعه برای پیگیری های بعدی جهت ارزیابی نتایج درمان بوده است.

نتیجه گیری

لیپوئید پروتئینوسیس یک بیماری متابولیک است که درمان قطعی ندارد. معمولاً اولین علامت آن خشن شدن صدا در ابتدای کودکی است و ضایعات تسیح مانند روی لبه پلکها نیز ضایعه مشخصه پوستی این بیماری می باشد که می تواند علایم مهمی برای تشخیص زودرس بیماری باشد. تغییرات هیستوپاتولوژی تشخیص بیماری را تأیید می کند.

تشکر و قدردانی

بدینوسیله از راهنمایی های آقای دکتر ابراهیم قادری متخصص اپیدمیولوژی و زحمات بیدریغ آقای شهرام شریفی کارشناس مسوول آموزش مداوم و سرکار خانم رضیه معزی کارشناس آموزش مداوم تشکر و قدردانی می شود.

در تشخیص افتراقی لیپوئید پروتئینوسیس بیماری پورفیری اریتروپوئیتیک (EPP)، Xanthoma disseminatum، ولیکن میکزادما توز تاحدی می تواند شبیه به ضایعات لیپوئید پروتئینوسیس گردد. ولی در این بیماری ها پاپولهای تسیح مانند روی لبه پلکها دیده نمی شود و یافته های هیستوپاتولوژی این بیماری ها با هیستوپاتولوژی لیپوئید پروتئینوسیس تفاوت دارد. در آمیلیوئیدوز نیز ممکن است ضایعات پوستی شبیه به ضایعات پوستی لیپوئید پروتئینوسیس دیده شود، ولی تغییرات هیستوپاتولوژی این بیماری کاملاً متفاوت از تغییرات هیستوپاتولوژی لیپوئید پروتئینوسیس می باشد (۱۴ و ۱۹). برای لیپوئید پروتئینوسیس درمان اختصاصی و کاملاً مؤثری وجود ندارد. درمانهای دارویی با دی متیل سولفو کساید، پنسیلامین، رتینوئیدهای خوراکی مانند آسیترتین (Acitretin) در بیماران مختلف استفاده شده است ولی نتایج درمان ها متغیر بوده است و تجارب کمی در مورد نتایج درمانها وجود دارد (۱۱ و ۱۶). همچنین از لیزر CO₂ برای درمان تارهای صوتی و پاپولهای تسیح مانند پلکها می توان استفاده کرد (۲۰). درم ابرژن (Derm abrasion) و لایه برداری شیمیایی پوست (peeling) و بلفاروپلاستی می تواند سبب بهبود ظاهری پوست بیماران شود (۲۱). بروز انسداد راه تنفسی در این بیماران شایع نیست و در صورتیکه این عارضه رخ ندهد بیماران دارای طول عمر طبیعی خواهند بود (۱۱). برای بیمار

References

1. Aubin F, Balanc F, Badet JM, chobaut Jc. Lipoid proteinosis: case report. *Pediatr Dermatol* 1989; 6:109-13.
2. Daldon PE, Baraldi Moreira M, Talarico SR. Lipoid proteinosis of Urbach-Wiethe: a case report. *Dermatol Online J*, 2011;17:8.
3. Van Hougenhouck – Tulleken W, chan J, Hamada T, Thornton H, Jenkins T, Mclean WH et al. Clinical and molecular characterization of lipoid proteinosis in Namaqualand, South Africa. *Br J Dermatol* 2004; 151: 413-23.
4. Santana N, Devi BK, Ramados T, Sumati T, Prasad S, Swamy S. Lipoid proteinosis: a case report. *Quintessence int* 2010; 41: e 51-3.
5. Batra K, Safaya A, Aggarwal K. Lipoid proteinosis : a case report from India. *Ear, Nose & Throat Journal Sep* 2008;87:531-2.

6. Liu W, Xu W, Yangt X , Lian S. A novel missense mutation of the ECM1 gene in a Chinese patient with lipoid proteinosis. *Clinical and Experimental Dermatology* 2011;37:28-30.
7. Salih MA, Abu-Amero K, Alrasheed S, Alorainy IA, Liu L, McGrath JA , et al. Molecular and neurological characterizations of three Saudi families with lipoid proteinosis. *BMC Medical Genetics* 2011; 12:31.
8. Kini S, Jain A, Shet TM, Bansode S, Vora IM, Ghorpade K. lipoid proteinosis in a 12-year-old child: a report from west India. *Dermatol online J* 2006; 12: 10 .
9. Newton JA, Rasbridge S, Temple A, Pope FM, Black MM, McKee P. New immunopathological observations. *Clin EXP Dermatol* 1991; 16: 350-4.
10. DiGiandomenico S, Masi R, Cassandrini D , El-Hachem M, De Vito R, Bruno C, et al. Lipoid proteinosis: case report and review of the literature. *Acta Otorhinolaryngol Ital* 2006;26: 162-7.
11. Shivaswamy KN, Thappa DM. Laxmisha C, Jayanthi S. Lipoid proteinosis in two siblings: a report from south India. *Dematol Online J* 2003; 9: 12.
12. Nasir M, Latif A, Ajmal M, Qamar R, Naeem M, Hameed A. Molecular analysis of lipoid proteinosis : identification of a novel nonsense mutation in the ECM1 gene in a Pakistani family. *Diagnostic Pathology* 2011;6:69.
13. Hamada T, Wessagowit V, South AP, Ashton GHS , Chan I, Oyama N, et al. Extracellular matrix protein 1 gene (ECM1) mutations in lipoid proteinosis and genotype-phenotype correlation. *Journal of Investigative Dermatology* 2003;120:345-350.
14. Burns T, Breathnach S, Cox N, Griffiths C. *Rook's text book of dermatology*, 8th ed UK, Blackwell, 2010: 59:41-42.
15. Moy LS , Moy RL, Matsuoka LY, Ohta A, Uitto J. Lipoid proteinosis: ultrastructural and biochemical studies. *J Am Acad Dermatol* 1987; 16: 1193-201.
16. Navaro C, Fachal C, Rodriguez C, Padro L, Dominquez C. Lipoid proteinosis. A biochemical and ultrastructural investigation of two new cases. *Br J Dermatol* 1999; 141: 326-31.
17. Hamada T. lipoid proteinosis. *Clin Exp Dermatol* 2002; 27: 624-9.
18. Chan I, south AP, MC Grath JA, Oyama N, Bhogal BS, Black MM, et al. Rapid diagnosis of lipoid proteinosis using an anti-extracellular matrix protein. (ECM1) antibody. *J Dermatol Sci* 2004: 35:151-3.
19. Wollina U, Konrad H, Schonlebe J. Lipoid proteinosis *ACTA Dermatoven APA* 2004; 13: 131-4.
20. Rosenthal G, lifshitz T, Monos T, Kachco L, Argov S. Carbon dioxide laser treatment for lipoid proteinosis (Urbach-Wiethe syndrome) involving the eyelids. *Br J ophthalmol* 1997; 81: 253.
21. Bannerot H, Aubin F, Tropet y, Najean D, Blanc D. Lipoid proteinosis: importance of derm- abrasion. *Apropos of a case. Ann chir Plast Esthet* 1998; 43:76-81.