

Torsion in a left undescended testis:

A case report

Farzad Abedi¹, Pouya Fattahi², Peyman Hayati³

1 .Assistant Professor, Department of Urology, Faculty of Medicine, Kurdistan University of Medical Sciences, Sanandaj, Iran. ORCID ID: 0000-0002-9669-2376

2 .Student Research Committee, Kurdistan University of Medical Sciences, Sanandaj, Iran. (Corresponding Author), Email: pouya.fattahi76@gmail.com. Tel: +98-918-4394583, ORCID ID: 0009-0003-2757-7088

3. Student Research Committee, Kurdistan University of Medical Sciences, Sanandaj, Iran. ORCID ID: 0009-0000-7116-983x

ABSTRACT

Undescended testicular torsion is an uncommon yet important finding, and delay in diagnosis can have disastrous consequences. Here, we report a case of a 9-month-old boy presented with left inguinal Swelling, poor feeding and erythema in the same area. During exploration, a torsion of undescended testis was found and orchiectomy was chosen for the patient. This report also underscores the importance of an early UDT torsion diagnosis.

Keywords: Orchiectomy, Orchiopexy, Testicular torsion, Undescended testis.

Received: Nov 24, 2025

Accepted: Jan 25, 2026

How to cite the article: Farzad Abedi, Pouya Fattahi, Peyman Hayati. Torsion in a left undescended testis: A case report. SJKU 2025;30(5):157-162

Copyright © 2018 the Author (s). Published by Kurdistan University of Medical Sciences. This is an open access article distributed under the terms of the Creative Commons Attribution-Non Commercial License 4.0 (CCBYNC), where it is permissible to download, share, remix, transform, and buildup the work provided it is properly cited. The work cannot be used commercially without permission from the journal

پیچ خوردگی بیضه نزول نکرده چپ؛

گزارش موردی

فرزاد عابدی^۱، پویا فتاحی^۲، پیمان حیاتی^۳

۱. استادیار، گروه اورولوژی / دانشکده پزشکی، دانشگاه علوم پزشکی کردستان، سنندج، ایران. کد ارکید: ۲۳۷۶-۹۶۶۹-۰۰۰۲-۰۰۰۰
۲. عضو کمیته تحقیقات دانشجویی، دانشگاه علوم پزشکی کردستان، سنندج، ایران. (نویسنده مسئول)، پست الکترونیک: pouya.fattahi76@mail.com، تلفن: +۹۸-۹۱۸-۴۳۹۴۵۸۳، کد ارکید: ۷۰۸۸-۲۷۵۷-۰۰۰۳-۰۰۰۹
۳. عضو کمیته تحقیقات دانشجویی، دانشگاه علوم پزشکی کردستان، سنندج، ایران. کد ارکید: ۷۱۱۶-۰۰۰۰-۰۰۰۹-x۹۸۳

چکیده

پیچ خوردگی بیضه نزول نکرده یک یافته نادر اما مهم است و تأخیر در تشخیص می تواند عواقب فاجعه باری داشته باشد. در اینجا، موردی از یک پسر ۹ ماهه را گزارش می کنیم که با تورم کشاله ران چپ، تغذیه ضعیف و قرمزی در همان ناحیه مراجعه کرده بود. در طول بررسی، پیچ خوردگی بیضه نزول نکرده تشخیص داده شد و اریکتومی برای بیمار انتخاب شد. این گزارش همچنین بر اهمیت تشخیص زودهنگام پیچ خوردگی UDT تأکید می کند.

کلمات کلیدی: اریکتومی، اریکتومی، بیضه نزول نکرده، پیچ خوردگی بیضه.

وصول مقاله: ۱۴۰۴/۰۹/۰۳ اصلاحیه نهایی: ۱۴۰۴/۱۱/۰۲ پذیرش: ۱۴۰۴/۱۱/۰۵

لرز یا استفراغ از روز قبل و همچنین سابقه عدم نزول بیضه چپ از بدو تولد، پس از حدود ۳۶ ساعت از شروع علائم به اورژانس اورولوژی مراجعه کرد.

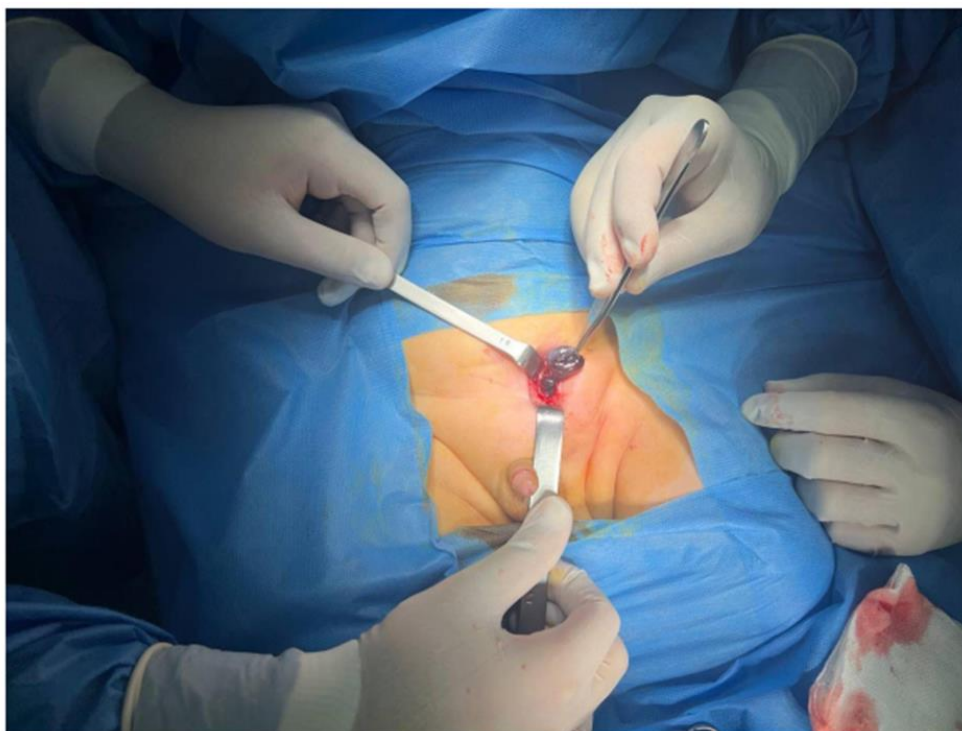
بیمار در هنگام معاینه، بی‌حال و علائم حیاتی پایدار بود. در معاینه، شکم نرم بود. تورم و قرمزی در ناحیه کشاله ران چپ قابل مشاهده بود که در لمس حساس بود. بیضه راست در کیسه بیضه قابل لمس و دارای قوام نرمال و قرار طولی و اندازه تقریبی ۱۵ در ۶ میلی‌متر بود و بیضه چپ قابل لمس نبود.

تعداد گلبول‌های سفید خون سرم بیمار ۱۲۸۰۰ و سایر پارامترهای خون در محدوده طبیعی بود. سونوگرافی داپلر ناحیه کشاله ران چپ هیچ جریان خون شریانی یا وریدی را نشان نداد و اندازه بیضه تقریباً ۱۱ در ۶ میلی‌متر با رشته‌های چربی در اطراف بیضه بود. اکسپلوراسیون ناحیه کشاله ران چپ انجام شد که بیضه سیاه نکروزه با چرخش ۳۶۰ درجه را نشان داد (شکل ۱) که تصمیم به انجام اریکتومی چپ به همراه اریکیوپکسی راست گرفته شد. در نهایت، بیمار دو روز پس از جراحی با حال عمومی مساعد مرخص شد و در ویزیت هفته بعد هیچ عارضه‌ای نداشت و همچنین در جواب پاتولوژی بیمار، بافت بیضه و اپیدیدیم و کورد حاوی سلول‌های نکروتیک و interstitial hemorrhage گزارش گردید.

کریپتورکیدیسیم یا بیضه نزول نکرده (UDT) یک بیماری مادرزادی شایع دستگاه تناسلی-ادراری است که تقریباً ۰.۴٪ از نوزادان پسر کامل، ۰.۵ تا ۱٪ از مردان بالغ و تا ۳۰٪ از نوزادان پسر نارس را تحت تأثیر قرار می‌دهد. (۱۷-۱۹) پیچ‌خوردگی بیضه نزول نکرده (UDT) یا کریپتورکیدیسیم، یک رویداد بالینی فوق‌العاده نادر است (۱). کریپتورکیدیسیم یک بیماری شایع در کودکان است (۱، ۲) و مطالعات نشان می‌دهد که خطر پیچ‌خوردگی در بیضه نزول نکرده ده برابر بیشتر است، اما موارد بسیار کمی در مقالات پزشکی ثبت شده است (۳). این موضوع اهمیت حیاتی انجام معاینه کامل ادراری تناسلی که شامل ارزیابی بیضه‌ها است را در طول ویزیت‌های اورژانس برجسته می‌کند (۴)، زیرا تأخیر در تشخیص منجر به از بین رفتن عضو و کاهش عملکرد تولیدمثلی و حتی توانایی جنسی در طول زندگی فعال جنسی می‌شود. این ارزیابی دقیق برای جلوگیری از تشخیص اشتباه ضروری است. در این پژوهش یک مورد نادر پیچ‌خوردگی بیضه در بیضه نزول نکرده را برای روشن شدن این نکته شرح می‌دهیم.

معرفی بیمار

بیمار پسر ۶ ماهه با تورم پیش‌رونده کشاله ران چپ از صبح روز مراجعه و سابقه بی‌قراری و تغذیه ضعیف، بدون تب،



شکل ۱. تصویر حین عمل بیضه سیاه شده با پیچش ۳۶۰ درجه در کانال اینگوینال چپ

بحث

علت پیچ‌خوردگی در UDT ها ناشناخته است. با این حال، ممکن است با انقباض غیرطبیعی عضله کرماستر یا اتصال گوبرناکولار یا اندازه بیضه نزول نکرده مرتبط باشد. (۵، ۶) طبق داده‌های محدود، UDT تقریباً ۱۰ برابر بیشتر در معرض خطر پیچ‌خوردگی است. (۷-۱۱) پیچ‌خوردگی بیضه یک مشکل اورژانسی تشخیصی و درمانی است که به دلیل خطر بالای آسیب به سلول‌های اسپرماتوژنیک و سرتولی در دوره ایسکمی چهارساعته، باید فوراً برای نجات بیضه درمان شود. (۵) در مطالعه Singal AK و همکاران در ۶ بیمار با تورشن UDT هر ۶ بیمار به علت تأخیر در مراجعه تحت اریکتومی قرار گرفتند. (۱۶) علائم بالینی پیچ‌خوردگی UDT شامل درد موضعی در ناحیه بیضه، درد شکمی غیراختصاصی و حالت تهوع، احتمالاً همراه با استفراغ است. علائم فیزیکی آن شامل تورم در ناحیه کشاله ران است و با این حال، تظاهرات غیرمعمول پیچ‌خوردگی UDT یک معضل تشخیصی است که می‌تواند درمان جراحی را به تأخیر

در مورد فیزیوپاتولوژی UDT هنوز هم ابهام وجود دارد ولی به صورت کلی دو مسیر هورمونی اصلی شامل هورمون شبه انسولینی ۳ و تستوسترون (یا متابولیت‌های فعال آن نظیر DHT) نقش دارند. همچنین مسیرهای بالادستی نظیر محور هیپوفیز و هیپوتالاموس می‌توانند نقش داشته باشند. همچنین در نوزادانی که با UDT دوطرفه یا بیضه‌های شکمی مراجعه می‌کنند احتمال هیپوگنادیسم هیپوگنادوتروپیک بیشتر وجود دارد. (۱۲ و ۱۳) علیرغم دو دهه جستجوهای دقیق، علل ژنتیکی UDT همچنان مبهم است، که نشان می‌دهد علت‌شناسی آن چندعاملی است و/یا ما در جای اشتباهی به دنبال آن هستیم. اکنون می‌دانیم که ناهنجاری‌های ژنتیکی زیادی در سطح مولکولی وجود دارد که می‌تواند منجر به فنوتیپ بالینی مشابهی شود. به عنوان مثال، علل ژنوتیپی متعددی برای بیماری هیرشپروننگ (HD) علیرغم فنوتیپ بالینی مشابه وجود دارد. (۱۴ و ۱۵)

بیماران همواره باید در ارزیابی‌های شکمی به صورت کامل بیضه نزول نکرده از لحاظ قرار و قوام معاینه گردد. معاینه ناحیه ژنیتالیا نیز ضروری است. علاوه بر این آگاه‌سازی والدین نسبت به این عارضه، تظاهرات آن و اقدامات لازم در صورت شک به این عارضه ضروری به نظر می‌رسد.

تشکر و قدردانی

از شورای پژوهشی دانشکده پزشکی دانشگاه علوم پزشکی کردستان به خاطر تصویب این طرح با کد اخلاق IR.MUK.REC.1404.239 توسط کمیته اخلاق دانشگاه علوم پزشکی کردستان و هماهنگی‌های لازم در خصوص اجرای این مطالعه تشکر می‌کنیم. این مقاله، گزارش موردی در حوزه اورولوژی با عنوان "پیچش بیضه چپ نزول نکرده: گزارش موردی" است. هیچ‌یک از نویسندگان این مطالعه، تضاد منافع مالی با هیچ فرد یا سازمانی برای انتشار این مقاله ندارند.

بیندازد و منجر به نکرده برگشت‌ناپذیر و پیامدهای نامطلوب شود. (۶)

همچنین به علت علائم بالینی غیراختصاصی در این بیماران ضرورت معاینه کامل ژنیتالیا در اطفال با هر شکایت عمومی و یا علائم گوارشی و شکمی ضروری است. تحریک‌پذیری در معاینه اینگوئینال همراه با تورم و بی‌قراری می‌تواند از نشانه‌های پیچ‌خوردگی بیضه نزول نکرده باشد.

عدم تشخیص و یا تأخیر در تشخیص می‌تواند بر توانایی باروری در آینده، اعتماد به نفس جنسی و همچنین از لحاظ ظاهری بر بیمار تأثیرات بسزایی بگذارد.

نتیجه‌گیری

پیچ‌خوردگی بیضه نزول نکرده به دلیل عدم دسترسی کامل در حین معاینه، پیش‌آگهی ضعیفی دارد؛ بنابراین، لزوم تشخیص زودهنگام پیچ‌خوردگی بیضه نزول نکرده و ارکیوپکسی آن باید در نظر گرفته شود. همچنین در این

منابع

1. Tao C, Yu Z, Cao Y. Clinical characteristics and management strategies of testicular torsion in children with cryptorchidism: a comprehensive analysis. *Translational Andrology and Urology*. 2025;14(1):103.
2. Komarowska MD, Pawelczyk A, Matuszczak E, Dębek W, Hermanowicz A. Is testicular torsion a real problem in pediatric patients with cryptorchidism? *Frontiers in Pediatrics*. 2021;8:575741.
3. Echeverria Sepulveda MP, Yankovic Barcelo F, Lopez Egana P-J. The undescended testis in children and adolescents part 2: evaluation and therapeutic approach. *Pediatric Surgery International*. 2022;38(6):789-99.
4. Gumer AT, Ghanim SM. Undescended Testis (Cryptorchidism). *Essentials of Pediatric Surgery*: Bentham Science Publishers; 2021. p. 206-35.
5. Geng J-H, Huang C-N. Torsion of undescended testis: clinical, imaging, and surgical findings. *Urol Sci*. 2014;25(1):31-34. <https://doi.org/10.1016/j.urols.2013.05.007>.
6. El Moudane A, Ouraghi A, Mokhtari M, Boukhannous I, Barki A. Acute abdomen revealing a testicular torsion of an undescended testis "case report." *Urol Case Rep*. 2022;42, 102035. <https://doi.org/10.1016/j.eucr.2022.102035>.
7. Williamson RC. Torsion of the testis and allied conditions. *Br J Surg*. 1976; 63(6): 465-476. <https://doi.org/10.1002/bjs.1800630618>.
8. Zilberman D, Inbar Y, Heyman Z, et al. Torsion of the cryptorchid testis— can it be salvaged? *J Urol*. 2006; 175(6): 2287-2289. [https://doi.org/10.1016/s0022-5347\(06\)00329-6](https://doi.org/10.1016/s0022-5347(06)00329-6).
9. Memon AS, Siddiqui FG. Cryptorchid testicular tumour presenting with torsion. *J Coll Physicians Surg Pak*. 2003; 13(2): 118-119. <https://doi.org/10.2003/JCPSP.118119>.

10. Sheref YM, Johnson MH, Traxel EJ, Khanna G. Case report: torsion of a cryptorchid testicle in an infant. *Emerg Radiol.* 2011; 18(6): 487–489. <https://doi.org/10.1007/s10140-011-0969-0>.
11. Guta D, Leduc F, Herman D. Acute abdominal pain: the importance of genital examination. *Acta Chir Belg.* 2011; 111(6): 398–399. <https://doi.org/10.1080/00015458.2011.11680781>.
12. Thorup J, McLachlan R, Cortes D, Nation TR, Balic A, Southwell BR, Hutson JM. What is new in cryptorchidism and hypospadias—a critical review on the testicular dysgenesis hypothesis. *Journal of pediatric surgery.* 2010 Oct 1;45(10):2074-86.
13. Tong SY, Hutson JM, Watts LM. Does testosterone diffuse down the Wolffian duct during sexual differentiation? *The Journal of urology.* 1996 Jun;155(6):2057-9.
14. Oprins AC, van Vlissingen JF, Blankenstein MA. Testicular descent: androgen receptors in cultured porcine gubernaculum cells. *Journal of steroid biochemistry.* 1988 Oct 1;31(4):387-91.
15. Visser JH, Heyns CF. Proliferation of gubernaculum cells induced by a substance of low molecular mass obtained from fetal pig testes. *The Journal of urology.* 1995 Feb 1;153(2):516-20.
16. Singal AK, Jain V, Dubey M, Deshpande P. Undescended testis and torsion: is the risk understated? *Archives of disease in childhood.* 2013 Jan 1;98(1):77-9.
17. Scorer CG. The descent of the testis. *Archives of disease in childhood.* 1964 Dec;39(208):605.
18. Thong MK, Lim CT, Fatimah H. Undescended testes: incidence in 1,002 consecutive male infants and outcome at 1 year of age. *Pediatric surgery international.* 1998 Jan;13(1):37-41.
19. Barteczko KJ, Jacob MI. The testicular descent in human: Origin, development, and fate of the gubernaculum Hunteri, Processus Vaginalis Peritonei, and gonadal ligaments.