SJKUMS
Scientific Journal of Kurdistan University of Medical Sciences
No.4/ Sep-Oct 2026;31(4): 353-358
DOI: 10.22034/31.4.353
https://sjku.muk.ac.ir

Case Report

Posterior Calf Soft Tissue Abscess as an Unusual Manifestation of Brucellosis: Case Report

Gohar Lotfi[1*]

1. Assistant Professor, Department of Infectious Diseases, Faculty of Medicine, Kurdistan University of Medical Sciences, Sanandaj, Iran

Article history:
Received: November 1, 2025
Revised: November 23, 2025
Accepted: December 2, 2025

***Corresponding author:** Gohar Lotfi, Assistant Professor, Department of Infectious Diseases, Faculty of Medicine, Kurdistan University of Medical Sciences, Sanandaj, Iran

E-mail: glotfi12340@gmail.com

Abstract

Background and Aim: Brucellosis is one of the most prevalent zoonotic infections in endemic regions, presenting with a wide spectrum of clinical features, ranging from nonspecific systemic symptoms to multi-organ involvement, most commonly affecting the osteoarticular system. Soft tissue abscesses are a rare presentation of brucellosis and may delay diagnosis.
Case Presentation: We present the case of a 39-year-old male livestock farmer from a rural area who developed progressive pain and swelling in the posterior aspect of the left calf. Physical examination revealed a tender, warm swelling. Laboratory investigations showed relative lymphocytosis and elevated inflammatory markers, including erythrocyte sedimentation rate (ESR) and C-reactive protein (CRP). Serological tests, including Wright, Coombs Wright, and 2-mercaptoethanol (2ME) tests, were strongly positive, consistent with active brucellosis. Magnetic resonance imaging revealed a well-defined fluid collection in the posterior compartment of the calf, consistent with an intramuscular abscess. Aspiration of the lesion confirmed the presence of Brucella species. The patient was treated with a three-drug regimen of doxycycline, rifampin, and gentamicin, followed by an extended eight-week oral regimen of doxycycline and rifampin. At the two-month follow-up, the patient had achieved complete clinical recovery, with normalization of serological titers.
Conclusion: This case highlights the importance of considering brucellosis in the differential diagnosis of unusual soft tissue abscesses, particularly in endemic areas.

Keywords: Brucellosis, Calf, Soft tissue abscess

Please cite this article as follows: Lotfi G. Posterior Calf Soft Tissue Abscess as an Unusual Manifestation of Brucellosis: A Case Report. SJKUMS. 2026;31(4):353-358

[Downloaded from sjku.muk.ac.ir on 2026-10-21]

Copyright © 2026 Scientific Journal of Kurdistan University of Medical Sciences. This is an open-access article distributed under the terms of the Creative Commons Attribution-NonCommercial 4.0 International License (http://creativecommons.org/licenses/by-nc/4.0/) which permits copy and redistribute the material just in noncommercial usages, provided the original work is properly cite

SJKUMS
مجله علمی دانشگاه علوم پزشکی کردستان
دوره ۳۱، شماره ۴ ، مهر و آبان ۱۴۰۵، صفحات: ۳۵۳-۳۵۸
DOI: 10.22034/31.4.353
https://sjku.muk.ac.ir

گزارش موردی

گزارش یک مورد آبسهٔ بافت نرم در ناحیهٔ خلفی ساق پا به‌عنوان یکی از تظاهرات نادر بروسلوز

گوهر لطفی[1*]

۱. استادیار، گروه عفونی، دانشکدهٔ پزشکی، دانشگاه علوم پزشکی کردستان، سنندج، ایران

تاریخچه مقاله:
دریافت: ۱۴۰۴/۰۸/۱۰
ویرایش: ۱۴۰۴/۰۹/۰۲
پذیرش: ۱۴۰۴/۰۹/۱۱

تمامی حقوق نشر برای دانشگاه علوم پزشکی کردستان محفوظ است.

*نویسنده مسئول: گوهر لطفی، استادیار، گروه عفونی، دانشکدهٔ پزشکی، دانشگاه علوم پزشکی کردستان، سنندج، ایران

ایمیل: glotfi12340@gmail.com

چکیده

زمینه و هدف: بروسلوزیس از شایع‌ترین بیماری‌های زئونوز در مناطق آندمیک است که می‌تواند طیف وسیعی از تظاهرات بالینی، از علائم عمومی تا درگیری ارگان‌های مختلف، ازجمله استخوان و مفصل ایجاد کند. آبسه‌های بافت نرم به‌عنوان یکی از تظاهرات بروسلوزیس، بسیار نادر گزارش شده‌اند و می‌توانند روند تشخیص را به تأخیر بیندازند.

گزارش مورد: در این گزارش، بیماری ۳۹ ساله، دامدار و ساکن روستا معرفی می‌شود که با تورم و درد پیش‌رونده در ناحیهٔ خلفی ساق پا مراجعه کرد. در معاینهٔ بالینی، تورم دردناک همراه با گرمی مشاهده شد. آزمایش‌های آزمایشگاهی نشان‌دهندهٔ لنفوسیتوز نسبی و افزایش شاخص‌های التهابی (ESR و CRP) بود. تست‌های سرولوژیک (رایت، کومبس رایت و 2ME) مثبت و به نفع بروسلوزیس فعال بودند. در بررسی ام‌آرآی، کالکشن مایع با حاشیهٔ مشخص در کمپارتمان خلفی ساق پا دیده شد که با آبسهٔ داخل‌عضلانی سازگار بود. آسپیراسیون ضایعه وجود گونهٔ *Brucella* را تأیید کرد. بیمار با رژیم سه‌گانه، شامل داکسی‌سایکلین، ریفامپین و جنتامایسین، تحت درمان قرار گرفت و درمان ترکیبی پس از ترخیص به‌مدت هشت هفته ادامه یافت. در پیگیری دو ماه بعد، بیمار بهبودی کامل بالینی و کاهش تیترهای سرولوژیک داشت.

نتیجه‌گیری: این گزارش اهمیت توجه به بروسلوزیس را به‌عنوان تشخیص افتراقی در بیماران مبتلابه آبسه‌های غیرمعمول بافت نرم، به‌ویژه در مناطق آندمیک، نشان می‌دهد.

کلیدواژه‌ها: بروسلوزیس، آبسهٔ بافت نرم، ساق پا

استناد: لطفی، گوهر. گزارش یک مورد آبسهٔ بافت نرم در ناحیهٔ خلفی ساق پا به‌عنوان یکی از تظاهرات نادر بروسلوز. مجله علمی دانشگاه علوم پزشکی کردستان، پاییز ۱۴۰۵؛۳۱(۴): ۳۵۳-۳۵۸.

مقدمه

بروسلوزیس از مهم‌ترین بیماری‌های زئونوز باکتریایی در جهان است که با باکتری‌های جنس Brucella ایجاد می‌شود. این بیماری در کشورهای درحال‌توسعه با شیوع زیاد و تماس مستقیم با دام یا مصرف فراورده‌های لبنی غیرپاستوریزه همچنان به‌عنوان معضل بهداشتی و اقتصادی مطرح است. براساس گزارش سازمان جهانی بهداشت، سالانه بیش از نیم میلیون مورد جدید بروسلوزیس در سراسر جهان شناسایی می‌شود و این آمار احتمالاً کمتر از میزان واقعی بروز است؛ زیرا در بسیاری از کشورها تشخیص و گزارش‌دهی ناقص وجود دارد [۱].

از نظر بالینی، بروسلوزیس می‌تواند با مجموعه‌ای از علائم غیراختصاصی، مانند تب متناوب، تعریق شبانه، ضعف و خستگی، بی‌اشتهایی و میالژی تظاهر یابد [۲]. درگیری سیستم اسکلتی‌عضلانی شایع‌ترین تظاهر موضعی بیماری محسوب می‌شود و می‌تواند به‌شکل آرتریت محیطی، اسپوندیلیت یا ساکروایلیت بروز کند [۳]. درگیری ارگان‌های دیگر، مانند کبد، طحال، دستگاه ادراری‌تناسلی و سیستم عصبی مرکزی نیز گزارش شده است [۴-۶]. بااین‌حال، بروز آبسه‌های بافت نرم به‌عنوان تظاهر بروسلوزیس بسیار نادر است و در معدود مطالعات موردی توصیف شده است [۷-۹].

تشخیص بروسلوزیس به‌عنوان علت آبسهٔ بافت نرم می‌تواند چالش‌برانگیز باشد؛ زیرا اغلب با عفونت‌های باکتریایی شایع‌تری مانند استافیلوکوکوس یا استرپتوکوکوس اشتباه گرفته می‌شود و

[Downloaded from sjku.muk.ac.ir on 2026-10-21]

تأخیر در تشخیص به شروع دیرهنگام درمان و افزایش خطر عوارض منجر می‌شود [۴]. بنابراین، معرفی مواردی از بروسلوزیس با تظاهرات غیرمعمول برای افزایش آگاهی پزشکان ضروری است. در این مقاله، مورد نادری از آبسهٔ بافت نرم در ناحیهٔ خلفی ساق پا به‌عنوان تظاهر غیرمعمول بروسلوزیس در یک آقای ۳۹ ساله گزارش شده است که به کمک بررسی‌های آزمایشگاهی و تصویربرداری تشخیص داده شد. این گزارش در یادآوری بروسلوزیس به‌عنوان تشخیص افتراقی در بیماران با آبسه‌های غیرمعمول در مناطق آندمیک اهمیت ویژه‌ای دارد.

گزارش مورد

بیمار آقای ۳۹ ساله، دامدار و ساکن روستا بود که با شکایت اصلی تورم و درد پیش‌رونده در ناحیهٔ خلفی ساق پای چپ طی دو هفتهٔ اخیر به مرکز درمانی مراجعه کرد. بیمار ذکر می‌کرد که در یک ماه اخیر دچار تب، لرز و درد منتشر عضلانی (میالژی) نیز شده است. در معاینهٔ بالینی، تورم واضح و دردناک در قسمت خلفی ساق پای چپ همراه با تندرنس و گرمی وجود داشت. علائم حیاتی در محدودهٔ طبیعی قرار داشتند (T=۳۷/۳، RR=۱۶، PR=۷۵، BP=۱۲۰/۷۰). سابقهٔ بیماری زمینه‌ای، مصرف دارو یا آلرژی نداشت. تنها نکتهٔ قابل‌توجه در شرح‌حال بیمار، تماس اخیر او با جنین سقط‌شدهٔ دام بود.

نتایج آزمایش‌های سرولوژیکی نشان داد که در شمارش کامل سلول‌های خونی، تعداد گلبول‌های سفید ۵۹۱۰ در هر میکرولیتر خون بود (۹۱/۵×۱۰^۸۳). در شمارش افتراقی، نوتروفیل‌ها ۳۸ درصد (کاهش‌یافته)، لنفوسیت‌ها ۵۵ درصد (افزایش‌یافته) و مونوسیت‌ها ۵ درصد (در محدودهٔ طبیعی) گزارش شدند. شاخص‌های التهابی به‌طور قابل‌توجهی افزایش یافته بودند، به‌طوری که سرعت رسوب گلبول قرمز (ESR) برابر ۵۵ میلی‌متر/ساعت و CRP برابر ۲۵ میلی‌گرم/لیتر بود. آزمایش‌های کبدی نشان‌دهندهٔ افزایش خفیف *آسپارتات آمینوترانسفراز* (AST) به میزان ۵۷ واحد/لیتر بود. عملکرد کلیه و الکترولیت‌ها طبیعی بود (جدول ۱). آزمایش‌های سرولوژیک برای بروسلا تیترهای بالایی نشان دادند: تست آگلوتیناسیون رایت ۱:۱۲۸۰، کومبس رایت ۱:۲۵۶۰ و ۲-مرکاپتواتانول (2ME) ۱:۶۴۰ که مطرح‌کنندهٔ بروسلوز فعال بودند.

جدول ۱. نتایج آزمایش‌های سرولوژیکی بیمار

آزمایش	نتایج	واحد	محدودهٔ نرمال
W.B.C	۵/۹۱	× ۱۰^۳/μL	۳-۱۱/۵
Neu%	٪۳۸	-	(٪) ۴۰-۷۰
Lym%	٪۵۵	-	(٪) ۲۰-۴۵
Mon%	٪۵	-	(٪) ۲-۸
Eosi%	٪۲	-	(٪) ۱-۴
R.B.C	۴/۹۱	× ۱۰^۶/μL	۵/۴-۸/۳
Hb	۱۳/۹	g/dL	۱۳-۱۷
HCT	۴۱/۰	٪	۳۷-۴۹
Platelets	۳۴۶	× ۱۰^۳/μL	۱۸۳-۳۴۵
E.S.R 1h	۵۵	mm/h	≤۱۵
CRP	۲۵	mg/L	۰-۶
BUN	۱۰	mg/dL	۷-۲۱
Cr	۰/۸	mg/dL	۱/۰-۳/۹
Ca	۸/۸	mg/dL	۱۰/۸-۳/۶
Na	۱۴۱	mEq/L	۱۳۵-۱۴۹
K	۴/۸	mEq/L	۵/۳-۵/۵
SGOT	۵۷	IU/L	<۴۰
SGPT	۱۵	IU/L	<۴۵
ALP	۱۹۳	IU/L	۸۰-۲۷۰
LDH	۴۸۹	U/L	۲۳۵-۴۸۰
FBS	۱۱۷	mg/dL	≤۱۲۰
Wright Test	۱/۱۲۸۰	-	<۱/۸۰
Coombs Wright	۱/۲۵۶۰	-	<۱/۸۰
2ME	۱/۶۴۰	-	<۱/۸۰

در سونوگرافی داپلر وریدی اندام تحتانی چپ یک ساختار هتروژن هایپراکو به ابعاد تقریبی ۶۲×۷۰×۷۳ میلی‌متر و حجم تقریبی ۱۷۲ سی‌سی در قسمت خلفی ساق پای چپ به‌صورت سطحی در فاصلهٔ ۷ میلی‌متر از سطح پوست مشاهده شد. از طرفی، در وریدهای اصلی اندام تحتانی چپ شواهدی از ترومبوز، انسداد در فمورال مشترک سطحی و عمقی، پوپلیته دیده نشد. همچنین، اسکن تری فازیک استخوان نشان داد که در فاز پرفیوژن و خون‌گیری، افزایش برداشت رادیودارو در یک‌سوم فوقانی ساق پای چپ وجود دارد که با التهاب بافت نرم مطابقت دارد، درحالی‌که در فاز تأخیری اسکلتی هیچ‌گونه تجمع

[Downloaded from sjku.muk.ac.ir on 2026-10-21]

غیرطبیعی مشاهده نشد و درنتیجه، شواهدی به نفع استئومیلیت وجود نداشت.

به‌منظور بررسی دقیق‌تر، ام‌آرآی ساق پای چپ انجام شد. در تصاویر کالکشنی مایع با شدت سیگنال بالا (هایپراینتنس) و حاشیهٔ مشخص در کمپارتمان خلفی عضلات ساق مشاهده شد که با آبسهٔ داخل‌عضلانی سازگار بود (شکل‌های ۱ و ۲).

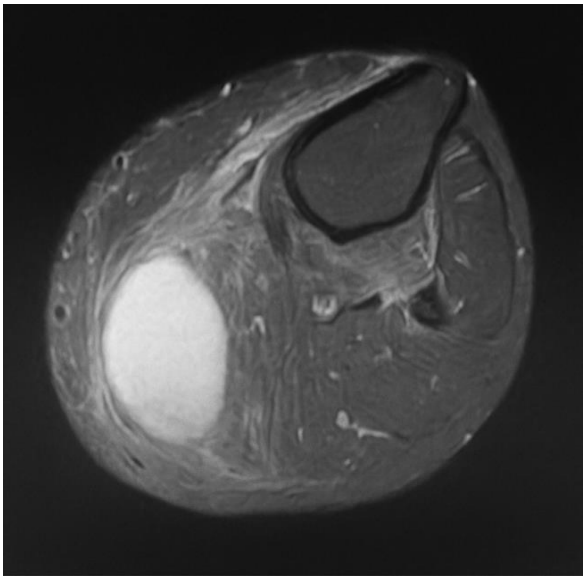

شکل ۱. نمای آکسیال از خلف ساق پا در تصویر ام‌آرآی که یک کالکشن مایع هایپراینتنس با حاشیهٔ مشخص (سازگار با آبسهٔ داخل عضلانی) را نشان می‌دهد.

شکل ۲. در نمای ساژیتال تصویر ام‌آرآی گسترش طولی (کرانیوکودال) آبسه در کمپارتمان خلفی ساق پا مشهود است.

تحت هدایت سونوگرافی، آسپیراسیون از مایع داخل ضایعه انجام شد و بررسی میکروبیولوژیک، وجود گونهٔ Brucella را تأیید کرد. همچنین، در نمونهٔ آسپیره‌شده تیتر Coombs Wrightمعادل ۱:۱۶۰ گزارش شد. بدین ترتیب، تشخیص آبسهٔ داخل عضلانی ناشی از بروسلوز قطعی شد.

بیمار طی بستری با رژیم دارویی سه‌گانه، شامل داکسی‌سایکلین، ریفامپین و جنتامایسین، تحت درمان قرار گرفت. پس از ترخیص، درمان با داکسی‌سایکلین و ریفامپین به‌مدت هشت هفته ادامه یافت. در پیگیری دو ماه بعد، بیمار از نظر بالینی بهبودی کامل داشت، تورم و درد ساق به‌طور کامل

[Downloaded from sjku.muk.ac.ir on 2026-10-21]

برطرف شده و سطح فعالیت‌های روزمره به حالت طبیعی بازگشته بود. در بررسی‌های آزمایشگاهی نیز تیتر سرولوژیک 2ME به ۱:۲۰ کاهش یافته که نشان‌دهندهٔ پاسخ درمانی مناسب بود.

بحث

بروسلوزیس همچنان یکی از مهم‌ترین علل عفونت‌های سیستمیک در کشورهای آندمیک، ازجمله ایران، است که می‌تواند با طیف وسیعی از تظاهرات بالینی بروز کند. اگرچه درگیری اسکلتی‌عضلانی، به‌ویژه اسپوندیلیت و ساکروایلییت، از شایع‌ترین تظاهرات موضعی هستند، بروز آبسه‌های بافت نرم بسیار نادرند. چنین تظاهراتی غالباً به تأخیر در تشخیص و شروع درمان مناسب منجر می‌شوند [۱، ۴]. در این زمینه، معرفی و تحلیل گزارش‌های موردی می‌تواند در ارتقای آگاهی بالینی و تسهیل تشخیص‌های افتراقی نقش مهمی ایفا کند.

در کیس حاضر، بیمار با تورم و درد شدید در ناحیهٔ خلفی ساق پا مراجعه کرد. بررسی‌های آزمایشگاهی نشان‌دهندهٔ لنفوسیتوز نسبی و افزایش واضح شاخص‌های التهابی (ESR و CRP) بود. در آزمایش‌های سرولوژیک، تیترهای بالای رایت، کومبس رایت و 2ME به نفع بروسلوزیس فعال گزارش شد. تصویربرداری ام‌آرآی وجود آبسهٔ داخل‌عضلانی را تأیید کرد و در بررسی میکروبیولوژیک نیز Brucella شناسایی شد. چنین محل درگیری (آبسهٔ خلف ساق) به‌ندرت در متون گزارش شده است و این ویژگی، کیس حاضر را منحصربه‌فرد می‌کند. بیشتر گزارش‌های قبلی مربوط به آبسه در نواحی گلوتئال، پستان، یا کبد و طحال بوده‌اند [۷-۱۱].

در یک مطالعهٔ موردی در ایران، آبسهٔ غیرمعمول ناشی از Brucella melitensis در ناحیهٔ پستان گزارش شد که مشابه با کیس حاضر، پاسخ درمانی مطلوبی به درمان ترکیبی نشان داد [۱۰]. همچنین، در مطالعه‌ای دیگر، آبسهٔ کبد و طحال به‌عنوان تظاهر نادر بروسلوزیس در بیماران بدون علائم اختصاصی تشخیص داده شد [۷]. علاوه‌بر این، Buzgan و همکاران در بررسی بیش از هزار بیمار مبتلابه بروسلوزیس، گزارش کردند که آبسه‌های بافت نرم کمتر از یک درصد موارد بروسلوزیس را شامل می‌شوند و بسیار نادرند [۱۲]. مقایسهٔ نتایج این مطالعات نشان می‌دهد که هرچند محل آبسه در بیمار ما (خلف ساق پا) نادر و منحصربه‌فرد است، از نظر روند تشخیصی و پاسخ به درمان، الگوی مشابهی با گزارش‌های پیشین دارد.

از نظر پاتوفیزیولوژی، مکانیسم اصلی ایجاد آبسه در بروسلوزیس، انتشار هماتوژن باکتری و تجمع آن در بافت‌های مستعد است؛ درحالی‌که در برخی موارد، گسترش موضعی از طریق میکروتروماهای بافتی نیز می‌تواند نقش داشته باشد [۴-۶]. در بیمار حاضر نیز، با توجه به سابقهٔ تماس با جنین سقط‌شدهٔ دام، به نظر می‌رسد انتقال عفونت از راه تماس مستقیم و سپس انتشار سیستمیک رخ داده باشد.

در بررسی تشخیصی، چندین تشخیص افتراقی مورد توجه قرار گرفت. در ابتدا، با توجه به محل ضایعه و وجود تورم ساق، احتمال ترومبوز ورید عمقی (DVT) مطرح شد، اما سونوگرافی داپلر وریدی اندام تحتانی هیچ شواهدی از انسداد یا ترومبوز در وریدهای عمقی و سطحی فمورال و پوپلیته نشان نداد. شباهت بالینی ضایعه با استئومیلیت نیز باعث انجام اسکن تری‌فازیک استخوان شد که التهاب بافت نرم را نشان داد، اما شواهدی از درگیری استخوانی وجود نداشت. نتایج منفی کشت و تست‌های سرولوژیک مثبت بروسلوز، آبسه‌های پیوژن ناشی از استافیلوکوک و استرپتوکوک را رد کردند. احتمال نئوپلاسم بافت نرم نیز مطرح شد، اما یافته‌های تصویربرداری و شناسایی Brucella در مایع آسپیره‌شده، این احتمال را نیز منتفی کرد.

تشخیص بروسلوزیس به‌دلیل ماهیت بالینی غیراختصاصی بیماری و شباهت علائم آن با دیگر بیماری‌های عفونی یا التهابی، همواره با چالش‌های متعددی همراه است. از سوی دیگر، کشت خون به‌عنوان استاندارد طلایی تشخیص حساسیت پایینی دارد؛ زیرا Brucella رشد آهسته‌ای دارد و به شرایط خاص آزمایشگاهی نیازمند است و به همین دلیل، اغلب منفی گزارش می‌شود [۴، ۵]. روش‌های سرولوژیک مانند رایت، کومبس رایت و 2ME در مناطق آندمیک پرکاربردند، اما احتمال واکنش‌های متقاطع و دشواری در افتراق عفونت فعال از گذشته، تفسیر نتایج را محدود می‌کند [۱۳]. این چالش‌ها در تظاهرات نادر بیماری دوچندان می‌شوند.

درگیری‌های غیرمعمول، مانند آبسه‌های بافت نرم، ضایعات ریوی، درگیری دستگاه عصبی مرکزی و اندام‌های تناسلی، می‌توانند به‌سادگی با بیماری‌های شایع‌تر مانند آبسه‌های پیوژن، استئومیلیت و حتی تومورهای بافت نرم اشتباه گرفته شوند و همین موضوع ممکن است به تأخیر در تشخیص و شروع درمان منجر شود [۷، ۱۰، ۱۲]. یافته‌های تصویربرداری نیز ممکن است غیراختصاصی باشند و پزشک را به‌سمت تشخیص‌های دیگری سوق دهند. در چنین شرایطی، توجه به شرح‌حال دقیق، به‌ویژه تماس با دام یا مصرف لبنیات غیرپاستوریزه همراه با استفاده از روش‌های تکمیلی مانند ام‌آرآی، سونوگرافی و در صورت امکان تکنیک‌های مولکولی نوین نظیر mNGS، می‌تواند در اجتناب از خطاهای تشخیصی و تأیید تشخیص نقش تعیین‌کننده‌ای ایفا کنند [۶، ۱۴، ۱۵]. در کیس حاضر، چنین رویکردی به تشخیص قطعی منجر شد، به‌طوری‌که تست‌های سرولوژیک مثبت در کنار یافته‌های دقیق تصویربرداری، بروسلوزیس را به‌عنوان علت اصلی آبسهٔ خلف ساق پا مطرح کردند. اهمیت این موضوع در آن است که بسیاری از آبسه‌های بافت نرم بدون علت مشخص ممکن است به‌طور اشتباه با درمان‌های ضداستافیلوکوکی مدیریت شوند، درحالی‌که بروسلوزیس به چنین درمانی پاسخ نمی‌دهد [۷].

از نظر درمانی، رژیم سه‌گانه، شامل داکسی‌سایکلین، ریفامپین و جنتامایسین، در بیمار حاضر به بهبود کامل منجر شد

[Downloaded from sjku.muk.ac.ir on 2026-10-21]

و پیگیری دوماهه نشان داد که علائم بالینی به‌طور کامل برطرف شده و تیترهای سرولوژیک کاهش یافته است. گزارش‌های مشابه نیز نشان داده‌اند که درمان ترکیبی طولانی‌مدت (حداقل شش تا هشت هفته) در کنار تخلیه ضایعه در موارد حجیم یا مقاوم، بهترین نتایج درمانی را به‌همراه دارد [۴، ۱۰].

نتیجه‌گیری

درمجموع، مطالعهٔ حاضر اهمیت توجه به بروسلوزیس را به‌عنوان یکی از علل احتمالی آبسه‌های غیرمعمول بافت نرم در مناطق آندمیک برجسته می‌کند. افزایش آگاهی بالینی و استفاده از ابزارهای تشخیصی مناسب می‌تواند به شناسایی زودهنگام این موارد نادر و بهبود پیامد بیماران منجر شود.

تشکر و قدردانی

از معاونت دانشگاه علوم پزشکی کردستان و افرادی که ما را در نوشتن این مقاله همراهی کردند و از بیمار محترم که با رضایت ایشان این مقاله نوشته شد، تشکر و قدردانی می‌شود.

ملاحظات اخلاقی

این مقاله حاصل طرح تحقیقاتی مصوب در معاونت محترم پژوهشی دانشگاه علوم پزشکی کردستان با کد اخلاق (IR.MUK.REC. 1404.209) است.

تضاد منافع

نویسنده هیچ‌گونه تضاد منافعی اعلام نمی‌کند.

حمایت مالی

این پژوهش هیچ‌گونه حمایت مالی دریافت نکرده است.

REFERENCES

1. Ghssein G, Ezzeddine Z, Tokajian S, Khoury CA, Kobeissy H, Ibrahim JN, et al. Brucellosis: bacteriology, pathogenesis, epidemiology and role of the metallophores in virulence: a review. Front Cell Infect Microbiol. 2025;15:1621230. [DOI: 10.3389/fcimb.2025.1621230]
2. Dean AS, Crump L, Greter H, Hattendorf J, Schelling E, Zinsstag J. Clinical manifestations of human brucellosis: a systematic review and meta-analysis. PLoS Negl Trop Dis. 2012;6(12):e1929. [DOI: 10.1371/journal.pntd.0001929]
3. Corbel MJ. Brucellosis in humans and animals. Geneva: World Health Organization; 2006. [Link]
4. Pappas G, Akritidis N, Bosilkovski M, Tsianos E. Brucellosis. N Engl J Med. 2005;352(22):2325-36. [DOI: 10.1056/nejmra050570]
5. Liu B, Liu G, Ma X, Wang F, Zhang R, Zhou P, Liu Z, Li Z, Jiang X. Epidemiology, clinical manifestations, and laboratory findings of 1,590 human brucellosis cases in Ningxia, China. Front Microbiol. 2023;14:1259479. [DOI:10.3389/fmicb.2023.1259479]
6. Zheng R, Xie S, Lu X, Sun L, Zhou Y, Zhang Y, et al. A systematic review and meta-analysis of epidemiology and clinical manifestations of human brucellosis in China. Biomed Res Int. 2018;2018:5712920. [DOI: 10.1155/2018/5712920]
7. Pan S, Wu Y, Zhou K, Gao J, Li J, Liu C, et al. A case of hepatic-splenic abscess in a non-endemic area of brucellosis: insights from complex infection with brucellosis. BMC Infect Dis. 2025;25:798. [DOI: 10.1186/s12879-025-11206-9]
8. Beyan E, Pamukçuoglu M, Tura C, Abayli E. Gluteal abscess caused by Brucella species. Intern Med. 2008;47(3):171-2. [DOI: 10.2169/internalmedicine.47.0604]
9. Deveer M, Sozen H, Cullu N, Sivrioglu AK. Splenic abscess due to acute brucellosis. BMJ Case Rep. 2013;2013:bcr2012007853. [DOI: 10.1136/bcr-2012-008485]
10. Eftekhari N, Bahador A. Unusual abscess caused by Brucella melitensis. Case Rep Clin Pract. 2022;7(6):264-7. [Link]
11. Barutta L, Ferrigno D, Melchio R, Borretta V, Bracco C, Brignone C, et al. Hepatic brucelloma. Lancet Infect Dis. 2013;13(11):987-93. [DOI: 10.1016/s1473-3099(13)70197-x]
12. Buzgan T, Karahocagil MK, Irmak H, Baran AI, Karsen H, Evirgen O, et al. Clinical manifestations and complications in 1,028 cases of brucellosis: a retrospective evaluation. Int J Infect Dis. 2010;14(6):e469-e78. [DOI: 10.1016/j.ijid.2009.06.031]
13. Yagupsky P, Morata P, Colmenero JD. Laboratory diagnosis of human brucellosis. Clin Microbiol Rev. 2019;33(1):e00073-19. [DOI: 10.1128/cmr.00073-19]
14. Gu W, Miller S, Chiu CY. Clinical metagenomic next-generation sequencing for pathogen detection. Annu Rev Pathol. 2019;14:319-38. [Link]
15. Chiu CY, Miller SA. Clinical metagenomics. Nat Rev Genet. 2019;20(6):341-55. [DOI: 10.1038/s41576-019-0113-7]

[Downloaded from sjku.muk.ac.ir on 2026-10-21]