Report of Rare Features in the Lungs: A Case Report

Mehran Kamani[1], Seyed Ali Razavinasab[2], Seyed Hassan Eftekhar Vaghefi[3], Gholam Abbas Mohammadi[4], Mahmoodreza Masoodi[5], Reza Sadeghi[6]

1.Assistant Professor of Anatomical Sciences, Sirjan School of Medical Sciences, Sirjan, Iran. (Corresponding Author), Tel: +98-9162307082, Email: mehrankamany@yahoo.com, ORCID ID: 0000-0002-6955-4103.

2.General Surgeon, Sirjan School of Medical Sciences, Sirjan, Iran. ORCID ID: *0000-0001-5743-7834.*

3-Proffessor, Anatomy Research Center, Afazalipour school of Medicine, Kerman University of Medical Sciences, Kerman, Iran. ORCID ID: *0000-0001-7841-771X.*

4.Proffessor, Dept of Clinical Biochemistry, Afazalipour school of Medicine, Kerman University of Medical Sciences, Physiology Research Center, Kerman University of Medical Sciences, Sirjan School of Medical Sciences, Sirjan, Iran. ORCID ID: *0000-0002-2621-0810.*

5.Rheumatologist, Sirjan School of Medical Sciences, Sirjan, Iran. ORCID ID: 0009-0004-4658-0159

6.Associated Prof, Dept of Public Health, Sirjan School of Medical Sciences, Sirjan, Iran. ORCID ID: *0000-0002-5162-6316*

ABCTRACT

Background and Aim: Lungs are the main organs of respiration in the body, whose main function is the ventilation of respiratory air. Through oxygenation, the lungs convert venous blood into arterial blood so that oxygen is available to the cells as the main molecule of the metabolic cycle in the body (production of Adenosine Triphosphate (ATP)). In a healthy and normal person, the lungs occupy the lateral parts of the chest cavity.

Case Presentation: During the dissection of the lungs, it was found that the posterior border of the right lung does not have a normal morphology. The posterior border of the right lung had a heart incisura, similar to which does not exist in normal conditions. Also, the left lung and its external surface had an accessory fissure and lacked normal structure. These conditions cause abnormal and unexpected divisions of pulmonary segments, which lack knowledge, cause diagnostic and surgical errors.

Conclusion: Knowing the variation in the anatomical structure of the lungs is particularly important in the diagnosis and treatment of respiratory diseases. The existence of this report and its help in understanding the types of anatomical diversity of the lungs will lead to a greater understanding of the morphological diversity of the lungs in the field of diagnosis in radiology images, CT scan, magnetic resonance imaging (MRI), differentiation of pulmonary pathology, and segmental reconstructive surgeries.

Keywords: Case report, Fissure, Lung, Surgery

Received: Oct 11, 2023 **Accepted:** July 20, 2024

How to cite the article: Mehran Kamani, Ali razavinasab, Seyed Hassan Eftekhar Vaghefi, Abbas Mohammadi, Mahmoodreza Masoodi, Reza Sadeghi. Report of Rare Features in the Lungs: A Case Report. SJKU 2025;29(2):138-146.

Copyright © 2018 the Author (s). Published by Kurdistan University of Medical Sciences. This is an open access article distributed under the terms of the Creative Commons Attribution-Non Commercial License 4.0 (CCBYNC), where it is permissible to download, share, remix, transform, and buildup the work provided it is properly cited. The work cannot be used commercially without permission from the journal

[Downloaded from sjku.muk.ac.ir on 2025-09-16]

مجله علمی دانشگاه علوم پزشکی کردستان / دوره بیست و نه /خرداد وتیر ۱۴۰۴/۱۴۶-۱۳۸

گزارش خصوصیات غیرمعمول در ریه‌ها: گزارش یک مورد

مهران کمانی[۱]، سید علی رضوی نسب[۲]، سید حسن افتخار واقفی[۳]، غلامعباس محمدی[۴]، محمود رضا مسعودی[۵]، رضا صادقی[۶]

۱. استادیار علوم تشریح، دانشکده علوم پزشکی سیرجان، سیرجان، ایران. (نویسنده مسئول)، تلفن ثابت:۰۸۶-۴۶۲۶۰۳۹۰، Email:mehrankamany@yahoo.com،کد ارکید:۰۰۰۰-۰۰۰۲-۶۹۵۵-۴۱۰۳

۲. جراح عمومی، دانشکده علوم پزشکی سیرجان، سیرجان، ایران. کد ارکید:۰۰۰۰-۰۰۰۱-۵۷۴۳-۷۸۳۴

۳. استاد گروه آناتومی، دانشکده پزشکی افضلی پور، دانشگاه علوم پزشکی کرمان، کرمان، ایران.کد ارکید:۰۰۰۰-۰۰۰۱-۷۸۴۱-۷۷۱X

۴. استاد گروه بیوشیمی بالینی و تغذیه، دانشکده پزشکی افضلی پور، دانشگاه علوم پزشکی کرمان، کرمان، ایران.کد ارکید: ۰۰۰۰-۰۰۰۲-۲۶۲۱-۰۸۱۰

۵.روماتولوژیست، دانشکده علوم پزشکی سیرجان،سیرجان،ایران.کد ارکید:۰۰۰۹-۰۰۰۴-۴۶۵۸-۰۱۵۹.

۶. دانشیار بهداشت عمومی، دانشکده علوم پزشکی سیرجان،سیرجان،ایران. کد ارکید:۰۰۰۰-۰۰۰۲-۵۱۶۲-۶۳۱۶.

چکیده

زمینه و هدف: ریه‌ها ارگان‌های اصلی تنفس در بدن هستند که وظیفه اصلی آن‌ها تهویه هوای تنفسی است. ریه‌ها از طریق اکسیژن‌رسانی، خون وریدی را به خون شریانی تبدیل می‌کنند تا اکسیژن به‌عنوان مولکول اصلی چرخه سوخت‌وساز در بدن (تولید آدنوزین تری فسفات) در اختیار سلول‌ها قرار گیرد. ریه‌ها در یک فرد سالم و عادی قسمت‌های جانبی حفره قفسه سینه را اشغال می‌کنند.

گزارش مورد: در حین کالبدشکافی ریه‌ها مشخص شد که کنار خلفی ریه راست مورفولوژی معمولی ندارد. کنار خلفی ریه راست دارای برش مشابه با کنار قدامی ریه چپ بود که در شرایط طبیعی وجود ندارد. همچنین ریه چپ و سطح خارجی آن با داشتن یک شیار فرعی نابجا فاقد ساختار طبیعی بود. این شرایط سبب تقسیمات غیرطبیعی و دور از انتظار سگمان‌های ریوی می‌گردد که عدم اطلاع از آن سبب بروز خطاهای تشخیصی، جراحی و درمانی می‌گردد.

نتیجه‌گیری: شناخت تنوعات موجود در ساختار آناتومیکال ریه‌ها در تشخیص و درمان بیماری‌های تنفسی اهمیت ویژه‌ای دارد. وجود این گزارش مورد در کمک به شناخت انواع تنوع آناتومیکیال ریه‌ها سبب شناخت بیشتری از تنوع مورفولوژیکال ریه‌ها می‌شود که در حیطه تشخیصی در تصاویر رادیولوژی، توموگرافی کامپیوتری، تصویربرداری مغناطیسی، افتراق پاتولوژی ریوی و جراحی‌های ترمیمی سگمان‌های ریوی در بیماران سرطانی حائز اهمیت است.

واژه‌های کلیدی: جراحی، شکاف، ریه، گزارش مورد

وصول مقاله:۱۴۰۲/۷/۱۹ اصلاحیه نهایی:۱۴۰۳/۴/۶ پذیرش:۱۴۰۳/۴/۳۰

[Downloaded from sjku.muk.ac.ir on 2025-09-16]

مقدمه

ریه‌ها ارگان اصلی تنفس هستند که وظیفه تهویه گازهای تنفسی را برای رساندن اکسیژن به سلول‌های بدن بر عهده دارند. ریه‌ها ارگان‌های مخروطی شکل هستند که در حفرات پلورای قفسه سینه قرار گرفته‌اند. ریه راست با وزن متوسط ۶۲۵ گرم و ریه چپ با وزن متوسط ۵۷۵ گرم در یک فرد سالم و عادی قسمت‌های جانبی حفره قفسه سینه را اشغال می‌کنند. در یک فرد سالم در سطح خارجی ریه سمت راست دو شیار عمیق وجود دارد که یکی شیار مایل و دیگری شیار افقی است که ریه راست را به سه لوب فوقانی، میانی و تحتانی تقسیم می‌کند. کنار قدامی ریه‌ها نازک و تیز است و در داخل سینوس پلورای بینابینی دنده‌ای قرار دارد. کنار قدامی ریه راست کاملاً در داخل فرورفتگی قرار دارد و به صورت عمودی فرود می‌آید؛ اما در ریه چپ تا غضروف دنده چهارم به صورت عمودی پایین می‌آید و سپس، زیر غضروف چهارم، از خط سینوس پلورا دور می‌شود و برش عمیقی به نام بریدگی قلبی (Notch) ایجاد می‌کند (شکل ۱). کنار خلفی ریه‌ها گرد و پهن است و جایی است که دنده‌ها و سطوح مدیاستن ریه‌ها در پشت به هم می‌رسند.

ساختار آناتومیکال ریه‌ها در یک فرد عادی به این صورت است که ریه راست دارای سه لوب است که با شیارهای مایل و افقی از هم جدا می‌شوند. شیار مایل از سطح دنده تا سطح داخلی ریه هم در بالا و هم در زیر ناف ریه گسترش می‌یابد. ریه چپ دارای دو لوب فوقانی و تحتانی است که توسط یک شیار مایل از هم جدا می‌شوند. کنار قدامی ریه چپ یک بریدگی در مجاورت قلب دارد که بریدگی قلبی ریه چپ نامیده می‌شود. در انتهای تحتانی بریدگی قلبی ریه چپ زائده کوچکی به نام لینگولا یا زبانه وجود دارد. لینگولا دارای دو سگمان برونکوپولمونواری است: سگمان لینگولار فوقانی (IV)و لینگولار تحتانی (V) که شناسایی صحیح آن‌ها به ویژه در آسیب شناسی (پاتولوژی) ریوی، تشخیص رادیولوژی ریوی و درمان بیماران مبتلا به پنومونی حاد اهمیت دارد (۱-۳) Godfrey و همکاران (۲۰۱۳) در گزارشی مشابه نشان دادند که در طی تشریح یک جسد در دپارتمان آناتومی متوجه وجود طیفی از شیارها و لوب‌های غیر معمول در ریه راست و چپ شدند. در این گزارش مورد در هر دو ریه شیار مایل کلاسیک حضور داشت؛ ولی در ریه راست علاوه بر شیار عرضی، سه شیار متفاوت و در ریه چپ نیز یک شیار عرضی اضافی وجود داشت (۴). در گزارشی دیگر که توسط Nune و همکاران (۲۰۱۵) ثبت شده است در حین تشریح جسد متوجه حضور شیار عرضی ناقصی در ریه چپ شدند که سگمان‌های ریوی لینگوال فوقانی و برونکوپولمونواری قدامی را از یکدیگر جدا می‌کند. همچنین در تشریح جسدی دیگر متوجه عدم حضور شیار کلاسیک مایل و یک شیار ناقص جدا کننده لوب فوقانی و تحتانی در ریه چپ شدند. در جسد سوم نیز حین تشریح متوجه حضور شیار ناقصی در سطح دیافراگماتیک ریه‌های چپ و راست شدند که لوب تحتانی را به دو بخش تقسیم کرده بود (۵). آناتومی طبیعی ریه‌ها اغلب با تغییراتی از قبیل وجود یا عدم وجود یک شیار اضافی یا یک فرورفتگی غیرمعمول در ساختار ریه‌ها که آرایش سگمنتال ریوی را تغییر می‌دهد، تغییر می‌کند، این گونه تغییرات ساختاری معمولاً در طی تشخیص رادیولوژیکال پاتولوژی ریه‌ها که بر لوب‌های ریه تأثیر می‌گذارد شناسایی می‌شوند و عدم شناسایی صحیح این تغییرات ساختاری در ریه‌ها نگرانی‌هایی را در راستای افزایش خطای انسانی خصوصاً در حین جراحی‌های سگمنتال ریوی (لوبکتومی) و توراکوتومی ایجاد می‌کنند. آگاهی از تغییرات آناتومیکی لوب‌های ریه ضروری است؛ زیرا رادیولوژیست‌ها ممکن است آن‌ها را در

[Downloaded from sjku.muk.ac.ir on 2025-09-16]

عکس‌برداری اشعه ایکس یا توموگرافی کامپیوتری به اشتباه تفسیر کنند. وجود شیارهای اضافی بعضاً ممکن است با پلورال افیوژن اشتباه گرفته شود. چنین تغییراتی زمانی که شناخته شوند می‌توانند در برنامه ریزی لوبکتومی‌هایی که شامل بخش‌های منفرد هستند کمک کنند. از این رو این مطالعه موردی با هدف ارائه تغییرات منحصر به فرد در مورفولوژی شکاف‌ها و لوب‌های ریه مشاهده شده در طی یک کالبد شکافی معمولی انجام شده است که ممکن است به تولید برخی داده‌ها در مورد لوب‌ها و شیارهای اضافی ناشناخته در ساختار ریه‌ها کمک کند که می‌تواند در اختیار جراحان قلب و قفسه سینه قرار گیرد تا به برنامه‌ریزی مناسب جراحی کمک کند.

گزارش مورد

در طی کالبد شکافی جسد یک مرد ۵۷ ساله در سالن تشریح دپارتمان آناتومی، متوجه مورفولوژی غیرطبیعی ریه راست با یک بریدگی در کنار خلفی ریه مشابه با بریدگی قلبی در ریه چپ شدیم. مشابه با ریه چپ یک زائده زبانی شکلی نیز در کنار خلفی ریه راست رؤیت شد، این مورفولوژی غیر طبیعی می‌تواند به طور قابل توجهی آرایش طبیعی سگمان‌های برونکوپولمونا‌ری ریوی را در ریه راست تغییر دهد. ساختار شیار افقی و مایل ریه راست نرمال بود. ساختار پرده جنب طبیعی بود و همچنین چینش ناف ریه راست نیز از نظر آناتومیکال درست بود (شکل ۲). همچنین در حین تشریح، متوجه مورفولوژی غیرطبیعی ریه چپ با یک شکاف مورب جانبی در سطح خارجی ریه چپ شدیم که این تغییرات ساختاری غیر طبیعی است. ساختار کناره‌های قدامی و خلفی طبیعی به نظر می‌رسید؛ ولی شیار مایل ریه چپ به شکلی غیر طبیعی عمیق بود. ساختار پلورا طبیعی بود و چینش ناف ریه چپ نیز از نظر آناتومیکال طبیعی به نظر می‌رسید (شکل ۳).

بعد از مشاهده ویژگی‌های گزارش شده ریوی در حین کالبد شکافی شکم نیز متوجه تخلیه غیر عادی ورید تستیکولار سمت راست به ورید کلیوی راست شدیم (شکل۴). ناهنجاری‌ها معمولاً به صورت سندرم تظاهر پیدا می‌کنند و بیانگر وجود ارتباط بین اختلالات عروقی در افرادی است که شیارها و سگمان بندی ریوی غیر عادی دارند و این نکته از این جهت نیز حائز اهمیت است که جراحی قلب و دیگر احشای بدن در این افراد مستلزم بررسی دقیق عروق خونی و تخمین درست در برش‌های جراحی برای جلوگیری از عوارض حاد جراحی در این گونه موارد است.

[Downloaded from sjku.muk.ac.ir on 2025-09-16]

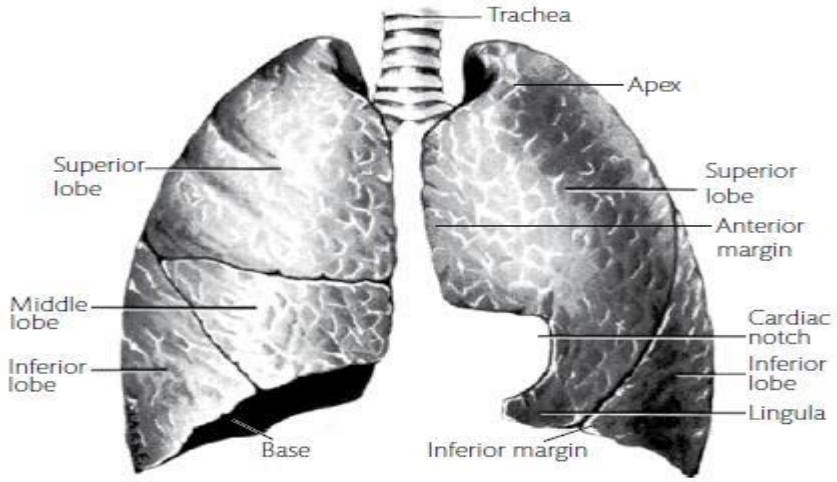

شکل ۱. تصویر ریه‌های طبیعی. این تصویر ریه‌ها و شیارهای افقی و مایل ریه راست و همچنین شیار مایل موجود در ریه چپ را در یک فرد سالم نشان می‌دهد (۱۸).

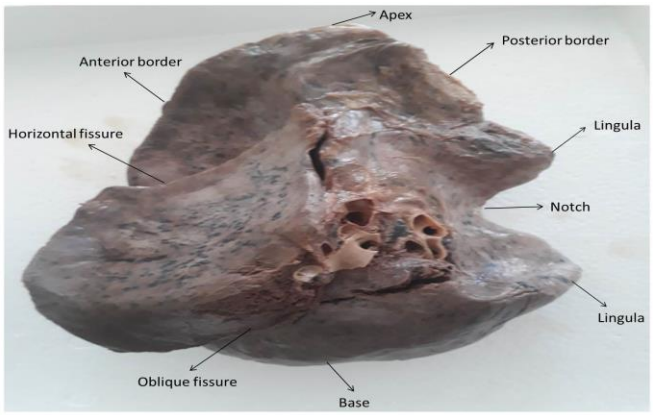

شکل. ۲. کنار قدامی تیز ریه راست. در این شکل، کنار خلفی ریه راست دارای یک برش غیر معمول شبیه به بریدگی قلبی در ریه چپ است

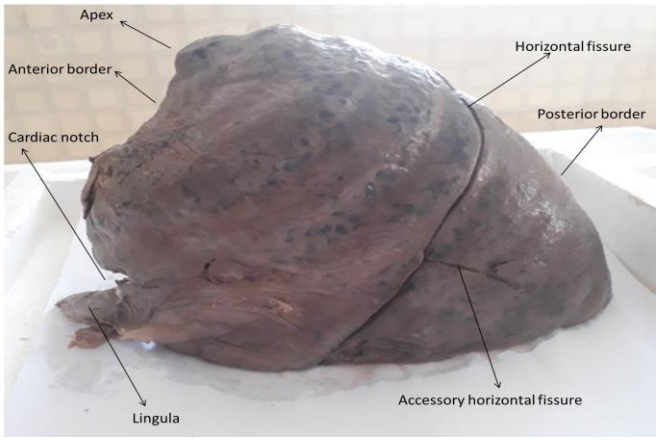

[Downloaded from sjku.muk.ac.ir on 2025-09-16]

شکل ۳. کنار قدامی تیز ریه چپ. این تصویر نشان می‌دهد که یک شیار افقی جانبی به خوبی دیده می‌شود و برش غیر معمول در ریه راست دیده می‌شود.

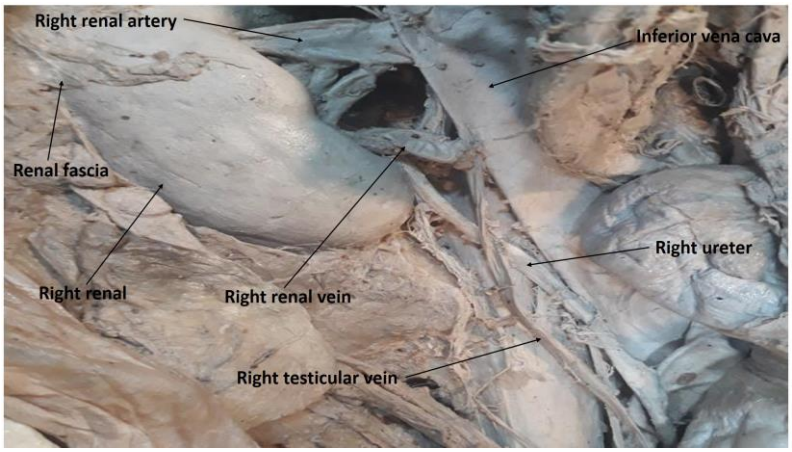

شکل ۴. تصویر گزارش کلیه راست. این تصویر *تخلیه غیر طبیعی وریدی را نشان می‌دهد. در این حالت ورید تستیکولار سمت راست به داخل سیاهرگ کلیوی راست تخلیه می‌شود*

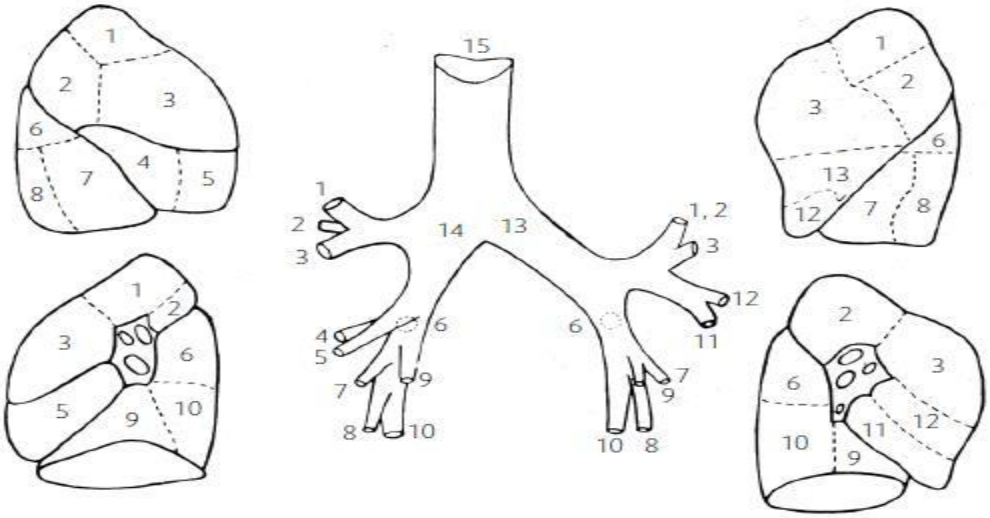

شکل۵. تصویر نای و سگمان‌های برونکوپولمونا‌ری. این تصویر نای و سگمان‌های برونکوپولمونا‌ری موجود در ریه‌های راست و چپ را در یک فرد سالم نشان می‌دهد.

(1 = apical; 2 = posterior; 3 = anterior; 4 = lateral—middle lobe; 5 = medial—middle lobe; 6 = apical (inferior lobe); 7 = anterior basal; 8 = lateral basal; 9 = medial basal; 10 = posterior basal; 11 = inferior lingular; 12 = superior lingular; 13 = left principal bronchus; 14 = right principal bronchus; 15 = trachea.) [18].

بحث

در هفته چهارم دوره جنینی، دیورتیکول تنفسی به صورت یک خروجی شکمی از انتهای قدامی آندودرم جلویی روده

[Downloaded from sjku.muk.ac.ir on 2025-09-16]

پیشین ظاهر می‌شود. دیورتیکول به صورت دمی تا مزانشیم اطراف رشد می‌کند و دو جوانه راست و چپ را تشکیل می‌دهد. در ابتدای هفته پنجم، نایژه‌های اصلی راست و چپ از هر یک از این جوانه‌ها رشد می‌کنند که بعداً به ترتیب سه نایژه ثانویه راست و دو برونش چپ را تشکیل می‌دهند. سپس هر ریه در فرآیند تقسیمات بعدی انشعاباتی به نام برونش‌های ثانویه را پدید می‌آورد. پس از چندین رده از تقسیمات برونشیال، سگمان‌های برونکوپولمونواری ریوی سازماندهی می‌شوند (۶). اجساد بهترین ابزار برای مطالعه آناتومی هر اندام و تغییرات آناتومیکیال آن هستند. بسیاری از محققان در تحقیقات انجام شده ریه غیرطبیعی را در جسد انسان شناسایی و به تصویر کشیده‌اند (۷, ۸). Priya و همکاران (۲۰۱۷) ۳۲ جفت ریه فیکس شده با فرمالین را از نظر تنوع شیارها و لوب‌های ریوی بررسی کردند و گزارش دادند که وجود شیار فرعی در ۷ ریه مشاهده شد. در ریه‌های راست دو ریه شیار مایل ناقص را نشان دادند در حالی که شیار افقی در ۱۲ ریه ناقص بود. ۵ ریه فاقد شیار افقی بودند و ۵ ریه دارای شیار فرعی بودند. نتایج این گزارش حاکی از آن است که ۳۵/۷۱٪ ریه‌های چپ در این بررسی دارای شیار مایل ناقص یا فاقد شیار مایل و یا دارای شیار فرعی اضافی بودند. در ریه‌های راست نیز ۷۵٪ ریه‌ها دارای شیار ناقص، یا عدم حضور شیار و یا وجود شیار فرعی بودند. آگاهی از وجود تنوع در شیارهای ریوی در تشخیص و درمان طیف وسیعی از بیماری‌های ریوی دارای اهمیت است (۹).

در مطالعه‌ای انجام شده توسط Mayuri و همکاران (۲۰۱۳) که بر روی ۱۲۰۰ جفت ریه، تحقیقاتی صورت گرفت که در پایان متوجه شدند شیار مایل ناقص در ۲۵/۶ درصد از ریه راست و شیار افقی ناقص در ۱۷/۱ درصد از ریه راست مشاهده شد. شیار مایل به ترتیب در ۷/۳٪ و ۴/۸٪ از ریه چپ و راست وجود نداشت، در ۴۵/۲ درصد از ریه‌های راست، شیار افقی مشاهده نشد [۱۰]. Lukose و همکاران (۱۹۹۹). مطالعه مورفولوژی ریه را انجام داد که نشان داد ۲۱ درصد از ریه‌های چپ دارای شیار مایل ناقص هستند. علاوه بر این، شیار افقی به ترتیب در ۱۰/۵٪ و ۲۱٪ از ریه چپ و راست وجود نداشت و یا ناقص بود (۱۱). Bergman و همکارانش (۱۹۹۹) تغییرات تقسیمات محیطی ریه راست و قاعده ریه راست و چپ را بررسی کرد که نشان داد در ۲۱٪ موارد شیار افقی وجود ندارد و در ۶۷٪ موارد ریه راست ناقص بود (۱۲). همچنین در مطالعه‌ای دیگر توسط Modgil و همکاران (۲۰۰۶) در گزارشی وجود شیارها و سگمان‌های برونکوپولمونواری غیرطبیعی در ریه راست را گزارش کردند (۱۳). در این مطالعه ما یک مورفولوژی ناشناخته ریه راست را مشاهده کردیم که بر جداسازی برونش ریوی در ریه راست تأثیر می‌گذارد. ما همچنین یک شکاف افقی اضافی در ریه چپ پیدا کردیم که بر جداسازی برونش ریوی در ریه چپ تأثیر می‌گذارد. این نقایص در جراحی ریه و بخش های برونش ریوی مهم هستند. این مورفولوژی‌های گزارش نشده در جراحی ریه و جداسازی سگمنتال برونکوپولمونواری، به ویژه در بیماران مبتلا به سرطان ریه مهم هستند. درک جنین شناسی و تشکیل بخش‌های کوچک ریوی برونش ریوی و وریدهای ریوی از نظر بالینی حائز اهمیت است (۱۴). در این مطالعه، لوب فوقانی ریه راست دارای دو سگمان لینگولار یا زبانی در سمت خلفی خود است در حالی که در حالت عادی دارای سه سگمان برونکوپولمونری اپیکال، خلفی و قدامی است؛ اما در این مورد، علاوه بر بخش‌های فوق، دو بخش برونکوپولمونواری زبانی نیز وجود دارد که در نتیجه ریه راست در لوب فوقانی دارای پنج سگمان برونکوپولمونواری و در مجموع دارای ۱۲ سگمان برونکوپولمونواری است. در این مطالعه، لوب تحتانی ریه چپ دارای دو لوب نقص است در حالیکه ریه چپ معمولاً دارای ۸ تا ۹ سگمان بسته به تقسیم

[Downloaded from sjku.muk.ac.ir on 2025-09-16]

لوبار است. به طور کلی، چهار بخش در لوب فوقانی چپ (قدامی، راسی خلفی، تحتانی و لینگولار فوقانی) و ۴ یا ۵ سگمان برونکوپولمونواری در لوب تحتانی چپ (خارجی، قدامی داخلی، فوقانی و خلفی) وجود دارد (شکل ۵)؛ اما در این مطالعه، این الگوی تقسیم بندی دچار تغییراتی شده است که به دلیل وجود یک شکاف افقی جانبی در ریه چپ، از نظر بالینی مهم است. در نتیجه این تغییرات، لوب‌های جانبی و بخش‌های برونکوپولمونواری ریه‌ها در رادیوگرافی و سی تی اسکن به اشتباه تشخیص داده می‌شوند. آن‌ها همچنین می‌توانند با شرایط بالینی خاصی مانند آتلکتازی خطی (linear atelectasis) و زخم‌های پلورا (Pleural scares) اشتباه گرفته شوند(۱۶،۱۵). گزارش موارد نادر در سیستم تنفسی در مطالعات گذشته نیز صورت گرفته است. Rahmetulla و همکاران (۲۰۲۰) در مطالعه‌ای گزارش مورد پنومونی نکروزان را که یکی از بیماری‌های ناشایع ریوی است را در مردی ۷۳ ساله بررسی کردند و در نتیجه یک پنومونی نکروزان با کشت مثبت از نظر مایکوباکتریوم توبرکلوزیس که نادر است گزارش شد (۱۷). گزارش مورد حاضر، نیاز به توجه بیشتر سیستم‌های تصویربرداری از قبیل توموگرافی کامپیوتری، تصویربرداری مغناطیسی و رادیولوژی و همچنین جراحان و متخصصان بیماری‌های ریوی را به ساختار غیرطبیعی تقسیمات نای و نایژه‌ها در بیماران را برجسته می‌کند. از آنجا که سیستم تنفسی و در رأس آن نای و ریه‌ها از ارگان‌های حیاتی در انسان است؛ لذا آگاهی از موارد گزارش شده تیم درمانی را در صحت عملکرد و اجتناب از خطای انسانی خصوصا در جراحی‌های ریوی یاری می‌کند. ناهنجاری‌های ریوی شناسایی شده در این مطالعه در رادیولوژی تشخیصی و برداشت سگمان‌های برونکوپولمونواری در بیماران ریوی خصوصا بیماران سرطانی مهم است. شناخت طیف وسیعی از شیارهای ریوی در تشخیص درست تصاویر رادیولوژی و توموگرافی کامپیوتری به رادیولوژیست‌ها و کادر درمان کمک می‌کند تا از تشخیص نادرست جلوگیری شود. شناخت وجود شیارهای اضافی و ناشناخته در ریه‌ها افتراق این تنوع آناتومیکال را از پلورال افیوژن در کادر درمانی تسهیل می‌سازد.

نتیجه گیری

تشخیص تفاوت بین ریه سالم و ریه غیر معمول مهم است. این دانش به پزشکان کمک می‌کند تا به طور دقیق وضعیت‌های بیماران را شناسایی کنند. این دانش همچنین به جراحان در از بین بردن پاتولوژی‌های ریوی کمک می‌کند. این تغییرات باید قبل از هر گونه جراحی مانند برداشتن سگمنت‌های ریوی یا لوبکتومی در نظر گرفته شود تا از عوارض بعدی جلوگیری شود.

تشکر و قدردانی

بدین‌وسیله از همکاری واحد کالبد شکافی دانشگاه علوم پزشکی سیرجان و افرادی که در جمع‌آوری اطلاعات و نگارش مقاله ما را یاری کرده‌اند، کمال تشکر را داریم. لازم به ذکر است هیچ‌کدام از نویسندگان این مطالعه، افراد و یا دستگاه‌ها تعارض منافعی برای انتشار این مقاله ندارند. این مقاله در معاونت تحقیقات و فناوری دانشکده علوم پزشکی سیرجان با شناسه اخلاق به شماره IR.SIRUMS.REC.1402.023 به تصویب رسیده است.

منابع

1. Dutta, S., et al., Natural fissures of lung: anatomical basis of surgical techniques and imaging. Natl J Med Res, 2013. **3**: p. 117-121.

[Downloaded from sjku.muk.ac.ir on 2025-09-16]

2.Yan, T., et al., Wedge resection is equal to segmental resection for pulmonary typical carcinoid patients at localized stage: a population-based analysis. PeerJ, 2019. **7**: p. e7519.
3.Verma, R.K., M. Ibrahim, and L. Garcia-Contreras, Lung anatomy and physiology and their implications for pulmonary drug delivery. Ebook of Pulm drug deliv: advan and challen, 2015: p. 1-18.
4. Esomonu, U.G., et al., Variation in the lobar pattern of the right and left lungs: A case report. The Austra Med Jour, 2013. **6**(10): p. 511.
5. Nune, G.K.R., M. Patra, and K. Rao, Variation in the lobar pattern of the right & left lungs: a case report seen in 3 cadaveric lungs. IOSR J Dent Sci, 2015. **3**(14): p. 1-5.
6.Anbusudar, K., S. Dhivya, and K. Anbusudar, Anatomical study on variations of fissures of lung. Indian Jour of Clinicl Anat and Physi, 2016. **3**(4): p. 449-451.
7. Meenakshi, S., K. Manjunath, and V. Balasubramanyam, Morphological variations of the lung fissures and lobes. The Indi Jour of Chest Disea & Allied Scie, 2004. **46**(3): p. 179-182.
8.Prakash, A.K.B., et al., Lung morphology: a cadaver study in Indian population. Lung morphology: a cadaver study in Indian population, Ital Jour of Anat and Embr, 2010: p. 235-240.
9. Wattamwar, P.P. and A.A. Siddiqui, Cadaveric study of morphological variations of fissures and lobes of lungs and their clinical significance. MedPulse–Inter Jour of Anat, 2017. **4**(1): p. 04-08.
10. Mayuri, J., et al., Anomalous lobar pattern of right lung: a case report. J Res Med Den Sci, 2013. **1**: p. 80-81.
11.Lukose, R., et al., Morphology of the lungs: variations in the lobes and fissures. BIOMEDICINE-TRIVANDRUM THEN TARAMANI-, INDIAN ASSOC OF BIOMEDICAL 1999. **19**(3): p. 227-232.
12. Bergman, R., A. Afifi, and R. Miyauchi, Variations in peripheral segmentation of right lung and the base of the right and left lungs. Illustrated Encyclopedia of Human Anatomic Variation. http://www. anatomyatlases. org/AnatomicVariants/OrganSystem/Text/LungsTrachea. shtml (28th of November, 2010), 1999.
13. Modgil, V., S. Das, and R. Suri, Anomalous lobar pattern of right lung: a case report. Int J Morphol, 2006. **24**(1): p. 5-6.
14. Abe, S., et al., Fetal development of the minor lung segment. Anat & cell bio, 2014. **47**(1): p. 12-17.
15. Nene, A.R., K.S. Gajendra, and M.V.R. Sarma, Lung lobes and fissures: a morphological study. Anatomy, 2011. **5**(1).
16. Khedekar, D. and S. Hattangdi, Morphological variations of the lung: a cadaveric study in Mumbai population. Int J Anat Res, 2017. **5**(3.2): p. 4313-16.
17. Rahmetulla, I., A 73 Years Old Man with Necrotizing Pneumonia and chronic Obstructive Pulmonary Disease. Scien Jour of Kurd Univer of Med Scien, 2018.
18. Koshi, R., Cunningham's Manual of Practical Anatomy VOL 2 Thorax and Abdomen. Vol. 2. 2017: Oxford University Press.

[Downloaded from sjku.muk.ac.ir on 2025-09-16]