

## The Effect of Saponin on Cardiac Tissue Following Cyclophosphamide Treatment in Male Mice

Mohammad Ghasem Golmohammadi<sup>1</sup>, Leily Mirab<sup>2</sup>, Shokofeh Banaei<sup>3</sup>, Ali Abedi<sup>4</sup>, Zahra Mehraban<sup>5</sup>

1. Professor, Department of Anatomy, School of Medicine, Ardabil University of Medical Sciences, Ardabil, Iran. (ORCID: 0000-0002-8454-6558)

2. General Practitioner, School of Medicine, Ardabil University of Medical Sciences, Ardabil, Iran. (ORCID: 0009-0003-0502-4220)

3. Assistant professor, Department of Physiology, School of Medicine, Ardabil University of Medical Sciences, Ardabil, Iran. (Corresponding author), Tel: 04533245526, Email: s.banaei75@gmail.com. ORCID: 0000-0002-8742-3895

4. Assistant professor, Department of Physiology, School of Medicine, Ardabil University of Medical Sciences, Ardabil, Iran. (ORCID: 0000-0002-4289-4941)

5. Associate professor, Department of Midwifery, Ardabil Branch, Islamic Azad University, Ardabil, IR, Iran. (ORCID: 0000-0002-5532-4219)

### ABSTRACT

**Background and Aim:** Cyclophosphamide is one of the chemotherapy drugs that has destructive effects on body tissues such as heart, liver, kidney, brain and reproductive system in human and animals. Cardiac abnormalities and dysfunction are the most important complications after cyclophosphamide (CP) treatment. Thus, investigation and development of effective treatment to decrease cardiac damage induced by cyclophosphamide are necessary. This study examined the effect of treatment with saponin (SP) on cardiac injury induced by cyclophosphamide.

**Materials and Methods:** 24 adult male mice (weighing 30- 40 g) were randomly divided into four groups (N= 6): control, CP (15 mg/kg/week. IP), SP (5 mg/kg/day, IP) and SP + CP group. After treatment, blood samples were collected for the determination of biochemical parameters, and cardiac samples were taken for histological studies.

**Results:** CP significantly increased myocardial injury markers (Creatine kinase, CK-MB and Lactate dehydrogenase, LDH). Histopathological findings of the CP group confirmed the lymphocyte infiltration and hyaline degeneration in the cardiac samples. Treatment with saponin boosted cardiac function and improved the morphological changes.

**Conclusion:** It seems that saponin administration could protect against the cardiac damage induced by CP therapy.

**Keywords:** Saponin, Cyclophosphamide, Heart, Mice

**Received:** July 19, 2023

**Accepted:** Oct 23, 2023

**How to cite the article:** Mohammad Ghasem Golmohammadi, Leily Mirab, Shokofeh Banaei, Ali Abedi, Zahra Mehraban. The Effect of Saponin on Cardiac Tissue Following Cyclophosphamide Treatment in Male Mice. *ŠJKU* 2024;29(2):1-11.

Copyright © 2018 the Author (s). Published by Kurdistan University of Medical Sciences. This is an open access article distributed under the terms of the Creative Commons Attribution-Non Commercial License 4.0 (CCBYNC), where it is permissible to download, share, remix, transform, and buildup the work provided it is properly cited. The work cannot be used commercially without permission from the journal

## تأثیر ساپونین بر بافت قلب به دنبال درمان با سیکلوفسفامید در موش‌های نر

محمدقاسم گل محمدی<sup>۱</sup>، لیلی میراب<sup>۲</sup>، شکوفه بنائی<sup>۳</sup>، علی عابدی<sup>۴</sup>، زهرا مهربان<sup>۵</sup>

۱. استاد، گروه آناتومی، دانشکده پزشکی، دانشگاه علوم پزشکی اردبیل، اردبیل، ایران. کد ارکید: ۶۵۵۸-۸۴۵۴-۰۰۰۲-۰۰۰۰-۰۰۰۰
۲. دکترای حرفه‌ای، دانشکده پزشکی، دانشگاه علوم پزشکی اردبیل، اردبیل، ایران. کد ارکید: ۴۲۲۰-۰۵۰۲-۰۰۰۳-۰۰۰۹-۰۰۰۰
۳. استادیار، گروه فیزیولوژی، دانشکده پزشکی، دانشگاه علوم پزشکی اردبیل، اردبیل، ایران (نویسنده مسئول)، کد ارکید: ۳۸۹۵-۸۷۴۲-۰۰۰۲-۰۰۰۰-۰۰۰۰. تلفن: ۰۴۵-۲۶۵۵۲۴۳۳. پست الکترونیک: s.banaei75@gmail.com
۴. استادیار، گروه فیزیولوژی، دانشکده پزشکی، دانشگاه علوم پزشکی اردبیل، اردبیل، ایران، کد ارکید: ۴۹۴۱-۴۲۸۹-۰۰۰۲-۰۰۰۰-۰۰۰۰
۵. دانشیار، گروه مامایی، دانشگاه آزاد اسلامی اردبیل، اردبیل، ایران. کد ارکید: ۴۲۱۹-۵۵۳۲-۰۰۰۲-۰۰۰۰-۰۰۰۰

### چکیده

**زمینه و هدف:** سیکلوفسفامید یکی از داروهای شیمی درمانی است که اثرات مخربی روی بافت‌های بدن از قبیل قلب، کبد، کلیه، مغز و دستگاه تولید مثل در انسان و حیوانات دارد. اختلال عملکرد و ناهنجاری‌های قلب مهم‌ترین عوارض بعد از درمان با سیکلوفسفامید است؛ بنابراین بررسی و توسعه درمان مؤثر برای کاهش آسیب قلبی ناشی از سیکلوفسفامید ضروری است. در این مطالعه، اثر درمان با ساپونین بر آسیب قلبی ناشی از سیکلوفسفامید مورد بررسی قرار گرفت.

**مواد و روش‌ها:** ۲۴ موش سوری نر بالغ (به وزن ۳۰ تا ۴۰ گرم) به‌طور تصادفی به ۴ گروه ۶ تایی تقسیم شدند: گروه کنترل، گروه سیکلوفسفامید (تیمار با دوز ۱۵ mg/kg یک بار در هفته با تزریق داخل صفاقی)، گروه ساپونین (۵ mg/kg روزانه با تزریق داخل صفاقی) و گروه دریافت‌کننده داروی سیکلوفسفامید و ساپونین. بعد از درمان، نمونه‌های خونی برای تعیین پارامترهای بیوشیمیایی جمع‌آوری شد و نمونه‌های قلب برای مطالعات بافت‌شناسی برداشته شدند.

**یافته‌ها:** سیکلوفسفامید، مارکرهای آسیب میوکارد (آنزیم‌های کراتین کیناز و لاکتات دهیدروژناز) را به‌طور معنی‌داری افزایش داد. یافته‌های هیستوپاتولوژیک در گروه سیکلوفسفامید وجود انفیلتراسیون لنفوسیتی و تخریب هیالینی در نمونه‌های قلبی را تأیید کرد. درمان با ساپونین عملکرد قلب را تقویت کرد و تغییرات مورفولوژیکی را بهبود بخشید.

**نتیجه‌گیری:** به نظر می‌رسد که ساپونین می‌تواند در مقابل آسیب قلبی ناشی از درمان با سیکلوفسفامید حفاظت کند.

**کلمات کلیدی:** ساپونین، سیکلوفسفامید، قلب، موش

وصول مقاله: ۱۴۰۲/۴/۲۸ اصلاحیه نهایی: ۱۴۰۲/۷/۲۴ پذیرش: ۱۴۰۲/۸/۱

## مقدمه

سیکلو فسفامید (Cyclophosphamide, CP) به عنوان یک عامل الکیله کننده و سایتوتوکسیک و معمولاً همراه با سایر داروهای شیمی درمانی به طور گسترده در درمان سرطان‌هایی مانند لنفوم بدخیم حاد و مزمن، لوسمی، میلوبلاستوما، سرطان پستان استفاده می‌شود. این دارو در اختلالات دیگر مانند لوپوس اریتماتوی سیستمیک مزمن، اتریت روماتوئید و همچنین در چندین بیماری خوش خیم نیز استفاده می‌گردد. علی‌رغم کاربرد فراوان بالینی، این دارو عوارض جانبی متعددی دارد و به عنوان یک عامل اکسیدان و با تولید رادیکال‌های آزاد و مارکرهای التهابی (سایتوکاین‌ها، اینترلوکین‌ها) باعث شروع فرایند آپوپتوز و در نتیجه مرگ سلولی می‌شود (۱).

رادیکال‌های آزاد حاصل متابولیسم طبیعی سلولی هستند. رادیکال آزاد اتم یا مولکولی است که دارای یک یا چند الکترون جفت نشده در لایه‌ی آخر الکترونی خود است (۲). رادیکال‌های آزاد از راه‌های متفاوتی می‌توانند اثر خود را اعمال کنند. یک رادیکال آزاد ممکن است به عنوان یک عامل کاهنده و یا یک عامل اکساینده عمل نماید. از مهم‌ترین رادیکال‌های آزاد ناشی از فعالیت متابولیسمی، می‌توان از رادیکال‌های مشتق از اکسیژن نام برد. غلظت بالای گونه‌های فعال اکسیژن (Reactive Oxygen Species, ROS) به همراه کمبود آنتی‌اکسیدان‌های آنزیمی و غیر آنزیمی می‌تواند باعث تولید استرس اکسیداتیو شود؛ بنابراین استرس اکسیداتیو نتیجه‌ی برهم خوردن تعادل بین اکسیدان‌ها و آنتی‌اکسیدان‌های سلولی در بدن است. مقدار زیاد اکسیدان‌ها به مولکول‌های زیستی مختلف مانند لیپیدها، پروتئین‌ها و DNA آسیب می‌زنند (۳).

استرس اکسیداتیو در بیماری‌های مختلفی مانند دیابت شیرین، آسیب‌های نورونی، اتریت روماتوئید، کاتاراکت و ناباروری مردان نقش دارد. بر اساس نتایج به دست آمده از مطالعات متعددی که در گذشته انجام شده است تجویز

سیکلو فسفامید می‌تواند تعادل ردوکس را در بافت‌ها بر هم زده و باعث ایجاد اختلالات فیزیولوژیک و بیوشیمیایی گردد (۴)، ضمن اینکه در بافت قلب نیز باعث آریتمی‌های قلبی می‌شود. با توجه به شواهد موجود، به منظور سم زدایی بافت‌ها در طول شیمی‌درمانی تجویز برخی آنتی‌اکسیدان‌ها ضروری به نظر می‌رسد و منطقی است که کاهش استرس اکسیداتیو ناشی از تجویز سیکلو فسفامید توسط یک آنتی‌اکسیدان قوی و مطمئن که می‌تواند به کمتر شدن عوارض ناشی از سیکلو فسفامید منجر شود بررسی گردد. از انواع آنتی‌اکسیدان‌ها می‌توان به ویتامین‌های C، E، داروهای گیاهی مانند اسید گالیک و ساپونین‌ها اشاره نمود (۴،۵).

ساپونین‌ها (Saponin, SP) جزء اصلی برخی از گیاهان دارویی همچون خارخاسک و جین سینک هستند. ساپونین‌ها در حالت خالص بی‌رنگ و یا سفید بوده و اغلب مزه‌ی تلخی دارند. ساپونین‌ها شکل خاصی از گلیکوزیدها هستند که خاصیت ضد میکروبی، آنتی‌اکسیدانی و ضد التهابی دارند. دو نوع ساپونین تشخیص داده شده است که عبارت‌اند از نوع استروئیدی و نوع ترپنوئیدی. در برخی از مطالعات اثرات مفید این ماده به عنوان آنتی‌اکسیدان در بافت‌ها مشخص شده است. ساپونین‌ها با کاهش پراکسیداسیون لیپیدی، افزایش گلوکوتایون، گلوکوتایون پراکسیداز و گلوکوتایون ردوکتاز باعث اصلاح ظرفیت تام آنتی‌اکسیدانی می‌شوند (۶،۷).

در مطالعه‌ای مشخص شده که ساپونین‌ها فعالیت سوپراکسید دیسموتاز و ظرفیت آنتی‌اکسیدانی را در کبد بهبود می‌بخشند و با حذف گونه‌های فعال اکسیژن پراکسیداسیون لیپیدی را مهار می‌کنند. در کلیه نیز ساپونین‌ها باعث کاهش استرس گرمایی شده و در رده‌های خاص سلولی توبولار کلیه استرس اکسیداتیو القا شده را کم می‌کنند. علاوه بر این ساپونین‌ها از سلول‌های عصبی در برابر آسیب اکسیداتیو القا شده توسط هیدروژن پراکسید محافظت می‌کنند و در بافت ریه نیز با کاهش استرس

گروه دوم: سیکلوفسفامید (CP) گروهی که با داروی سیکلوفسفامید با دوز  $15 \text{ mg/kg}$  به مدت ۵ هفته (۳۵ روز) یک بار در هفته با تزریق داخل صفاقی، تیمار شدند (۸).

گروه سوم: گروهی که با ساپونین  $5 \text{ mg/kg}$  به مدت ۳۵ روز، روزانه با تزریق داخل صفاقی درمان شدند (۹). گروه چهارم: گروه دریافت کننده داروی سیکلوفسفامید و ساپونین (SP + CP) با دوزهای مذکور به مدت ۵ هفته (۳۵ روز) بودند.

ویال ۵۰۰ میلی گرمی سیکلوفسفامید (Sigma) در نرمال سالین حل شد. تیمار با سیکلوفسفامید به صورت هفتگی و با دوز  $15 \text{ mg/kg}$  صورت گرفت. پودر ساپونین از شرکت (SIGMA-USA-ALDRICH) خریداری گردید و سپس در نرمال سالین در دمای اتاق، به دور از نور و در زیر هود حل شد.

بعد از اتمام طول دوره درمان و مداخلات دارویی لازم، حیوانات تحت بیهوشی با کتامین  $50 \text{ mg/kg}$  و زایلازین  $3 \text{ mg/kg}$  قرار گرفته و نمونه‌های خونی از قلب جمع‌آوری گردید. سپس قلب حیوان جدا شده و جهت بررسی تغییرات هیستوپاتولوژیکی داخل فرمالدئید ۱۰ درصد فیکس شد.

#### خونگیری و انجام آزمایش‌های بیوشیمیایی

خونگیری با استفاده از یک سرنگ مستقیماً از قلب انجام شد. پیش از خونگیری، نمونه‌های خون به مدت ۱۰ دقیقه در دور  $3000 \text{ rpm}$  سانتریفوژ گردید. در مرحله بعد سرم به دقت جداسازی و درون میکروتیوپ‌های اپندورف ریخته شد. سرم‌ها تا قبل از انجام آزمایش‌های بیوشیمیایی در فریزر  $-30$  نگهداری شدند. اندازه‌گیری سطح لاکتات دهیدروژناز و کراتین کیناز (Creatine Kinase, CK-MB and Lactate Dehydrogenase, LDH) متناسب با دستورالعمل مشخص شده در هر کیت آزمایشگاهی شرکت سازنده (پارس آزمون) و با استفاده از دستگاه اتوآنالایزر انجام شد (۱۰).

اکسیداتیو باعث کاهش آپوپتوز می‌شوند. ساپونین‌های مشتق از گیاهان دارویی مختلف دارای فعالیت ضد سرطانی و سیتوتوکسیک نیز هستند (۶).

با توجه به اینکه ساپونین دارای اثرات ضدالتهابی و آنتی‌اکسیدانی قوی است و می‌تواند نقش حفاظتی در برابر عوارض ناشی از داروهای شیمی‌درمانی اعمال کند و از آنجایی که تاکنون گزارش یا مطالعه‌ای مبنی بر تأثیر ساپونین در برابر سمیت قلبی ناشی از درمان با سیکلوفسفامید با این دوز و طول دوره درمان دریافت این دارو وجود ندارد؛ لذا در این مطالعه تصمیم گرفتیم تا اثر حفاظتی ساپونین را بر عملکرد آنزیم‌های قلبی و بافت قلب در موش‌های درمان شده با سیکلوفسفامید بررسی کنیم و فرض این است که ساپونین توانایی کاهش سمیت قلبی ناشی از سیکلوفسفامید را دارد.

#### مواد و روش‌ها

این مطالعه آزمایشگاهی با کد اخلاق IR.ARUMS.AEC.1401.017 بر روی حیوانات آزمایشگاهی موش سوری نر که از دانشگاه علوم پزشکی بقیه اله (عج ...) تهیه شده بودند، انجام شد. هدف این مطالعه بررسی تأثیر ساپونین بر بافت قلب در موش‌های نر تیمار شده با سیکلوفسفامید بود. ۲۴ سر موش سوری نر بالغ با وزن تقریبی ۳۰-۴۰ گرم وارد مطالعه شدند. به منظور تطابق با شرایط آزمایشگاهی حدود دو هفته قبل از شروع پروتکل جراحی و آزمایش‌ها، موش‌ها در چرخه نوری ۱۲ ساعت تاریکی و ۱۲ ساعت روشنایی در قفس‌های استاندارد و در شرایط آزمایشگاهی ۲۲-۲۵ درجه سانتی‌گراد و رطوبت ۳۵-۴۵ درصد نگهداری شدند. در طول دوره آزمایش موش‌ها به آب و غذا دسترسی آزاد داشتند.

#### گروه بندی حیوانات و روش انجام آزمایش

موش‌ها به‌طور تصادفی در ۴ گروه ۶ تایی مورد مطالعه قرار گرفتند:

گروه اول (کنترل): فقط نرمال سالین دریافت کردند.

همچنین بعد از بیهوشی و خونگیری از قلب موش، بلافاصله قلب حیوان جدا شده و جهت بررسی‌های هیستوپاتولوژیک در فرمالین ۱۰ درصد فیکس شد. سپس مراحل آماده‌سازی بافتی انجام شده و برش‌های ۵ میکرونی تهیه گردید. پس از رنگ آمیزی هماتوکسیلین-ئوزین (Hematoxylin and Eosin, H&E) تغییرات هیستوپاتولوژیک بافت قلب زیر میکروسکوپ نوری مورد بررسی قرار گرفته و درجه‌بندی تغییرات بافتی به صورت زیر انجام گردید: (-) صفر، (+) درجه خفیف، (++) درجه متوسط و (+++) درجه شدید تغییرات (۱۰). لازم به ذکر است که لامهای آماده شده توسط یک پاتولوژیست به روش کور زیر میکروسکوپ نوری و با بزرگنمایی ۴۰ مورد بررسی و تحلیل قرار گرفت و حداقل ۱۰ فیلد در هر برش قلبی مورد ارزیابی قرار گرفت.

روش‌های تست آماری

داده‌ها با آزمون آماری، تحلیل واریانس یک طرفه (One Way ANOVA) آنالیز شدند و نتایج آنالیز آماری به صورت میانگین  $\pm$  انحراف معیار گزارش گردید. جهت تعیین اختلاف معنی‌داری بین گروه‌ها آنالیز تکمیلی با تست Tukey Post hoc انجام گرفت. تمام تست‌های آماری با استفاده از نرم افزار گراف پد پرسم نسخه ۳،۴،۸ انجام گرفت. سطح معنی‌داری ۰/۰۵ در نظر گرفته شد.

## یافته‌ها

### اثر سیکلوفسفامید

سطح آنزیم‌های کراتین کیناز و لاکتات دهیدروژناز در گروه سیکلوفسفامید در مقایسه با گروه کنترل بطور معنی‌دار

افزایش یافت. افزایش این آنزیم‌ها ممکن است ناشی از آسیب عضله قلبی به دلیل درمان با سیکلوفسفامید باشد (نمودارهای ۱ و ۲).

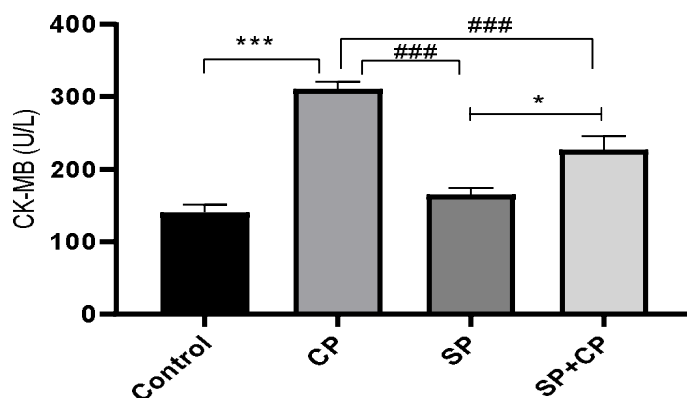
در بررسی‌های بافت شناسی قلب هیچ تغییری در گروه کنترل مشاهده نشد. در گروه سیکلوفسفامید ساختار طبیعی بافت قلب تخریب گردیده بود. به طوری که در مقایسه با گروه کنترل، تخریب هیالین، همراه با افزایش نفوذ لنفوسیت‌ها به دنبال درمان با سیکلوفسفامید مشاهده شد (شکل ۱).

### اثر ساپونین

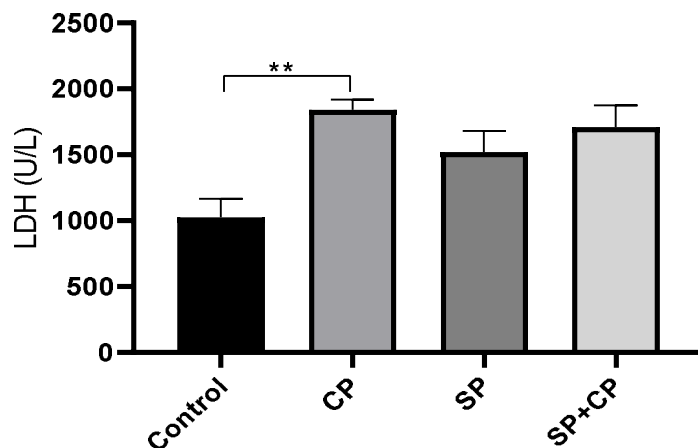
نتایج این مطالعه نشان داد که سطح سرمی آنزیم‌های کراتین کیناز و لاکتات دهیدروژناز در گروه تحت درمان با ساپونین در مقایسه با گروه سیکلوفسفامید کاهش یافت؛ ولی فقط کاهش سطح آنزیم کراتین کیناز معنی‌دار بود (نمودارهای ۱ و ۲).

درمان با ساپونین منجر به کاهش قابل توجه تغییرات تخریب هیالینی و اینفیلتراسیون لنفوسیتی در بافت قلب شد؛ بنابراین، به نظر می‌رسد که درمان با ساپونین باعث بهبود اثرات تخریبی ناشی از سیکلوفسفامید می‌شود (شکل ۱).

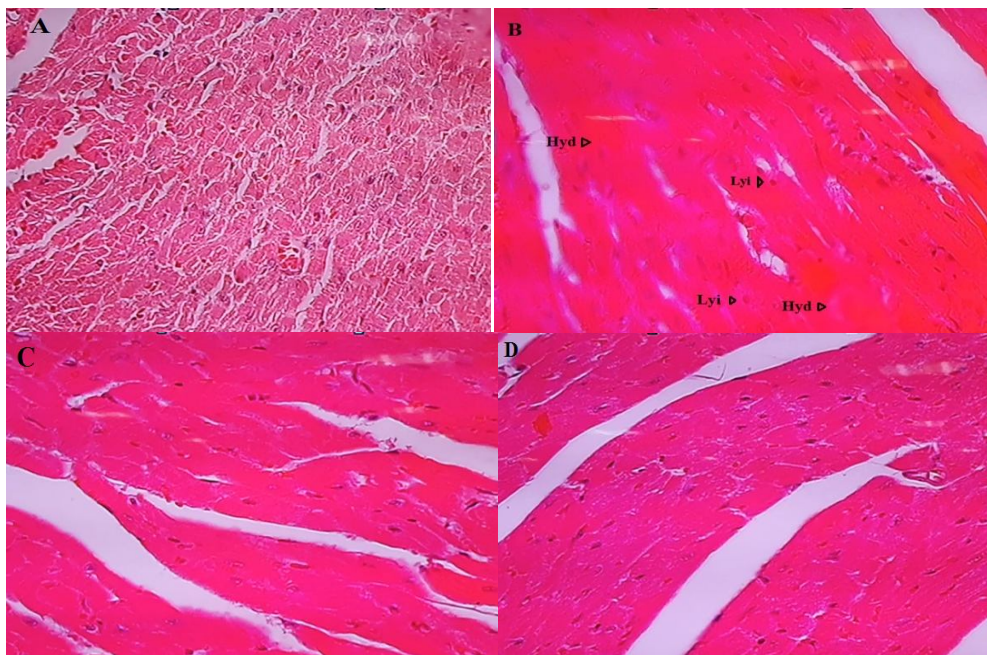
همچنین نتایج ارزیابی هیستوپاتولوژیک در گروه‌های مورد مطالعه در جدول ۱ نشان داده شده است. طبق جدول، درجه شدید نفوذ لنفوسیت‌ها و تخریب هیالینی در گروه دریافت‌کننده سیکلوفسفامید قابل مشاهده است. در گروه درمان با ساپونین و سیکلوفسفامید، درجه خفیفی از تخریب هیالینی دیده می‌شود.



نمودار ۱. اثر سیکلوفسفامید (CP) و ساپونین (SP) بر سطح سرمی کراتین کیناز.  $P < 0.001$  \*\*\* در مقایسه با گروه کنترل،  $P < 0.001$  ### در مقایسه با گروه ساپونین  $P < 0.05$  \* در مقایسه با گروه سیکلوفسفامید،  $P < 0.001$  ### در مقایسه با گروه کنترل،  $P < 0.05$  \* در مقایسه با گروه ساپونین. افزایش معنی دار سطح سرمی کراتین کیناز در گروه سیکلوفسفامید که با دریافت ساپونین به طور معنی دار کاهش داده شد.



نمودار ۲. اثر سیکلوفسفامید (CP) و ساپونین (SP) بر سطح سرمی لاکتات دهیدروژناز در موش‌های تحت درمان.  $P < 0.01$  \*\* در مقایسه با گروه کنترل. افزایش آنزیم لاکتات دهیدروژناز در گروه سیکلوفسفامید در مقایسه با گروه کنترل معنی دار است. نتایج آنالیز آماری به صورت میانگین  $\pm$  انحراف معیار گزارش شده است.



شکل ۱. ارزیابی هیستوپاتولوژیک کاردیومیوسیت‌ها پس از درمان با سیکلوفسفامید و ساپونین. رنگ آمیزی مقاطع قلبی با هماتوکسیلین و ائوزین (H&E) انجام شده است، (A) ساختار طبیعی میوکارد در گروه کنترل. (B) نفوذ لنفوسیت‌ها (lymphocyte infiltration, lyi) و تخریب هیالین (Hyaline degeneration, Hyd) در گروه دریافت کننده سیکلوفسفامید، (C) گروه ساپونین، تغییرات بافت شناسی خاصی مشاهده نشد و ساختار طبیعی بافت قلبی در این گروه حفظ گردید. (D) ظاهر طبیعی و سالم کاردیومیوسیت‌ها در گروه درمان با ساپونین و سیکلوفسفامید، درجه خفیفی از تخریب هیالینی در این گروه قابل مشاهده است (۴۰×). موارد پاتولوژیک روی فتومیکروگرافها با علائم اختصاری نوشته شده است (تصویر B).

جدول ۱. تغییرات پاتولوژیک در کاردیومیوسیت‌ها در گروه‌های مورد مطالعه

گروه‌های مورد مطالعه	تخریب هیالینی	انفیلتراسیون لنفوسیتی
کنترل	-	-
سیکلوفسفامید	+++	+++
ساپونین	-	-
ساپونین و سیکلوفسفامید	+	-

(-) صفر، (+) درجه خفیف، (++) درجه متوسط و (+++) درجه شدید تغییرات

### بحث

می‌شود. مهار تکثیر سلولی، تشکیل میکرونوکلئوس و نهایتاً مرگ سلولی از اثرات این دارو است. سیکلوفسفامید در درمان سرطان‌هایی مانند: لوسمی، لنفوم و بیماری‌های خود ایمنی مثل آرتریت روماتوئید به‌طور وسیع کاربرد دارد (۱۱). سیکلوفسفامید اثرات مخربی بر اندام‌های بدن نظیر قلب، کبد و کلیه که آن را متابولیزه و دفع می‌کنند، دارد.

سیکلوفسفامید یکی از داروهای شیمی‌درمانی است که دارای خاصیت آلکیلاسیون بوده و با برقراری پیوندهای کووالانسی در جایگاه‌های نوکلئوفیلیک رشته‌های DNA و پروتئین و ایجاد پیوندهای عرضی باعث شکستگی و غیر فعال شدن این رشته و توقف در سنتز آن‌ها

در گیاهان خاصیت ضد میکروبی دارند و مانع کپک فارچی و حمله حشرات به گیاهان می‌شوند. ساپونین‌ها دارای خواص بیولوژیکی مختلفی مانند کاهش قند خون، کاهش چربی خون، خاصیت ضد التهابی، ضد میکروبی، ضد سرطانی، ضد مالاریا، خاصیت آنتی‌اکسیدانی و تنظیم‌کننده‌ی سیستم ایمنی می‌باشند (۱۶). در این مطالعه اثر حفاظتی ساپونین در عملکرد آنزیم‌های قلبی و بافت قلب در موش‌های درمان شده با سیکلوفسفامید مورد بررسی قرار گرفت.

یافته‌های به دست آمده در این مطالعه، افزایش معنی‌دار برخی از شاخص‌های آسیب میوکارد یعنی کراتین کیناز و لاکتات دهیدروژناز در گروه سیکلوفسفامید را نشان داد. در مقابل، در گروه تحت درمان با ساپونین، کاهش معنی‌دار در سطح سرمی کراتین کیناز وجود داشت. Gur و همکاران نشان دادند که درمان با سیکلوفسفامید با افزایش استرس اکسیداتیو و کاهش سطح دفاع آنتی‌اکسیدانی باعث آسیب بافت‌های قلب و سمیت قلبی در مدل حیوانی موش صحرائی می‌شود. در گروه درمان شده با سیکلوفسفامید احتقان و ادم سلولی و تخریب هسته کاردیومیوسیتها مشاهده شد و تغییر در سطح سرمی آنزیم‌های کراتین کیناز و لاکتات دهیدروژناز با درمان موش‌های آزمایشگاهی با این دارو مرتبط بود (۱۷). مطالعات حیوانی و بالینی نشان می‌دهند که برخی از محصولات طبیعی مشتق شده از گیاهان، مانند الاجیک اسید می‌تواند سمیت عصبی، قلبی، کبدی و کلیوی ناشی از رادیوتراپی و شیمی‌درمانی را کاهش دهند (۱۸). همچنین مطالعات اخیر گزارش کرده‌اند که کاهش پارامترهای آسیب قلبی با تجویز ساپونین در موش‌های صحرائی دیابتی با خواص آنتی‌اکسیدانی آن ارتباط دارد و در موش‌های درمان شده با این دارو، بهبود تغییرات پاتولوژیک در روش وابسته به دوز وجود دارد (۲۰).

نتایج مطالعات، حاکی از نقش ساپونین در محافظت از قلب در برابر آسیب‌های ایسکمیک و اختلال عملکرد قلب می‌باشند و نشان می‌دهند که ساپونین سطح سرمی کراتین

مطالعات نشان داده‌اند این دارو باعث ایجاد آریمی‌های قلبی، اختلال حافظه و یادگیری، نوروپاتی و نازائی در انسان و حیوانات آزمایشگاهی می‌شود. همچنین باعث کاهش هورمون‌های لوتهینی و فولیکولی، تستوسترون، استروژن و اریتروپویتین و در نتیجه بروز آنمی می‌گردد. سیکلوفسفامید از طریق افزایش استرس اکسیداتیو، تولید رادیکال‌های آزاد، و فعال نمودن مسیرهای التهابی و رهاسازی سایتوکاینها و اینترلوکینها باعث اختلال در روند اسپرماتوژنز و اووژنز، کاردیومیوپاتی، نفروپاتی و نوروپاتی می‌گردد (۱۳، ۱۲).

فلانوئیدها ترکیبات فنولی طبیعی با منشأ گیاهی هستند که دارای خواص مختلف بیولوژیکی و دارویی از جمله خاصیت ضد التهابی، ضد باکتری، ضد آلرژی و ترومبوز، ضد آپوپتوز و گشادکنندگی عروقی هستند. در میان فلانوئیدهای گیاهی، الاجیک اسید، لینالول، کورکومین و غیره دارای ترکیبات فعال زیستی هستند که در بسیاری از گیاهان وجود دارد. این ترکیبات غیرسمی و دارای فعالیت‌های دارویی مختلف مانند آنتی‌اکسیدانی، ضد التهابی، ضد سرطانی و ضد دیابت هستند (۱۴). در مطالعات اخیر گزارش شده است که الاجیک اسید اثرات محافظتی در برابر اختلالات متابولیکی مختلف و مهار سمیت قلبی ناشی از ایفوسفامید را دارد و لینالول اثر حفاظتی در برابر آسیب ایسکمی - پرفیوژن میوکارد در موش‌های صحرائی اعمال می‌کند (۱۵). همچنین کورکومین در میتوکندری‌های ایزوله شده از قلب موش صحرائی باعث مهار سمیت داروی سلکو کسب که در درمان بدخیمی‌های متاستاتیک مورد استفاده قرار می‌گیرد، می‌شود (۱۴).

بسیاری از داروهای مورد استفاده در طب سنتی حاوی ساپونین هستند. ساپونین‌ها گروه مهمی از متابولیت‌های ثانویه گیاهی هستند. آن‌ها اساساً مواد فوتوشیمیایی گیاهی هستند که در بسیاری از گونه‌های گیاهی هم در گیاهان وحشی و هم در محصولات زراعی یافت می‌شوند. باز هیدرولیز ساپونین‌ها یک قسمت گلیکون یا قندی و یک قسمت آگلیکون یا غیر قندی به دست می‌آید. ساپونین‌ها

کیناز و لاکتات دهیدروژناز و نیز اندازه ناحیه ایسکمیک را پس از سکت قلبی کاهش می دهد (۲۰). در مطالعه ما نیز ساپونین، سطح سرمی کراتین کیناز را به صورت معنی داری کاهش داد، ولی کاهش لاکتات دهیدروژناز معنی دار نبود. که این نشان دهنده محافظت احتمالی این دارو در برابر سمیت قلبی سیکلوفسفامید است؛ البته در مطالعه حاضر ساپونین به میزان ۵ میلی گرم بر کیلوگرم و به صورت تک دوز تجویز گردید و همان طوری که عنوان شد این دارو به صورت وابسته به دوز دارای اثرات درمانی و حفاظتی است؛ لذا به نظر می رسد در صورت افزایش دوز ساپونین، احتمالاً شاهد کاهش معنی دار سطح سرمی لاکتات دهیدروژناز نیز خواهیم بود.

علاوه بر این، در مطالعه ما، درمان با سیکلوفسفامید باعث ایجاد تغییرات پاتولوژیک در بافت قلب از جمله نفوذ نفوسیت ها و تخریب هیالینی شد. به نظر می رسد که قدرت استرس اکسیداتیو بالای سیکلوفسفامید دلیل اصلی این اختلالات است. دژنراسیون هیالین در میوکارد باعث فعال شدن مسیرهای نکروز سلولی می شود که در نهایت منجر به مرگ سلول های قلبی می گردد. برای مثال، دژنراسیون هیالینی ممکن است در مناطق نسبتاً وسیعی از میوکارد شامل بافت میوکارد و بافت بینابینی مشاهده شود. در این نوع تخریب، اکتنازی های شبه عروقی تشکیل شده و سینوزوئیدها، چاله های وریدی، هماتوم ها و ترومبوزها ایجاد می گردند، به ویژه زمانی که بافت ائوزینوفیلیک هیالین شده شروع به تخریب می کند. قطرات ائوزینوفیل و رگ های شبه عروقی مرتبط با دژنراسیون هیالین در کاردیومیوپاتی و انفارکتوس میوکارد انسان نیز مشاهده شده اند. در فاز مزمن انفارکتوس در موش صحرایی، میوفیبریل های هیالینی نکروزه و ائوزینوفیلیک و ساختارهای سینوزوئیدی فراوانی نیز در داخل کاردیومیوسیتها قابل مشاهده است. همچنین عروقی که فاقد گلبول های قرمز بوده؛ اما ظاهر «شبه عروقی» دارند در بافت قلبی نمایان می گردند. (۲۰). در مطالعه حاضر دریافتیم که ساپونین

باعث کاهش تغییرات مورفولوژیک بافت قلب می شود. این اثرات محافظتی ساپونین ممکن است به دلیل خواص ضد آپوپتوزی، ضد التهابی و آنتی اکسیدانی قوی این دارو باشد که با کاهش تغییرات پاتولوژیک در بافت قلب تائید شد. گل محمدی و همکاران گزارش کرده اند که ساپونین با کاهش فاکتورهای التهابی نظیر اینترلوکینها و تقویت ظرفیت دفاع آنتی اکسیدانی از قبیل افزایش آنزیم های آنتی اکسیدان شامل سوپراکسید دیسموتاز و گلوکوتیون پراکسیداز و همچنین کاهش میزان پراکسیداسیون لیپیدی، در آسیب کبدی و کلیوی ناشی از سیکلوفسفامید اثر حفاظتی دارد. آن ها همچنین نشان دادند که ساپونین باعث کاهش تغییرات پاتولوژیک مثل انفیلتراسیون لنفوسیتی و نوتروفیلی، احتقان و آتروفی گلوامرولی در گلوامرول و توبولهای کلیه می شود (۲۱). با توجه به اینکه نتایج ما نیز کاهش تغییرات پاتولوژیک و ساختاری در بافت قلب به دنبال دریافت ساپونین نشان دادند؛ بنابراین با تحقیقات قبلی مطابقت داشتند. از جمله محدودیت هایی که در این مطالعه وجود داشت عدم امکان بررسی های فاکتورهای التهابی و برخی از عوامل آنتی اکسیدانی به دلیل بودجه محدود این طرح می توان ذکر نمود.

### نتیجه گیری

آسیب قلبی و اختلال فعالیت الکتریکی آن مهم ترین عوارض داروهای شیمی درمانی نظیر سیکلوفسفامید هستند. ساپونین ها دارای اثرات ضد التهابی و آنتی اکسیدانی قابل توجهی بوده و به عنوان اسکاوانجرهای معروف رادیکال های آزاد شناخته می شوند. یافته های ما با کاهش تغییرات پاتولوژیک قلب و کاهش آسیب میوکارد نشان دادند که تجویز ساپونین نقش مفیدی در کاهش آسیب قلبی ناشی از دریافت سیکلوفسفامید دارد؛ بنابراین مطالعه حاضر ممکن است به عنوان الگویی برای مطالعات بیشتر در مورد مکانیسم های دخیل در اثرات درمانی ساپونین در سمیت قلبی ناشی از دریافت سیکلوفسفامید قرار گیرد.

هیچ کدام از نویسندگان این مطالعه، افراد و دستگاه‌ها  
تعارض منافی برای انتشار این مقاله ندارند.

### تشکر و قدردانی

از حمایت‌های معاونت تحقیقات دانشگاه علوم پزشکی  
اردبیل برای انجام این طرح تشکر و قدردانی می‌شود.

### منابع

1. Akomolafe SF, Aluko BT. Protective effect of curcumin on fertility in cyclophosphamide exposed rats: Involvement of multiple pathways. *J Food Biochem*. 2020;44(1):e13095. doi: 10.1111/jfbc.13095.
2. Famurewa AC, Aja PM, Medewase JO, Abi I, Ogbonna OC, Ofor CC, et al. Dipeptidyl Peptidase-4 Inhibitor Sitagliptin Exhibits Antioxidant Mechanism for Abrogation of Cyclophosphamide-Induced Cardiac Damage and Oxidative Hepatorenal Toxicity in Rats. *Drug Res*. 2022;72(7):396-403. doi: 10.1055/a-1842-7596.
3. Asiri YA. Probuocol attenuates cyclophosphamide-induced oxidative apoptosis, p53 and Bax signal expression in rat cardiac tissues. *Oxid Med Cell Longev*. 2010;3(5):308-16. doi: 10.4161/oxim.3.5.13107.
4. Barati E, Nikzad H, Karimian M. Oxidative stress and male infertility: current knowledge of pathophysiology and role of antioxidant therapy in disease management. *Cell Mol Life Sci*. 2020;77(1):93-113. doi: 10.1007/s00018-019-03253-8.
5. Attia AA, Sorour JM, Mohamed NA, Mansour TT, Al-Eisa RA, El-Shenawy NS. Biochemical, Histological, and Ultrastructural Studies of the Protective Role of Vitamin E on Cyclophosphamide-Induced Cardiotoxicity in Male Rats. *Biomedicines*. 2023;11(2):390. doi: 10.3390/biomedicines11020390.
6. Du YG, Wang LP, Qian JW, Zhang KN, Chai KF. Panax notoginseng saponins protect kidney from diabetes by up-regulating silent information regulator 1 and activating antioxidant proteins in rats. *Chin J Integr Med*. 2016;22(12):910-917. doi: 10.1007/s11655-015-2446-1.
7. Melek FR, Aly FA, Kassem IA, Abo-Zeid MA, Farghaly AA, Hassan ZM. Three further triterpenoid saponins from *Gleditsia caspica* fruits and protective effect of the total saponin fraction on cyclophosphamide-induced genotoxicity in mice. *Z Naturforsch C J Biosci*. 2015;70(1-2):31-7. doi: 10.1515/znc-2014-4132.
8. Mehraban Z, Ghaffari Novin M, Golmohammadi MG, Sagha M, Ziai SA, Abdollahifar MA, et al. Protective Effect of Gallic Acid on Testicular Tissue, Sperm Parameters, and DNA Fragmentation against Toxicity Induced by Cyclophosphamide in Adult NMRI Mice. *Urol J*. 2020;17(1):78-85. doi: 10.22037/uj.v0i0.4858.
9. Timar M, Banaei S. Protective effect of saponin on sperm DNA fragmentation of mice treated with cyclophosphamide. *Andrologia*. 2022;54(2):e14336. doi: 10.1111/and.14336.
10. Golmohammadi MG, Shahbazi A, Asl MMC, Banaei S. Calcitriol and erythropoietin protect against cardiac injury induced by renal ischemia-reperfusion. *Biointerface Res Appl Chem*. 2020;10:6718-6727.
11. Mehraban Z, Gaffari Novin M, Golmohammadi MG, Nazarian H. Effect of *Ceratonia siliqua* L. extract on DNA Fragmentation of Sperm in Adult Male Mice Treated with Cyclophosphamide. *Reprod Sci*. 2021;28(4):974-981. doi: 10.1007/s43032-020-00322-3.
12. Tripathi DN, Jena GB. Astaxanthin inhibits cytotoxic and genotoxic effects of cyclophosphamide in mice germ cells. *Toxicology*. 2008;248(2-3):96-103. doi: 10.1016/j.tox.2008.03.015.

13. Yoo M, Tanaka T. The Protective Effect of Testosterone on the Ovarian Reserve During Cyclophosphamide Treatment. *Onco Targets Ther.* 2020;13:2987-2995. doi: 10.2147/OTT.S242703.
14. Ebrahimi HA, Esmaeli S, Khezri S, Salimi A. Curcumin-Loaded Chitosan Nanoparticle Preparation and Its Protective Effect on Celecoxib-induced Toxicity in Rat isolated Cardiomyocytes and Mitochondria. *Drug Res.* 2023;73(03):125-136. doi: 10.1055/a-1960-3092.
15. Zheng X-H, Liu C-P, Hao Z-G, Wang Y-F, Li X-L. Protective effect and mechanistic evaluation of linalool against acute myocardial ischemia and reperfusion injury in rats. *RSC advances.* 2017;7(55):34473-81.
16. Koczurkiewicz P, Kłaś K, Grabowska K, Piska K, Rogowska K, Wójcik-Pszczola K, et al. Saponins as chemosensitizing substances that improve effectiveness and selectivity of anticancer drug-Minireview of in vitro studies. *Phyther Res.* 2019;33(9):2141-2151. doi: 10.1002/ptr.6371.
17. Gür F, Cengiz M, Kutlu HM, Cengiz BP, Ayhancı A. Molecular docking analyses of Escin as regards cyclophosphamide-induced cardiotoxicity: In vivo and in Silico studies. *Toxicol Appl Pharmacol.* 2021;411:115386. doi: 10.1016/j.taap.2020.115386.
18. Rehman MU, Tahir M, Ali F, Qamar W, Lateef A, Khan R, et al. Cyclophosphamide-induced nephrotoxicity, genotoxicity, and damage in kidney genomic DNA of Swiss albino mice: the protective effect of Ellagic acid. *Mol Cell Biochem.* 2012;365(1-2):119-27. doi: 10.1007/s11010-012-1250-x.
19. Türk G, Ceribaşı AO, Sakin F, Sönmez M, Ateşşahin A. Antiperoxidative and anti-apoptotic effects of lycopene and ellagic acid on cyclophosphamide-induced testicular lipid peroxidation and apoptosis. *Reprod Fertil Dev.* 2010;22(4):587-96. doi: 10.1071/RD09078.
20. Yao H, Xie Q, He Q, Zeng L, Long J, Gong Y, et al. Pretreatment with Panaxatriol Saponin Attenuates Mitochondrial Apoptosis and Oxidative Stress to Facilitate Treatment of Myocardial Ischemia-Reperfusion Injury via the Regulation of Keap1/Nrf2 Activity. *Oxid Med Cell Longev.* 2022;2022:9626703. doi: 10.1155/2022/9626703.
21. Golmohammadi MG, Banaei S, Timar M, Abedi A. Saponin protects against cyclophosphamide-induced kidney and liver damage via antioxidant and anti-inflammatory actions. *Physiol Int.* 2023;110(2):108-120. doi: 10.1556/2060.2023.00190.