

Twin Pregnancy with one Fetus and a Concomitant Mole: A Case Report

Shamsi Zare¹, Nasrin Sufizadeh², Sara Mohammdi³, Payman Rezagholy^{4*}

1. Assistant Professor, Department of Obstetrics and Gynecology, Faculty of Medicine, Kurdistan University of Medical Sciences, Sanandaj, Iran. ORCID ID: 0000-0003-3550-3655

2. Assistant Professor, Department of Obstetrics and Gynecology, Faculty of Medicine, Behsat Hospital, Kurdistan University of Medical Sciences, Sanandaj, Iran. ORCID ID: 0000-0001-8527-6564

3. Instructor, Department of Operating Room, School of Allied Medical Sciences, Ilam University of Medical Sciences, Ilam, Iran. ORCID ID: 0000-0003-3199-491X

4. Instructor, Department of Operating Room, Faculty of Nursing and Midwifery, Kurdistan University of Medical Sciences, Sanandaj, Iran (Corresponding Author), Tel: +98-87-33180980, Email: paimanrezagholy@gmail.com. ORCID ID: 0000-0002-6811-8780

ABSTRACT

Background and Aim: Gestational trophoblastic disease consists of a wide range of tumors related to the uterus, including complete and incomplete hydatidiform mole, placental trophoblastic tumor, and choriocarcinoma, which have different tendencies to local invasion and metastasis. In this study, we report a case of twin pregnancy with one fetus and a concomitant mole in a 40-year-old woman.

Case report: A 40-year-old woman at 17-week of pregnancy referred with complaints of shortness of breath, headache and high blood pressure. Fetal heart rate was 110. According to the ultrasound of the fetus, the size of the placenta was much larger than normal and had cystic areas. The patient was diagnosed as a case of twin pregnancy with one fetus and a concomitant mole. Emergency hysterotomy was performed. The patient was discharged from the hospital after one week in good general condition and recommended to check weekly β HCG titer test and control blood pressure.

conclusion: Molar pregnancy is diagnosed by abdominal ultrasound and serum β HCG measurement. Considering pregnancy complications such as gestational hypertension and metabolic disorders such as hyperthyroidism and bleeding which can increase after such pregnancies, early diagnosis and treatment are essential to reducing maternal mortality. In addition, after termination of such pregnancies, examination of the patients for early detection of trophoblastic tumors is very important.

Keyword: Twin pregnancy, Molar pregnancy

Received: Nov 2, 2022

Accepted: April 10, 2023

How to cite the article: Shamsi Zare, Nasrin Sufizadeh, Sara Mohammdi, Payman Rezagholy. Twin Pregnancy with one Fetus and a Concomitant Mole: A Case Report. *SJKU* 2023;28(3):117-123.

Copyright © 2018 the Author (s). Published by Kurdistan University of Medical Sciences. This is an open access article distributed under the terms of the Creative Commons Attribution-Non Commercial License 4.0 (CCBYNC), where it is permissible to download, share, remix, transform, and buildup the work provided it is properly cited. The work cannot be used commercially without permission from the journal

بارداری دوقلو با یک جنین و بارداری مولار: گزارش یک مورد

شمسی زارع^۱، نسرین صوفی زاده^۲، سارا محمدی^۳، پیمان رضاقلی^۴

۱. استادیار، گروه زنان و زایمان، دانشکده پزشکی، دانشگاه علوم پزشکی کردستان، سنندج، ایران. کد ارکید: ۳۶۵۵-۳۵۵۰-۰۰۰۳-۰۰۰۰

۲. استادیار، گروه زنان و زایمان، دانشکده پزشکی، دانشگاه علوم پزشکی کردستان، سنندج، ایران. کد ارکید: ۶۵۶۴-۸۵۲۷-۰۰۰۱-۰۰۰۰

۳. مربی، گروه تکنولوژی اتاق عمل، دانشکده پیراپزشکی، دانشگاه علوم پزشکی ایلام، ایلام، ایران. کد ارکید: ۴۴۹۱-۳۱۹۹-۰۰۰۳-۰۰۰۰

۴. مربی، گروه اتاق عمل، دانشکده پرستاری و مامایی، دانشگاه علوم پزشکی کردستان، سنندج، ایران پست الکترونیک: paimanrezagholy@gmail.com، تلفن:

۰۸۷-۳۳۱۸۰۹۸۰، کد ارکید: ۶۸۱۱-۸۷۸۰-۰۰۰۲-۰۰۰۰

چکیده

زمینه و هدف: بیماری تروفوبلاستیک حاملگی طیف وسیعی از تومورهای مربوط به رحم، شامل مول هیداتیدفرم کامل و ناکامل، تومور تروفوبلاستیک محل جفت و کوریوکارسینوم می باشد که تمایلات تهاجم موضعی و متاستازی متفاوتی دارند (۱). در این مطالعه یک مورد حاملگی دوقلویی، با یک جنین و حاملگی مولار در خانم باردار ۴۰ ساله را گزارش می شود.

گزارش مورد: بیمار خانم ۴۰ ساله با بارداری ۱۷ هفته که با شکایت تنگی نفس، سردرد و فشار خون بالا مراجعه کرده بود. با توجه به سونوگرافی جنین با Fetal heart rate=110، سائز جفت بسیار بزرگتر از حد نرمال و دارای نواحی کیستیک می باشد. برای مریض تشخیص حاملگی دوقلو با یک جنین و حاملگی مولار داده شد و هیستروتومی اورژانسی برای مریض انجام شد. بیمار بعد از یک هفته با حال عمومی خوب و توصیه به انجام تیتراژ هفتگی β Human chorionic gonadotropin و کنترل فشار خون از بیمارستان ترخیص شد.

نتیجه گیری: حاملگی مولار توسط سونوگرافی و اندازه گیری β HCG سرم تشخیص داده می شود. با توجه به این که عوارض حاملگی اعم از فشارخون بارداری و عوارض متابولیک مانند پرکاری تیروئید و نیز خون ریزی به دنبال این گونه بارداری ها افزایش می یابد تشخیص و درمان زودرس جهت کاهش مرگ و میر مادری بسیار ارزشمند است. به علاوه بعد از ختم این گونه حاملگی ها بررسی جهت تشخیص زودرس تو مورهای تروفوبلاستیک بسیار مهم است.

کلمات کلیدی: حاملگی دوقلویی، مولار

وصول مقاله: ۱۴۰۱/۸/۱۱ اصلاحیه نهایی: ۱۴۰۲/۱/۱۹ پذیرش: ۱۴۰۲/۱/۲۱

مقدمه

بیماری تروفوبلاستیک حاملگی، طیف وسیعی از تومورهای مربوط به رحم، شامل مول هیداتیدیفرم کامل و ناکامل، تومور تروفوبلاستیک محل جفت و کوریوکارسینوم می باشد که تمایلات تهاجم موضعی و متاستازی متفاوتی دارند (۱). حاملگی مولار یک اتفاق نادر است که میزان شیوع آن ۱ تا ۲ مورد در هر ۱۰۰۰ حاملگی می باشد (۲). در مطالعه دیگری شیوع حاملگی مولار کامل و ناکامل ۳/۸۹ در ۱۰۰۰ حاملگی است و در خانم های با سطح اقتصادی- اجتماعی پایین، بستری در بیمارستان های دولتی ۱ در ۲۳۷ زایمان و در خانم های بستری در مراکز خصوصی یک در ۴۷۱ زایمان بوده است (۳). این بیماری در کشورهای در حال توسعه مانند مالزی و خاور دور مانند ژاپن شایع تر است (۴). سن بالای ۳۵ سال، عادات تغذیه ای، سابقه قبلی حاملگی مولار از فاکتورهای مساعده کننده است. شیوع مول در اوائل و اواخر سنین باروری بیشتر می باشد (۵). شایع ترین نشانه بیماری، خونریزی رحمی بوده و آنمی می باشد همچنین سرعت بزرگ شدن رحم بیش از حد معمول بوده و در ۵۰ درصد موارد، رحم بزرگتر از سن بارداری مورد انتظار می باشد و سونوگرافی شیوه تشخیص انتخابی است (۶). تشخیص سریع علایم پره اکلامسی در حاملگی مولار و درمان علایم، منجر به بهبود پیش آگهی بیماران خواهد شد (۷). Schena و همکاران یک مورد حاملگی مولار در سن بارداری ۶ هفته با هورمون بتا خون (β Human chorionic gonadotropin) بالا همراه با بزرگی رحم، سردرد و فشار خون گزارش کردند (۸). Turner و همکاران یک مورد حاملگی مولار همراه با علایم پره اکلامپسی در یک خانم ۳۷ ساله گزارش کردند (۹). به دلیل اینکه پره اکلامپسی یکی از علائم نادر در حاملگی مولار می باشد، در صورت علایم پره اکلامپسی در اوایل حاملگی، تشخیص مول هیداتیدیفرم در نظر گرفته

شود. این مطالعه با هدف گزارش یک مورد حاملگی دو قلوئی، با یک جنین و حاملگی مولار انجام شد.

گزارش مورد

این پژوهش بعد از تایید در کمیته اخلاق دانشگاه علوم پزشکی کردستان با کد اخلاق IR.MUK.REC.1400.016 شروع شد. بیمار خانم ۴۰ ساله با سابقه ۴ بار زایمان (G4P3L2D1) و سن بارداری ۱۷ هفته که با شکایت تنگی نفس، سردرد و فشار خون بالا به بیمارستان بعثت سنندج اعزام و بستری شد. بیمار سابقه پرفشاری خون دارد و داروی لوزارتان ۵۰ میلی گرم در روز مصرف می کند. فشار خون بیمار هنگام پذیرش ۱۸۰/۱۱۰ بود. قبل از اعزام سونوگرافی برای بیمار انجام شده و هماتوم شکمی با حجم ۳۲۰۰ سی سی گزارش شده بود و به دلیل پایین بودن هموگلوبین ۲ واحد خون و ۲ واحد پلاسما برای مریض تزریق شده بود. بیمار خونریزی فعال و اژینال نداشت و ضربان قلب جنین (Fetal heart rate) شنیده شد و در حد نرم بود. مشاوره پرناتولوژیست و داخلی برای مریض درخواست شد. با توجه به سونوگرافی انجام شده توسط پرناتولوژیست $FHR = 110$ و در حد ۱۸-۱۷ هفته بود و همچنین سایز جفت بسیار بزرگتر از حد نرمال و دارای نواحی کیستیک بود که تشخیص حاملگی دوقلو با یک جنین و حاملگی مولار داده شد. BHCG موقع پذیرش $< 10^6$ بود. با توجه بارداری پارشیل مولار بیمار تحت هیستروتومی اورژانسی قرار گرفت. ۶ واحد خون و ۶ واحد پلاسما برای مریض رزرو شد. برش میدلاین و انسزیون عرضی (KERR) بروی رحم انجام و جنین پسر با آپگار صفر خارج شد و جفت تروفوبلاستیک به حجم ۱۵۰۰ سی سی ساکشن و به پاتولوژی ارسال شد. در اتاق عمل برای مریض ۱ واحد خون و ۲ واحد پلاسما تزریق شد. بعد از عمل مریض به بخش ICU انتقال داده شد و با توجه به کراکل و کاردیومگالی در عکس قفسه سینه و عدم کنترل

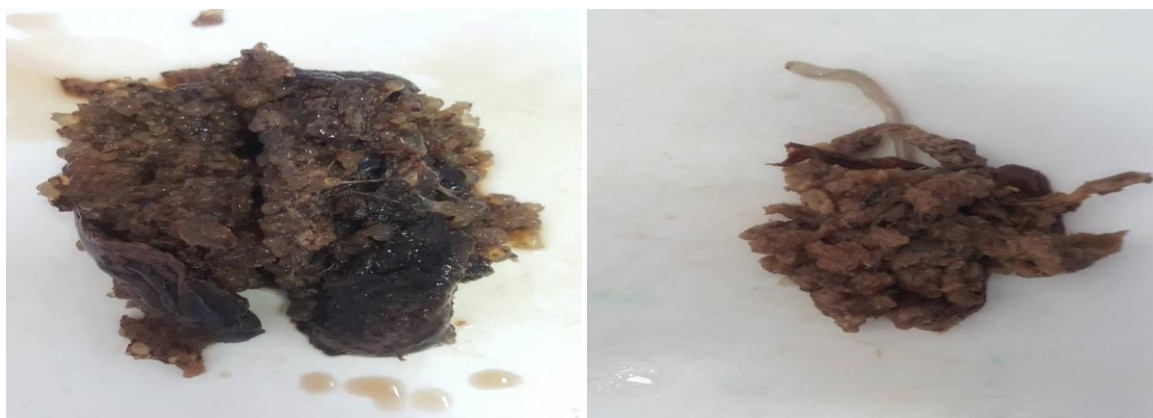
تیتراژ هفتگی β HCG و کنترل فشار خون از بیمارستان ترخیص شد. بعد از یک ماه با بالا بودن β HCG به بیمارستان مراجعه کرد و بستری شد و در بررسی انجام شده سی تی ریه متاستاز را نشان می دهد که بیمار ۶ جلسه تحت شیمی درمانی قرار گرفت و با حال عمومی خوب از بیمارستان ترخیص شد. پاتولوژی جفت انفارکتوس ایسکمی متوسط و هیدرپیک پرزهای جفتی را نشان داد. همچنین بافت جفتی به اندازه $2,5 \text{ cm} \times 8 \times 12$ و وزن ۱۱۳ گرم را نشان داد.

فشار خون مشاوره اورژانسی قلب انجام و کسر جهشی (EF) ۵۰٪ بود و همچنین بیمار نارسایی درجه سه لتی و میترال (Mild Tricuspid Regurgitation, Mitral Regurgitation) داشت و طبق دستور مشاوره قلب انفوزیون نیتروگلیسرین و لازیکس ادامه داده شد. در طول مدت درمان آزمایش هورمون تحریک کننده تیروئید (Thyroid Stimulating Hormone) در محدوده طبیعی ۰,۵ تا ۰,۷۵ بود. در مجموع بیمار ۴ واحد پلاسما و ۳ واحد خون دریافت کرد. درمان با سولفات منیزیم و لابتالول آغاز شد. طبق مشاوره داخلی شیتوسیت نداشته است. بیمار بعد از یک هفته با حال عمومی خوب و توصیه به انجام

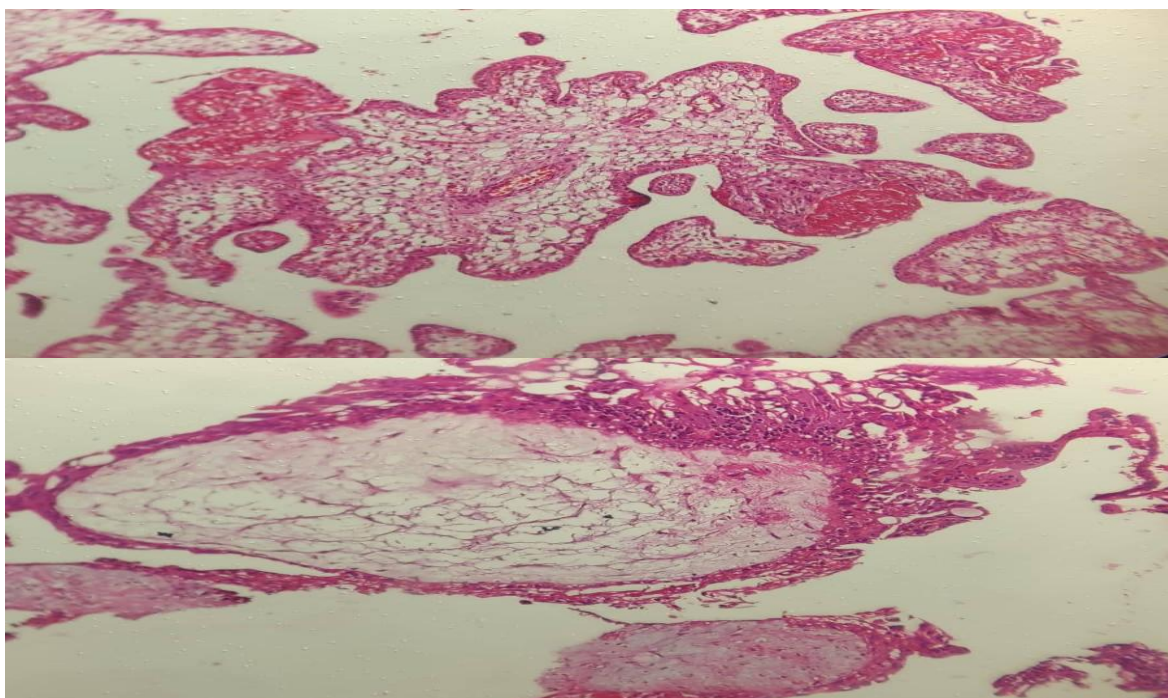
جدول ۱: تست های آزمایشگاهی بیمار در طول مدت درمان

آزمایش	پذیرش	ترخیص	آزمایش	پذیرش	ترخیص
β HCG	$\geq 10^6$	۱۷۴۰۰۰	PT	۱۲	۱۳
CR	۱,۱۷	۰,۹۲	PTT	۲۸	۳۰
Ca	۷	۸,۸	INR	۱,۲	۱,۱
ALT	۸۸	۲۴	PLT	۱۶۵۰۰۰	۲۳۳۰۰۰
AST	۹۸	۳۰	HB	۷,۷	۱۱,۳
LDH	۴۴۳	۵۹۳	Bun	۱۳	۱۶

β HCG (Human Chorionic Gonadotropin), CR (Creatinine), Ca(Calcium), ALT (Alanine Aminotransferase), AST (Aspartate Aminotransferase), LDH (Lactate Dehydrogenase), PT (Prothrombin Time), PTT (Partial Thromboplastin Time) INR (International Normalized Ratio), PLT (Platelet), HB(Hemoglobin), Bun (Blood Urea Nitrogen)



شکل ۱: تصاویر مربوط به بافت مول خارج شده



شکل ۲: تصاویر پاتولوژی که نشان‌دهنده انفارکتوس و هیدرپیک پرزهای جفتی می‌باشد.

بحث

β HCG مساوی ۵۳۰۰۰۰ mIU/ml گزارش کرد که حاملگی با هیستروتومی ختم داده شد (۱۴). هم‌چنان که در مطالعات قبلی ذکر شد احتمال نیاز به شیمی‌درمانی متعاقب ختم حاملگی‌های مذکور به علت بروز تومر تروفوبلاستیک حاملگی (Gestational trophoblastic neoplasia) وجود دارد که در بیمار ما نیز نیاز به تزریق ۶ دوز متوترکسات تا زمان صفر شدن β -hCG وجود داشت. در سال ۲۰۰۶ Growdon متوجه شد که سطح β HCG بعد از تخلیه حاملگی مولار با افزایش ریسک بیماری تروفوبلاستیک پایدار مرتبط است به خصوص اگر طی ۸-۳ هفته بعد از تخلیه رحم سطح β HCG بیش‌تر از ۲۰۰ باشد ریسک بیماری پایدار به ۳۵ درصد می‌رسد (۱۵). در مطالعه ویلیام توماس و همکاران (۲۰۱۲) خانم ۴۱ ساله و حاملگی سوم گزارش شد که با تورم دست و صورت و فشار خون ۲۱۰/۱۱۰ میلی‌متر جیوه با سن بارداری ۱۷ هفته و سونوگرافی‌های نرمال در هفته ۸، ۱۲، ۱۶ بارداری بدون سابقه فشار خون بالا مراجعه کرد که پس از بستری به دلیل عدم کنترل فشار خون با درمان‌های

حاملگی دوقلویی شامل یک جنین طبیعی و یک مول کامل دیپلوئید نادر است. لیکن موارد همراه با یک مول هیداتی فورم ناکامل بی‌نهایت نادر است (۱۰). امروزه به دلیل استفاده از روش‌های کمک‌باروری شیوع آن بیش‌تر شده است (۱۱). پیشرفت‌های اخیر سونوگرافی و آنالیز سیتوژنیک امکان تشخیص زودرس را به وجود آورده است (۱۲). Ogura دو مورد حاملگی مولار همراه با یک جنین زنده را گزارش کرد که اولین مورد یک زن ۲۷ ساله بود که به علت علائم پره‌اکلامپسی در ۱۶ هفتگی ختم بارداری داده شد و جفت یا تغییرات نسبی هیدروپیک و جنین بدون آنومالی خارج شدند. مورد دیگر یک زن ۳۰ ساله با یک توده مولتی‌سیتیک متصل به یک جفت نرمال با یک جنین زنده ۲۰ هفته در بررسی سونوگرافی بود که به علت خون‌ریزی شدید هیستروتومی انجام شد (۱۳). Ozarpaci یک مورد حاملگی دوقلویی دی‌کوربیونیک شامل یک جنین زنده و مول هیداتی فورم کامل را که در سن ۱۶ هفتگی پذیرش شده بود با سطح

زودرس تومورهای تروفوبلاستیک بسیار مهم است که آن هم فقط از طریق بررسی تیتراژ هفتگی β -hCG میسر می شود. در مورد بیمار مورد نظر نیز پیگیری دقیق بیمار و درمان به موقع آن سبب پیشگیری از عوارض بالقوه تهدیدکننده حیات مانند پارگی رحم و متاستاز به سایر اعضا را در برداشت.

نتیجه گیری

با توجه به اینکه پره اکلامپسی یکی از علایم نادر حاملگی مولار است، در تمام بیمارانی که در اوایل حاملگی دچار فشارخون بالا می شوند، باید تشخیص مول مد نظر قرار گیرد و تشخیص بالینی سریع پره اکلامپسی در اوایل حاملگی سبب پیشگیری از تشنج های اکلامپسی و کاهش مورتالیت و عوارض می شود.

تشکر و قدردانی

پروتکل این مطالعه در کمیته اخلاق دانشگاه علوم پزشکی کردستان تایید شده است. بدینوسیله نویسندگان این مقاله بر خود لازم میدانند که از معاونت محترم پژوهشی دانشگاه علوم پزشکی کردستان، ریاست و مدیران محترم بیمارستان بعثت سنندج تشکر و قدردانی نمایند که بدون همکاری آنان انجام این پژوهش میسر نبود. هیچگونه تعارض منافعی در ارسال یا انتشار این مقاله از جانب نویسندگان وجود ندارد.

رایج علایم پره اکلامپسی شدید، ختم بارداری صورت گرفت. گزارش آسیب شناسی، حاملگی مول ناقص را تایید کرد (۸). Wie و همکاران (۲۰۱۶) در کره جنوبی نیز یک مورد حاملگی مول ناقص در سه ماه اول بارداری با بروز علایم پره اکلامپسی شدید و هیپرتیروئیدی گزارش کردند که حین درمان طوفان تیروئیدی نیز بروز کرد (۱۶). با توجه به اینکه حاملگی مولار در سه ماهه اول بارداری با سونوگرافی تشخیص داده می شود، لذا احتمال تاخیر تشخیصی در رابطه با بیماری تروفوبلاستیک کمتر شده است ولی خانمی که در اوایل بارداری مراجعه کند اول باید آزمایش های حاملگی درخواست و سپس انجام سونوگرافی غربالگری انجام شود. (۱۷). لذا پیگیری دقیق بیمار بعد از تخلیه حاملگی مولار بسیار مهم است که آن هم از طریق کنترل هفتگی و بعد از سه نوبت صفر بودن β HCG سپس کنترل ماهیانه تیتراژ آن به مدت شش ماه انجام می شود (۱۸) و با این کار می توان در صورت ثابت ماندن یا افزایش β HCG به تشخیص تومور تروفوبلاستیک بارداری دست یافت و از عوارض وخیم و تهدیدکننده حیات آن پیشگیری کرد. با توجه به این که عوارض حاملگی اعم از فشارخون بارداری و عوارض متابولیک مانند پرکاری تیروئید و نیز خونریزی به دنبال این گونه بارداری ها افزایش می یابد. تشخیص و در مان زودرس جهت کاهش مرگ و میر مادری بسیار ارزشمند است. به علاوه بعد از ختم این گونه حاملگی ها بررسی جهت تشخیص

منابع

1. Lok C, Frijstein M, van Trommel N. Clinical presentation and diagnosis of gestational trophoblastic disease. *Best Pract Res Clin Obstet Gynaecol* 2021 Jul 1;74:42-52. doi.org/10.1016/j.bpobgyn.2020.12.001.
2. Schorge JO, Goldstein DP, Bernstein MR, Berkowitz RS. Recent advances in gestational trophoblastic disease. *J Reprod Med*. 2000;45(9):692.
3. Talati NJ. The pattern of benign gestational trophoblastic disease in Karachi. *JPMA*. 1998;48:296-9.
4. Sivanesaratnam V. Management of gestational trophoblastic disease in developing countries. *Best Pract Res Clin Obstet Gynaecol*. 2003;17(6):925-42.
5. Abike F, Temizkan O, Payasli A, Avsar F, Karahan N, Baspinar S. Postmenopausal complete hydatidiform mole: a case report. *Maturitas*. 2008;59(1):95-8. doi.org/10.1016/j.cub.2017.05.064

6. Radhouane A, Imen BA, Khaled N. Twin pregnancy with both complete hydatiform mole and coexistent alive fetus: Case report. *Asian Pac J Reprod.* 2015;4(4):331-3. doi.org/10.1016/j.apjr.2015.07.013
7. Kang A, Struben H. Pre-eclampsia screening in first and second trimester. *Ther Umsch.* 2008;65(11):663-6. DOI: 10.1024/0040-5930.65.11.663.
8. Schena FP, Thomas W, Griffiths M, Nelson-Piercy C, Sinnamon K. Pre-eclampsia before 20-week gestation: diagnosis, investigation and management. *NDT journal.* 2012;5(6):597-9. doi.org/10.1093/ckj/sfs101.
9. Turner JA. Diagnosis and management of pre-eclampsia: an update. *IJWHC.* 2010;2:327.
10. Copeland JW, Stanek J. Dizygotic Twin Pregnancy with a Normal Fetus and a Nodular Embryo Associated with a Partial Hydatidiform Mole. *Pediatr Dev Pathol.* 2010;13(6):476-480. doi:10.2350/09-11-0735-CR.1.
11. Kim CH, Kim YH, Kim JW, Kim KM, Cho MK, Kim SM, et al. Triplet pregnancy with partial hydatidiform mole coexisting with two fetuses: a case report. *J Obstet Gynaecol Res* 2008;34(4 Pt2):641-4. doi.org/10.1111/j.1447-0756.2008.00899.x.
12. Berkowitz RS, Goldstein DP. Molar pregnancy. *NEJM.* 2009;360(16):1639-45.
13. Ogura T, Katoh H, Satoh S, Tsukimori K, Hirakawa T, Wake N, et al. Complete mole coexistent with a twin fetus. *J Obstet Gynaecol Res* 2006;32(6):593-601. doi.org/10.1111/j.1447-0756.2006.00463.x.
14. Ozarpaci C, Yalti S, Gürbüz B, Ceylan S, Cakar Y. Complete hydatidiform mole with coexistent live fetus in dichorionic twin gestation. *Arch Gynecol Obstet* 2005;271(3):270-3. doi.org/10.1007/s00404-004-0642-x.
15. Growdon WB, Wolfberg AJ, Feltmate CM, Goldstein DP, Genest DR, Chinchilla ME, et al. Postevacuation hCG levels and risk of gestational trophoblastic neoplasia among women with partial molar pregnancies. *J Reprod Med.* 2006;51(11):871-4. DOI: 10.1097/01.AOG.0000174583.51617.25.
16. Wie J, Kwon J, Ko H, Lee Y, Shin J, Park I. Thyroid storm and early-onset proteinuric hypertension caused by a partial molar pregnancy. *J Obstet Gynaecol.* 2016;36(3):351-2.
17. Pourali L, Ayati S, Vahidroodsari F, Taghizadeh A, Sadat Hosseini R. Uterine rupture following incomplete molar pregnancy: a case report. *TUMJ.* 2013;70(12): 798-801.
18. Braga A, Mora P, de Melo AC, Nogueira-Rodrigues A, Amim-Junior J, Rezende-Filho J, Seckl MJ. Challenges in the diagnosis and treatment of gestational trophoblastic neoplasia worldwide. *WJCO.* 2019 Feb 2;10(2):28. doi: 10.5306/wjco.v10.i2.28