

Unilateral Impacted Permanent Maxillary Central Incisor: Surgical Exposure and Orthodontic Treatment: A Case Report

Farzad mojarrad¹, Fahime daneshyar², Shaghayegh golshani³

1. Professor, Department Of Pediatric Dentistry, University Of Medical Science, Hamadan, Iran. ORCID ID: 0000-0001-9947-5222.

2. Assistant Professor. Department Of Pediatric Dentistry, University Of Medical Science, Hamadan, Iran. ORCID ID: 0000-0003-3233-6521.

3. Post Graduate Student, Department Of Pediatric Dentistry, University Of Medical Science, Hamadan, Iran, (Corresponding Author), Email: sh.golshani17773@gmail.com. Tel: +989193854020, ORCID ID: 0000-0001-6070-2336.

ABSTRACT

Background and Aim: Maxillary central incisors are very important in regard to function and aesthetics. Early treatment of the impaction of these teeth will lead to higher chance of success and lower rate of complications.

Case report: This case report shows the clinical features and periodontal findings of a horizontally impacted maxillary central incisor which is located near the floor of the nasal cavity. The surgical and orthodontic method used for this patient was ultimately very successful in terms of aesthetics and tooth function.

Conclusion: Our results showed that careful monitoring and interdisciplinary collaboration during the treatment phase led to good periodontal health and successful aesthetic results with suitable functional occlusion.

Key words: Impacted central tooth, Surgical exposure, Remained primary tooth, Orthodontic treatment.

Received: Oct 11, 2022

Accepted: Sep 18, 2023

How to cite the article: Farzad mojarrad, Fahime daneshyar, Shaghayegh golshani. Unilateral Impacted Permanent Maxillary Central Incisor: Surgical Exposure and Orthodontic Treatment: A Case Report. SJKU 2024;29(2):132-140.

Copyright © 2018 the Author (s). Published by Kurdistan University of Medical Sciences. This is an open access article distributed under the terms of the Creative Commons Attribution-Non Commercial License 4.0 (CCBYNC), where it is permissible to download, share, remix, transform, and buildup the work provided it is properly cited. The work cannot be used commercially without permission from the journal

اکسپوزر جراحی و درمان ارتودنسی سانترال دائمی نهفته یک طرفه فک بالا: گزارش یک

مورد

فرزاد مجرد^۱، فهیمه دانشیار^۲، شقایق گلشنی^۳

۱. دانشیار، گروه دندانپزشکی کودکان، دانشکده دندانپزشکی، دانشگاه علوم پزشکی همدان، همدان، ایران، کد ارکید: ۵۲۲۲-۰۰۰۰-۰۰۰۱-۹۹۴۷

۲. استادیار، گروه دندانپزشکی کودکان، دانشکده دندانپزشکی، دانشگاه علوم پزشکی همدان، همدان، ایران، کد ارکید: ۶۵۲۱-۳۲۳۳-۰۰۰۳-۰۰۰۰

۳. دستیار تخصصی، گروه دندانپزشکی کودکان، دانشکده دندانپزشکی، دانشگاه علوم پزشکی همدان، همدان، ایران. (نویسنده مسئول)، تلفن: ۰۹۱۹۳۸۵۴۰۲۰، پست الکترونیک:

sh.golshani17773@gmail.com، کد ارکید: ۲۳۳۶-۶۰۷۰-۰۰۰۱-۰۰۰۰

چکیده

زمینه و هدف: دندان‌های سانترال فک بالا برای عملکرد و زیبایی بسیار مهم هستند. هرچه درمان نهفتگی این دندان‌ها زودتر انجام شود، شانس موفقیت بیشتر و پیچیدگی درمان کمتر خواهد بود.

گزارش مورد: این گزارش، ویژگی‌های بالینی و یافته‌های پرئودنتالی مربوط به یک دندان سانترال فک بالا که به صورت افقی نهفته شده است را نشان می‌دهد. دندان مذکور در نزدیکی کف حفره بینی قرار گرفته بود. روش جراحی و ارتودنسی به کار گرفته شده برای بیمار در نهایت از نظر زیبایی و عملکرد بسیار موفق بود.

نتیجه گیری: نتایج ما نشان می‌دهد که نظارت دقیق و همکاری بین‌رشته‌ای در طول مراحل درمان منجر به سلامت پرئودنتال خوب، نتایج زیبایی موفق و عملکرد مناسب خواهد شد.

کلمات کلیدی: دندان سانترال نهفته، اکسپوزر جراحی، دندان شیری باقی مانده، درمان ارتودنسی

وصول مقاله: ۱۴۰۱/۷/۱۹ اصلاحیه نهایی: ۱۴۰۲/۴/۲۱ پذیرش: ۱۴۰۲/۶/۲۷

مقدمه

دندان‌های نهفته دندان‌هایی هستند که بیش از دو سوم ریشه آن‌ها تشکیل شده است؛ اما نمی‌توانند بدون مداخله به داخل دهان رویش کنند (۱).

علل نهفتگی دندان به دو دسته عمومی و موضعی تقسیم می‌شود. دیسپلازی کلیدوکرانیال شایع‌ترین علت سندرمی نهفتگی دندان است. عوامل رایج موضعی شامل کمبود فضا، ماندن طولانی مدت یا از دست دادن زودرس دندان شیری، موقعیت غیر طبیعی جوانه دندان، وجود شکاف آلوتولی، انکیلوز، تشکیل کیست یا توده نوپلاستیک، ترومای آلوتولی یا دندان‌ی و دایلسره شدن دندان هستند (۲). موانع فیزیکی (مانند دندان‌های اضافی)، ضایعات پاتولوژیک، استخوان متراکم و لثه پوشاننده فیبروتیک، ناهنجاری‌های رشدی، ناهنجاری‌های ساختاری دندان، تغییر مسیر یا توالی رویش، تروما، شکاف کام و عوامل ژنتیکی نیز می‌توانند به عنوان عوامل مسبب عمل کنند (۱).

نقص در برخی از ژن‌ها ممکن است عامل ایجاد این وضعیت باشد چرا که ژن‌هایی مانند EGF-R، EGF، CSF-1، MCP-1، NFB، c-Fos، IL-1R، IL-1، CSF-1R، Runx2 (اکنون نامیده می‌شود)، OPG و RANK/RANKL مسئولین اصلی سیگنال‌های مربوط به رویش دندان هستند. شبکه رتیکولوم ستاره‌ای، محلی برای تعداد کمی از مولکول‌های مسئول در رویش دندان است و اکثر مولکول‌های مربوط به رویش دندان در فولیکول دندان‌ی قرار دارند (۳).

علت تقریباً نیمی (۴۷٪) از عدم رویش در دندان‌های ثنایای فک بالا دندان‌های اضافی هستند (۴) و نهفتگی سانترال فک بالا که اغلب در جمعیت اتفاق می‌افتد از نظر شیوع تقریباً به اندازه دندان‌کانین نهفته فک بالا محتمل است (۵). مطالعات قبلی گزارش کردند که نهفتگی دندان‌های سانترال فک بالا با

شیوع ۰.۰۳ تا ۰.۲ درصد رخ می‌دهد (۶). شیوع دندان سانترال رویش نیافته در مردان بیشتر از زنان و با نسبت ۲.۷ به ۱ اتفاق می‌افتد (۷). با وجود اینکه نهفتگی سانترال فک بالا در کودکان کمتر از نهفتگی کانین‌های فک بالا شایع است؛ اما تأثیر این اتفاق بر زیبایی و عملکرد در کودکان پررنگ‌تر است (۸).

نهفتگی دندان در دوره دندان‌ی مختلط به ندرت تشخیص داده می‌شود (۹). مشکلات مربوط به فضا ناشی از سانترال نهفته فک بالا در دوره دندان‌ی مختلط معمولاً یک چالش بالینی برای ارتودنטיست‌ها است (۱۰). همچنین ممکن است با مشکلات عمده زیبایی، تکاملی، عملکردی و روانی مواجه شویم (۶).

جایگزین‌های درمانی برای دندان سانترال نهفته شامل (۱) کمک به رویش دندان به وسیله نیروی ارتودنسی، (۲) کشیدن دندان و بستن فضا به وسیله جایگزینی دندان لترال و بازسازی پروتز بعدی، (۳) کشیدن دندان نهفته و اصلاح موقعیت دندان سانترال نهفته به وسیله جراحی، (۴) کشیدن دندان نهفته و اتورنسپلنت یک دندان پره مولر به ناحیه و (۵) کشیدن دندان و بازسازی ناحیه با ایمپلنت یا بریج در زمانی که رشد متوقف شده باشد (۹). بهترین انتخاب برای قرار دادن دندان‌های نهفته در موقعیت مناسب مداخله ارتودنسی و جراحی است؛ زیرا مزایای آن‌ها در زیبایی، عملکرد و ثبات طولانی مدت خواهد بود (۱).

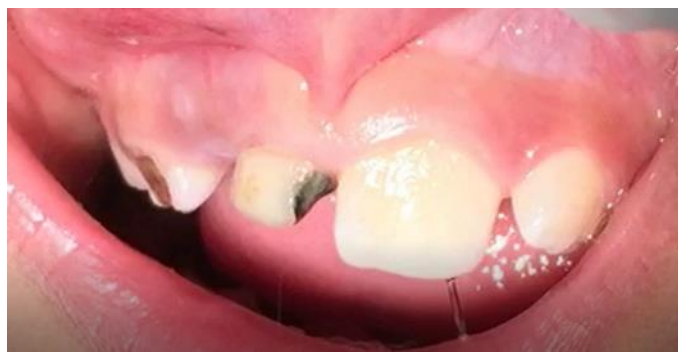دو روش برای اعمال نیروی ارتودنسی در جهت رویش دندان نهفته وجود دارد: ۱. القای رویش با بالا بردن یک فلپ و باز گذاشتن پنجره‌ای بر روی دندان برای ایجاد کشش (اکسپوزر باز) و ۲. القای رویش به روش بسته به این ترتیب که فلپ زده می‌شود، اتچمنت‌های ارتودنسی دندان برای پروسه ارتودنسی وصل می‌شود و سپس با بستن فلپ پایان می‌یابد (اکسپوزر بسته) (۷). درمان دندان سانترال نهفته نیازمند برنامه‌ریزی دقیق

مورد مطالعه را که به صورت چند رشته‌ای و با چالش‌های بسیار انجام شد گزارش می‌کنیم.

گزارش مورد

دختری ۹ ساله با شکایت اصلی تأخیر در رویش دندان سانترال دائمی در سمت راست فک بالا به بخش کودکان دانشکده دندانپزشکی همدان مراجعه کرد. کودک که در مرحله دندان‌های مختلط اولیه بود و در معاینه بالینی متوجه وجود دندان‌های سانترال و لترال شیری بیش از حد باقی مانده فک بالا در سمت راست و پوسیدگی‌های دندان‌های شدید (تصویر ۱).

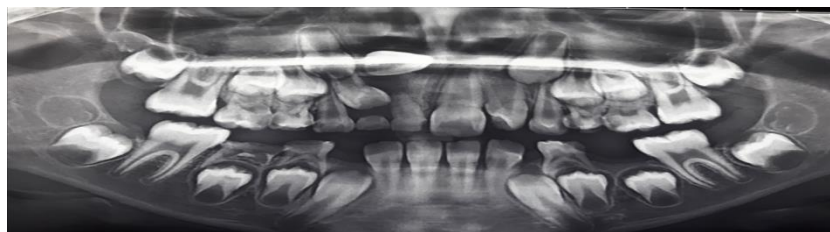و رویکرد بین‌رشته‌ای است. درمان موفقیت‌آمیز سانترال‌های آسیب دیده می‌تواند به دلیل انکیلوز، از دست دادن چسبندگی، تحلیل ریشه خارجی و بیرون زدن ریشه پس از درمان ارتودنسی چالش برانگیز باشد. همچنین نهفتگی دندان‌های می‌تواند عوارض جدی مانند عدم رویش دندان مذکور، موقعیت‌های نا به جا دندان‌های مجاور، جابجایی کامل (ترنسپوزیشن) انسیزور‌ها، از دست رفتن فضا و ناهماهنگی میدلاین، دندان‌های نامنظم و تحلیل ریشه دندان‌های مجاور را در پی داشته باشد (۱۱). با توجه به دلایل ذکر شده جهت لزوم درمان دندان نهفته، روند درمان بیمار



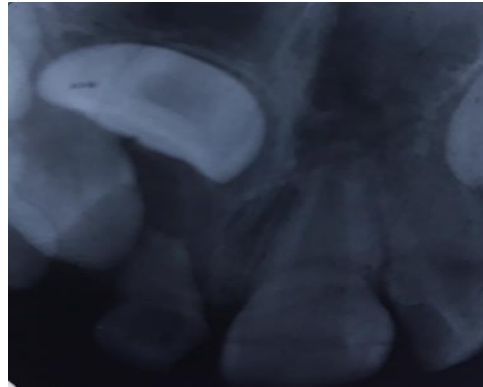تصویر ۱: نمای بالینی بیمار و عدم رویش دندان‌های دائمی سنترال و لترال فک بالا

دندان‌های شیری او در ناحیه قدامی هیچ سابقه‌ای از مشکل در رویش پیدا نکردیم. در معاینه رادیوگرافی (تصویر ۲) یک دندان نهفته افقی در ناحیه کف حفره بینی مشهود بود. برای مشاهده جزئیات بیشتر تصویر پری اپیکال درخواست شد (تصویر ۳).

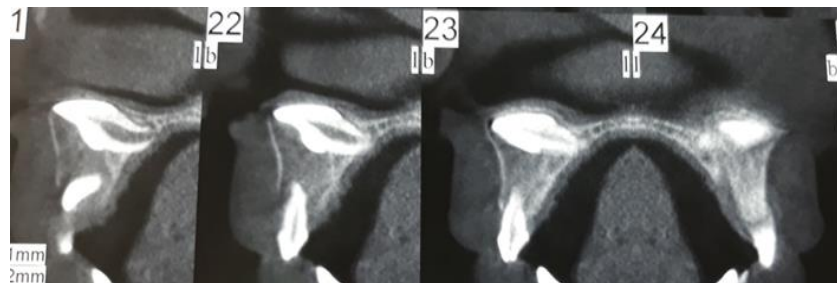
کودک نسبت‌های صورتی متعادلی داشت؛ اما به دلیل مشکل در ناحیه قدامی، زیبایی لبخند مختل شده بود. رابطه مولرها در دو سمت Class I بود. در لمس قدام فک بالا یک برآمدگی بدون درد، سفت و متراکم در سمت راست فرنوم لبی احساس شد. هیچ سابقه پزشکی یا خانوادگی مرتبطی وجود نداشت، همچنین سابقه ضربه به ناحیه دهان نیز رد شد. در مورد



تصویر ۲: تصویر پانورامیک دندان نهفته سانترال راست فک بالا



تصویر ۳: تصویر پری اپیکال دندان نهفته سانترال راست در فک بالا

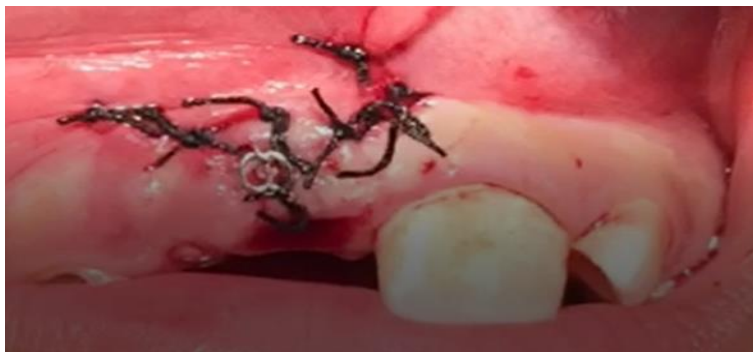

تصویر ۴: مقاطع تصویر CBCT بیمار پیش از درمان

قبل از قرار گرفتن در معرض عمل جراحی، یک پلاک متحرک برای فک بالا بیمار ساخته شد که در ناحیه لیپال بو دندان نهفته دارای LOOP برای گیر الاستیک ارتودنسی از زنجیر (از جنس استیل) متصل به دندان نهفته بود. اکسپوژر جراحی دندان سانترال دائمی نهفته فک بالا سمت راست با روش بسته انجام شد، به این ترتیب که با برگرداندن فلپ به تاج دندان نهفته دسترسی برقرار شد تا تکمه ای در سمت پالاتال آن چسبانده شود، در نهایت فلپ به محل خود بازگردانده و بخیه شد (تصویر ۵).

دندان سانترال راست در فک بالا به دلیل موقعیت خود در استخوان برای رویش دچار مشکل بود و به همین دلیل برای کسب اطلاعات بیشتر در مورد تأثیر موقعیت نادرست این دندان بر ساختارهای اطراف، ارزیابی انکیلوز دندان و انتخاب تکنیک جراحی، CBCT (تصویر ۴) تجویز شد.

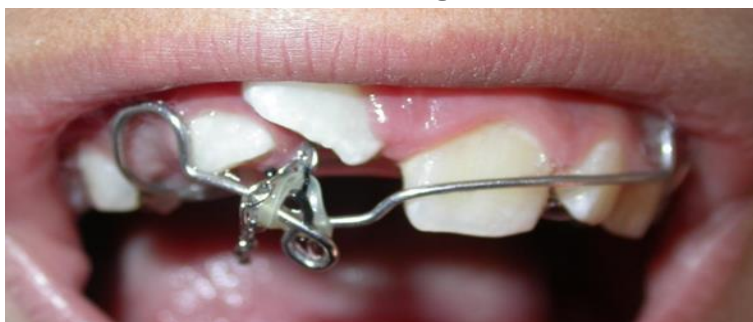در تصویر CBCT یک جوانه طبیعی برای دندان سانترال دائمی سمت راست فک بالا در محدوده کف حفره بینی وجود داشت که در نبود سوپریمپوزیشن قابل مشاهده بود. رضایت‌نامه آگاهانه والدین برای درمان و انتشار نتیجه درمان به صورت مقاله تهیه شد.



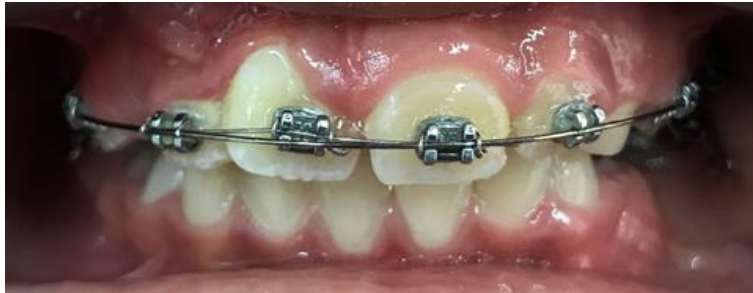تصویر ۵: نمای بالینی بیمار پس از اتمام جراحی به روش بسته

بود (تصویر ۶). درمان ارتودنسی ثابت برای تراز کردن دندان‌های او انجام شد (تصویر ۷). در طی پروسه درمان ارتودنسی، مارژین لثه دندان‌های سانترال فک بالا هم سطح نبودند و نیاز بود که برای بیمار جراحی لثه انجام شود (تصویر ۸). نهایتاً پس از انجام درمان‌های بین‌رشته‌ای کودکان، جراحی، ارتودنسی و پرئودنتولوژی درمان به اتمام رسید.

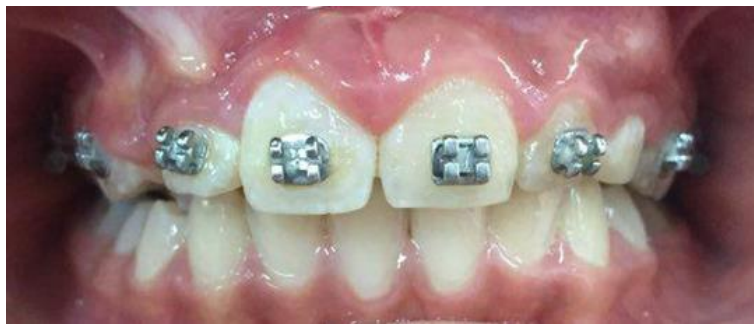حین عمل جراحی یک زنجیر ارتودنسی به تکمه سمت پالاتال دندان نهفته متصل شد. در جلسه بعدی زنجیر ارتودنسی به وسیله یک الاستیک یک هشتم به LOOP تعبیه شده در لبیال بو ناحیه دندان نهفته به پلاک متحرک بیمار متصل شد، به این ترتیب دندان نهفته با اعمال نیروی سبک ارتودنسی به محیط دهان وارد شد. دندان سانترال نهفته پس از گذشت حدود یک ماه به اندازه کافی به داخل حفره دهان بیرون آمد؛ اما جهت‌گیری دندان به سمت دیستال و نیازمند اصلاح



تصویر ۶: نمای داخل دهانی بیمار که رویش اندک دندان را نشان می‌دهد



تصویر ۷: نمای بالینی حین درمان ارتودنسی ثابت



تصویر ۸: تصویر داخل دهانی بیمار بعد از جراحی لثه

مورفولوژی ریشه یک منحنی L شکل را نشان می دهد و نهفتگی های سمت پالاتال حاوی یک انحنای پیوسته C شکل در ریشه هستند؛ اما در بیمار مطالعه ما در ریشه دندان نهفته هیچ انحنایی مشاهده نشد (۱۲).

هدف از درمان دندان نهفته، تراز کردن قوس دندانی، عملکرد صحیح دندان و وجود لثه کراتینه کافی است. رویکرد جراحی و ارتودنسی منجر به بیرون کشیدن دندان نهفته و حضور آن در داخل زائده آلوئولی با عملکرد مناسب می شود (۱).

مدیریت پریدونتال و ارتودنسی دندان سانترال تعدادی چالش مهم به ویژه به دلیل موقعیت دندان مذکور در ناحیه زیبایی در پی دارد. مدیریت دقیق بافت نرم برای اطمینان از یک نتیجه زیبایی موفقیت آمیز در درازمدت مورد نیاز است. دو روش

یافته ها

در مورد بیمار مطرح شده به واسطه همکاری رشته های مختلف دندانپزشکی توانستیم با وجود نهفتگی بسیار عمیق دندان سانترال نهفته آن را به مکان صحیح در قوس برگردانده شد، به صورتی که نتیجه نهایی از نظر عملکرد و زیبایی کارآمد بود.

بحث

ثابت شده است که در صورت عدم رویش دندان بعد از گذشت ۶ ماه از زمان رویش معمول بررسی رادیوگرافیک لازم است تا دلایل احتمالی تأخیر در رویش ارزیابی شود (۱). در مطالعه Guosheng Wu انسداد ناشی از استخوان آلوئول باعث مورفولوژی متفاوت ریشه شد. در نهفتگی های لیبالی

موردی حاضر، به دلیل سن بیمار نیروی کشش ارتودنسی کمتر از ۵۰ گرم اعمال شد (۱۴).

در مطالعات با سانترال نابالغ، میانگین مدت زمان سپری شده به جهت اکسپوز شدن دندان به محیط دهان از ۱۰.۱۶ تا ۱۴.۴۱ ماه متغیر بود؛ اما در مطالعات با بیماران مسن تر این زمان کوتاه تر (از ۸ تا ۱۰ ماه) بود. نتایج سایر مطالعات نشان می دهد که زمان درمان مورد نیاز برای تراز کردن دندان های سانترال نهفته با سن بیمار ارتباط معنی داری دارد و هر چه سن کمتر باشد زمان بیشتری مورد نیاز است (۶).

بهترین نتیجه اکسپوژر جراحی زمانی حاصل می شود که رشد ریشه دندان به نصف تا سه چهارم طول ریشه نهایی خود رسیده باشد، اگرچه نتایج مطلوبی در دندان با رشد کامل ریشه نیز گزارش شده است (۱۵).

نتیجه گیری

درمان موفقیت آمیز دندان نهفته در قدام فک بالا می تواند در عمل دشوار باشد. سیستم نیروی ارتودنسی سبک با تشخیص صحیح موقعیت دندان نهفته، تکنیک جراحی مناسب و طراحی روش های بیومکانیکی برای اکلوزن موفق دندان مؤثر خواهند بود. تکنیک جراحی اکسپوژر بسته نتایج زیبایی را برای این بیمار به همراه داشت.

تشکر و قدردانی

با تشکر از همکاری اساتید بخش ارتودنسی و پرودنتولوژی دانشکده دندانپزشکی همدان که ما را در درمان این بیمار یاری رسان بودند. از والدین بیمار نیز که ما را در پروسه درمان از نظر مالی همراهی نمودند تشکر می کنیم. این مطالعه در کمیته اخلاق در پژوهش دانشگاه علوم پزشکی همدان به شماره IR.UMSHA.REC.1401.619 به تصویب رسیده است. هیچ تعارض منافی در ارسال یا انتشار این مقاله از جانب نویسندگان وجود ندارد.

اصلی برای جراحی انسیزور نهفته وجود دارد تا بتوانیم آن را مشاهده و اکسپوژر کنیم: اکسپوژر باز و بسته (۵).

هنگامی که دندان در میانه استخوان آلونول یا بالاتر و در نزدیکی خار بینی نهفته شده است، روش اکسپوژر بسته به عنوان درمان انتخابی به شدت توصیه می شود. این روش برای کشف دندان های نهفته لیال، به ویژه اگر دندان در بالای محل اتصال مخاط و لثه یا در اعماق آلونول قرار داشته باشد مناسب است. همچنین در مواردی که استفاده موفقیت آمیز از فلپ اپیکال دشوار یا غیرممکن است، روش جراحی بسته پیشنهاد می شود (۱۰). دندان های نهفته در سمت لیال ممکن است صفحه استخوانی نازکی داشته باشند و با روش باز که شامل فلپ اپیکالی است در معرض خطر بیشتری برای از دست دادن چسبندگی قرار بگیرند (۹).

Vermette دو روش جراحی گفته شده را با هم مقایسه کرد و دریافت که با تکنیک فلپ با موقعیت اپیکالی (باز) نسبت به روش بسته اثرات زیبایی منفی مانند افزایش طول بالینی تاج و اسکار لثه حاصل می شود (۹).

در سال های اخیر تصاویر CBCT برای مکان یابی دندان های نهفته در دسترس قرار گرفته اند (۷) و می توانند به جراح در انتخاب روش جراحی مناسب، شناسایی دندانانی که باید خارج شود و میزان اثرات ناشی از جراحی بر روی بافت سخت و نرم مجاور کمک کنند (۱۳).

در مطالعه Muhamad A-H و همکاران بیرون آوردن دندان به وسیله نیروی ارتودنسی باعث سلامت پرودنتال و پری اپیکال دندان شد؛ البته نتیجه درمان ممکن است بر طول تاج کلینیکی و حیات پس از تراز شدن در قوس دندانانی تأثیر بگذارد. نیروی کشش ارتودنسی بیشتر از ۵۰ گرم ممکن است منجر به عدم حیات پس از تراز شدن قوس دندانانی شود. با این حال، در کودکان خردسال به دلیل فورامن اپیکال گشاد، احتمال عدم حیات پس از تراز کردن نادر است. در گزارش

- 1.Noorollahian S, Shirban F. Chair time saving method for treatment of an impacted maxillary central incisor with 15-month follow-up. *J. Dent. Res.*. 2018;15(2):150.
 - 2.Kuroda S, Yanagita T, Kyung H-M, Takano-Yamamoto T. Titanium screw anchorage for traction of many impacted teeth in a patient with cleidocranial dysplasia. *Am. J. Orthod. Dentofac. Orthop.* 2007;131(5):666-9.
 - 3.Conley RS, Boyd SB, Legan HL, Jernigan CC, Starling C, Potts C. Treatment of a patient with multiple impacted teeth. *Angle Orthod.* 2007;77(4):735-41.
 - 4.Watted A, Azzaldeen A, Watted N, Abu-Hussein M. Management of an Unerupted Permanent Maxillary Incisor: Clinical Case. *Int J Dent Med Sci Res.* 2018;2(2):11-7.
 - 5.Chandhoke TK, Agarwal S, Feldman J, Shah RA, Upadhyay M, Nanda R. An efficient biomechanical approach for the management of an impacted maxillary central incisor. *Am. J. Orthod. Dentofac. Orthop.* 2014;146(2):249-54.
 - 6.Žaroviėnė A, Grinkeviėienė D, Trakinienė G, Smailienė D. Post-treatment status of impacted maxillary central incisors following surgical-orthodontic treatment: a systematic review. *Medicina.* 2021;57(8):783.
 - 7.Watted N, Proff P, Reiser V, Shlomi B, Abu-Hussein M, Shamir D. CBCT; In Clinical Orthodontic Practice. *IOSR JDMS.* 2015;14(2):102-115.
- Authors:
- 8.Wu G, He S, Chi J, Sun H, Ye H, Bhikoo C, Du W, Pan W, Voliere G, Hu R. The differences of root morphology and root length between different types of impacted maxillary central incisors: A retrospective cone-beam computed tomography study. *Am. J. Orthod. Dentofac. Orthop.* 2022 Apr 1;161(4):548-56.
 - 9.Watted A, Awadi O, Watted N, Abu-Hussein M. Impacted Maxillary Central Incisors: Surgical Exposure and Orthodontic Treatment: A Case Report. *J Oral Health Dent Res.* 2021;1(1):1-6.
 - 10.Rizzatto SMD, de Menezes LM, Allgayer S, Batista Jr EL, Freitas MPM, Loro RCD. Orthodontically induced eruption of a horizontally impacted maxillary central incisor. *Am. J. Orthod. Dentofac. Orthop.* 2013;144(1):119-29.
 - 11.Watted N, Hussein E, Awadi O, Abu-Hussein M. Transmigration of impacted canines: A report of two cases and a review of the literature. *J Dent Sci.* 2014;12:23-32.
 - 12.Park JH. Clinical considerations when treating impacted maxillary central incisors. *AJO-DO Clinical Companion.* 2022 Apr 27.
 - 13.Abu-Hussein M, Watted N, Hussien E, Proff P, Watted A. Maxillary Impacted Canines; Clinical Review. *IJDMSR.* 2017;1(6):10-26.
 - 14.Muhamad A-H. Watted Nezar Mini screws: Clinical Application of Orthodontic. *RRJDS.* 2014;2:32-43.
 - 15.Al Rakah D, Al Muhanna H, El Ghazali S. Idiopathic Multiple Impacted Teeth: A Case Report. *J. Med. Case Rep.* 2018;9(2):41-4.