Uterine Artery Embolization Following Arteriovenous Malformation after Abortion; A Case Report

Neda Sheikh Zakaryaee [1], Shahram Akhlaghipour[2], Seyedeh Soma Zakariaee[3]

1. Asistant Professor, Department of Nursing, Faculty of Nursing and Midwifery, Kurdistan University of Medical Sciences, Sanandaj, Iran. ORCID ID: 0000-0002-2349-0503

2. Assistant Professor, Department of Radiology, Medical School, Tehran University of Medical Sciences, Tehran, Iran. ORCID ID: 0000-0002-4050-4138

3. Lecture, Department of Midwifery, Faculty of Nursing and Midwifery, Kurdistan University of Medical Sciences, Sanandaj, Iran. Tel: 08733668423, Email: ss.zakaryaee@gmail.com ,ORCID ID: 0000-0002-2978-7164

ABCTRACT

Background and Aim: Uterine arteriovenous malformations (AVM) is a rare congenital or acquired condition, mostly seen in the multiparous and women of reproductive age. Acquired uterine arteriovenous malformations occurs following trauma, uterine instrumentation, infection, abortion or gestational trophoblastic disease. Treatment of uterine arteriovenous malformations is based on different clinical conditions of the patient and includes drug, blood transfusion, uterine artery embolization and hysterectomy. In this article we report uterine artery embolization in a woman with uterine arteriovenous malformations 6 weeks after spontaneous abortion.

Case report: A 39-year-old woman, gravida 3 and para 2, referred to our clinic with complaint of bleeding. 173 days ago, the patient had history of spontaneous abortion at the 6th week of pregnancy. After sonography, uterine artery malformation was diagnosed. Due to repeated bleeding and also due to mother's desire to preserve fertility, uterine artery embolization was performed.

Conclusion: In abnormal uterine bleeding after abortion, it is necessary to perform color doppler sonography to rule out uterine artery malformation and embolization is the first and best treatment option for the women who want to preserve fertility.

Keywords: Arteriovenous malformation, Uterus, Uterine vascular malformation, Abortion, Uterine artery embolization

Received: Oct 11,2022 **Accepted:**Sep 27,2023

How to cite the article: Neda Sheikh Zakaryaee, Shahram Akhlaghipour, Seyedeh Soma Zakariaee, Uterine Artery Embolization Following Arteriovenous Malformation after Abortion; A Case Report, 2025;29(6):147-153

Copyright © 2018 the Author (s). Published by Kurdistan University of Medical Sciences. This is an open access article distributed under the terms of the Creative Commons Attribution-Non Commercial License 4.0 (CCBYNC), where it is permissible to download, share, remix, transform, and buildup the work provided it is properly cited. The work cannot be used commercially without permission from the journal

[Downloaded from sjku.muk.ac.ir on 2025-07-31]

آمبولیزاسیون شریان رحمی به دنبال مالفورماسیون شریانی– وریدی پس از سقط: گزارش موردی

ندا شیخ ذکریایی[۱]، شهرام اخلاقی پور[۲]، سیده سوما ذکریایی[۳]

۱. استادیار، گروه پرستاری، دانشکده پرستاری و مامایی، دانشگاه علوم پزشکی کردستان، سنندج، ایران. کد ارکید: ۰۵۰۳-۲۳۴۹-۰۰۰۲-۰۰۰۰

۲. استادیار، گروه رادیولوژی، دانشکده پزشکی، دانشگاه علوم پزشکی تهران، تهران، ایران. کد ارکید: ۴۱۳۸-۴۰۵۰-۰۰۰۲-۰۰۰۰

۳. مربی، گروه مامایی، دانشکده پرستاری و مامایی، دانشگاه علوم پزشکی کردستان، سنندج، ایران. ، پست الکترونیک:ss.zakaryaee@gmail.com، تلفن: ۰۸۷۳۳۶۶۸۴۲۳، کد ارکید: ۷۱۶۴-۲۹۷۸-۰۰۰۲-۰۰۰۰

چکیده

زمینه و هدف: ناهنجاری شریان رحمی، یک وضعیت نادر است که به صورت مادرزادی یا اکتسابی، بیشتر در زنان سنین باروری و چندزا دیده می‌شود. ناهنجاری شریان رحمی اکتسابی به دنبال تروما، دستکاری رحم، عفونت، سقط و مول رخ می‌دهد. روش درمان ناهنجاری شریان رحمی، بر اساس شرایط بیمار بالینی متفاوت و شامل درمان دارویی، انتقال خون، آمبولیزاسیون شریان رحمی و هیسترکتومی است. در این مقاله یک مورد آمبولیزاسیون به دلیل مالفورماسیون شریان–ورید در خانمی ۶ هفته بعد از سقط القایی، گزارش می گردد.

گزارش مورد: خانم ۳۹ ساله، گراوید۳ و پارا ۲ بود که با شکایت خونریزی به مطب مراجعه کرد. بیمار ۱۷۳ روز قبل سقط ۶ هفته بارداری داشت. پس از انجام سونوگرافی، تشخیص ناهنجاری شریان رحمی داده شد. به دلیل تکرار خونریزی و همچنین با توجه به تمایل مادر برای حفظ باروری، آمبولیزاسیون شریان رحمی جهت بیمار انجام شد.

نتیجه‌گیری: در خونریزی غیرطبیعی رحمی به دنبال سقط، انجام سونوگرافی کالر داپلر جهت رد مالفورماسیون شریان رحمی، ضروری است و برای زنانی که تمایل به حفظ باروری دارند، آمبولیزاسیون اولین و بهترین گزینه درمان است.

کلمات کلیدی: ناهنجاری شریان–ورید، رحم، ناهنجاری عروق رحمی، سقط، آمبولیزاسیون شریان رحمی

وصول مقاله:۱۴۰۱/۷/۱۹ اصلاحیه نهایی:۱۴۰۱/۱۲/۲۲ پذیرش:۱۴۰۲/۷/۵

[Downloaded from sjku.muk.ac.ir on 2025-07-31]

مقدمه

ناهنجاری شریان-ورید Arteriovenous (Malformation,AVM) پدیده‌ای نادر است که به دلیل خونریزی‌های نامنظم و شدید از محل اتصالات غیرطبیعی عروقی، تهدیدکننده حیات محسوب می‌شود (۱). شیوع ناهنجاری شریان رحمی نامشخص است؛ اما در مطالعات حدود ۱۰۰ مورد گزارش شده است (۲)؛ البته شیوع آن به دلیل افزایش قدرت تشخیصی، بیشتر ناشی از دسترسی به روش‌های تصویربرداری مانند سونوگرافی، ام‌آرای (Magnetic Resonance Imaging, MRI) و سی-تی‌اسکن (Computed Tomography Scan, CT Scan) در حال افزایش است. این ناهنجاری به دو صورت اکتسابی و مادرزادی دیده می‌شود که شیوع نوع اکتسابی آن بیشتر است(۱). نوع مادرزادی در اثر تمایز غیرطبیعی عروقی ایجاد می‌شود (۳)؛ اما نوع اکتسابی آن بیشتر به دنبال دستکاری و تروما به رحم، دیلاتاسیون و کورتاژ، جراحی ها (سزارین و برداشتن میوم)، بیماری تروفوبلاستیک بارداری، کارسینوم آندومتر و سرویکس، عفونت‌ها و حتی یک دوره خونریزی واژینال طبیعی اتفاق می‌افتد(۴و۱) . اکثر موارد این اختلال خود را به صورت یک خونریزی قاعدگی سنگین یا یک خونریزی ناگهانی به دنبال تخلیه رحم بعد از سقط القایی یا خودبخودی و یا بعد از زایمان نشان می‌دهد که این موضوع مطرح‌کننده اهمیت نقش حاملگی در پاتوژنز این اختلال است. علت اهمیت دوران بارداری مربوط به ورود سینوس-های وریدی به داخل میومتر رحم، بعد از نکروز پرزهای کوریونی است که می‌تواند باعث بروز این ناهنجاری شود(۳). این ناهنجاری دارای علائم بالینی متفاوتی است چراکه یکسری از افراد مبتلا بدون علامت هستند. درحالی‌که در افراد دیگر می‌توان شاهد خونریزی شدید و نامنظم به دنبال سقط، جراحی‌های رحمی یا دیلاتاسیون و کورتاژ، درد قسمت تحتانی شکم، مقاربت دردناک و کم‌خونی بود (۵و۱). ناهنجاری شریان رحمی شدید می‌تواند منجر به عوارض قلبی عروقی با علائمی مانند تنگی نفس، خستگی و نارسایی قلبی شود (۶)و همچنین گاهی شدت خونریزی در ۳۰ درصد بیماران منجر به نیاز به تزریق خون می‌شود (۸و۷). درمان این بیماران از تجویز داروهای هورمونی تا عمل جراحی باز و روش کم‌تهاجمی متفاوت است. برای زنان بدون علامت درمان انتظاری یک انتخاب مناسب است در حالی که در افرادی که خونریزی شدید دارند؛ از بین دو روش درمانی آمبولیزاسیون شریان رحمی تحت هدایت سونوگرافی و هیسترکتومی، بر اساس تمایل مادر به حفظ باروری، روش مناسب انتخاب خواهد شد (۷). در این مقاله یک مورد مالفورماسیون عروق شریان-ورید که به دنبال خونریزی ۲۴ هفته بعد از سقط القایی تشخیص داده شده بود و تحت درمان با آمبولیزاسین شریان رحمی قرار گرفت، گزارش می‌گردد.

گزارش مورد

بیمار خانم ۳۹ ساله و گراوید۳ و پارا ۲ بود که با شکایت از خونریزی واژینال به مطب مراجعه نمود. بیمار سابقه ۲ بار زایمان طبیعی را ذکر می‌کند. بیمار در شرح حال خود سابقه بیماری خاصی را ذکر نمی‌کند. بیمار ۱۷۳ روز قبل یک سقط ۶ هفته به صورت القایی با مصرف دارو داشته است و به گفته بیمار کورتاژ صورت نگرفته بود. ۳۵ روز بعد از سقط، بیمار دچار لکه‌بینی شده که در تشخیص ابتدایی در سونوگرافی واژینال، یک ناحیه هترو اکو به ابعاد ۲۰ در ۳۱ میلی‌متر در ناحیه فوندوس تشخیص داده شد که تشخیص بقایای بارداری داده شد و تحت درمان طبی قرار گرفته که لکه‌بینی به طور موقت به مدت ۷ روز قطع شده بود؛ اما با گذشت ۷ روز، بیمار مجدداً دچار لکه‌بینی شده و این خونریزی به مدت ۲ ماه ادامه داشته و مجدداً تحت درمان طبی قرار می‌گیرد؛ اما بعد از گذشت ۱۳ روز مجدداً لکه بینی شروع شده و به مدت یک ماه ادامه داشته و درنهایت مجدداً به مطب مراجعه کرد که درخواست سونوگرافی واژینال داده شد. در گزارش سونوگرافی یک توده اکوژن به ابعاد ۲۱ در ۱۰ میلی‌متر با مرکز اکوفری در داخل کاویته آندومتر ناحیه فوندوس

[Downloaded from sjku.muk.ac.ir on 2025-07-31]

مشاهده شد که در بررسی با کالرداپلر، کانون اکوفری شدیداً هایپرواسکولار بوده و تصویر یک ورید دیلاته در داخل میمومتر قدامی با اتصال به آندومتر و بقایا مشاهده شد که حاوی فلوی low resistance بوده که شک به ضایعات عروقی مانند AVM شد که جهت درمان به یکی از بیمارستان‌های تهران ارجاع داده شد. بیمار ۲ روز بعد به یکی از بیمارستان‌های تهران مراجعه کرد و بعد از انجام آنژیوگرافی و تائید نهایی تشخیص مالفورماسیون شریان وریدی (شکل شماره ۱)، با توجه به تمایل وی به حفظ باروری، بیمار کاندید عمل آمبولیزاسیون شریان رحمی شد.

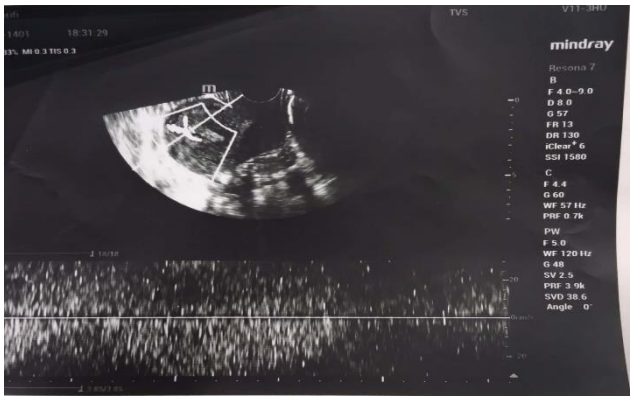

شکل۱: تصویر مالفورماسیون شریان-ورید با سایز ۲۱×۱۰ میلی‌متر

پس از اطمینان از پایدار بودن شرایط بالینی بیمار و رد موانع استفاده از آمبولیزاسیون، ارائه توضیحات لازم به بیمار و همسر وی و دریافت رضایت آگاهانه کتبی، بیمار آماده عمل گردید. اقدامات قبل از جراحی شامل بررسی علائم حیاتی، آزمایش‌ها، نوار قلب، سونوگرافی کالر داپلر، تجویز آنتی-بیوتیک (سفتریاکسون) و داروی آرامبخش (فنتانیل و پتدین) انجام شد. ناحیه پوبیس بیمار ضدعفونی و محل ورود شیت بی‌حس شد، بعد از قرار دادن شیت و کاتتر در شریان رحمی، گایدوایر با سوزن گیج ۱۸ نیز وارد شریان شد. سپس با دستگاه آنژیوگرافی لگن شریان ایلیاک مشترک و شریان رحمی مشاهده و محل خونریزی مشخص شد. مواد آمبولیزان (ابتدا ۵ سی‌سی دکستروز ۵٪ و سپس ۲ سی‌سی سیانواکریلیت) در داخل شریان رحمی راست تزریق شد و بعد از تزریق مواد آمبولیزان، مجدداً جهت تائید انسداد رگ مورد نظر، آنژیوگرافی انجام شد. بیمار به مدت ۲ ساعت بعد از عمل در بیمارستان از نظر خونریزی و حال عمومی تحت نظر گرفته شد که خونریزی بیمار کاهش پیدا کرده بود و با تجویز آنتی‌بیوتیک و مسکن، دادن توضیحات لازم و توصیه به انجام سونوگرافی مجدد در ۷ روز بعد، با حال عمومی خوب ترخیص شد. پیگیری بیمار ۷ روز بعد توسط پزشک انجام شد که وضعیت بیمار و جواب سونوگرافی او رضایت‌بخش بود (شکل ۲). بیمار تا قطع کامل لکه‌بینی تحت پیگیری قرار گرفت و همچنین قاعدگی بیمار به یک چرخه طبیعی بازگشت. لازم به ذکر است که این مطالعه بعد از کسب رضایت آگاهانه از بیمار و اخذ مجوز از معاونت پژوهشی دانشگاه علوم پزشکی کردستان (کد اخلاق: IR.MUK.REC.1401.301) نوشته شد.

[Downloaded from sjku.muk.ac.ir on 2025-07-31]

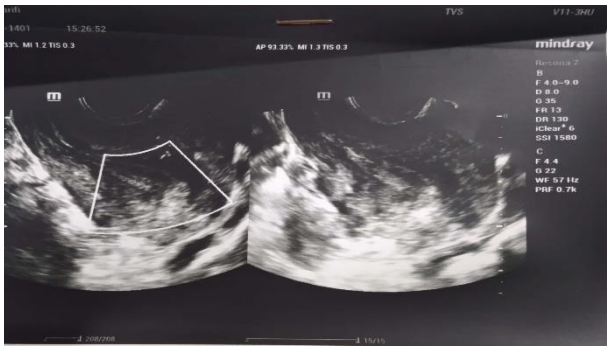

شکل ۲: تصویر بعد از انجام آمبولیزاسیون شریان رحمی و رفع AVM در فوندوس رحم

بحث

ناهنجاری شریان رحمی بیشتر در زنان سنین باروری و با سابقه حداقل یک بار بارداری دیده می‌شود؛ اما با این حال بروز آن در زنان غیر باردار و یائسه نیز گزارش شده است(۳). علت افزایش بروز این عارضه در بارداری ، می‌تواند مربوط به افزایش میزان هورمون استروژن و هورمون رشد آندوتلیال عروقی باشد (۹). در حال حاضر، اکثر AVM ها با استفاده از روش‌های کمتر تهاجمی مانند سونوگرافی، MRI یا CT تشخیص داده می‌شوند. سونوگرافی واژینال معمولاً برای ارزیابی اولیه ناهنجاری شریان رحمی استفاده می‌شود(۱۰). درمان در بیماران مبتلا، به میزان خونریزی دستگاه تناسلی، ثبات همودینامیک و تمایل به باروری در آینده بستگی دارد. درمان‌هایی شامل استفاده از استروژن، پروژستین، متیل ارگونوین، دانازول، ۱۵ متیل پروستاگلاندین ۲a، قرص‌های ضدبارداری خوراکی، دستگاه‌های جلوگیری از بارداری داخل رحمی، در درمان بیماران با همودینامیک پایدار و خونریزی خفیف مؤثر بوده و با پسرفت ضایعات مرتبط بوده-است(۱). آمبولیزاسیون شریان رحمی اولین گزینه درمان در زنان با خونریزی راجعه، شدید، وضعیت همودینامیک ناپایدار و مایل به حفظ باروری است (۱) که از سال ۱۹۷۹ به عنوان یک روش کم‌تهاجم و مؤثر جهت کنترل خونریزی با هدف جلوگیری از هیسترکتومی و حفظ باروری مورد استفاده قرار گرفت. میزان موفقیت این روش ۹۰-۸۵ درصد گزارش شده است (۹). جهت انجام آمبولیزاسیون شریان رحمی از مواد دائمی و موقت استفاده می‌شود. مواد آمبولیزان دائمی شامل کویل‌ها، اتانل، سدیم، تتراسیل سولفات، سیانواکریلیت، پلی‌وینیل الکل(Polyvinyl alcohol)، میکروسفرها و انیکس و مواد آمبولیزان موقت شامل ژل فوم (Gelfoam)، لخته خون و بافت خود بیمار می‌باشد(۱۱). انتخاب مواد به سایز عروقی که باید آمبولیز شود بستگی دارد (۱). در این مطالعه از ماده سیانواکریلیت استفاده شد. این چسب باتوجه به زیست سازگاری مناسبی که با بافت بدن انسان دارد، علاوه بر کاربردهای متعارف در اتصال قطعات در صنایع، در علوم پزشکی نیز به وفور مورد استفاده قرار گرفته است. چسب سیانواکریلیت مولکول‌های خطی و قطبی هستند که بر پایه مونومرهای اکریلیک می‌باشند. از خصوصیات بارز آن‌ها خودگیری سریع و استحکام بالا است (۱۲). سیانواکریلیت مونومرهای مایعی هستند که با قرار گرفتن در بین دو سطح و تشکیل یک فیلم نازک، پلیمری می‌شوند. مقدار بسیار کمی رطوبت بر روی سطح می‌تواند باعث خشک شدن بسیار سریع چسب در کمتر از ۲ ثانیه شود(۱۳). عوارض جانبی احتمالی آمبولیزاسیون شامل تب خفیف، درد، عفونت، درگیری گذرای باسن و اندام تحتانی، فیستول‌های یوتروواژینال، رکتووزیکوواژینال و نکروز مثانه است(۱۴). در مطالعه اون و همکاران نیز (۲۰۲۱) که بر روی ۶۲ بیمار ژاپنی که در طی سال‌های ۲۰۱۸-۲۰۰۶ آمبولیزاسیون دوطرفه شریان رحمی انجام داده بودند، از ماده سیانواکریلات نیز استفاده شده بود که میزان بازگشت قاعدگی و حاملگی بعدی به ترتیب ۷۳/۹ و ۳۰ درصد گزارش شد و فقط ۴/۵ درصد آن‌ها به خونریزی مجدد مبتلا و هیسترکتومی شدند(۱۵). در مطالعه گزارش موارد ویلوس و همکاران (۲۰۱۵) در ۵ بیمار مبتلا به AVM که در سنین باروری بودند، درمان دارویی در بیشتر موارد شکست خورد و آمبولیزاسیون شریان رحمی برای هر ۵ مورد انجام شد که ۳ نفر از آن‌ها به انجام آمبولیزاسیون دوم نیاز پیدا کردند و یک بیمار در نهایت هیسترکتومی شد. درصد شکست

[Downloaded from sjku.muk.ac.ir on 2025-07-31]

آمبولیزاسیون در این مطالعه ۶۰ درصد گزارش شد و استفاده از ژل فوم را به جای مواد آمبولیز دائمی، در زنانی که مایل به حفظ باروری هستند، توصیه کردند(۳)؛ اما در مطالعه گزارش موارد هارزیف و همکاران (۲۰۱۹) در ۴ بیمار مبتلا به AVM به دنبال سزارین، ۳ مورد آمبولیزاسیون شریان رحمی موفق در کنترل خونریزی داشتند که شانس موفقیت آمبولیزاسیون را ۸۵ درصد گزارش دادند. یک بیمار در این مطالعه بعد از آمبولیزاسیون دچار خونریزی شدید شد که در نهایت هیسترکتومی برای وی انجام شد(۱۶). در مطالعه آینده‌نگر یازاوا (۲۰۱۳) نیز ۴ مورد AVM به دنبال سقط را گزارش دادند که تحت درمان موفقیت‌آمیز قرار گرفتند. در این مطالعه هیچ نوع ارتباطی میان سابقه بارداری و جراحی بر روی رحم با بروز ناهنجاری شریان رحمی مشاهده نکردند؛ اما سابقه سقط را به عنوان یک ریسک فاکتور اصلی در بروز ناهنجاری شریان رحمی گزارش دادند(۱۰). در مطالعه چن و همکاران (۲۰۱۳) نیز، آمبولیزاسیون از طریق عروق دو طرفه رحمی را برای کنترل خونریزی واژینال ناشی از ناهنجاری شریان رحمی به دنبال سقط انجام دادند که موفقیت‌آمیز بود(۱۴). در مطالعه براتی و همکاران (۱۴۰۰) نیز هیچ عارضه جانبی کوتاه یا درازمدتی را، به دنبال انجام آمبولیزاسیون شریانی جهت کنترل خونریزی واژینال پس از سقط، مشاهده نکردند(۹). روش درمانی هیسترکتومی نیز، در صورت عدم وجود امکانات انجام آمبولیزاسیون شریان رحمی و برای بیمارانی که تمایل به باروری ندارند، انتخاب خوبی است(۹).

نتیجه‌گیری

مالفورماسیون‌های شریان رحمی اکتسابی، عارضه‌ای نادر اما جدی است که معمولاً در زنان در سنین باروری به دنبال سقط خودبه‌خود یا درمانی رخ می‌دهد. تشخیص ناهنجاری شریان رحمی راحت نیست؛ اما در زنان با خونریزی غیرطبیعی واژن به ویژه در کسانی که سابقه‌ای از سقط جنین و دستکاری رحم در گذشته دارند، باید به آن شک کرد. خونریزی حاد شدید شایع‌ترین علامتی است که اغلب به هیسترکتومی نیاز دارد. این مطالعه نشان داد در زنانی که می‌خواهند باروری خود را حفظ کنند، آمبولیزاسیون شریان رحمی گزینه‌ای مؤثر و بدون عارضه است.

تشکر و قدردانی

این مقاله حاصل طرح تحقیقاتی مصوب (کد اخلاق: IR.MUK.REC.1401.301) در معاونت محترم پژوهشی دانشگاه علوم پزشکی کردستان است. بدین‌وسیله از آن معاونت محترم و افرادی که ما را در نوشتن این مقاله همراهی کردند و از بیمار محترم که با رضایت ایشان این مقاله نوشته شد، تشکر و قدردانی می‌شود. طبق نظر نویسندگان هیچ‌گونه تضاد منافعی در پژوهش حاضر وجود ندارد.

[Downloaded from sjku.muk.ac.ir on 2025-07-31]

Reference

1.Szpera-Goździewicz A, Gruca-Stryjak K, Bręborowicz GH, Ropacka-Lesiak M. Uterine arteriovenous malformation—diagnosis and management. Ginekol Pol. 2018;89(5):276-9.

2.Peitsidis P, Manolakos E, Tsekoura V, Kreienberg R, Schwentner L. Uterine arteriovenous malformations induced after diagnostic curettage: a systematic review. Arch Gnecol Obster. 2011;284:1137-51.

3.Vilos AG, Vilos GA, Hollett-Caines J, Rajakumar C, Garvin G, Kozak R. Uterine artery embolization for uterine arteriovenous malformation in five women desiring fertility: pregnancy outcomes. Hum Reprod. 2015;30(7):1599-605.

4.Clarke JA, Viswanatha RK, Hamid R, Sankaranarayanan S. Diagnosis and management of life-threatening hypermenorrhagia caused by uterine arteriovenous malformation secondary to surgical termination of pregnancy: video evidence. BMJ Case Rep. 2012;2012:bcr2012007368.

5.Brown JV, Asrat T, Epstein HD, Oglevie S, Goldstein BH. Contemporary diagnosis and management of a uterine arteriovenous malformation. Obstet Gynecol. 2008;112(2 Part 2):467-70.

6.Vijayakumar A, Srinivas A, Chandrashekar BM, Vijayakumar A. Uterine vascular lesions. Obstet Gynecol. 2013;6(2):69.

7.Delplanque S, Le Lous M, Proisy M, Joueidi Y, Bauville E, Rozel C, et al. Fertility, pregnancy, and clinical outcomes after uterine arteriovenous malformation management. J Minim Invasive Gnecol. 2019;26(1):153-61.

8. Shahgeibi, S., Seied-Al-Shohadaie, F., Seied-Al-Shohadaie, A., & Ghaderi, E. Complications of bacterial vaginosis in pregnancy. Pakistan J Med Sci. 2009; 25(6): 953-956.

9.Barati Z, Moatamedfar A. Uterine artery embolization following venous arterial malformation after abortion; A case report. IJOGI. 2021;24(11):87-91.

10.Yazawa H, Soeda S, Hiraiwa T, Takaiwa M, Hasegawa-Endo S, Kojima M, et al. Prospective evaluation of the incidence of uterine vascular malformations developing after abortion or delivery. J Minim Invasive Gnecol. 2013;20(3):360-7.

11.Aiyappan SK, Ranga U, Veeraiyan S. Doppler sonography and 3D CT angiography of acquired uterine arteriovenous malformations (AVMs): report of two cases. J Clin Diagn Res. 2014;8(2):187.

12.Packham DE. Handbook of adhesion: John Wiley & Sons; 2006.

13.Black JT, Kohser RA. DeGarmo's materials and processes in manufacturing: John Wiley & Sons; 2017.

14.Chen Y, Wang G, Xie F, Wang B, Tao G, Kong B. Embolization of uterine arteriovenous malformation. Iran J Reprod Med. 2013;11(2):159.

15.Ono Y, Kariya S, Nakatani M, Ueno Y, Yoshida A, Maruyama T, et al. Clinical results of transarterial embolization for post-partum hemorrhage in 62 patients. J Obstet Gnaecol Res. 2021;47(1):226-32.

16.Harzif AK, Haloho A, Silvia M, Pratama G, Purwosunu Y, Wibawa A, et al. Trans-arterial embolization of acquired uterine arteriovenous malformation after Cesarean section: A case series. Int J Reprod Biomed. 2019;17(2):135.

[Downloaded from sjku.muk.ac.ir on 2025-07-31]