

وسیله کشنده کال استخوانی برای طویل کردن استخوانهای

کوتاه دست و پا

دکتر کمال سید فروتن^۱، دکتر حمید کریمی اصطهباناتی^۲، دکتر محمد جواد فاطمی^۳،

دکتر فاطمه رجبی^۴

۱- استادیار گروه جراحی پلاستیک و ترمیمی، دانشکده پزشکی، دانشگاه علوم پزشکی ایران، بیمارستان حضرت فاطمه زهرا (س) (مؤلف مسؤول)

K_sforootan@yahoo.com

۲- دانشیار گروه جراحی پلاستیک و ترمیمی، دانشکده پزشکی، دانشگاه علوم پزشکی ایران، بیمارستان شهید مطهری

۳- استادیار گروه جراحی پلاستیک و ترمیمی، دانشکده پزشکی، دانشگاه علوم پزشکی ایران، بیمارستان حضرت فاطمه زهرا (س)

۴- متخصص پزشکی اجتماعی، بیمارستان حضرت فاطمه زهرا (س)

چکیده

زمینه و هدف: این مطالعه بمنظور بررسی نتایج طویل کردن استخوان با روش کشش کال استخوانی در انگشتان بعلت تروما آمپوته شده و یا استخوانهای فالانکس و متاتارس و متاکارپ که بطور مادرزادی کوتاه هستند انجام شده است. در این مطالعه طراحی جدیدی از دستگاه الیزارف برای کشش کال استخوانی مورد استفاده قرار گرفت.

روش بررسی: ۴۶ بیمار (۲۰ زن و ۲۶ مرد) با کوتاهی استخوان در دست و یا پا، تحت درمان با این روش قرار گرفتند. (میانگین سنی ۱۷ سال از ۴ تا ۲۳ سال)، ۶۷٪ از بیماران ما بعلت آمپوتاسیون تروماتیک دچار کوتاهی استخوان بودند. مدت پیگیری بیماران ۵۶ ماه بود.

یافته ها: میانگین طول استخوانهای فالانکس، متاکارپ یا متاتارس قبل از عمل ۳۱ میلی‌متر (از ۳۰-۳۵ میلی‌متر) و میانگین طول طویل شده ۱۶ میلی‌متر (از ۱۵ تا ۲۷ میلی‌متر) بود، یعنی بیش از ۵۰٪ افزایش طول ایجاد شد. میانگین مقیاس التیام healing index ratio ۵/۵۳ روز بر میلی‌متر بود. پس از طویل شدن نیازی به پیوند استخوان نبود. عوارض مشاهده شده در این مطالعه شامل عفونت مجرای پین ۲/۵٪ و اسکاره‌پرتروفیک در قسمت پشتی پا ۸/۵٪ و خشکی قابل برگشت در مفاصل ۹/۵٪ بود. عوارض عصبی ۱٪ و درد استخوانی ۱۲٪ بود.

نتیجه‌گیری: کشش کال استخوانی روش مؤثر و قابل اعتمادی برای طویل کردن استخوانهای فالانکس، متاکارپ و یا متاتارس کوتاه است. در این روش همچنین نیازی به بازسازی پریوست بافت استخوانی نیست. دستگاه کشنده قابل اعتماد بوده و برای کشش کال استخوانی Callotasis بسیار مؤثر است.

کلید واژه ها: کشش استخوانی، متاکارپ، متاتارس، استخوانهای فالانگر

وصول مقاله: ۸۶/۱۰/۱۳ اصلاح نهایی: ۸۶/۱۱/۲۵ پذیرش

مقاله: ۸۶/۱۲/۵

مقدمه

و حلقه و پیچ تشکیل شده است بر

روی استخوان اندام نصب می‌شود و با حفظ پریوست و مدولا، استئوتومی انجام می‌شود. و سپس کشش با تشکیل استخوان جدید با سرعت یک میلی‌متر در روز

کشش استخوان سازی (Distraction osteogenesis) روش پذیرفته شده برای طویل کردن استخوانهای اندامها است که از چندین دهه پیش بکار می‌رفته است. در این روش، یک دستگاه کشنده الیزاروف که از پین‌های متعدد

نداشتیم. اکثر بیماران ما بعلت قطع تروماتیک انگشتان دچار کوتاهی انگشت بودند و بعضی از آنها نقص یا کوتاهی مادرزادی انگشت داشتند.

کلیه بیماران هر هفته پس از عمل جراحی قرار دادن دستگاه کشنده، تا یک ماه ویزیت می‌شدند و سپس هر دو هفته ویزیت و x-Ray در جهت بررسی پیشرفت کشش استخوانی انجام می‌شد. و پس از خارج کردن دستگاه، بیماران هر یک ماه تا ۶ ماه پس از عمل جراحی ویزیت و کنترل شده و رادیوگرافی انجام می‌گردید (تساوی ۱ و ۲).

محیط پژوهشی، درمانگاه بیمارستان حضرت فاطمه زهرا (س) و مطب شخصی بود.

تکنیک جراحی

پس از بی‌حسی موضعی و پرپ و درپ دست، با یک برش S باز (Lazy S)، در قسمت پشتی (dorsal) دست و یا انگشت، پوست باز می‌شد و با عبور از لایه‌ها و از قسمت میانی تاندون اکستانسور انگشتان در خط وسط به قسمت خلفی فالانکسها می‌رسیدیم. سپس با کمک پریوست الواتور، پریوست کنار زده می‌شد و در دو طرف محل استئوتومی با کمک دریل دستی چهار عدد پین گذاشته می‌شد و سپس استئوتومی بدون بازسازی پریوست یا مدولا انجام می‌شد، پس از آن پوست و لایه‌های آن بر روی محل دوخته می‌شد و سپس میله وسط به پین‌ها متصل می‌گردید.

پس از سه هفته کال استخوانی در محل استئوتومی تشکیل می‌شد که از آن زمان

آغاز می‌شود اگرچه این روش در استخوانهای کوچک انگشتان هم بکار رفته است، ولی کاربرد دستگاه بسیار سخت و در تمامی موارد حفظ پریوست و مدولا ممکن نیست (۱،۲).

در این مقاله ما دستگاه جدیدی را معرفی می‌کنیم که برای کشش استخوان بکار می‌رود و وضعیت آن از نظر عملی بودن و میزان عوارض مورد بررسی قرار می‌گیرد. این دستگاه دو پین در دو طرف محل استئوتومی دارد و میله‌ای در قسمت وسط که حاوی یک پیچ قابل تنظیم است، قرار دارد. پین‌ها در یک خط مستقیم و در راستای هم قرار دارند و میله وسط بوسیله دو سوراخ و دو پیچ به پین‌ها وصل می‌شود. پیچ اصلی در طول میله وسط قرار دارد و با بازکردن آن بتدریج فاصله بین پین‌ها اضافه می‌شود و یک دور کامل پیچ فاصله را به میزان 0.5 میلیمتر اضافه می‌کند. عموماً فاصله پین‌ها دو بار در روز و هر بار 0.25 میلی‌متر اضافه می‌شود. این دستگاه حلقه و یا پین‌های پیچیده ندارد و به سادگی وصل شده و به کار می‌رود.

روش بررسی

از دیماه ۱۳۷۴ تا دیماه ۱۳۸۴ ما ۴۶ بیمار را با این روش تحت عمل جراحی قرار دادیم. کلیه بیمارانی که بعلت کوتاهی استخوانهای کوتاه دست یا پا به درمانگاه بیمارستان حضرت فاطمه و یا مطب شخصی مراجعه کرده و میزان نیاز به افزایش طول استخوان بیش از ۱۰ میلیمتر بود در این مطالعه وارد شدند و معیار خروج

میلیمتر) بود (بیش از ۵۰٪ افزایش طول). استخوانی شدن درکالهای استخوانی بین ۶۳-۴۲ روز رخ داد.

مقیاس التیام Healing index [HIR] ratio (کل مدت درمان تقسیم بر طول بدست آمده در استخوان) در حدود ۵/۵۳ روز بر میلیمتر یا ۵۵/۳ روز بر سانتیمتر بود کل مدت طولی شدن ۷۸-۹۹ روز بود.

ما ۴ بیمار داشتیم که استخوان آنها بیش از ۲۷ میلیمتر طول شد و نتایج موفقیت آمیز بود، ولی بعلت عدم کشش کافی و مناسب در نسج نرم اطراف استخوانها بالاخص تاندونها، کمی اغنا در استخوانها ایجاد شد. دو بیمار از این ۴ بیمار، ۴ و ۷ ساله بودند که نسج نرم آنها بهترکشیده و طولی شد، و اغنای استخوانی علیرغم ۲۷ میلیمتر طولی شدن استخوان، بسیار کم بود.

میزان موفقیت در ۴۲ بیمار، ۱۰۰٪ و در ۴ بیمار ۸۵٪ بود که در ۴ بیمار اخیر، افزایش طول استخوان بیشتر از ۲۷ میلیمتر بود.

عوارض این روش شامل عفونت در مجرای پینها ۲/۵٪، ایجاد اسکار در پشت انگشتان ۸/۵٪، صدمه عصبی به عصب اولنا ۱٪، خشکی و سفتی قابل برگشت در مفاصل ۹/۵٪ و درد در استخوانها ۱۲٪ بود. در تعداد ۴ نفر از بیماران، خشکی مفاصل پروکزیمال و دیستال پس از طولی شدن استخوانها و برداشتن دستگاه رخ داد.

در چهار نفر از بیماران مؤنث اسکار در پشت انگشتان پا تشکیل شد که به عمل Scar

کشش شروع می‌گردید. با این روش بطور معمول استخوان حدود ۱۸ میلیمتر طولی می‌شود. اگر طولی شدن حدود ۱۸ میلیمتر باشد، دستگاه حدود دو برابر زمان کشش در محل باقی می‌ماند. بعد از تشکیل توبولهای استخوانهای جدید و استخوانی شدن آن، دستگاه را خارج می‌کردیم. ولی اگر بیش از ۱۸ میلیمتر استخوان طولی شده بود، دستگاه بایستی حداقل ۳-۴ برابر زمان کشش در محل باقی می‌ماند و پس از انجام کامل کشش (حدوداً ۶-۹ هفته بعد) توبولهای استخوانی در محل استئوتومی در گرافی دیده می‌شد.

بنابراین این دستگاه کشنده کال استخوانی Callus Distractor است و نه کشنده استخوان سازی Osetogenesis Distractor.

کلیه داده‌های مربوط به بیماران توسط پرسشنامه‌ای جمع‌آوری گردید و تجزیه و تحلیل آنها با کمک نرم افزار آماری SPSS و آزمون آماری t تست انجام شد.

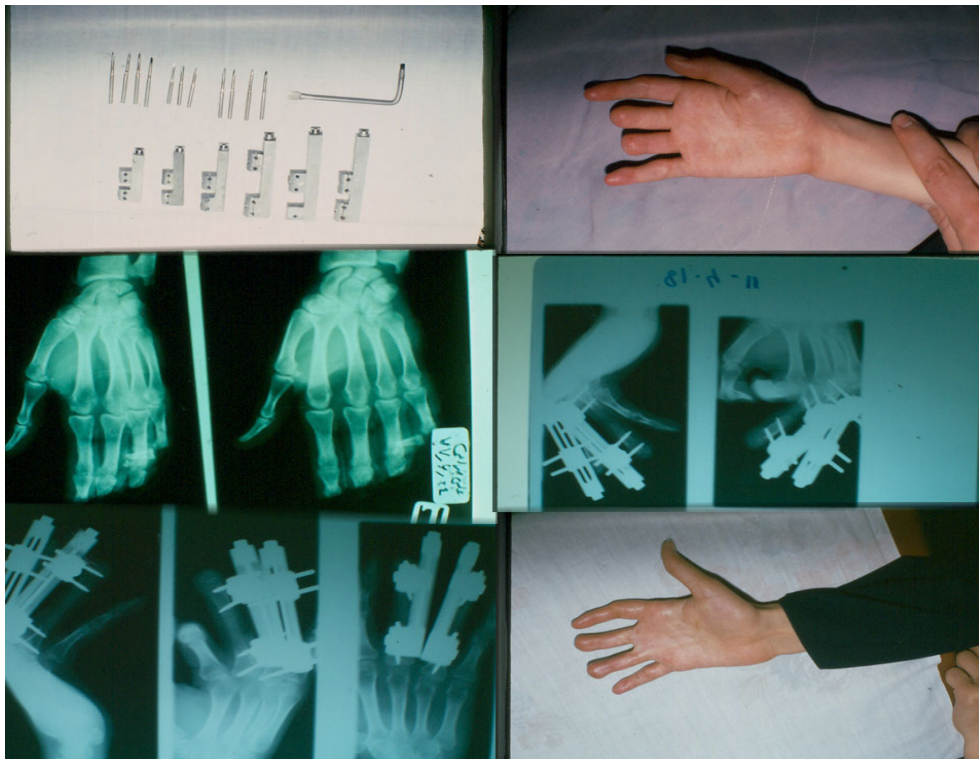یافته‌ها

در طی بیش از ۱۰ سال، ما ۴۶ بیمار داشتیم، که ۲۶ بیمار مرد و ۲۰ بیمار زن بودند. میانگین سن بیماران ۱۷±۶ سال (۲۳-۴ سال) بود. در ۶۷٪ بیماران علت کوتاهی، آمپوتاسیون تروماتیک قبلی بود. میانگین مدت پیگیری بیماران ۵۶ ماه بود. میانگین طول استخوانها قبل از طولی شدن، ۳۱ میلیمتر (۳۵-۳۰ میلیمتر) و میانگین طولی شدن استخوانها ۱۶ میلیمتر (۲۷-۱۵)

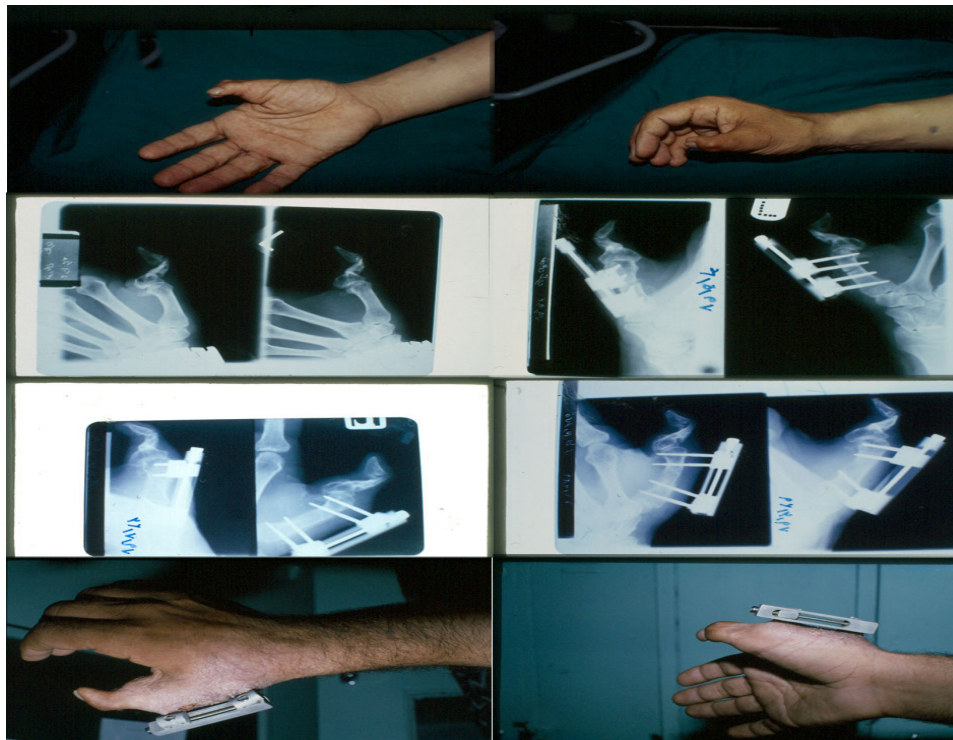
عمل نداشته و میزان رضایت در بیماران ۸۶٪ بود. میزان موفقیت در بیماران در هر دو جنس و در گروه اکتسابی و یا مادرزادی یکسان بود و تفاوت معنیداری نداشت (تصاویر ۱-۴).

revision در ۶ ماه بعد پاسخ مناسب داد. در تمامی بیماران کال تشکیل شد و استخوان سازی کامل در محل کشش ایجاد شد و هیچیک به پیوند استخوان نیاز پیدا نکردند.

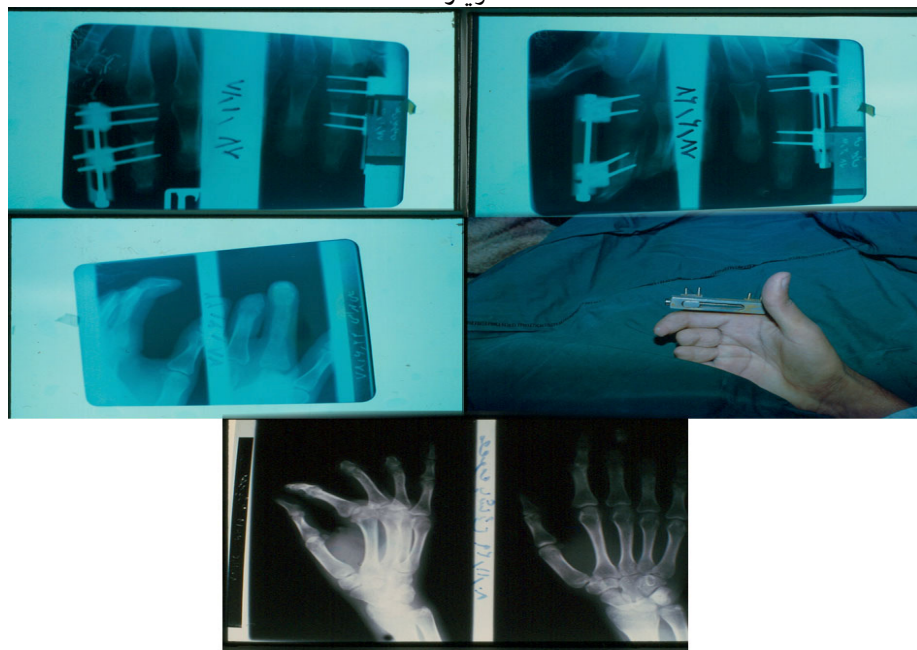
پس از ۵۶ ماه از آغاز عملها بیماران شکایتي از نتیجه



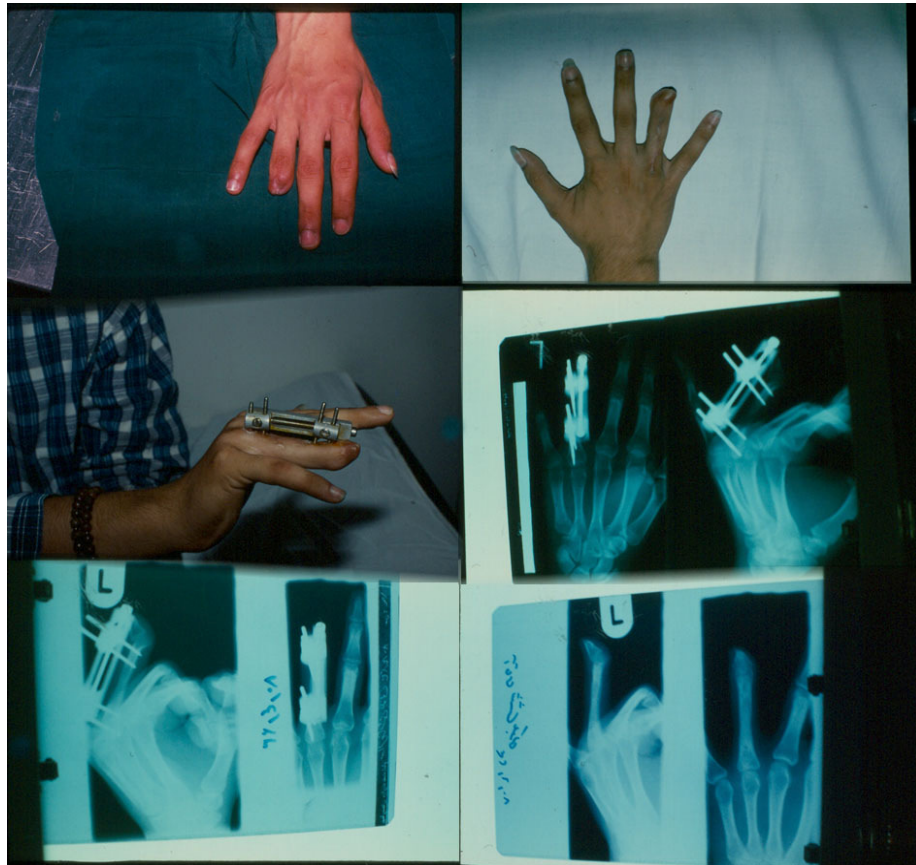تصویر ۱



تصویر ۲



تصویر ۳



تصویر ۴

باشد. ۲/۳ استخوان کورتکس از پریوست و ۱/۳ آن از مدولا تغذیه می‌شود. بنابراین در روش الیزاروف نگهداری پریوست و مدولا الزامی است (۱،۲).

در روش الیزاروف، پس از نصب دستگاه، کورتیکوتومی‌ها انجام شود و کشش از حدود ۴ روز بعد، با حداکثر سرعت ۱/۵ میلیمتر در روز شروع می‌شود. باید مراقبت کرد که به پدیکول عروقی صدمه وارد نشود. این دستگاه برای کمپرس کردن استخوان هم، بالخصوص در موارد Nonunion کاربرد دارد (۳).

دستگاه الیزاروف برای استخوانهای بزرگ کاربرد خوبی دارد ولی برای استخوانهای کوچک مانند فالانکس، حفظ پریوست به

بحث

در سال ۱۹۲۱ طویل کردن استخوان بوسیله آقای پت معرفی شده ولی بعلت عوارض زیاد کنار گذاشته شد و بعدها روش واگنر با عوارض کمتر معرفی شد (۳).

در سال ۱۹۵۰ الیزاروف دستگاه خاصی را با کمترین عوارض معرفی کرد. اصل حاکم بر این دستگاه، قراردادن دستگاه خاص فیکساتور خارجی بر استخوان و کشش تدریجی قطعات استخوانی که از هم جدا شده‌اند، بود. بیمار ممکن است بعلت کشش، کمی درد در استخوان، عضلات، تاندونها و پوست احساس کند، اما نتایج رضایت بخش است و بایستی تغذیه استخوان و تولید کلاژن کافی

شد، سن بیماران در زمان شروع کشش بین ۲۳-۴ سال بود. اکثر بیماران ما کوتاهی بعلت آمپوتاسیون تروماتیک داشتند. تمامی استخوانهای متاکارپ به طول در نظر گرفته شده رسیدند و تمامی بیماران از نتایج حاصله رضایت کامل داشتند. بهبود طول در متاکارپها بین ۱۶ میلی‌متر (۱۸-۱۵ میلی‌متر) و میانگین مقیاس التیام ۵/۵۳ روز بر میلی‌متر بود.

میزان موفقیت در ۴۲ بیمار ۱۰۰٪، در بیماران اکتسابی ۱۰۰٪ و در بیماران مادرزادی بجز چهار نفر ۱۰۰٪ بود، ولی در این ۴ بیمار ۸۵٪ بود که در ۴ بیمار اخیر، افزایش طول استخوان بیشتر از ۲۷ میلی‌متر بود. روشن شد که در مواقعی که افزایش طول بالاتر از ۱۸ میلی‌متر است بایستی طول مدت انتظار و باقی ماندن دستگاه در محل، ۳-۴ برابر زمان افزایش طول باشد تا به این ترتیب از انحنای استخوانها بعلت نرمی کال استخوانی در اوایل کار جلوگیری شود. در صورتیکه این مدت زمان انتظار رعایت شود، عارضه‌ای برای استخوانها روی نخواهد داد و میزان رضایت از نتایج به حدود ۱۰۰٪ خواهد رسید.

در تعداد ۴ نفر از بیماران، خشکی مفاصل پروگزیمال و دیستال پس از طویل شدن استخوانها و برداشتن دستگاه رخ داد که بعلت عدم همکاری لازم در انجام فیزیوتراپی انگشتان بود، که در صورتیکه این فیزیوتراپی بطور کامل انجام شود مشکلی در مفاصل ایجاد نخواهد شد. خشکی مفاصل عمدتاً در مفاصل کوچکتر

سادگی انجام نمی‌شود (۳-۱). لذا طراحی مجدد این دستگاه توسط ما برای حل این مشکل انجام گردید که کاربرد آن آسان و بسیار مقرون به صرفه است. دستگاه ما با اندازه‌های مختلف ساخته می‌شود و یک قسمت ثابت و یک قسمت متحرک دارد و نیروی تا حد ۱۰۰-۱۳۰ کیلوگرم را تحمل می‌کند.

این دستگاه در داخل کشور تولید می‌شود و نیاز به هزینه زیاد ندارد و مخصوص برای فالانکسها و متاکارپها و متاتارسها کاربرد دارد. پس از ۳-۴ هفته، تشکیل کال استخوانی با CT scan تأیید شده و کشش تدریجی ۰/۲۵ میلی‌متر دو بار در روز شروع می‌شود.

دستگاه الیزاروف بسیار پیچیده است و قرار دادن آن در استخوانهای کوتاه دست دشوار است. دستگاه ما که یکطرفه و حاوی ۴ پین در یک خط مستقیم است، ساده است و کاربرد آن آسان بوده و در مقایسه با سایر دستگاههای مشابه نتایج بهتر و سریعتر دارد. سرعت طویل شدن استخوان با این دستگاه ۰/۵ میلی‌متر در روز است.

طویل کردن کششی استخوان یکی از چند روش بازسازی جراحی است که طول استخوان قطع شده را افزایش داده و عملکرد دست را بهتر می‌کند. کشش استخوانی برای کوتاهی ناشی از تروما یا مادرزادی انگشتان کم‌کننده است. همچنین این روش برای کشش نسج نرم در اندام فوقانی مانند radial dysplasia نیز کاربرد دارد (۳). در این تحقیق که با استفاده از دستگاه ما انجام

اثر منفي بر روي رشد استخوانها نمي‌گذارد. اين موضوع در مطالعه ما مورد بررسي قرار نگرفت (۸).

در سال ۲۰۰۴ پاراماکنيزوكلو و همكاران از طويل كردن انگشتان آمپوته تروماتيك باكمك يك دستگاه پيچيده يکطرفه و ديناميك فيکساتور خارجي گزارشي ارائه دادند. آنها مشاهده کردند که میانگین طول شدن انگشت شست بیشتر از سایر انگشتان بود. ولي میانگین مقياس التيام در همگی انگشتان مشابه بود (۱۸-۱۶ ماه/سانتيمتر) آنها نتیجه گرفتند که Callotasis روش مؤثري براي برگشت عملکرد دست است (۹).

در سال ۲۰۰۴ هایتمن و همكاران گزارش کردند که ككش متاكارپ شست، بهبود مؤثري در عملکرد دست دارد و قدرت گرفتن دست pinch power و حس تشخيص دو نقطه Two-point discrimination در انگشت با موارد نرمال قابل مقايسه بوده است. آنها عوارض مهمي نداشته‌اند (۱۰).

نتایج و عملکرد نهايي درككش كال استخواني انگشت، در مقاله‌اي از زيرمن و همكاران در سال ۲۰۰۳ بررسي شد و آنها گزارش کردند که ككش كال استخواني روش مناسبي براي شست آمپوته شده است و عملکرد خوبي خواهد داشت. آنها تاکيد کردند که التيام استخوان حتي در افراد مسن هم ديده شده است (۱۱).

در سال ۲۰۰۳ سن و همكاران گزارش کردند که با يك دستگاه mini-orthofix که مشابه دستگاه فيکساتور خارجي نيم دايره‌اي اليزاروف بوده است، ۵ بيمار

و يا به عبارتي در مفاصل ديستال تر به محل استئوتومي ديده مي‌شود.

بعضي از پزشكان دستگاه كشنده را با يك سيم kirschner در داخل مدولا استفاده کرده‌اند تا جهت استخوانهاي قطع شده تغيير نکند (۴)، اما در دستگاه ما چون ۴ پين در يك خط هستند نيازي به اين روش نيست.

در سال ۲۰۰۶ باكاري و همكاران يك دستگاه mini-orthofix را گزارش کردند که در مورد ۱۲ بيمار بكار رفته بود. سرعت callotasis ۰/۲۵-۰/۵ ميليمتر در روز بود و درصد طويل شدن، ۶۳-۶۱٪ بود و آنها مشكلي با کوتاه شدن استخوان نداشته‌اند. ولي عوارض آنها به نسبت زياد بوده است (۵).

در سال ۲۰۰۴ بوش و همكاران طويل كردن استخوان متاكارپ اول براي شست آمپوته شده را گزارش کردند که يك دستگاه فيکساتور خارجي يکطرفه را در ۱۸ بيمار بكار بردند (۶).

در سال ۲۰۰۴ آکماز و همكاران علاوه بر ككش استخوان از پيوند استخوان هم استفاده کردند که نتايج خوبي در بازسازي‌هاي ديررس داشته‌اند ولي در بيماران ما پيوند استخوان لازم نشد و استخوانهاي طويل شده قدرت كافي داشتند (۷).

در سال ۲۰۰۴ ماتسونو و همكاران مطالعه‌اي در مورد ۲۴ استخوان با نقص مادرزادي را گزارش کردند. آنها گزارش کردند که در کودکان زیر ۷ سال، استخوانهاي طويل شده پس از انجام ككش رشد مداوم خود را خواهند داشت و ككش هيچ

استخوان ندارند. همچنین مشخص شد که عوارض چندانی در این روش دیده نمی‌شود، و عمده عوارض، عوارض مختصری بصورت ایجاد اسکار بالاخص در قسمت پشتی پا در خانها بود که به عمل revision جواب داد. این دستگاه هم برای طویل کردن استخوان و هم برای طویل کردن نسج نرم همراه آن کاربرد دارد و کشش نسج نرم در کودکان زیر ۷ سال نیز جواب بهتری می‌دهد.

نتیجه‌گیری

دستگاه کشش کال استخوانی موارد مصرف فراوانی در کوتاهی‌های استخوانهای دست و پا دارد. کاربرد آن آسان و مقرون به صرفه است زیرا در کشور تولید می‌شود و عوارض دستگاههای مشابه را ندارد، و قویاً برای طویل کردن استخوانهای کوتاه دست و پا توصیه می‌شود.

تشکر و قدردانی

نویسندگان مقاله مراتب تشکر و قدردانی خود را نسبت به شرکت کنندگان در این مطالعه ابراز می‌دارند.

را به روش کشش کال استخوانی درمان کرده‌اند. آنها گزارش کردند که این روش بافت استخوانی پریوستی را حفظ می‌کند که اثر خوبی بر روی طول زمان درمان دارد (۱۲).

نتایج مطالعه ما نشان داده که حداقل ۵۰٪ می‌توان به طول استخوانهای کوتاه اضافه کرد. نتایج بلندکردن استخوان هم در دست و هم در پا رضایت بخش بوده است. به طور معمول طویل کردن استخوان، حدود ۱۸-۱۵ میلی‌متر، به راحتی قابل انجام است و نتایج عملکردی آن نیز رضایت بخش است.

روش الیزاروف که کشش استخوان سازی است، مشکلات فراوانی در دست یا پا دارد ولی دستگاه جدیدی که توسط ما ارائه شده است، عوارض بسیار کمتری دارد. کاربرد آن راحتتر است و نتایج آن مشابه و در بعضی موارد حتی بهتر از نتایج دستگاههای مشابه است. در مطالعه ما دیده شد که استخوانهای متاکارپ به حدود دو سوم اندازه طویل شده می‌رسند ولی استخوانهای فالانکس به ۱۰۰٪ طول طویل شده خواهند رسید و هیچکدام نیاز به عمل مجدد برای پیوند

References

1. Houshian S, Ipsen T. Metacarpal and phalangeal lengthening by callus distraction. J Hand Surg 2001; 26: 13-6.
2. Rudolf KD, Preisser P, Partecke BD. Callus distraction in the hand skeleton. Injury 2000; 31 Suppl 1: 113-20.
3. Netscher DT. Applications of distraction osteogenesis. Part II; Clin Plast Surg 1998; 25: 561-6.
4. Miyawski T, Masuzava G, Hirakava M, Kurihara K. Bone-lengthening for symbrachy dactyly of the hand with the technique of callus distraction. J Bone Joint surg Am 2002; 84-A: 986-91.
5. Baccari S, charfi H, Daghfous M, Ennouri K, Tarhouni L, Bahri H. Digital lengthening by gradual distraction. Chir Main 2006; 25: 33-9.
6. Bosch M, Granell F, Faig- Marti J, Henriques A. First metacarpal lengthening following traumatic amputation of the thumb: long Term follow-up; Chir Main. 2004; 23: 284-8.

7. Akmaz I, Kiral A, Pehlivan O, Mahirogullari M, Solakoglu C, Rodop O, and et al. Late reconstruction of neglected metacarpal shaft defects clue to gun shot wound. *J Hand Surg* 2004; 29: 585-9.
8. Matsuno T, Ishida O, Sunagawa T, Ichikawa M, Ikuta Y, Ochi M. Bone lengthening for congenital differences of the hand and digits in children. *J Hand Surg* 2004; 29: 712-9.
9. Parmaksizoglu F, Beyzadeoglu T. Lengthening of the phalanges by callus distraction in traumatic amputations of the fingers. *Acta Orthop Traumatol Turc.* 2004; 38: 60-6.
10. Heitmann C, Levin LS. Distraction lengthening of thumb Metacarpal. *J Hand Surg* 2004; 29: 71-5.
11. Zimmermann R, Sailer R, Pechlaner S, Gabl M. Functional Outcome with special attention to the DASH questionnaire following callus distraction and phalangization of the thumb after traumatic amputation in the middle one- third. *Arch Orthop Trauma Surg* 2003; 123: 521-6.
12. Sen C, Kocaoglu M, Eralp L, Cinar M. Bone lengthening of congenitally short metacarpus and metatarsus by the callus distraction technique. *Acta Orthop Traumatol Turc* 2003; 37: 154-61.