

Co-occurrence of Sebaceous Lymphadenoma with Pleomorphic Adenoma of Parotid Gland: A Rare Case Report

Maryam Akbari¹, Mir Mohammad Jalali², Ghaffar Fani³

1. Assistant Professor of Otolaryngology, Otorhinolaryngology Research Center, Department of Otolaryngology and Head and Neck Surgery, School of Medicine, Guilan University of Medical Sciences, Rasht, Iran. Tel:013-33225242, ORCID ID: 0000-0002-9036-9674. maryamakbari_6699@yahoo.com

2. Professor of Otolaryngology, Otorhinolaryngology Research Center, Department of Otolaryngology and Head and Neck Surgery, School of Medicine, Guilan University of Medical Sciences, Rasht, Iran. ORCID ID: 0000-0002-7030-7070.

3. Assistant Professor of Otolaryngology, Otorhinolaryngology Research Center, Department of Otolaryngology and Head and Neck Surgery, School of Medicine, Guilan University of Medical Sciences, Rasht, Iran. ORCID ID: 0000-0002-4897-4475.

ABSTRACT

Background and Aim: Sebaceous lymphadenoma is a rare neoplasm of the salivary gland. It is rarely diagnosed correctly pre-operatively. Sebaceous lymphadenoma remains benign for the most part and it does not transform into a malignant tumor. Co-occurrence of two benign or malignant neoplasms in the salivary glands is also rare.

Case report: A 62-year-old man referred with history of developing a mass in the right parotid region from 6 months ago. Primary diagnosis of a benign pleomorphic adenoma tumor was made and the patient underwent a right superficial parotidectomy with complete preservation of the facial nerve. Pathology report showed pleomorphic adenoma in one mass and sebaceous lymphadenoma in the other mass.

Conclusion: Although sebaceous lymphadenoma is an uncommon tumor, it should be considered in the differential diagnosis of a salivary gland mass. Co-occurrence of this tumor with another tumor, such as pleomorphic adenoma is rare, but, can occur.

Keywords: Parotid, Adenolymphoma, Salivary gland neoplasm, Pleomorphic, Adenoma

Received: April 9, 2022

Accepted: June 26, 2023

How to cite the article: Maryam Akbari, Mir Mohammad Jalali, Ghaffar Fani. Co-occurrence of Sebaceous Lymphadenoma with Pleomorphic Adenoma of Parotid Gland: A Rare Case Report. *ŠJKU* 2024;29(1):137-143.

Copyright © 2018 the Author (s). Published by Kurdistan University of Medical Sciences. This is an open access article distributed under the terms of the Creative Commons Attribution-Non Commercial License 4.0 (CCBYNC), where it is permissible to download, share, remix, transform, and buildup the work provided it is properly cited. The work cannot be used commercially without permission from the journal

همزمانی لنفادنوم سباسه با آدنوم پلئومورفیک غده پاروتید: گزارش موردی نادر

مریم اکبری^۱، میرمحمد جلالی^۲، غفارفانی^۳

۱. استادیار، فلوشیپ جراحی سر و گردن، مرکز تحقیقات بیماری‌های گوش و حلق و بینی، گروه گوش، حلق و بینی و جراحی سر و گردن، دانشکده پزشکی، دانشگاه علوم پزشکی گیلان، رشت، ایران. تلفن ثابت: ۰۱۳-۳۳۲۲۵۲۴۲. Maryamakbari_6699@yahoo.com. کد ارکید: ۹۶۷۴-۹۰۳۶-۰۰۰۲-۰۰۰۰-۰۰۰۰
۲. استاد، فلوشیپ نورواتولوژی، مرکز تحقیقات بیماری‌های گوش و حلق و بینی، گروه گوش، حلق و بینی و جراحی سر و گردن، دانشکده پزشکی، دانشگاه علوم پزشکی گیلان، رشت، ایران. کد ارکید: ۷۰۷۰-۷۰۳۰-۰۰۰۲-۰۰۰۰-۰۰۰۰
۳. متخصص گوش و حلق و بینی، مرکز تحقیقات بیماری‌های گوش و حلق و بینی، گروه گوش، حلق و بینی و جراحی سر و گردن، دانشکده پزشکی، دانشگاه علوم پزشکی گیلان، رشت، ایران. کد ارکید: ۴۴۷۵-۴۸۹۷-۰۰۰۲-۰۰۰۰-۰۰۰۰

چکیده

زمینه و هدف: لنفادنوم سباسه یک نئوپلاسم نادر غدد بزاقی است. این تومور به ندرت قبل از عمل به درستی تشخیص داده می‌شود. لنفادنوم سباسه در اغلب موارد خوش خیم مانده و تبدیل به بدخیمی نمی‌شود. همزمانی دو نئوپلاسم خوش خیم یا بدخیم در غدد بزاقی نیز نادر است.

گزارش موردی: مرد ۶۲ ساله با توده ناحیه بناگوش سمت راست از ۶ ماه پیش با تشخیص اولیه تومور خوش خیم آدنوم پلئومورف، تحت پاروتیدکتومی سطحی سمت راست با حفظ کامل عصب صورتی قرار گرفت و در پاتولوژی نهایی آدنوم پلئومورفیک در یک توده و در توده دیگر لنفادنوم سباسه گزارش شد.

نتیجه گیری: اگرچه لنفادنوم سباسه یک تومور غیر معمول است؛ اما باید در تشخیص افتراقی توده غده بزاقی در نظر گرفته شود. همزمانی وقوع آن با تومور دیگر مانند آدنوم پلئومورفیک نادر است؛ اما امکان وقوع آن وجود دارد.

کلمات کلیدی: پاروتید، آدنولنفوما، نئوپلاسم غده بزاقی، پلئومورفیک، آدنوما

وصول مقاله: ۱۴۰۱/۱/۲۰ اصلاحیه نهایی: ۱۴۰۱/۱/۲۱ پذیرش: ۱۴۰۲/۴/۵

مقدمه

تومورهای اپیتلیال اولیه که غدد بزاقی اصلی را درگیر می‌کنند، اغلب در غده پاروتید رخ می‌دهند. اکثر این تومورها ضایعات تک کانونی، یک‌طرفه هستند. همزمانی تومورها با انواع مختلف بافت‌شناسی یک رویداد نادر در غدد بزاقی است. گاهی در پاروتید تومورهای یک یا دوطرفه از نوع بافت‌شناختی یکسان به طور همزمان یافت می‌شوند (۱). لنفادنوم سباسه یک تومور خوش خیم و نادر غده بزاقی اصلی است (۲، ۳) و کمتر از ۰/۲ درصد از کل نئوپلاسم‌های غدد بزاقی را تشکیل می‌دهد (۴). این تومور در اغلب موارد، معمولاً در افراد میانسال و مسن رخ می‌دهد (۳، ۵). این نوع تومور به صورت توده‌ای بدون درد با مدت طولانی ظاهر می‌شود و جزء اپیتلیال شامل سلول‌های پایه و سنگفرشی خوش خیم است (۶).

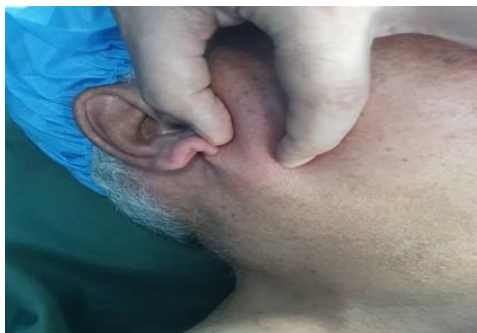به دلیل نادر بودن و نبود یافته‌های رادیولوژیکی و سیتولوژیکی، اغلب قبل از جراحی تشخیص داده نمی‌شوند (۷). وقوع همزمان ۲ نوع تومور پاروتید از انواع مختلف بافت‌شناسی نادر است (۸، ۹). به ندرت، تومورهای دیگر به طور همزمان با لنفادنوم سباسه ایجاد می‌شوند که شامل تومورهای وارتن، آدنوم پلئومورفیک، انکوسیتوما، آدنوکارسینوم سلول آسینیک و آدنوم سلول بازال است (۱۰). ما در اینجا نیز یک مورد نادر از وقوع همزمان لنفادنوم سباسه را همراه با آدنوم پلئومورفیک گزارش می‌کنیم.

گزارش مورد

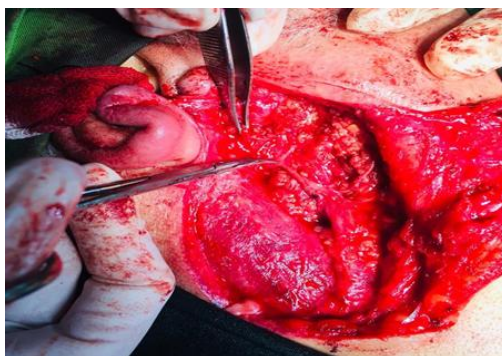
مردی ۶۲ ساله با تظاهر یک توده بدون درد در ناحیه بناگوش سمت راست از ۶ ماه پیش به سرویس گوش و حلق و بینی مراجعه کرد. توده افزایش سایز ناگهانی، رشد نوسانی و ارتباطی با غذا خوردن نداشت. بیمار سابقه التهاب، تب، تعریق شبانه، کاهش وزن، دیسفاژی یا ضعف صورت را ذکر نمی‌کرد. علاوه بر این، سابقه نئوپلاسم‌های پوستی، بدخیمی‌های احشایی یا تظاهر مشابه در یکی از اعضای

خانواده وجود نداشت. در معاینه فیزیکی، توده‌ای به ابعاد ۳۰×۳۰ میلی‌متر، سفت، نیمه متحرک، غیر حساس، گرد در غده پاروتید راست مشاهده شد. پوست روی توده صاف، براق و غیر چسبنده به توده زیرین بود (شکل ۱). از نظر بالینی عملکرد عصب صورت دست نخورده بود و هیچ لنفادنوپاتی گردنی مشاهده نشد. تشخیص با آسپیراسیون با سوزن ظریف (FNAC) از توده پاروتید غیرقطعی بود و سلول‌های آسینی غدد بزاقی و اپیتلیوم مجرا نرمال مشاهده شد. MRI گردن با تزریق گادولینیوم یک ضایعه توپر ۲۵×۲۵ میلی‌متری با افزایش ناهمگن ماده حاجب در قسمت سطحی غده پاروتید سمت راست نشان داد که بیانگر ضایعه تومورال خوش خیم بود. همچنین، یک ضایعه دیگر با افزایش ضعیف حاجب با سایز ۱۰×۱۲ میلی‌متری در غده پاروتید راست، پایین‌تر از توده قبلی مشاهده شد. بر اساس دلایل بالینی و رادیولوژیکی، محتمل‌ترین تشخیص آدنوم پلئومورفیک بود. پاروتیدکتومی سطحی سمت راست بدون عارضه انجام شد (شکل ۲)؛ و هیچ عود تومور در ۱۴ ماه پیگیری وجود نداشت. بررسی هیستوپاتولوژیک تشخیص لنفادنوم سباسه را در همراهی با آدنوم پلئومورفیک تأیید کرد. بررسی ماکروسکوپی نمونه خارج شده، بافت غده پاروتید را به ابعاد ۶۰×۵۰×۳۰ میلی‌متر نشان داد. در نمونه خارج شده، توده با حدود مشخص، ناهمگن، مخلوطی از بخش توپر و کیستیک به ابعاد ۲۵×۲۰ میلی‌متر، به رنگ زرد مشخص شد (شکل ۳). بررسی میکروسکوپی بخش‌هایی از غدد بزاقی اصلی را نشان داد که در آن توده‌ای متشکل از باندها و لانه‌های سلول‌های اپیتلیال خوش خیم در پس‌زمینه‌ای از استرومای میکسوئید و کندروئید به نفع آدنوم پلئومورفیک بود، وجود داشت. یک بافت نئوپلاستیک جداگانه نیز متشکل از ندول‌های در حال تکثیر سلول‌های اپیتلیال، با تمایز چربی در مرکز بود که توسط استرومای ملتهب مزمن فیروتیک و بافت لنفاوی هیپرپلاستیک احاطه شده بود. حدود تومور به خوبی

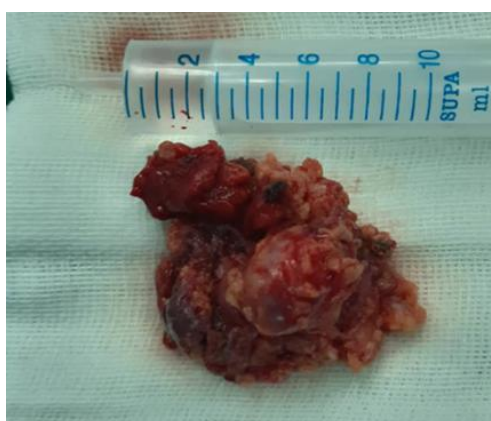مشخص و کانون تغییرات میکروسیتی و کراتینه شدن مرکزی مشهود بود. فعالیت میتوزی قابل توجهی و نکروز لنفادنوم سباسبه بود.



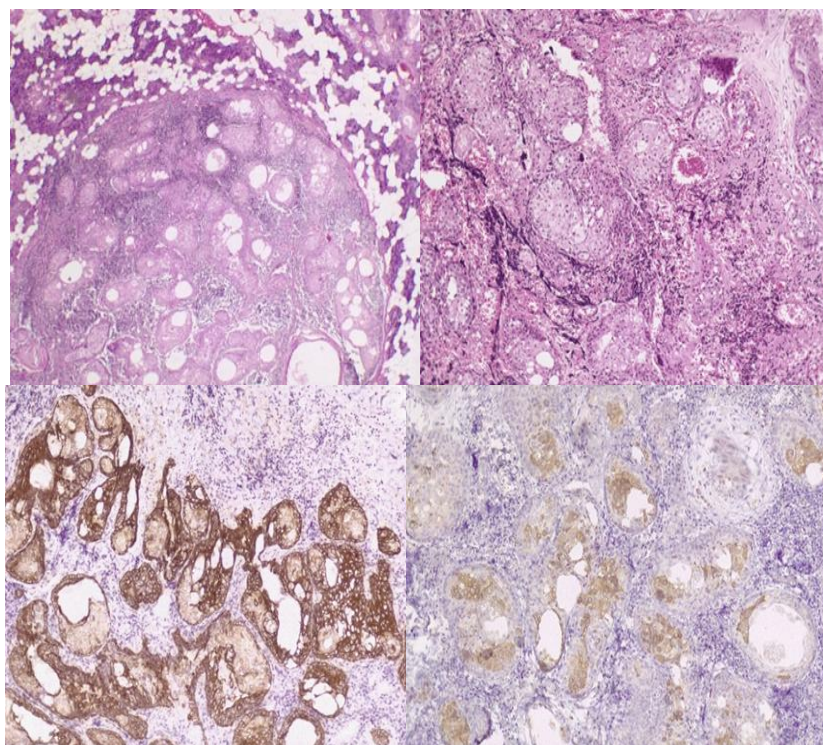
شکل ۱. توده غده پاروتید راست



شکل ۲. پاروتیدکتومی سطحی سمت راست با حفظ عصب صورتی.



شکل ۳. بافت غده پاروتید همراه با توده با حدود مشخص، به رنگ زرد



شکل ۴. نئوپلاسم اپیتلیال خوش خیم با حدود مشخص با تمایز چربی نشان دهنده لنفادنوم سباسه

بحث

این حقیقت که در این بیمار ۲ تومور وجود داشت، در زمان ارزیابی بالینی تشخیص داده نشد. فقط تومور بزرگتر تشخیص داده شد. ارزیابی ماکروسکوپی بافت جراحی شده دو نئوپلاسم مجزا از نظر بافتی متفاوت را نشان داد. یک تومور با بافت شناسی آدنوم پلئومورفیک و دیگری لنفادنوم سباسه بود. بروز همزمان و یکطرفه سباسه لنفادنوم آدنوم پلئومورفیک تا آنجا که ما می دانیم در غده پاروتید گزارش نشده است.

لنفادنوم با تمایز چربی اولین بار توسط Horn و Rawson در سال ۱۹۵۰ به عنوان توموری در غده بزاقی پاروتید متشکل از غدد چربی و بافت لنفاوی معرفی شد (۱۱). McGavran و همکارانش تقریباً ۱۰ سال پس از اولین توصیف این تومور، آن را «لنفادنوم سباسه» نامیدند. (۴). نئوپلاسم های ناشی از بافت چربی در غدد بزاقی اصلی نادر هستند و شامل لنفادنوم سباسه، کارسینوم سباسه، آدنوم

سباسه و لنفادنوم کارسینوم سباسه می شوند (۷، ۲). لنفادنوم سباسه غده پاروتید معمولاً به صورت توده ای بدون درد در بیماران بالای ۵۰ سال ظاهر می شود (۵). همه تومورها در غده پاروتید رخ داده و به صورت توده-های بدون درد که به آرامی بزرگ می شوند، می باشند. طول مدت علائم از چند ماه تا ۲۰ سال متغیر است (۶). بیمار ما نیز مرد ۶۲ ساله ای بود که با توده بدون درد از ۶ ماه پیش مراجعه کرده بود. در اکثر موارد قبل از جراحی تشخیص داده نمی شود. در بیمار ما نیز مطالعات تصویربرداری و سیتولوژی FNA نتوانست تشخیص صحیح را نشان دهد. یافته های تصویربرداری اختصاصی نیستند. حاشیه در ضایعات خوش خیم مشخص است؛ اما درجه افزایش کنتراست تومور نمی تواند بین نوع خوش خیم و بدخیم تمایز قائل شود (۴). (۲). در تصاویر T1، تومور با شدت سیگنال مختلط و مناطق مجزا با شدت سیگنال بالا، شبیه به چربی زیر جلدی، به خوبی مشخص است. همانند تصاویر T1، تصاویر T2 نیز

لنفادنوم سباسبه ایجاد می شوند که شامل تومورهای وارتین، آدنوم پلئومورفیک، انکوسیتوما، آدنوکارسینوم سلول آسینیک و آدنوم سلول بازال است (۱۰). یک مورد از این نئوپلاسم همراه با تومور وارتین توسط Dreyer توصیف شده است (۱۴). همچنین Shukla و همکاران موردی از کارسینوم سلول سنگفرشی همزمان با این تومور را گزارش کرده اند (۱۵). Mayorga نیز در سال ۱۹۹۹ لنفادنوم سباسبه همزمان با آدنوکارسینوم سلول اسینیک غده پاروتید را گزارش کرد (۱۶). در این مطالعه نیز ما همزمانی وقوع تومور لنفادنوم سباسبه با آدنوم پلئومورفیک را گزارش کردیم.

نتیجه گیری

در این مطالعه وقوع همزمان تومور لنفادنوم سباسبه با آدنوم پلئومورفیک در غده پاروتید گزارش شد. لنفادنوم سباسبه یک نئوپلاسم غیر معمول غدد بزاقی است که به ندرت به درستی قبل از عمل در غده پاروتید تشخیص داده می شود. تبدیل آن به تومور بدخیم نادر است. FNAC در اغلب بیماران یک فرآیند خوش خیم را شناسایی می کند. اگرچه یک تومور غیر معمول است؛ اما باید در تشخیص افتراقی توده پاروتید در نظر گرفته شود و احتمال همراهی با سایر تومورهای خوش خیم و بدخیم مانند آدنوم پلئومورفیک وجود دارد.

تشکر و قدردانی

از کلیه همکاران بیمارستان امیرالمومنین (ع) رشت تشکر و قدردانی می کنیم. کد اخلاق از کمیته اخلاق دانشگاه علوم پزشکی گیلان اخذ شد. نویسندگان اعلام می کنند که هیچ گونه تعارضی با منافع این مطالعه ندارند.

مناطق مجزا با شدت سیگنال بالا را نشان می دهند که با مناطقی با شدت سیگنال متوسط در هم آمیخته شده اند (۴). محتمل ترین تشخیص با این یافته ها آدنوم پلئومورفیک است (۲) در بیمار ما نیز در MRI انجام شده با تزریق گادولینیوم یک ضایعه توپر ۲۵×۲۵ میلی متری با انهناسمنت ناهمگن در قسمت سطحی غده پاروتید سمت راست، همچنین، یک ضایعه دیگر با انهناسمنت ضعیف ۱۰×۱۲ میلی متری در غده پاروتید راست، پایین تر از توده قبلی مشاهده شد که با تشخیص آدنوم پلئومورفیک مطابقت داشت. در بافت شناسی، با برش مناسب، اجزای سباسبه را می توان به راحتی تشخیص داد. فولیکول های لنفاوی با مراکز ژرمینال به تمایز این تومور از نئوپلاسم های لنفاوی کمک می کنند. همچنین به دلیل اینکه این ضایعه حدود مشخصی دارد، کمک می کند تا از سیالادنیت لنفوپیتلیال افتراق داده شود. فقدان میتوز یا آتیپی سلولی در جزء اپیتلیال آن ها را از همتایان بدخیم متمایز می کند (۱۲). در بیمار ما نیز در بررسی بافت شناسی یکی از توده ها آدنوم پلئومورف تشخیص داده شد و همچنین بافت نئوپلاستیک جداگانه نیز متشکل از ندول های در حال تکثیر سلول های اپیتلیال، نشان دهنده تمایز چربی در مرکز بود که توسط استرومای ملتهب مزمن فیبروتیک و بافت لنفاوی هیپرپلاستیک احاطه شده بود که تشخیص لنفادنوم سباسبه داده شد. این دو تومور هیچ ارتباط بافتی به یکدیگر نداشتند.

علت ایجاد لنفادنوم سباسبه نامشخص است. تئوری های احتمالی موجود این گونه بیان می کنند که غده بزاقی نابجا در غدد لنفاوی داخل پاروتید ایجاد می شود، یا ممکن است به دلیل تمایز چربی در سایر تومورها ایجاد شود (۱۳). غده پاروتید شایع ترین غدد بزاقی است که تحت تأثیر این تومور قرار می گیرد. به ندرت، تومورهای دیگر به طور همزمان با

منابع

1.Lam KH, Ho HC, Ho CM, Wei WI. Multifocal nature of adenolymphoma of the parotid. Br J Surg 1994; 81:1612-4. PMID: 7827885.

مجله علمی دانشگاه علوم پزشکی کردستان / دوره بیست و نه / فروردین و اردیبهشت ۱۴۰۳

2. Mohammed AE. Sebaceous lymphadenoma of parotid gland: A case report of a unique presentation in an immunocompromised patient. *Journal of family medicine and primary care*. 2020 Feb; 9(2):1202. PMID: 32318494.
3. Seethala RR, Thompson LD, Gnepp DR, Barnes EL, Skalova A, Montone K, et al. Lymphadenoma of the salivary gland: clinicopathological and immunohistochemical analysis of 33 tumors. *Modern pathology*. 2012 Jan; 25(1):26-35. PMID: 21892186.
4. McGavran MH, Bauer WC, Ackerman LV. Sebaceous lymphadenoma of the parotid salivary gland. *Cancer*. 1960 Nov; 13(6):1185-7. PMID: 13773927.
5. Liang S, Zheng Y, Shen Z, Li L, Geng Q, Wang W, et al. Literature Review of Sebaceous and Non-Sebaceous Lymphadenoma. *Ann Transl Med Epidemiol*. 2021; 7(1): 1016.
6. Liu G, He J, Zhang C, Fu S, He Y. Lymphadenoma of the salivary gland: Report of 10 cases. *Oncology letters*. 2014 Apr 1; 7(4):1097-101. PMID: 24944675.
7. Sun L, Zhu RC, Tong J, Shemen L. Sebaceous lymphadenoma requiring superficial parotidectomy. *BMJ Case Reports CP*. 2018 Nov 1; 11(1):e224975. PMID: 30567085.
8. Gnepp DR, Schroeder W, Heffner D. Synchronous tumors arising in a single major salivary gland. *Cancer* 1989; 63:1219-24. PMID: 2917323.
9. Misselevich I, Fradis M, Podoshin L, Boss JH. Salivary gland double tumor: synchronous ipsilateral pleomorphic adenoma and acinic cell carcinoma of the parotid gland. *Ann Otol Rhinol Laryngol* 1997; 106:226-9. PMID: 9078935.
10. Seifert G, Donath K. Hybrid tumors of salivary glands. Definition and classification of five rare cases. *Eur J Cancer B Oral Oncol*. 1996; 32B:251-9. PMID: 8776422.
11. Rawson AJ, Horn RC. Sebaceous glands and sebaceous gland-containing tumors of the parotid salivary gland; with a consideration of the histogenesis of papillary cystadenoma lymphomatosum. *Surgery* 1950; 1954:93-101. PMID: 15402893.
12. Maffini F, Fasani R, Petrella D, Maiorano E, Bruschini R, Pelosi G, et al. Sebaceous lymphadenoma of salivary gland: a case report and a review of the literature. *Acta otorhinolaryngologica italica*. 2007 Jun; 27(3):147. PMID: 17883194.
13. Chen K, Chan JKC: Salivary gland tumours. In *Diagnostic Histopathology of Tumours*. Edited by: Fletcher CDM. 2000, Hong Kong Churchill Livingstone, 1: 259-2.
14. Dreyer Th, Battman A, Silberzhan J, Glanz H, Schulz A. Unusual differentiation of a combination tumor of the parotid gland. Case report. *Pathol Res Pract* 1993; 189:577-81. PMID: 8378181.
15. Shukla M, Panicker S. Synchronous sebaceous lymphadenoma with squamous cell carcinoma- case report. *World J Surg Oncol* 2003; 1:30. PMID: 14693033.
16. Mayorga M, Fernández N, Val-Bernal JF. Synchronous ipsilateral sebaceous lymphadenoma and acinic cell adenocarcinoma of the parotid gland. *Oral Surgery, Oral Medicine, Oral Pathology, Oral Radiology, and Endodontology*. 1999 Nov 1; 88(5):593-6. PMID: 10556755.