

Effect of Silymarin on Hepatic Complications Caused by Methotrexate and its Analgesic Effects in Patients with Rheumatoid Arthritis

Abbas Alimoradian¹, Masoomeh Garshasbi², Mohaddeseh Asafari³, Mohammad golitaleb⁴, Reza Mansouri Tabar⁵, Sepideh Mortaji⁶, Reza Tajik⁷

1.Associate Professor, Department of Pharmacology, School of Medicine, Arak University of Medical Sciences, Arak, Iran. ORCID ID: 0000-0003-1301-6135

2.Student Research Committee, Department of Nursing, School of Nursing, Arak University of Medical Sciences, Arak, Iran. ORCID ID: 0000-0002-4829-6318

3.PhD Student, Department of Food Safety and Hygiene, School of Nutrition Sciences and Food Technology, Shahid Beheshti University of Medical Sciences, Tehran, Iran. ORCID ID: 0000-0002-2021-6226

4.Instructor, School of Nursing, Arak University of Medical Sciences, Arak, Iran. ORCID 0000-0002-9216-9262

5.Arak University of Medical Sciences, Arak, Iran. ORCID ID: 0000-0003-0997-4314

6.Rheumatology, Arak University of Medical Sciences, Arak, Iran. ORCID ID: 0000-0003-3241-4312

7.Assistant Professor, Department of Occupational Health Engineering, School of Public Health, Arak University of Medical Sciences, Arak, Iran. (Corresponding Author), Tel:086-33675366, Email: t.rezatajik@yahoo.com, ORCID ID: 0000-0001-8710-9268

ABSTRACT

Background and Aim: Methotrexate is an important drug for treatment of rheumatoid arthritis (RA) but is associated with adverse side effects on liver. In this study we evaluated the effect of silymarin on methotrexate induced hepatotoxicity and its analgesic effects in the patients taking this drug.

Materials and Methods: This study included 58 patients with RA. Patients who had been treated with 2.5 mg methotrexate three times a week for six months were randomly divided into two groups of A and B. Group A received methotrexate and group B treated with 280 mg of silymarin tablets daily (two doses for 2 months) in addition to methotrexate. At baseline (before tests) and after two months, both groups completed the VAS (Visual Analogue Scale) questionnaire and Cr (Creatinine), BUN (Blood Urea Nitrogen), ESR (Erythrocyte Sedimentation Rate), Hemoglobin, WBC (white blood cell), PLT (Platelet) and the liver tests including ALT (Alanine Transaminase) and AST (Aspartate Aminotransferase) were evaluated. We used t-test for data analysis.

Results: In the group B, ALT, AST and ESR, Cr and BUN decreased significantly. Also clinical signs of pain which were indicative of pain intensity were decreased.

Conclusion: Use of silymarin in the patients with RA reduced liver enzymes, liver toxicity and renal complications, which may be due to its antioxidant and cell membrane stabilization properties.

Keywords: Methotrexate, Silymarin, Liver complications, Alanine transferase, Aspartate transferase

Received: Dec 25, 2021

Accepted: May 24, 2023

How to cite the article: Abbas Alimoradian, Masoomeh Garshasbi, Mohaddeseh Asafari, Mohammad golitaleb, Reza Mansouri Tabar, Sepideh Mortaji, Reza Tajik. Effect of Silymarin on Hepatic Complications Caused by Methotrexate and its Analgesic Effects in Patients with Rheumatoid Arthritis. *SJKU* 2023;28(4):95-109.

Copyright © 2018 the Author (s). Published by Kurdistan University of Medical Sciences. This is an open access article distributed under the terms of the Creative Commons Attribution-Non Commercial License 4.0 (CCBYNC), where it is permissible to download, share, remix, transform, and buildup the work provided it is properly cited. The work cannot be used commercially without permission from the journal

بررسی اثر سیلی‌مارین بر عوارض کبدی ناشی از متوتروکسات و اثرات ضد دردی آن در بیماران آرتریت روماتوئیدی

عباس علیم‌ادیان^۱، معصومه گرشاسب^۲، محدثه آصفری^۳، محمدگلی طالب^۴، سپیده مرتجی^۵، رضا منصوری تبار^۶، رضا تاجیک^۷

۱. دانشیار، گروه فارماکولوژی، دانشگاه علوم پزشکی اراک، اراک، ایران. کد ارکید: ۰۰۰۳-۱۳۰۱-۶۱۳۵

۲. کمیته تحقیقات دانشجویی، دانشکده پرستاری، دانشگاه علوم پزشکی اراک، اراک، ایران. کد ارکید: ۰۰۰۲-۴۸۲۹-۶۳۱۸

۳. گروه بهداشت و ایمنی مواد غذایی، دانشکده علوم تغذیه و صنایع غذایی، دانشگاه علوم پزشکی شهید بهشتی، تهران، ایران. کد ارکید: ۰۰۰۲-۲۰۲۱-۶۲۲۶

۴. مربی، دانشکده پرستاری، دانشگاه علوم پزشکی اراک، اراک، ایران. کد ارکید: ۰۰۰۲-۹۲۱۶-۹۲۶۲

۵. روماتولوژی، دانشگاه علوم پزشکی اراک، اراک، ایران. کد ارکید: ۰۰۰۳-۳۲۴۱-۴۳۱۲

۶. دانشگاه علوم پزشکی اراک، اراک، ایران. کد ارکید: ۰۰۰۳-۰۹۹۷-۴۳۱۴

۷. استادیار، گروه بهداشت حرفه‌ای، دانشکده بهداشت، دانشگاه علوم پزشکی اراک، اراک، ایران. پست الکترونیک: t.rezatajik@yahoo.com، تلفن: ۰۰۸۶-۳۳۶۷۵۳۶۶

ارکید: ۰۰۰۱-۸۷۱۰-۹۲۶۸

چکیده

زمینه و هدف: متوتروکسات دارویی مهم، در درمان آرتریت روماتوئید (RA) ولیکن همراه با عوارض کبدی است. هدف از این مطالعه، بررسی تأثیر سیلی‌مارین بر مسمومیت کبدی ناشی از متوتروکسات و نیز اثرات ضد دردی آن در بیماران مصرف کننده این دارو است.

مواد و روش‌ها: این مطالعه بر روی ۵۸ بیمار مبتلا به RA انجام شد. بیماران که به مدت شش ماه تحت درمان با متوتروکسات با دز معمول ۲/۵ میلی گرمی ۳ بار در هفته بودند به صورت تصادفی به دو گروه A و B تقسیم شدند. درمان در گروه A با متوتروکسات و در گروه B علاوه بر متوتروکسات با قرص سیلی‌مارین ۲۸۰ میلی‌گرم روزانه طی دو دز به مدت دو ماه ادامه پیدا کرد. قبل از شروع آزمایش‌ها و در پایان دو ماه در هر دو گروه پرسشنامه VAS (Visual Analogue Scale) تکمیل و تست‌های کبدی و آزمایشگاهی از جمله آسپاراتات آمینوترانسفراز، آلانین آمینوترانسفراز، کراتینین، نیتروژن اوره خون (Erythrocyte Sedimentation Rate) ESR، (Hemoglobin) HB، (white blood cell) WBC، و (Platelet) PLT مورد ارزیابی قرار گرفتند. نتایج متغیرها با آزمون t-test تحلیل شد.

یافته‌ها: در گروه B میزان دو آنزیم ALT و AST و همچنین متغیرهای آزمایشگاهی ESR، Cr، BUN سرمی کاهش چشمگیر و معناداری داشته است. علاوه بر شواهد آزمایشگاهی، علائم بالینی که نشان‌دهنده شدت درد می‌باشند نیز کاهش معناداری را نشان داده است.

نتیجه‌گیری: تجویز سیلی‌مارین در بیماران مبتلا به RA موجب کاهش آنزیم‌های کبدی، مسمومیت کبدی و عوارض کلیوی شد که این اثر ممکن است به دلیل خواص آنتی‌اکسیدانی و تثبیت‌غشای سلولی باشد.

کلمات کلیدی: متوتروکسات، سیلی‌مارین، عوارض کبدی، آلانین ترانسفراز، آسپاراتات ترانسفراز

وصول مقاله: ۱۴۰۱/۱۰/۴ اصلاحیه نهایی: ۱۴۰۱/۱۲/۱۵ پذیرش: ۱۴۰۲/۳/۳

آرتریت روماتوئید (Rheumatoid Arthritis, RA) یک التهاب مزمن است که در نهایت منجر به تخریب مفصل می‌شود. در این بیماری تظاهرات خارج مفصلی شایع است و انواع ناهنجاری‌های ایمنی که منجر به ناتوانی می‌شود نیز قابل مشاهده است. آرتریت روماتوئید حدوداً ۰/۴ - ۲/۱٪ از کل جمعیت دنیا را گرفتار می‌کند و زنان تقریباً سه برابر مردان سالمندان بیشتر از سایر گروه‌های سنی به آن مبتلا می‌شوند (۱). در ایران نیز آمارها حاکی از آن است که این رقم به ۶۰۰۰۰۰ نفر می‌رسد (۲). آرتریت روماتوئید با درد، کاهش کیفیت زندگی و ناتوانی همراه است که به نوبه خود بر توانایی کار بیماران تأثیر می‌گذارد. متوترکسات (Methotrexate) به‌طور شایع برای درمان بیماری‌هایی چون پسوریازیس و کرون بکار می‌رود و به دارویی مهم در درمان RA تبدیل شده است (۳). با این حال، درمان با این دارو می‌تواند سمیت قابل توجهی ایجاد کند و منجر به عدم اتمام طول درمان و در نهایت باعث افزایش مرگ و میر و عوارض ناشی از آن شود. این دارو که سمیت آن وابسته به دوز است می‌تواند باعث سرکوب مغز استخوان، ضایعات جلدی مخاطی، پنومونی و سمیت کبدی شود. سمیت کبد عامل اصلی محدود کننده درمان در مصرف MTX است. بر اساس مطالعات، اگرچه مکمل اسید فولیک در کاهش ضایعات جلدی مخاطی نقش مؤثری دارد، ولی در پیشگیری از سمیت کبدی ناشی از این دارو مؤثر نیست (۴). MTX به‌عنوان آنتی‌متابولیک و آنابولیک اسیدفولیک با اتصال به دی‌هیدروفولات ردوکتاز از احیا دی‌هیدروفولات به تترافولات جلوگیری می‌کند و باعث مهار ساخت DNA، RNA و

تی‌متیلات می‌شود. اسیدفولیک یک ویتامین محافظ عصبی است و در کاهش عوارض عصبی ناشی از مصرف MTX نقش دارد. فولینیک اسید (مشتق اسیدفولیک) برای کاهش عوارض سیستم عصبی مرکزی (Central Nervous System, CNS) ناشی از دارو استفاده می‌شود و از سمیت گوارشی، نارسایی کلیه جلوگیری می‌کند (۵). به دلیل مصرف گسترده و طولانی مدت این دارو به خصوص در RA شاهد موارد رو به گسترش از سمیت کبدی ناشی از مصرف این دارو هستیم که در صورت بی‌توجهی و نادیده گرفتن، می‌تواند منجر به سیروز و نارسایی کبد گردد (۶). نظارت دقیق برای کاهش خطر ابتلا به بیماری جدی کبدی ضروری است. استفاده از گیاهان دارویی جهت پیشگیری و درمان بیماری‌ها، به‌عنوان یک منبع غنی از آنتی‌اکسیدان‌ها، سابقه طولانی دارد (۷).

عصاره گیاه خارمریم که به آن سیلیمارین (Silymarin) نیز گفته می‌شود، ترکیبی از فلاونویدهاست و اثر حفاظتی آن بر سلول‌های کبدی و کاهش محتوای کلسترول کبد در بسیاری از مطالعات بر روی این گیاه گزارش شده است (۸). همچنین اثرات درمانی آن شامل اثر بر کبد چرب، سیروز کبدی، دیابت و چربی خون، آب مروارید، پوکی استخوان و خواص ضد سرطانی می‌باشد (۹). خار مریم گیاهی از خانواده کاسنی است که به‌طور طبیعی در برخی قسمت‌های اروپا تا آسیا و در برخی قسمت‌های ایالت متحده رشد می‌کند. این گیاه اغلب در مناطق معتدل و گرمسیر می‌روید. در ایران در کرند غرب، آبادان، بوشهر، کازرون، گرگان، گنبد، برازجان، مازندران، آذربایجان، لرستان، شوش و حمیدیه و در کنار جاده‌های متروک و اراضی بایر می‌روید (۱۰). سیلیبین (Silybin)،

ایزوسیلی بین (Isosilybin)، سیلی کریستین (Silycristin) و سیلی دیانین (Silydianin) از مواد مؤثره موجود در آن هستند و بذر این گیاه قرن‌ها به عنوان یک داروی مفید و کم ضرر در درمان بیماری‌های کبدی شناخته شده است (۹). سیلی مارین توسط روده جذب و در سیستم صفراوی تغلیظ می‌شود و چرخه هپاتیک دارد (۱۱). عوارض جانبی پیش‌بینی شده برای آن کم اهمیت و شامل اسهال، حساسیت و یا سردرد است که برای بروز این علائم باید حداقل به مدت سه ماه متوالی مصرف شود (۱۲). از طرفی در مطالعات دیگر نیز به اثرات ضد دردی سیلی مارین اشاره شده است (۸). همچنین بر اساس مطالعات پیشین، سیلی مارین علاوه بر بهبود آسیب بافتی و کاهش درج استئاتوز کبدی، (۱۳) از طریق خاصیت آنتی‌اکسیدانی خود و جلوگیری از تشکیل رادیکال‌های آزاد و کوئژوگه شدن با رادیکال‌های مضر به‌طور مؤثری سبب محافظت کبدی می‌شود و پاسخ‌های پیش التهابی ناشی از افزایش سطوح $TGF B_1$ و $TNF-a$ را سرکوب می‌کند (۱۴). سیلی مارین در برابر استرس اکسیداتیو و پاسخ التهابی مؤثر است و اثرات آنتی‌اکسیدانی و ضد سرطانی آن مدت هاست مورد توجه و بررسی قرار گرفته است و به خوبی می‌تواند به عنوان یک مهارکننده رادیکال آزاد و متعاقب آن مهار پراکسیداسیون لیپیدها عمل کند (۱۵). مواد مؤثر موجود در گیاهان به دلیل همراه بودن با سایر ترکیبات در بسیاری موارد از یک حالت متعادل برخوردار بوده، به نحوی که در بدن انباشته نشده و در نتیجه اثرات جانبی کمتری بر جای می‌گذارند. این نکته دلیل خوبی بر تحقیقات علوم جدید بر روی اطلاعات حاصل از طب سنتی را فراهم می‌آورد (۱۶). از آنجا که شواهد زیادی مبنی بر اثرات

محافظت کبدی سیلی مارین وجود دارد؛ اما تاکنون در خصوص اثرات محافظتی آن بر متوتروکسات مطالعه‌ای صورت نگرفته است و با توجه به محدود بودن مطالعات مختلف در سرتاسر دنیا تحت عنوان تأثیر سیلی مارین بر مهار مسمومیت کبدی بر روی گونه‌های حیوانی و در دسترس نبودن مطالعات انسانی، این پژوهش با هدف بررسی اثر سیلی مارین بر کاهش مسمومیت کبدی ناشی از متوتروکسات برای اولین بار، انجام شد تا با توجه به کاربرد فراوان متوتروکسات در بیماری‌های مختلف و تأثیر آن بر روی کارکرد ارگان‌های مختلف بدن از جمله کبد، به‌عنوان بزرگترین ارگان متابولیزه داروها، راهکاری جهت پیشگیری از مسمومیت و نارسایی کبد در بیماران دریافت کننده این دارو پیشنهاد شود.

مواد و روش‌ها

طراحی و مطالعه جمعیت

مطالعه حاضر یک کار آزمایشی بالینی دوسوکور است. در واقع شرکت کنندگان در تحقیق که عموماً بیماران هستند و محقق که به بیماران دارو تجویز کرده‌اند از نحوه تقسیم بندی دارو اطلاع نداشته و نسبت به نتایج داده‌ها کور (بی اطلاع) می‌باشند. نحوه انتخاب نمونه‌ها تصادفی ساده و جامعه مورد مطالعه، بیماران مبتلا به RA که به بیمارستان‌های شهرستان اراک مراجعه کرده و داروی متوتروکسات را دست کم برای ۶ ماه و در دز معمول ۲/۵ میلی گرمی ۳ بار در هفته مصرف می‌کنند، بودند. تعداد بیماران بر اساس مطالعات قبلی و با ضریب اطمینان ۹۵٪ و قدرت ۸۰٪ جهت مقایسه مشکلات کبدی ایجاد شده بر اثر دارو در هر گروه ۳۰ نفر تعیین گردید (۱۷). از ۵۸ بیماری که وارد مطالعه شدند، ۳۱ نفر به‌طور تصادفی (بر اساس جدول مورگان) و بر اساس نظر

— خطی درد (VAS) که برای سنجش درد استاندارد شده است، اندازه گیری شد (۲۰).

معیارهای ورود و خروج
معیارهای ورود به مطالعه شامل فعال بودن آرتريت روماتوئيد (در گيري مفاصل بزرگ و کوچک، مدت زمان علائم، خشکی صبحگاهی، آرتريت مفاصل دست و درگیری قرینه) وجود چهار از هفت معیار بر پایه منطبق بودن تشخیص بیماری آرتريت روماتوئيد با معیارهای ۱۹۸۷ American Collage of Rheumatology) ACR است (۲۱). با توجه به نیاز به تشخیص زودتر بیماری در مراحل ابتدایی آن و حساسیت بیشتر شاخص‌های جدید، از معیار 2010ACR/EULAR (Rheumatism Against League European) استفاده شد (۲۱، ۲۲). بیماران، افراد بزرگسال دارای سن ۱۶ الی ۶۵ سال بودند که داروی متوتروکسات به مدت ۶ ماه و در دز ۳ قرص ۲/۵ میلی گرمی در هفته دریافت نمودند. همچنین به دلیل یکسان سازی بیماران، افرادی که فقط RA در آنها تشخیص داده شد و فاقد سایر بیماری‌ها بودند، هیچ دارویی به جز MTX مصرف نمی کردند، افراد با سابقه مشکلات کبدی مانند سیروز کبدی، سابقه بیماری ژیلبرت، ابتلا به هپاتیت ویروسی، سابقه مصرف داروهای مؤثر بر تست های کبدی طی ۲ ماه گذشته (استاتین ها، قرص های ضدبارداری ...)، مبتلایان به بیماری های عفونی، مادران باردار، افراد بدون دریافت داروهای تغییردهنده سیر بیماری (DMARD) یا در صورت مصرف کلروکین با سابقه کمتر از ۳ ماه و افراد با کلاس IV فعالیت بیماری و افرادی که تمایل به شرکت در مطالعه را نداشتند، از مطالعه خارج شدند. ضمناً علائم کلینیکی بیماران بر اساس شاخص ریتچی (Ritchie Index) و میزان

متخصص مبنی بر معیارهای ورود و خروج، در گروه درمانی متوتروکسات (گروه A) و ۲۹ نفر در گروه سیلی مارین (گروه B) قرار گرفتند. در گروه B قرص گیاهی حاوی سیلی مارین (گل دارو، اصفهان) ۲۸۰ میلی گرم به صورت روزانه طی دو دز به بیماران خوراندند (۱۸). در گروه A نیز درمان مرسوم، بدون دریافت سیلیمارین انجام گردید. لازم به ذکر است رژیم دارویی مورد استفاده در هر دو گروه A و B جهت کنترل و درمان RA، یکسان است. قبل از مصرف داروی سیلی مارین در گروه A و B، پرسشنامه VAS تکمیل شده و تست های کبدی شامل: ALT, AST, ALP، بیلی روبین توتال، مستقیم و غیرمستقیم و آلبومین و نیز اندکس های آزمایشگاهی شامل سرعت سدیماناسیون خون در ساعت اول، هموگلوبین، شمارش گلبول های سفید و پلاکت ها چک شد. بعد از اتمام دو ماه از مصرف سیلی مارین به صورت ۲۸۰ میلی گرم روزانه مجدداً آزمایش های کبدی انجام، اندکس های آزمایشگاهی بررسی و پرسشنامه VAS تکمیل شد.

ابزار اندازه گیری

بهبودی کلی بالینی (Overall Clinical Improvement) بر اساس نمره فعالیت بیماری (Disease activity score) ارزیابی شد (۱۹). میزان بهبودی بیمار بر اساس مطالعات گذشته به درجات مختلف تقسیم شده و از این متغیر رتبه بندی شده در جهت پیگیری وضعیت بهبود استفاده گردید. مقیاس دپداری اندازه گیری شدت درد یک خط کش ۱۰ سانتی متری است که در انتهای سمت چپ آن واژه بدون درد و در انتهای سمت راست آن واژه شدیدترین حالت درد نوشته شده است. فرد با توجه به میزان درد خود در ۴۸ ساعت گذشته روی شاخص دردسنجی (فقط یک نقطه) علامت می گذارد. میزان درد توسط پژوهشگر با استفاده از مقیاس اندازه گیری دیداری

شرکت بیماران در مطالعه فوق کاملاً اختیاری بوده و حق انصراف از مطالعه در هر زمان از تحقیق آزادانه بود.

روش تجزیه و تحلیل داده ها

پس از انجام آزمایش ها و جمع آوری اطلاعات، داده ها در نرم افزار SPSS 24 وارد و آنالیز شد. با توجه به نرمال بودن داده ها بر اساس آزمون کلموگروف-اسمیرنوف، از آزمون های آماری t-test مستقل برای مقایسه بین دو گروه و جهت مقایسه در هر گروه، قبل و بعد از مداخله t-test وابسته استفاده شد. سطح معناداری آماری نیز ($P < 0/05$) در نظر گرفته شد.

نتایج

در دو گروه تفاوت آماری معناداری میان مشخصات دموگرافیکی شرکت کنندگان مشاهده نشد؛ اما شاخص درد VAS در گروه دریافت کننده سیلیمارین، مقادیر کمتری داشت. نتایج مقایسه ۲ گروه در ابتدای ورود از نظر متغیرهای دموگرافیک در جدول شماره ۱ آمده است.

درد در لمس بر اساس (VAS (Visual Analogue Scale، تشخیص داده شده و انتخاب شدند. متغیر شاخص مفصلی ریتچی یک اندازه گیری مفصلی برای ارزیابی حساسیت و خشکی مفاصل در بیماران مبتلا به RA است و بدین صورت اندازه گیری می شود که در لمس مفاصل با فشار مختصر اگر درد وجود نداشت درجه صفر و اگر بیمار اظهار درد می کرد نمره ۱، در صورتی که علائم درد با فشار در چهره بیمار دیده می شد نمره ۲ و اگر با فشار مفصل بیمار سعی در دور نمودن اندام فوق داشت نمره ۳ می گرفت.

ملاحظات اخلاقی

در ابتدای تحقیق، فرم رضایت آگاهانه شرکت در طرح تحقیقاتی توسط بیماران تکمیل شده، اهداف پژوهش، مزایا و فواید احتمالی طرح، خسارات و عوارض احتمالی (اعم از خسارات روحی، جسمی، اجتماعی)، برای بیماران با رعایت اصل محرمانگی اطلاعات برای بیماران توضیح داده شد.

جدول ۱. مشخصات دموگرافیک و بالینی پایه در دو گروه درمانی متوتروکسات و سیلی مارین

داده ها	گروه B**	گروه A*	ارزش آماری P-Value
	N=29	N=31	
سن	43/45±8/4	44/23±7/5	0/894
وزن	73±13/3	72/76±11/3	0/84
قد	166/2±8/3	161/9±6/5	0/27

* گروه A: گروه درمانی متوتروکسات

** گروه B: گروه سیلی مارین

در این مطالعه تفاوت معناداری بین دو گروه در خصوص میانگین برخی از شاخص های آزمایشگاهی سلول های خونی از قبیل (Mean corpuscular hemoglobin)MCH، (Mean Corpuscular Hemoglobin Concentration)MCHC، (Mean Corpuscular Volume)MCV، WBC و Hb قبل و بعد از درمان مشاهده نشده است (جدول ۲)؛ به عبارتی مصرف دو داروی متوتروکسات و سیلیمارین بر شاخص های سلول های خونی تأثیر گذار نخواهد بود.

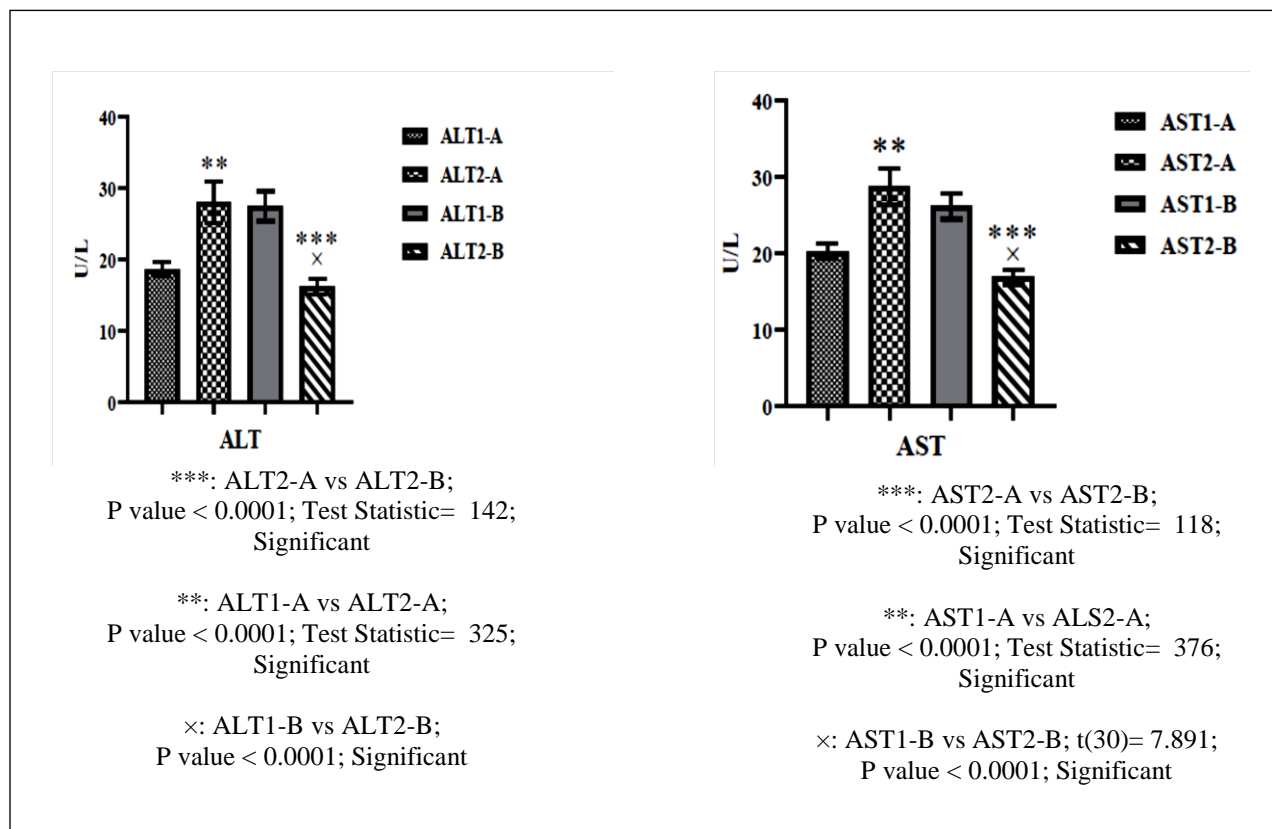
جدول ۲. مقایسه متغیرهای بالینی و آزمایشگاهی در دو گروه درمانی سیلیمارین و متوترکسات

متغیرها	گروه A		گروه B	
	قبل از مداخله	بعد از مداخله	قبل از مداخله	بعد از مداخله
	N=۲۹	N=۲۹	N=۳۱	N=۳۱
Hb	۱۳/۵±۱/۰۱	۱۳/۴±۰/۹۸	۱۳/۳۳±۱/۰۶	۱۳/۳۴±۱/۰۳
PLT	۲۷۰۶۰۷/۱۴±۵۱۹۹۱/۶۹	۲۶۶۰۷۱/۴۲±۸۴۹۹۴/۰۸	۲۸۰۳۸۷/۰۹±۸۷/۵۵۳	۲۷۸۷۷۴/۱۹±۸۳۲۱۰/۸۶
WBC	۷۳۳۳/۸۷±۱۶۴۳/۷۱	۷۰۳۸/۶۶±۱۵۶۰/۲۰	۷۰۹۹/۳۸±۱۴۷۷/۰۷	۶۷۷۹/۴۶±۱۲۷۷/۵۶
RBC	۴/۵۵±۰/۳۸	۴/۵۶±۰/۴۱	۴/۶۶±۰/۴۵	۴/۶۵±۰/۴۹
HCT	۴۰/۵۸±۳/۰۷	۴۰/۲±۳/۸۸	۴۱/۰۶±۲/۹۶	۴۰/۷۴±۲/۹۹
MCH	۲۹/۵۹±۲/۳۹	۲۹/۱۵±۳/۰۳	۲۸/۷۱±۲/۶۹	۲۸/۸۹±۲/۳
MCHC	۳۳/۱۱±۰/۹۸	۳۲/۸±۱/۱۴	۳۲/۶۶±۱/۰۸	۳۲/۳۸±۲/۰۷
MCV	۸۹/۳۲±۶/۳۲	۸۷/۸۵±۸/۵	۸۷/۹۹±۶/۶۷	۸۸/۲۵±۵/۰۴

همچنین مقادیر آزمایشگاهی در دو گروه مقایسه شده است و نتایج آن به صورت نمودار رسم شده است. نمودار شماره ۱ نشان دهنده تغییرات آنزیم‌های کبدی و نمودار شماره ۲ نشان دهنده شاخص‌های التهابی و آزمایشگاهی در دو گروه A و B است. با توجه به تحلیل صورت گرفته، میزان دو آنزیم Alanine Transaminase (ALT) و Aspartate Aminotransferase (AST) در گروه دریافت کننده سیلیمارین کاهش چشمگیر و معناداری داشته است. همچنین برخی از عوامل و فاکتورهای آزمایشگاهی مرتبط با تغییر

عملکرد کلیه و کبد از قبیل Erythrocyte Sedimentation Rate (ESR)، Cr (Creatinine) و BUN (Blood Urea Nitrogen) نیز کاهش چشمگیری را نشان داده‌اند. علاوه بر اندکس‌های آزمایشگاهی، علائم بالینی VAS که نشان دهنده شدت درد است نیز کاهش معناداری را نشان داده است. این مطالب بیانگر آن است که داروی سیلیمارین منجر به کاهش عوارض کبدی، کلیوی و حتی شاخص‌های فیزیکی و میزان درد و علائم بالینی شده است.

نمودار ۱. آنزیم‌های کبدی در گروه متوتروکسات (گروه A) و گروه سیلی مارین (گروه B)



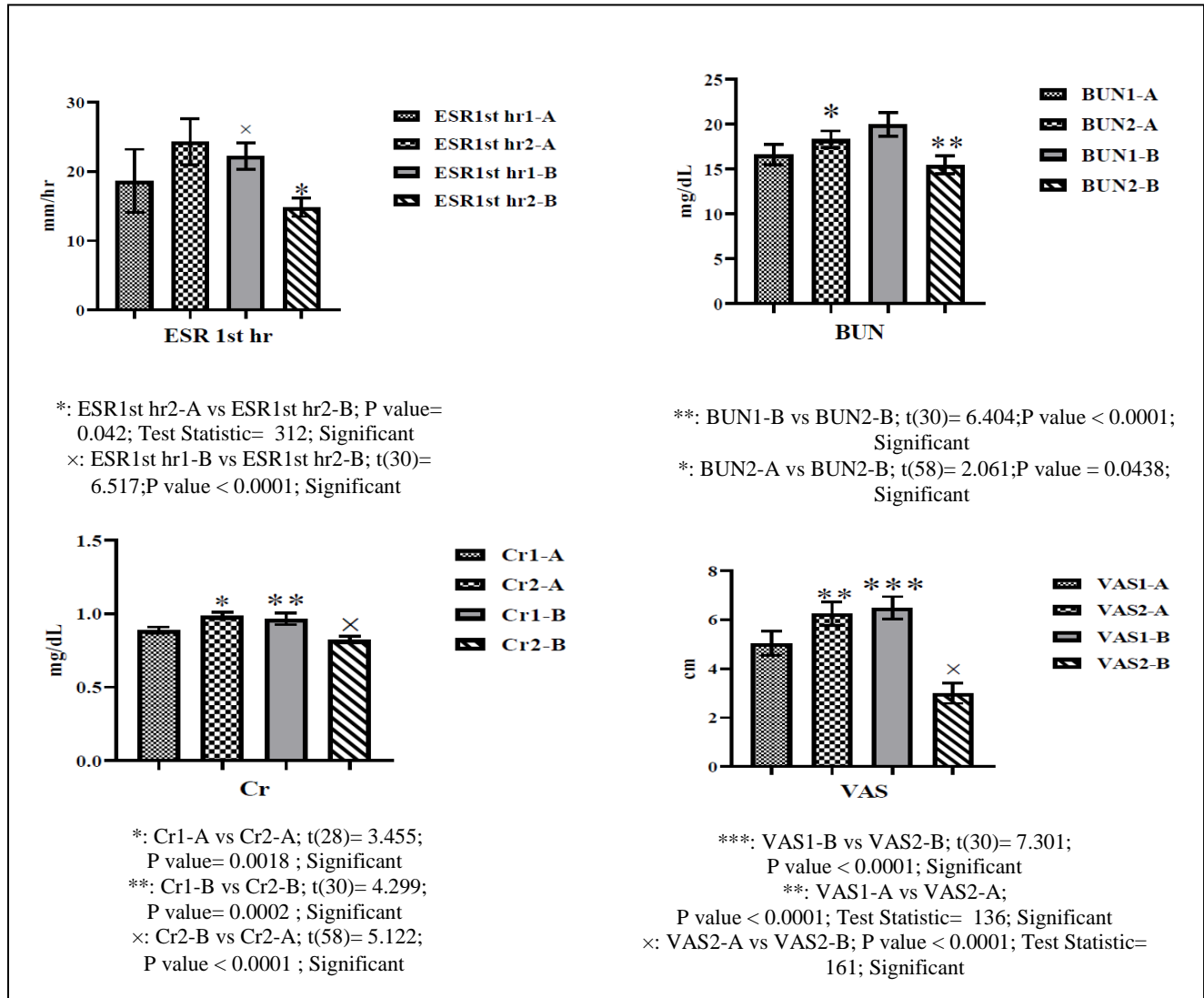
ALT(Alanine Aminotransferease)

آلانین آمینوترانسفراز؛ AST (Aspartate Aminotransferase): آسپاراتات آمینوترانسفراز؛

1-A: گروه دریافت کننده متوتروکسات قبل از انجام آزمایش؛ 2-A: گروه دریافت کننده متوتروکسات بعد از انجام آزمایش؛

1-B: گروه دریافت کننده سیلی مارین قبل از انجام آزمایش؛ 2-B: گروه دریافت کننده سیلی مارین بعد از انجام آزمایش

نمودار ۲. برخی شاخص‌های انتهایی و آزمایشگاهی در گروه متوروسکات (گروه A) و گروه سیلی مارین (گروه B)



BUN(Blood urea nitrogen)

نیترژن اوره خون؛ ESR (Erythrocyte sedimentation rate): تست سرعت رسوب؛ Cr (Creatinine): کراتینین؛ VAS (Visual analogue scale): مقیاس اندازه‌گیری دیداری - خطی درد؛ A: گروه دریافت‌کننده متوروسکات قبل از انجام آزمایش؛ 2-A: گروه دریافت‌کننده متوروسکات بعد از انجام آزمایش؛ 1-B: گروه دریافت‌کننده سیلی مارین قبل از انجام آزمایش؛ 2-B: گروه دریافت‌کننده سیلی مارین بعد از انجام آزمایش

بحث

داروی متوتروکسات کاربرد گسترده‌ای در انواع بیماری‌ها از جمله RA دارد. مصرف این دارو می‌تواند باعث آسیب به برخی از اندام‌ها مانند کبد، کلیه و مغز استخوان شود؛ بنابراین، استفاده از فرآورده‌هایی برای پیشگیری یا برگشت آسیب کبدی ناشی از MTX، از نظر بالینی مهم است (۲۳). متوتروکسات به عنوان مهارکننده رقابتی تولید اسید فولیک با اتصال به آنزیم دی‌هیدروفولات ردوکتاز (DHFR) از تبدیل دی‌هیدروفولات (FH2) به تتراهیدروفولات (FH4) جلوگیری می‌کند (۲۴). گزارش شده است که خطر سمیت کبدی با دز تجمعی ۱/۵ گرم ایجاد می‌شود. سمیت کبدی یکی از عمده‌ترین عوارض جانبی MTX است که مصرف بالینی این دارو را محدود می‌کند. مکانیسم‌های دخیل در سمیت ناشی از MTX هنوز به‌طور کامل مشخص نشده‌است. با این حال برخی فرضیات مطرح شده‌اند که مهم‌ترین آن‌ها آسیب با واسطه رادیکال‌های آزاد و استرس اکسیداتیو است (۲۳). جمالی و همکاران در مطالعه خود آسیب بافت کبد در بیماران دریافت‌کننده MTX را گزارش کردند که به هم ریختگی ساختار بافتی و افزایش سلول‌های نکروزه را موجب شده است (۲۵). از دیگر مکانیسم‌های دخیل، تأثیر سمیت مستقیم MTX بر مهار برخی آنزیم‌های مربوط به سنتز DNA است. همچنین، استرس اکسیداتیو ناشی از MTX باعث آسیب غشای لیپیدی سلول‌ها می‌شود. در مطالعات قبلی نشان داده شده است که مصرف MTX باعث افزایش رادیکال‌های آزاد و کاهش مواد آنتی‌اکسیدان سلولی، از جمله گلوتاتیون پراکسیداز، سوپراکسید دیسموتاز و افزایش مالون دی‌الدئید

(MDA) در بافت کبد و روده می‌شود (۲۶). همچنین نشان داده شده است که مصرف مواد آنتی‌اکسیدان باعث کاهش آسیب ناشی از مصرف MTX می‌شود. از طرف دیگر MTX می‌تواند سطح سرمی کراتینین را افزایش دهد و باعث اورمی و هماچوری و آسیب کلیوی شود و هنگامی که در دز بالا استفاده شود نارسایی حاد کلیه نیز گزارش شده است (۲۵). در پی تحقیقات در مورد گیاهان دارویی، سیلیمارین با ترکیبات خاصی در سال‌های اخیر ساخته و تولید شده است. این ترکیب گیاهی در موارد متعددی نظیر بیماری‌های کبد و اثرات محافظ کبدی و مقابله با سرطان استفاده می‌شود. بر اساس مطالعات، سیلیمارین با مکانیسم‌های متعدد از جمله تحریک DNA پلیمراز، تثبیت غشای سلولی، مهار رادیکال‌های آزاد و افزایش غلظت گلوتاتیون احیا شده سلولی (GSH) اثر محافظت کبدی از خود نشان داده است. تحریک DNA پلیمراز توسط سیلیمارین موجب افزایش RNA پریوزومی و در نتیجه بازسازی سلول‌های کبدی می‌شود. افزایش غلظت GSH سلولی نیز موجب تثبیت سوپراکسید دیسموتاز و گلوتاتیون پراکسیداز سلولی می‌گردد که همگی از آنزیم‌های آنتی‌اکسیدانی مهم هستند (۲۷). سیلیمارین با خاصیت آنتی‌اکسیدانی خود باعث رشد سلول‌های جدید کبدی می‌شود، همچنین محرکی برای بازسازی و سم زدایی کبد با مهار سم زدایی در فاز اول است. نتایج یک مطالعه آزمایشگاهی نشان داد که مصرف سیلیمارین قبل و بعد از آسیب شیمیایی می‌تواند سمیت کلیوی و حتی سطوح قند خون را کاهش دهد (۲۸). آنزیم‌های ALT و AST دو شاخص آزمایش معمول برای عملکردهای کبدی هستند. نتایج این مطالعه نشان داد که استفاده از MTX با دز

در مطالعه حاضر اثر سیلیمارین در مسمومیت کبدی ناشی از MTX بررسی شد. نتایج این مطالعه نشان داد که مصرف سیلیمارین در دز ۲۸۰ mg/day با کاهش سطح ALT، AST و ALP سرم مشهود است. علاوه بر این سطح شاخص‌های کلیوی BUN، Cr و ESR نیز کاهش یافته است و با گزارش‌های قبلی که بر روی نمونه‌های حیوانی که با اثر سیلیمارین بر آسیب‌های ناشی از متوتروکسات انجام شده بود، مطابقت داشت (۳۷). همچنین میرنظامی و همکاران در بررسی اثرات سیلیمارین بر روی آنزیم‌های کبدی در بیماران دریافت‌کننده ایزوترتینوئین گزارش کردند که سطوح ALT، AST و ALP در افراد کاهش معناداری داشته است و سیلیمارین از افزایش آنزیم‌های کبدی جلوگیری می‌کند (۳۲). مطالعات دیگر نیز با بررسی اثر سیلیمارین بر بیماران مبتلا به آرتریت به نتایج مشابهی در کاهش فاکتورهای خونی نامبرده دست یافتند (۳۸).

یکی از راه‌های استفاده بهینه از داروها کاهش عوارض جانبی برخی از داروهاست، بخصوص داروهایی که از طریق القا استرس اکسیداتیو باعث تخریب عملکرد بافت و اندام‌هایی از بدن می‌شود و اثرات آنتی‌اکسیدانی آن‌ها را کاهش می‌دهد. علاوه بر این، سیلیمارین می‌تواند عوارض کلیوی را کاهش دهد. همچنین مطالعه حاضر نشان می‌دهد داروی گیاهی سیلی مارین اثرات ضد دردی ایجاد کرده است (۳۹). در مطالعات، اثرات درمانی متعددی برای سیلی مارین گزارش شده است. سیلی مارین اثرات ضد التهابی وابسته به دز و نیز مهارکننده وابسته به دز در انباشت لوکوسیتها در ترشحات التهابی نشان داده است. سیلی مارین فرآیند التهاب را از طریق مهاجرت نوتروفیل‌ها و سلول‌های کوپفر مهار می‌کند (۴۰). احتمالاً

۷/۵ میلی گرم در ماه سطح ALT و AST سرم را افزایش می‌دهد که نشان‌دهنده عملکرد غیر طبیعی کبد و سمیت کبدی ناشی از MTX است. مطالعات قبلی ثابت کرده است که MTX با افزایش استرس اکسیداتیو، سمیت کبدی را ایجاد می‌کند (۲۹، ۲۳). این گزارش‌ها حاکی از آن است که تولید بیش از حد گونه‌های آزاد اکسیژن باعث اختلال در عملکرد کبد می‌شود که با افزایش سطح ALT و AST سرم همراه است (۳۰). نتایج پژوهش حاضر نشان داد که با مصرف ۲۸۰ mg/day سیلیمارین به مدت ۲ ماه سطح سرمی ALT و AST در مقایسه با گروه MTX کاهش یافته است. سایر مطالعات نیز تأثیر سیلیمارین بر محافظت کبدی را گزارش کرده‌اند (۳۱). میرنظامی و سایرین در مطالعه خود با مقایسه اثر ایزوترتینوئین و سیلیمارین بر روی آنزیم‌های کبدی نشان دادند که سیلیمارین از افزایش آنزیم‌های کبدی جلوگیری می‌کند (۳۲). مطالعات دیگر نیز اثر کاهش سیلیمارین را بر آنزیم‌های کبدی گزارش کردند (۳۳، ۳۴). صافیان و همکاران نیز کاهش قابل توجه و معناداری در سطح سرمی سه آنزیم کبدی و پارامترهای پروفیل لیپیدی را گزارش کردند و اثبات کردند که سیلیمارین باعث حفاظت هپاتوسیت‌ها در برابر سمیت و بازگشت سلول‌ها به سمت نرمال شدن می‌شود (۳۵). حیدری و همکاران نیز در مطالعه خود با بررسی اثرات سیلیمارین بر تغییرات سطوح آنزیم‌های کبدی ناشی از یک وهله فعالیت هوازی در مردان را گزارش کردند که ۳۰ دقیقه فعالیت هوازی منجر به افزایش معنی‌دار سطوح سرمی آنزیم‌های آسیب کبدی بلافاصله و ۲۴ ساعته می‌شود که با مصرف مکمل سیلیمارین تمامی آنزیم‌های کبدی گروه دریافت‌کننده به‌طور معناداری کمتر بود (۳۶).

کبدی، مسمومیت کبدی و عوارض کلیوی شده که این اثر ممکن است به دلیل خواص آنتی‌اکسیدانی و تثبیت غشای سلولی باشد. همچنین پیشنهاد می‌شود در مطالعات بعدی دزهای متفاوتی از متوتروکسات و سیلی مارین در سایر بیماری‌های کبدی و همچنین دزهای متفاوت در بیماری RA و اثر وابسته به دز سیلیمارین مورد بررسی قرار گیرد. علاوه بر این، طول مدت مطالعه نیز در زمان‌های مختلف در دستور کار قرار گیرد.

تشکر و قدردانی

تحقیق حاضر در کمیته اخلاق دانشگاه علوم پزشکی اراک با شناسه اخلاق IR.ARAKMU.REC.1398.130 به تصویب رسیده است. همچنین در مرکز ثبت کارآزمایی بالینی ایران با کد کارآزمایی بالینی IRCT20180519039711N4 به تصویب رسیده است.

سیلیمارین عدم تعادل بین بقا و مرگ سلولی آپوپتوزی را به واسطه مداخله در بیان تنظیم‌کننده‌ها و پروتئین‌های چرخه سلولی درگیر در آپوپتوز تعدیل می‌کند. ویژگی آنتی‌اکسیدانی و بازسازی سلولی به‌عنوان نتیجه افزایش سنتز پروتئین‌ها مهم‌ترین ویژگی سیلیمارین است (۴۱)؛ به عبارتی سیلیمارین به گیرنده غشای سلول کبدی متصل می‌شود و از جذب سلولی جلوگیری می‌کند. سیلیمارین در جذب سموم نقش دارد و با تغییر ترکیب فسفولیپیدی غشا گیرنده همانند یک آنتی‌اکسیدان قوی عمل کرده و از اختلالات متابولیسم سلول‌های کبدی جلوگیری می‌کند (۳۲).

نتیجه‌گیری

به‌عنوان یک نتیجه‌گیری کلی آنکه تجویز سیلی مارین به بیماران مبتلا به آرتریت روماتوئید موجب کاهش آنزیم‌های

منابع

1. Fauci AS. Harrison's principles of internal medicine: McGraw-Hill Education. 2015.
2. Farhadi R, Hajiabohassan F, Akhlaghi M, Jalaie S, Akbarian M. Vestibular evoked myogenic potentials in patients with inactive stage of systemic lupus erythematosus. *Audiology*. 2013;22(2):63-72.
3. Juge P-A, Lee JS, Lau J, Kawano-Dourado L, Serrano JR, Sebastiani M, et al. Methotrexate and rheumatoid arthritis associated interstitial lung disease. *Eur. Respir. J*. 2021;57(2). DOI: 10.1183/13993003.00337-2020.
4. Baghbanian M, Amirbaigy M, Salmanroghani H, Baghbanian A. Methotrexate Hepatotoxicity the Danger Not to Be Ignored. *SSU_Journals*. 2013;21(2):257-64.
5. Liu L, Liu S, Wang C, Guan W, Zhang Y, Hu W, et al. Folate supplementation for methotrexate therapy in patients with rheumatoid arthritis: a systematic review. *JCR*. 2019;25(5):197-202. DOI: 10.1097/RHU.0000000000000810.
6. Moghimi N, KhaledRahmani FS, Babahajian A, Sharifi P, Ramezani S. Assessment of hepatic fibrosis by transient elastography in rheumatoid arthritis patients receiving methotrexate. 2018. *SJKU* 2020, 24(6): 37-45.
7. Sadeghzadeh F, Sadeghzadeh A, Changizi-Ashtiyani S, Bakhshi S, Mashayekhi FJ, Mashayekhi M, et al. The effect of hydro-alcoholic extract of *Ceratonia Siliqua* L. on spermatogenesis index in rats treated with cyclophosphamide: An experimental study. *IJRM*. 2020;18(4):295. doi: 10.18502/ijrm.v13i4.6892.

8. Alimoradian A, Changizi-Ashtiyani S, Farahani AG, Kheder L, Rajabi R, Sharifi A. Protective effects of pomegranate juice on nephrotoxicity induced by captopril and gentamicin in rats. *IJKD*. 2017;11(6):422-429.
9. Iranikhah A, Shapouri J, Heidari A, Aghaali M, Hajian H. Effects of silymarin on nonalcoholic fatty liver disease in children: A crossover clinical trial. *J Maz Univ Med*. 2017;26(144):119-26. URL: <http://jmmums.mazums.ac.ir/article-1-9244-en.html>.
10. Moosavifar N, Mohammadpour A, Jallali M, Karimi G, Saberi H. Evaluation of effect of silymarin on granulosa cell apoptosis and follicular development in patients undergoing in vitro fertilization. *East. Mediterr. Health J*. 2010; 16 (6), 642-645.
11. Xiong F, Guan Y-S. Cautiously using natural medicine to treat liver problems. *WJG*. 2017;23(19):3388. doi: 10.3748/wjg.v23.i19.3388.
12. Palasciano G, Portincasa P, Palmieri V, Ciani D, Vendemiale G, Altomare E. The effect of silymarin on plasma levels of malon-dialdehyde in patients receiving long-term treatment with psychotropic drugs. *CTR*. 1994;55(5):537-45. [https://doi.org/10.1016/S0011-393X\(05\)80184-5](https://doi.org/10.1016/S0011-393X(05)80184-5).
13. Zhang W, Hong R, Tian T. Silymarin's protective effects and possible mechanisms on alcoholic fatty liver for rats. *Biomol Ther*. 2013;21(4):264. doi: 10.4062/biomolther.2013.020.
14. Ezhilarasan D. Oxidative stress is bane in chronic liver diseases: Clinical and experimental perspective. *AJG*. 2018;19(2):56-6. <https://doi.org/10.1016/j.ajg.2018.03.002>.
15. Yaman T, Uyar A, Kaya MS, Keles ÖF, Uslu BA, Yener Z. Protective effects of silymarin on methotrexate-induced damages in rat testes. *Braz. J Pharm Sci*. 2018;54. <https://doi.org/10.1590/s2175-97902018000117529>
16. GholizadeNikpey M, Mojtahedin A, Seyedsharifi R. Pain-relieving effects of Silymarin and its interaction with histamine H1 receptors in Rats. *J Fasa Univ Med Sci*. 2017;7(2):265-74. DOI: 20.1001.1.22285105.2017.7.2.15.6.
17. Fallah Huseini H, Larijani B, Raajabipour B, Heshmat R. The effect of Silymarin on glycemic control of type II diabetes: A double blind randomized clinical trial. *J Med Plant Res*. 2005;4(13):13-7. DOI: 20.1001.1.2717204.2005.4.13.3.4.
18. Shavandi M, Moini A, Shakiba Y, Mashkorinia A, Dehghani M, Asar S, et al. Silymarin (Livergol®) decreases disease activity score in patients with rheumatoid arthritis: A non-randomized single-Arm clinical trial. *IJAAI*. 2017:99-106.
19. Johnson TM, Register KA, Schmidt CM, O'Dell JR, Mikuls TR, Michaud K, et al. Correlation of the Multi-Biomarker disease activity score with rheumatoid arthritis disease activity measures: a systematic review and Meta-Analysis. *AC&R*. 2019;71(11):1459-72. <https://doi.org/10.1002/acr.23785>.
20. Pincus T, Castrejon I, Block J. FRI0678 Validity of three 0–10 visual analog scales (VAS) for quantitative physician assessment of inflammation, damage, and distress to supplement a physician global assessment 0–10 vas. *BMJ Publishing Group Ltd*; 2018. <http://dx.doi.org/10.1136/annrheumdis-2018-eular.5588>.
21. Shirani F, Soltany-Bajestani F. Comparing new diagnostic criteria of 2010 ACR/EULAR with 1987 ACR criteria in rheumatoid arthritis. *Tehran Univ. Med. J*. 2017;74(10):706-14. URL: <http://tumj.tums.ac.ir/article-1-7834-en.html>.
22. Nordberg LB, Lillegraven S, Aga A-B, Sexton J, Olsen IC, Lie E, et al. Comparing the disease course of patients with seronegative and seropositive rheumatoid arthritis fulfilling

the 2010 ACR/EULAR classification criteria in a treat-to-target setting: 2-year data from the ARCTIC trial. *RMD open*. 2018;4(2):e000752. <http://dx.doi.org/10.1136/rmdopen-2018-000752>.

23. Mehrzadi S, Fatemi I, Esmaeilzadeh M, Ghaznavi H, Kalantar H, Goudarzi M. Hepatoprotective effect of berberine against methotrexate induced liver toxicity in rats. *Biomed Pharmacother* 2018;97:233-9. <https://doi.org/10.1016/j.biopha.2017.10.113>.

24. Friedman B, Cronstein B. Methotrexate mechanism in treatment of rheumatoid arthritis. *Jt Bone Spine*. 2019;86(3):301-7. <https://doi.org/10.1016/j.jbspin.2018.07.004>.

25. Jamali B, Jamali S, Shokri Kalehsar N. Effect of vitamin C on liver injury after taking methotrexate in rats. *Medical Science Journal of Islamic Azad University-Tehran Medical Branch*. 2018;28(1):44-9. DOI: 10.29252/iau.28.1.44.

26. Vardi N, Parlakpınar H, Ozturk F, Ates B, Gul M, Cetin A, et al. Potent protective effect of apricot and β -carotene on methotrexate-induced intestinal oxidative damage in rats. *FCT*. 2008;46(9):3015-22. <https://doi.org/10.1016/j.fct.2008.05.039>.

27. Fallah Huseini H, Hemati A, Alavian S. A review of herbal medicine: *Silybum marianum*. *J Med Plant Res*. 2004;3(11):14-24. DOI: 20.1001.1.2717204.2004.3.12.9.1.

28. Mukhtar S, Xiaoxiong Z, Qamer S, Saad M, Mubarak MS, Mahmoud AH, et al. Hepatoprotective activity of silymarin encapsulation against hepatic damage in albino rats. *Saudi J Biol Sci*. 2021;28(1):717-23. <https://doi.org/10.1016/j.sjbs.2020.10.063>.

29. Ali N, Rashid S, Nafees S, Hasan SK, Sultana S. Beneficial effects of Chrysin against Methotrexate-induced hepatotoxicity via attenuation of oxidative stress and apoptosis. *Mol Cell Biochem*. 2014;385(1):215-23. <https://doi.org/10.1007/s11010-013-1830-4>.

30. Ali N, Rashid S, Nafees S, Hasan SK, Shahid A, Majed F, et al. Protective effect of Chlorogenic acid against methotrexate induced oxidative stress, inflammation and apoptosis in rat liver: An experimental approach. *Chem Biol Interact*. 2017;272:80-91. <https://doi.org/10.1016/j.cbi.2017.05.002>.

31. de Avelar CR, Pereira EM, de Farias Costa PR, de Jesus RP, de Oliveira LPM. Effect of silymarin on biochemical indicators in patients with liver disease: Systematic review with meta-analysis. *WJG*. 2017;23(27):5004. doi: 10.3748/wjg.v23.i27.5004.

32. Mirnezami M, Jafarimanesh H, Rezagholizamenjany M, Alimoradian A, Ranjbaran M. The effect of silymarin on liver enzymes in patients taking isotretinoin: A randomized clinical trial. *Dermatol Ther*. 2020;33(2):e13236. <https://doi.org/10.1111/dth.13236>.

33. Jamalian M, Mahmodiyeh B, Saveiee S, Solhi H. Investigating the impact of silymarin on liver oxidative injury. *Fam Med Prim. Care Rev*. 2020;9(3):1707. doi: 10.4103/jfmpc.jfmpc_929_19.

34. Kalopitas G, Antza C, Doundoulakis I, Siargkas A, Kouroumalis E, Germanidis G, et al. The impact of Silymarin in patients with Non-Alcoholic Fatty Liver Disease: a systematic review and meta-analysis: Silymarin in NAFLD: A systematic review. *Nutrition*. 2020;111092. <https://doi.org/10.1016/j.nut.2020.111092>.

35. Safian Isfahani Y, Aslani A, Memarzadeh MR. Preventive effect of novel nanomissile of silymarin on liver injury induced by carbon tetrachloride in rat. *SJKUMS*. 2021;26(2):1-11. DOI: 10.52547/sjku.26.2.1.

36. Heidari B, Siahkouhian M, Vakili J, ZARGHAMI KA. The effect of a short term hydro-alcoholic extract of milk thistle (silymarin) supplementation on aerobic exercise induced changes of the liver enzymes levels in active men. *Cmja*. 2015; 1258-1270.

37. Khokhar A, Qayyum A, Khokhar M. Hepatotoxicity; protective effect of silymarin against methotrexate induced in mice. *Professional Med J.* 2017;24(8):1200-5.
38. Hussain SA, Mortada AH, Jasim NA, Gorial FI. Silibinin improves the effects of methotrexate in patients with active rheumatoid arthritis: pilot clinical study. *Oman Med. J.* 2016;31(4):263. doi: 10.5001/omj.2016.52.
39. Alimoradian A, Ansarihadipour H, Changizi-Ashtiyani S, Chehrei A, Talebi R, Davudian S, et al. Protective effects of omega-3, atorvastatin, vitamin E and vitamin C against doxorubicin-induced cardiotoxicity in rats: a comparison study. *Physiol Pharmacol.* 2018;22(1):63-72. URL: <http://ppj.phypha.ir/article-1-1336-en.html>
40. Bhattacharya S. Phytotherapeutic properties of milk thistle seeds: An overview. *J Adv Pharm Educ Res.* 2011;1:69-79.
41. Camini FC, Costa DC. Silymarin: not just another antioxidant. *JBCPP.* 2020;31(4). <https://doi.org/10.1515/jbcpp-2019-0206>.