

Evaluation of the Effects of Aquatic and Alcoholic Extracts of *Thyfa* Pollen on TNF α , TGF β , Col-1 and VEGF Genes Expression in the Process of Third-Degree Burns Wound Healing

Fariba Khalili¹, Ali Bidmeshkipour^{2*}, Sabrieh Amini³

1. Ph.D. Candidate, Department of Biology, Razi University, Kermanshah, Iran. ORCID ID: 0000-0002-4148-123X

2. Professor, Department of Biology, Razi University, Kermanshah, Iran. (Corresponding Author), E-mail: . ORCID ID:0000-0001-6569-6924

3. Assistant Professor, Department of Biology, Sanandaj Branch, Islamic Azad University, Sanandaj, Iran. (Corresponding Author), Tel:+ 98 33288677 E- mail: amini.biology@gmail.com. ORCID ID: 0000- 0002-9978-5455

ABSTRACT

Background and Aim: Burn injuries are usually defined as skin lesions caused by heat, temperature, electricity, chemicals, and radiation. Burn mortality is high in low income countries. The *Typha* is considered as a traditional medicine for wound healing in Iran. This study aimed to investigate the molecular effects of aquatic and alcoholic extracts of *Thyfa* pollen on wound healing in full -thickness (third-degree burns) burns in rats.

Material and Methods. 5% ointment of aquatic and alcoholic extracts of *Thyfa* pollen were prepared and burn was induced by boiling water at 100° and a metallic ring in Sprague Dawley rats. The extracts were applied to the damaged areas for 21 days after burn induction. Then, we assessed the expression of the mRNA of the TNF- α , TGF β , Col-1, and VEGF genes by Real time-PCR technique.

Results: Using HPLC method, we found that aquatic and alcoholic extracts of *Thyfa* pollen mainly contained vitamin C and catechin. Macroscopic studies and wound size analysis showed a reduction in wound size after 21 days (P<0.05). In addition, we observed a significant increase in the mRNA expression of TGF β , Col-1 and VEGF genes in the treated groups compared to those in the control group (P<0.001). Also, treated groups showed a significant reduction in mRNA expression of the TNF- α compared to the control group (P<0.001).

Conclusion: The results of this study, indicated the aquatic and alcoholic extracts of *Thyfa* pollen have potent wound-healing effects against burn injury in rats. Therefore; aquatic and, alcoholic extracts of *Thyfa* pollen can be considered as a potential therapeutic method for third-degree burns in the future studies.

Key words: Third-degree burns, Typha, TNF- α , TGF- β , VEGF, Collagen-1

Received: Nov 7, 2021

Accepted: Feb 23, 2023

How to cite the article: Fariba Khalili, Ali Bidmeshkipour, Sabrieh Amini. Evaluation of the Effects of Aquatic and Alcoholic Extracts of *Thyfa* Pollen on TNF α , TGF β , Col-1 and VEGF Genes Expression in the Process of Third-degree Burns Wound Healing. SJKU 2023;27(6):125-140.

article distributed under the terms of the Creative Commons Attribution-Non Commercial License 4.0 (CCBYNC), where it is permissible to download, share, remix, transform, and buildup the work provided it is properly cited. The work cannot be used commercially without permission from the journal

بررسی اثر عصاره آبی و الکلی دانه گرده تیفا بر بیان ژن های $TNF\alpha$ ، $TGF\beta$ ، $Col1$ و $VEGF$ در روند بهبود زخم سوختگی درجه سوم

فریبا خلیلی^۱، علی بیدمشکی پور^۲، صبریه امینی^۳

۱. دانشجوی دکتری سلولی مولکولی، گروه زیست‌شناسی، دانشگاه رازی، کرمانشاه، ایران. کد ارکید: ۱۲۳x-۴۱۴۸-۰۰۰۲-۰۰۰۰-۰۰۰۰

۲. استاد گروه زیست‌شناسی، دانشگاه رازی، کرمانشاه، ایران. (نویسنده مسئول)، پست الکترونیک: abidmeshki@razi.ac.ir کد ارکید: ۶۹۲۴-۶۵۶۹-۰۰۰۰-۰۰۰۱

۳. استادیار گروه زیست‌شناسی، واحد سنندج، دانشگاه آزاد اسلامی، سنندج، ایران. (نویسنده مسئول)، تلفن: ۰۸۷-۳۳۲۸۸۶۷۷، پست الکترونیک: amini.biology@gmail.com کد ارکید ۵۴۵۵-۹۹۷۸-۰۰۰۲-۰۰۰۰-۰۰۰۰

چکیده:

زمینه و هدف: سوختگی‌ها، معمولاً به‌عنوان زخم‌های پوستی که در اثر حرارت، دما، الکتریسیته، مواد شیمیایی و اشعه ایجاد می‌شوند، تعریف می‌شوند. در کشورهایی که از لحاظ اقتصادی در سطح پایین هستند آمار مرگ و میر ناشی از سوختگی بالا است. گیاه تیفا در ایران به‌عنوان یک گیاه سنتی، برای بهبود زخم مورد توجه قرار گرفته است. هدف از این مطالعه، بررسی اثرات مولکولی عصاره آبی و الکلی دانه گرده تیفا بر روی سوختگی درجه سوم است.

مواد و روش‌ها: مدل سوختگی درجه سوم در موش‌های نژاد اسپراگو داوولی با استفاده از آب جوش با دمای ۱۰۰ درجه سانتی‌گراد و حلقه فلزی ایجاد شد. پماد ۵٪ از عصاره آبی و الکلی دانه گرده تیفا، تهیه شد. عصاره‌ها به مدت ۲۱ روز بعد از القای سوختگی، بر روی نواحی آسیب دیده، مورد استفاده قرار گرفت. سپس بیان mRNA های $TNF-\alpha$ ، $TGF\beta$ ، $Col-1$ و $VEGF$ با استفاده از تکنیک Real time-PCR بررسی شد.

یافته‌ها: با استفاده از تکنیک کروماتوگرافی مایع در فشار بالا (HPLC)، ویتامین C و کاتچین به‌عنوان ترکیبات اصلی مؤثر در عصاره آبی و الکلی دانه گرده تیفا، شناسایی شدند. نتایج مطالعات ماکروسکوپی و آنالیز اندازه زخم، پس از درمان با عصاره آبی و الکلی دانه گرده تیفا، کاهش اندازه زخم و بهبود نسبی زخم را بعد از ۲۱ روز نشان داد ($P<0.05$). بعلاوه، افزایش معنی‌داری در بیان mRNA های $TGF\beta$ ، $COL-1$ و $VEGF$ در گروه‌های تحت تیمار نسبت به گروه کنترل نشان داده شد ($P<0.001$). همچنین کاهش معنی‌داری در بیان ژن $TNF-\alpha$ در گروه‌های تحت تیمار در مقایسه با گروه کنترل مشاهده شد ($P<0.001$).

نتیجه‌گیری: نتایج این مطالعه نشان داد که عصاره آبی و الکلی دانه گرده تیفا، دارای اثر ترمیم سوختگی در رت‌ها است؛ بنابراین احتمال دارد عصاره آبی و الکلی دانه گرده تیفا، گزینه‌ی درمانی مناسبی برای کمک به ترمیم زخم سوختگی درجه سوم باشد.

کلمات کلیدی: سوختگی درجه سوم - تیفا - فاکتور نکروز توموری - فاکتور رشد اندوتلیال عروقی - فاکتور رشد تغییر دهنده

بتا- کلاژن نوع ۱

وصول مقاله: ۱۴۰۱/۸/۱۶، اصلاحیه نهایی: ۱۴۰۱/۱۱/۲۶، پذیرش: ۱۴۰۱/۱۲/۴

مقدمه

در ماتریکس درم پوست است. کلاژن نوع ۳ معمولاً همراه با کلاژن نوع ۱ است و در عروق خونی، رحم و روده ها به میزان بالایی وجود دارد (۹). کلاژن در هنگام ترمیم زخم، توسط فیروبلاست ها سنتز می شوند و یکی از نشانه های پیشرفت روند بهبودی در زخم، افزایش کلاژن سازی در ناحیه آسیب دیده است (۱۰ و ۱۱)

فاکتور رشد تغییر دهنده بتا (Transforming Growth Factor- β , TGF- β) فاکتور مهمی در روند بهبود زخم است که توسط پلاکت ها و ماکروفاژها سنتز می شود و از طریق تحریک رونویسی ژن کلاژن، پروتئوگلیکان ها و فیبرونکتین، تولید پروتئین های ماتریکس خارج سلولی را افزایش می دهد. TGF- β همچنین بر میزان ترشح پروتئین بازدارنده بافتی متالوپروتئینازها (Metalloproteinase Inhibitor, TIMP) تأثیر گذاشته و با تحریک سنتز آن تجزیه ماتریکس را کاهش می دهد؛ بنابراین یکی از فاکتورهای رشدی مهم در روند ترمیم زخم است. در مطالعات مختلف، افزایش بیان انواع مختلفی از اعضای این خانواده در محل زخم دیده شده است (۱۲ و ۱۳).

به دنبال آسیب در محل زخم در انسان، بیان ژن فاکتور رشد اندوتلیال عروقی (Vascular Endothelial Growth Factor) VEGF توسط کراتینوسیت ها و ماکروفاژها، افزایش می یابد. بیان گیرنده آن نیز در عروق خونی بافت های گرانوله شده نشان داده شده است (۱۴). مطالعات مختلف، نقش VEGF را در ترمیم زخم نشان داده است و کاهش یا تجزیه آن، باعث اختلال در ترمیم زخم می شود. در پاسخ به آسیب بافتی، VEGF از طریق مکانیسم پاراکرینی موجب تحریک رگرایی در محل زخم می شود (۱۵ و ۱۶).

فاکتور نکروز تومور- آلفا (Tumor Necrosis Factor- α , TNF- α) از گروه سایتوکاین های پیش التهابی است که در پاتوژنز بیماری های مختلف دخالت دارد

سوختگی ها، معمولاً به عنوان زخم های پوستی که در اثر حرارت، دما، الکتریسیته، مواد شیمیایی و اشعه ایجاد می شوند، تعریف می شوند (۱). بر اساس آمار بهداشت جهانی، سالانه ۱۸۰۰۰۰ نفر بر اثر زخم های ناشی از سوختگی حرارتی، می میرند. در کشورهایی که از لحاظ اقتصادی در سطح متوسط و پایین هستند آمار مرگ و میر بالاتر است (۲ و ۳). نوع، وسعت و علل سوختگی بر اساس سبک زندگی، در نقاط مختلف جهان، متفاوت است. سوختگی به سه درجه تقسیم می شود که در سوختگی درجه سوم یا سوختگی با ضخامت کامل، آسیب وسیعی در لایه های اپیدرم و لایه های زیرین پوست ایجاد می شود. آسیب ایجاد شده، حتی می تواند به عروق خونی، ارگان های اصلی و استخوان ها برسد و در نهایت به مرگ بیانجامد. در سوختگی درجه سوم، دردی احساس نمی شود؛ زیرا میزان صدمه آن قدر زیاد است که اعصاب هم آسیب دیده اند. این نوع سوختگی، بیشترین آسیب را ایجاد می کند (۴)

ترمیم سوختگی، شامل مراحل التهاب، تکثیر، اپیتلیال سازی و فاز نوسازی است (۵). سلول های متفاوتی در فرآیند ترمیم درم و اپیدرم نقش اساسی ایفا می کنند. پلاکت ها، نوتروفیل ها، ماکروفاژها و ماست سلها، در توقف خونریزی و التهاب نقش دارند. سلول های اپیدرم، فیروبلاست های درم و سلول های اندوتلیال رگ های خونی در محل آسیب، شرایط لازم برای ترمیم ساختاری را فراهم می کنند. این نوع سلول ها، فرایند ترمیم را با تولید مولکول های ماده زمینه خارج سلولی، پروتئازها، فاکتورهای رشد، سایتوکاین ها و کموکاین هایی که تحریک کننده یا بازدارنده ی فعالیت های خاص سلول هستند، هماهنگ می کنند. (۶-۸)

کلاژن ها، خانواده ای از پروتئین ها هستند که در حفاظت و نگهداری بسیاری از بافت ها نقش دارند. کلاژن نوع یک (Collagen-1, Col-1) بیشترین ترکیب ساختاری

چرکی به طور سنتی استفاده می‌شود (۲۱ و ۲۲). مطالعات نشان داده‌اند که دانه گرده تیف، عمدتاً شامل استرول‌ها، انواع فلاونوئیدها، تانن‌ها و کربوهیدرات‌ها می‌باشند (۲۳). فلاونوئیدها، آنتی‌اکسیدان‌های اصلی و مؤثر در خنثی کردن رایکال‌های آزاد می‌باشند که می‌تواند به عنوان یک محرک در ترمیم و بهبود زخم باشند؛ بنابراین ترکیبات اصلی در عصاره گیاه تیف، احتمالاً می‌تواند به عنوان محرکی برای رشد فیروبلاست‌ها یا کراتینوسیت‌ها باشد (۲۴ و ۲۵) با توجه به ویژگی‌های گیاه تیف و مواد متنوع و مؤثر موجود در آن و کاربرد آن در طب سنتی به عنوان یک عامل التیام دهنده زخم، هدف از این مطالعه، بررسی اثرات مولکولی عصاره‌ی آبی و الکلی دانه گرده‌ی تیف، بر التیام زخم سوختگی با ضخامت کامل (درجه سوم) در رت بود.

مواد و روش‌ها

جمع‌آوری نمونه‌های گیاه *Typha*:

نمونه‌های گیاهی تیف در مهرماه سال ۱۳۹۸، از مناطق اطراف سد ایلام جمع‌آوری شد و مورد تأیید متخصص گیاه‌شناسی هرباریوم گیاهان دارویی دانشگاه ایلام قرار گرفت. گیاه جمع‌آوری شده *Typha domingensis Pers.* شناسایی شد که از نمونه‌های ثبت شده در استان ایلام است. گیاهان جمع‌آوری شده، در شرایط مناسب در سایه خشک شدند و جهت تهیه عصاره آماده‌سازی شدند.

عصاره‌گیری

برای عصاره‌گیری، از روش ماسراسیون، استفاده شد. در این روش، بعد از مرحله خشک کردن گیاه، ۵۰ گرم از گرده گیاه تیف، به‌طور جداگانه، به ۱۰۰۰ سی‌سی از حلال آب و اتانول اضافه شد. سپس مخلوط حاصل، به مدت ۲۴ ساعت در دمای اتاق بر روی شیکر قرار داده شد، سپس با استفاده از دستگاه روتاری اوپوراتور در دمای ۴۰

و نقش اولیه آن در تنظیم سیستم ایمنی است (۱۷). مطالعات مختلف، نقش این پروتئین را در کاهش التهاب و ترمیم زخم سوختگی نشان داده است و به عنوان یک عامل مهم در روند ترمیم زخم شناخته شده است (۱۸).

با توجه به اینکه زخم‌های ناشی از سوختگی، دیر ترمیم می‌شوند، تسریع روند ترمیم زخم‌های سوختگی از اهمیت زیادی برخوردار است. در حال حاضر، داروهای سوختگی مورد استفاده در ایران، پمادهای ضد سوختگی هستند که رایج‌ترین آن‌ها پماد سیلور سولفادیازین است که عفونت باکتریایی را در محل زخم کاهش می‌دهد؛ اما در محل زخم لایه اسکار (pseudoscar) ایجاد می‌کند و بر روی کراتینوسایت‌ها و فیروبلاست‌ها اثر سایتوتوکسیک دارد (۱۹) و بایستی داروی کمکی نیز برای ترمیم محل زخم مورد استفاده قرار گیرد؛ بنابراین یافتن مواد طبیعی تسریع‌کننده التیام زخم، همراه با عوارض جانبی کم، می‌تواند باعث ایجاد تحول در درمان زخم‌های سوختگی شود. التیام زخم‌های سوختگی با مصرف گیاهان دارویی به دلیل عوارض جانبی کمتر، تنوع ترکیبات مؤثر موجود در گیاهان و هزینه‌های اقتصادی پایین‌تر، بسیار مورد توجه است (۱۹ و ۲۰). یکی از گیاهانی که اخیراً در حوزه‌ی ترمیم زخم مورد بررسی قرار گرفته است، گیاه تیف است.

گیاه تیف دامیجنسیس (*Typha Domingensis*) گیاهی علفی و چندساله با ساقه‌های زیرزمینی از خانواده تیفاسه (*Typhaceae*) است که بومی شمال و جنوب آمریکا، اروپا، آسیا و آفریقا است. زیستگاه طبیعی این گیاه، مرداب‌ها، برکه‌ها، باتلاق‌های مناطق معتدل و آب‌های شیرین است. در ایران حدود ۶ گونه از این جنس در آب‌های شیرین و کم‌عمق درحاشیه رودخانه‌ها، تالاب‌ها، دریاچه‌ها و آب‌های راکد می‌روید (۲۰). از گل آذین نرم آن برای درمان زخم و از دانه گرده تیف برای درمان سنگ‌های کلیه، خونریزی غیر طبیعی رحم، آبه‌ها و دمل‌های

ستون مهره‌ها ایجاد شد (۲۸). فشاری که روی پوست اعمال شد، برای همه حیوانات یکسان بود. روز ایجاد زخم روز صفر در نظر گرفته شد. بعد از ایجاد سوختگی مورد نظر، به منظور کاهش درد ناشی از سوختگی، موش‌های صحرایی با پماد پیروکسیکام پانسمان شدند.

گروه‌های مورد بررسی و پروتکل درمانی مورد استفاده: در این مرحله، موش‌ها، به صورت تصادفی در چهار گروه ۵ تایی قرار گرفتند: گروه کنترل که فقط اوسرین را به عنوان پایه پماد دریافت کرده بودند، گروهی که با پماد حاوی عصاره آبی دانه گرده تیفا تیمار شدند، گروهی که با پماد حاوی عصاره الکلی دانه گرده تیفا تیمار شدند و گروهی که به وسیله پماد سیلور سولفادایزین ۱٪ تیمار شدند. در مطالعه ما، از این دارو به عنوان کنترل مثبت استفاده شد. در هر سه گروه، مدت زمان تیمار ۲۱ روز بود و روزهای ۷، ۱۴ و ۲۱ برای مشاهدات ماکروسکوپی و روز ۲۱ برای بررسی‌های مولکولی در نظر گرفته شد. برای تهیه پماد حاوی عصاره‌های آبی و الکلی دانه گرده تیفا، مقدار ۵ گرم از عصاره‌های آبی و الکلی دانه گرده تیفا، به طور جداگانه، با ۹۵ گرم از اوسرین Eucerin حل شد و پماد ۵ درصد از عصاره‌های مورد بررسی تهیه شد که غلظت مورد استفاده در مطالعه حاضر می‌باشد. اوسرین یا لانولین الکلی، یک ترکیب امولسیون کننده است که ترکیب بر پایه‌ی روغن و آب را پایدار نگه می‌دارد؛ بنابراین برای تهیه پماد حاوی عصاره آبی و الکلی دانه گرده تیفا، از این ترکیب استفاده شد. پماد تهیه شده، به مدت ۲۱ روز، روزی دو بار (۹ صبح و ۵ عصر)، بر روی ناحیه زخم سوختگی به صورت موضعی قرار داده شد.

بررسی ماکروسکوپی روند بهبود زخم روند بهبود زخم در گروه‌های مورد بررسی، به صورت روزانه به صورت چشمی، مشاهده گردید. به این ترتیب که در روزهای ۷، ۱۴ و ۲۱ بعد از ایجاد مدل سوختگی، از موش‌ها عکس دیجیتال گرفته شد. سپس اندازه‌ی زخم با

درجه سانتی‌گراد و طی چندین مرحله، در شرایط خلأ عصاره جداسازی شد. سپس در دمای محیط خشک و بسته بندی شده و جهت آزمایش‌های بعدی مورد استفاده قرار گرفت) (۲۶ و ۲۷)

جداسازی ترکیبات مؤثره با استفاده از تکنیک HPLC برای تأیید ترکیبات مؤثره عصاره آبی و الکلی دانه گرده تیفا، تکنیک کروماتوگرافی مایع در فشار بالا (High Performance Liquid Chromatography, HPLC) و اسپکتروفتومتریک مورد استفاده قرار گرفت و درصد حجمی ترکیبات مؤثر، در عصاره آبی و الکلی دانه گرده تیفا ارزیابی شد. حیوانات آزمایشگاهی

در این پژوهش، موش‌های صحرایی و بالغ نژاد اسپراگو داوولی (Sprague Dawley) با سن ۸-۶ هفته و وزن تقریبی ۲۰۰-۳۰۰ گرم، از انستیتو پاستور ایران خریداری شدند و در قفسه‌های استاندارد در اتاق پرورش حیوانات آزمایشگاهی دانشکده بیولوژی دانشگاه رازی کرمانشاه، در شرایط مطلوب و استاندارد نگهداری شدند (دوره روشنایی و تاریکی ۱۲ ساعته و دمای ۳۷ درجه سانتی‌گراد). تمامی روش‌های کار با حیوانات آزمایشگاهی مطابق با دستورالعمل مصوب کمیته اخلاق دانشگاه رازی و منطبق بر اصول بین‌المللی انجام گرفت (کد اخلاق IR.RAZI.REC.1400.094).

ایجاد مدل سوختگی

موش‌های مورد بررسی در تحقیق حاضر، به اتاق جراحی انتقال داده شدند و بعد از بیهوشی آن‌ها با کتامین ۶۰ mg/kg و زایلازین ۵ mg/kg، قسمت پشتی حیوانات با دستگاه Moser اصلاح شد سپس به وسیله اتانول ۷۰٪ ضدعفونی شد. برای ایجاد سوختگی، یک وسیله فلزی (از جنس برنج) درون آب جوش ۱۰۰ درجه سانتی‌گراد قرار داده شد و به مدت ۴۰ ثانیه روی قسمت پشتی موش‌ها قرار داده شد و سوختگی درجه سوم با اندازه‌ی 2 ± 10 میلی‌متر با عمق اپیدرم و هیپودرم در ناحیه خارجی و در دو طرف

سیکل، شامل ۹۴ درجه سانتی‌گراد برای ۲۰ ثانیه، ۶۰-۵۸ درجه سانتی‌گراد برای ۳۰ ثانیه و ۷۲ درجه سانتی‌گراد برای ۳۰ ثانیه تنظیم شدند (جدول ۳) جهت انجام کار برای هر بار تست، مواد مورد نیاز به نسبت های گفته شده در داخل ظروف ۴۸ خانه ریخته و با یکدیگر ترکیب شدند. نمونه‌ها تا زمان انتقال به دستگاه بر روی یخ نگه داشته شدند. از ژن GAPDH برای نرمال کردن داده‌ها استفاده شد و پس از اتمام واکنش، داده‌های دستگاه به کمک نرم افزار PCR LineReg آنالیز شد. در هر آزمایش، همراه با نمونه‌های مورد بررسی، یک میکروتیوب به عنوان نمونه کنترل منفی در واکنش PCR انتخاب شد که در آن به جای نمونه cDNA، از آب استریل استفاده شد. برای هر ژن ۳ تکرار انجام شد. کارایی پرایمرها با استفاده از نرم افزار LinReg-PCR بررسی شد. آنالیز نتایج با روش $\Delta\Delta Ct$ انجام شد و fold change بیان ژن نمونه‌ها نسبت به گروه کنترل محاسبه شد.

تجزیه و تحلیل آماری داده‌ها: کلیه مراحل تجزیه و تحلیل داده‌ها به وسیله نرم افزار SPSS v21 انجام شد. برای مقایسه بین گروه‌های مختلف مورد مطالعه، از تحلیل واریانس یک طرفه ANOVA و آزمون Tukey's Multiple Compariso Test استفاده شد و نمودارها با استفاده از نرم افزار Graph pad prism 6 رسم شد. $P < 0.05$ به عنوان سطح معنی‌داری در نظر گرفته شد.

یافته‌ها

آنالیز ساختاری عصاره آبی و الکلی دانه گرده تیفا: برای سنجش مواد مؤثره در عصاره الکلی و آبی گیاه تیفا، تکنیک HPLC انجام شد که نتایج به دست آمده، میزان ماده مؤثره در عصاره آبی را 21.8 mg/g ویتامین C و در عصاره الکلی اتانولی، ماده مؤثره Catechin را به میزان

استفاده از نرم‌افزار NIH Image J اندازه‌گیری شد و نسبت به روز اول مورد سنجش قرار گرفت (شکل ۱). پس از ۲۱ روز، برای بررسی بیان ژن های $TGF\beta$ ، $TNF-\alpha$ ، $VEGF$ و $Col-1$ ، نمونه برداری از بافت پوست انجام شد.

استخراج RNA و تکنیک Real Time-PCR:

نمونه‌های پوستی جدا شده از ناحیه سوختگی در هر کدام از گروه‌های مورد بررسی، ابتدا در نیتروژن مایع قرار گرفتند و سپس با استفاده از دستگاه هموژنایزر لیز شده و در شرایط کاملاً استریل، برای استخراج RNA آماده شدند. برای این منظور، ابتدا با استفاده از محلول کیزول، RNA کل سلول‌ها، طبق پروتکل شرکت سیناژن استخراج شد و جهت اطمینان از آلودگی با DNA ژنومیک، در معرض DNase I (Fermentas) قرار گرفت. سپس کیفیت RNA های استخراج شده با دستگاه اسپکتروفوتومتری (DPI-1, Kiagen) مورد ارزیابی قرار گرفت و کیفیت RNA با استفاده از ژل آگارز ۱٪ مورد بررسی قرار گرفت. RNA استخراج شده تا زمان استفاده در دمای ۸۰- قرار گرفت. جهت تهیه cDNA از پرایمر (Oligo dt RNA استخراج شده تا زمان استفاده در دمای ۸۰- قرار گرفت. جهت تهیه cDNA از پرایمر (MWG-Biotech, Germany) و آنزیم نسخه برداری معکوس (Fermentas) بر اساس پروتکل مربوطه، استفاده شد. پرایمرها به کمک نرم افزار Prim3 طراحی شد و پس از تأیید آن‌ها، بیان ژن‌ها با استفاده از روش کمی q-RT PCR (quantitative- Real Time Polymerase Chain Reaction) بررسی شد (۲۹). توالی پرایمرها در جدول شماره ۱ نشان داده شده است.

هر واکنش PCR با استفاده از (PCR master mix) SYBER Green و (Applied Biosystems) در دستگاه Corbet, Germany طبق پروتکل شرکت سازنده انجام گرفت (جدول ۲). سیکل برای هر چرخه Real-Time PCR در نظر گرفته شد و دماهای هر

اثرات گیاه تیفا بر روی بیان ژن‌های $TNF-\alpha$ ، $TGF-\beta$ ، $VEGF$ و $Col-1$ در مدل سوختگی درجه سوم؛
 در این مطالعه، بیان کمی ژن‌های $TNF-\alpha$ ، $TGF-\beta$ ، $VEGF$ و $Col-1$ ، مورد بررسی قرار گرفت. بیان mRNA ژن $TNF-\alpha$ در گروه‌های تحت تیمار با عصاره‌های آبی و الکی دانه گرده تیفا، همچنین گروه تیمار شده با داروی سیلور سولفادیازین، در مقایسه با گروه کنترل، کاهش معنی‌داری نشان دادند ($P < 0.001$)؛ اما تفاوت معنی‌داری در بیان این ژن، بین گروه‌های تیمار شده با عصاره الکی و آبی گیاه تیفا در مقایسه با هم و با گروهی که سیلور سولفادیازین دریافت کرده بودند مشاهده نشد ($P > 0.05$).
 نتایج بررسی‌های مولکولی برای ژن $TGF-\beta$ ، نشان داد که در گروه‌های تحت تیمار با عصاره آبی و الکی دانه گرده تیفا، هر دو، نسبت به گروه کنترل افزایش معنی‌داری در بیان mRNA ژن $TGF\beta$ نشان دادند ($P < 0.01$)؛ اما هیچ‌کدام از گروه‌های تحت تیمار با عصاره آبی و الکی دانه گرده تیفا، نسبت به گروه تیمار شده با پماد سیلورسولفادیازین، تفاوت معنی‌داری در بیان mRNA ژن $TGF\beta$ نشان ندادند. ($P > 0.05$) (نمودار ۲). همچنین نتایج برای ژن $VEGF$ ، نشان داد که تفاوت معنی‌داری در بیان mRNA ژن $VEGF$ در گروه‌های تحت تیمار با عصاره الکی دانه گرده تیفا، نسبت به گروه کنترل، دیده نمی‌شود ($P > 0.05$). بعلاوه گروه تیمار شده با عصاره الکی نسبت به گروه تیمار شده با سیلورسولفادیازین نیز تفاوت معنی‌داری در بیان mRNA ژن $VEGF$ نشان نداد ($P > 0.05$)؛ اما گروه‌های تیمار شده با عصاره آبی تیفا، نسبت به گروه کنترل، افزایش معنی‌داری در بیان mRNA ژن $VEGF$ نشان دادند ($P < 0.01$) (نمودار ۲). بیان mRNA ژن $Col-1$ در هر دو گروه تحت تیمار با عصاره آبی و الکی دانه گرده تیفا، نسبت به گروه کنترل افزایش معنی‌داری نشان داد ($P < 0.05$)؛ اما هیچ‌کدام از گروه‌های تحت تیمار با عصاره آبی و الکی دانه گرده تیفا، نسبت به

9mg/g نشان داد. کاتچین یک ترکیب فنلی طبیعی و از خانواده فلاونوئیدها است (30).

بررسی روند بهبود زخم بلافاصله بعد از ایجاد سوختگی، محل سوختگی به صورت ملتهب و برآمده و به رنگ سفید واکسی دیده شد؛ ولی چون سوختگی از نوع درجه ۳ سوم بود، در ناحیه آسیب، تاول مشاهده نشد. در روز ۷ بعد از ایجاد مدل سوختگی، تغییرات اندازه زخم در هر دو گروه تیمار شده با عصاره آبی و الکی دانه گرده تیفا نسبت به گروه کنترل، کاهش معنی‌داری نشان داد ($P < 0.001$) که در گروه تیمار شده با عصاره الکی، نسبت به گروهی که با عصاره آبی تیمار شده بودند، این کاهش در اندازه زخم، بیشتر نشان داده شد ($P < 0.01$). در روز ۱۴ پس از القای سوختگی نیز، گروه‌های تیمار شده با عصاره آبی و الکی دانه گرده تیفا، نسبت به گروه کنترل، کاهش معنی‌داری در اندازه زخم نشان دادند ($P < 0.001$)؛ اما گروه تحت تیمار با عصاره الکی نسبت به گروه تیمار شده با عصاره آبی، کاهش بیشتری در اندازه زخم نشان داد که این اختلاف معنی‌دار بود ($P < 0.001$). در روز ۲۱ پس از القای سوختگی، گروه‌های تحت تیمار با عصاره آبی و الکی دانه گرده تیفا نسبت به گروه کنترل، کاهش معنی‌داری در اندازه زخم نشان دادند ($P < 0.001$)؛ اما تغییرات اندازه زخم در روز ۲۱، در گروهی که با عصاره الکی تیمار شده بود نسبت به گروه تیمار شده با عصاره آبی، تفاوت معنی‌دار نشان نداد ($P > 0.05$). لازم به ذکر است که در همه روزها، میزان ترمیم در گروه سیلورسولفادیازین نسبت به گروه‌های تحت تیمار با عصاره آبی و الکی دانه گرده تیفا، بیشتر بود و تفاوت معنی‌داری در کاهش اندازه زخم در گروه تیمار شده با پماد سیلور سولفادیازین نسبت به گروه‌های تحت درمان با عصاره آبی و الکی دانه گرده تیفا مشاهده شد ($P < 0.001$)، (نمودار ۱).

گروه تیمار شده با پماد سیلورسولفودیازین، تفاوت معنی (نمودار ۲).
داری در بیان mRNA ژن Col-1 نشان ندادند. ($P > 0.05$)

جدول ۱. توالی پرایمرهای ژنهای مؤثر در ترمیم زخم: GAPDH ژن کنترل داخلی جهت نرمال کردن داده ها در واکنش انجام واکنش Real time- PCR است.


	Gene	Forward	Reverse
1	TGF β	GCCTGGGTTGGAAGTGGAT	GGGTTGTGTTGGTTGTAGAG
2	VEGF	AGATGGTGAGAGAGATGGTGT	AGATGGTTGATGGCTTAGATTAG
3	TNF- α	ATCCGAGATGTGGAAGTGGC	TTTGCTACGACGTGGGCTAC
4	Col -1	TCTACCCCCCTCTCACTCTTC	CTCTTACTTCTCCACCCCA
5	GAPDH	AAGTTCAACGGCACAGTCAAGG	CATACTCAGCACCAGCATCACC

جدول ۲: حجم و نوع مواد مصرفی مورد نیاز برای واکنش Real time- PCR

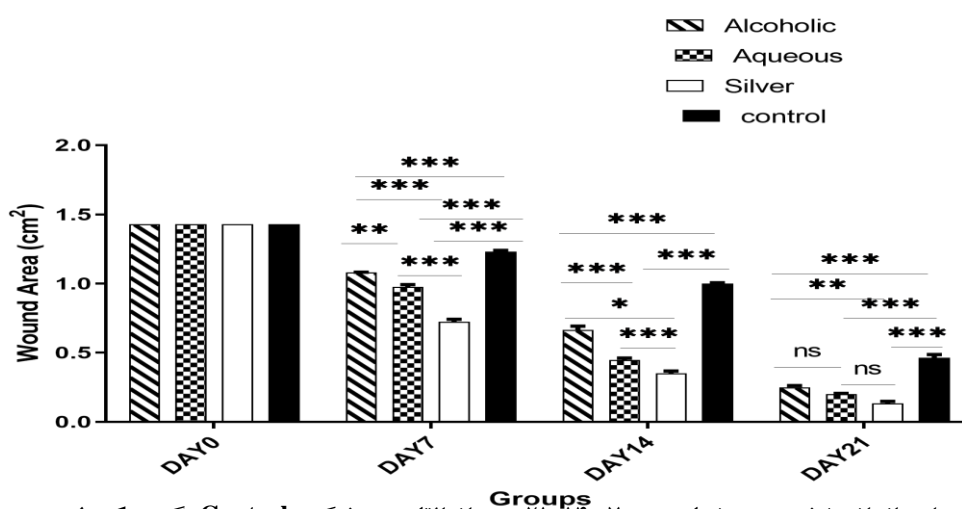
نوع محلول	حجم (میکرو لیتر)
Master Mix	۵
cDNA	۲
Forward primer	۰/۵
Reverse primer	۰/۵
H2O(DNase free)	۲
حجم نهایی	10

جدول 3: برنامه زمانی و تعداد سیکل در هر واکنش Real time- PCR

مرحله	دما °C	زمان (دقیقه)	تعداد سیکل	گام
Hold	94	20	1	----
Cycle	95	15	40	1
	58-60	30	40	2
	58-60	30	40	3
Melt	72		1	

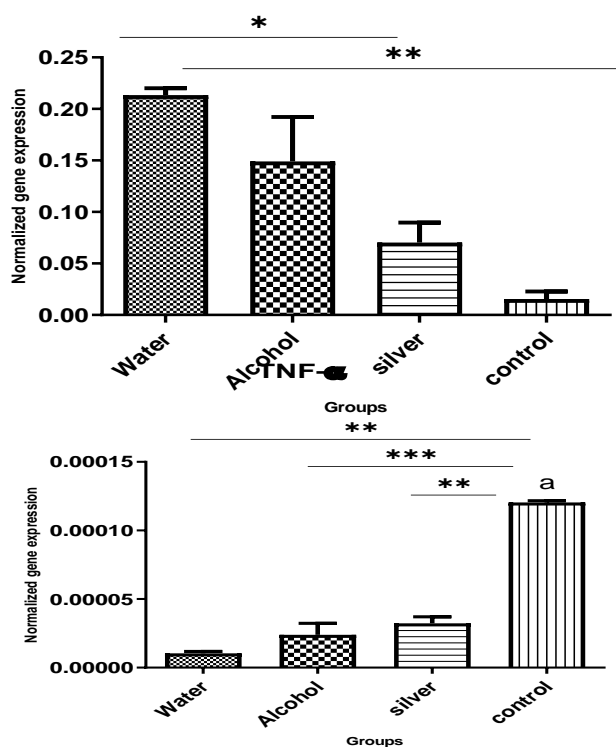


شکل ۱: اثرات عصاره‌های آبی و الکلی دانه گرده تیفا بر روی زخم سوختگی موش‌های نژاد اسپراگوداولی. تصاویر روند ترمیم زخم و کاهش اندازه زخم را در گروه‌های تحت تیمار با عصاره آبی و الکلی دانه گرده تیفا در روزهای ۷ و ۱۴ و ۲۱ پس از القای سوختگی، نشان می‌دهد. (Burn+ Tyfa-H): گروه تحت تیمار با عصاره آبی گیاه تیفا، (Burn+ Tyfa-E): گروه تحت تیمار با عصاره الکلی (اتانولی) گیاه تیفا، (Burn+ SSD): گروه تحت تیمار با پماد سیلورسولفادiazین، (Control): گروه کنترل که سوختگی در آن‌ها ایجاد شده بود؛ اما فقط پایه پماد (اوسرین) را دریافت کردند.

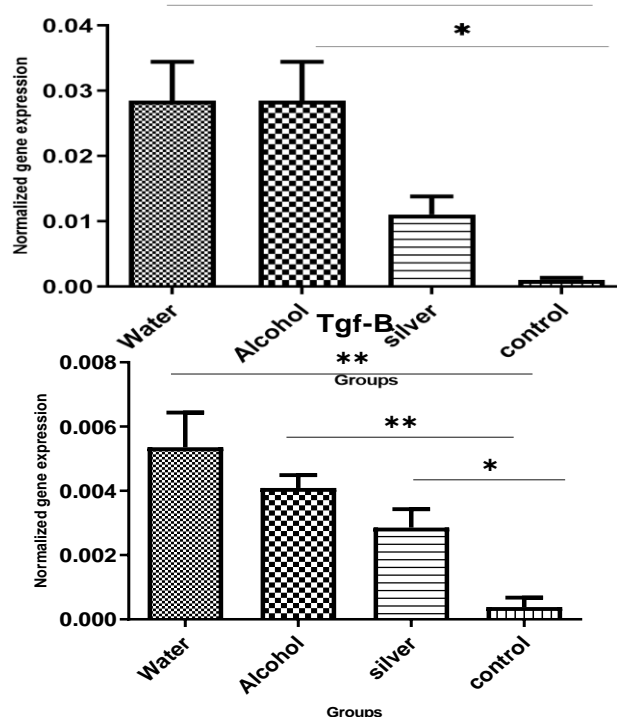


نمودار ۱: تغییرات اندازه زخم در روزهای ۰ و ۷ و ۱۴ و ۲۱ پس از القای سوختگی: Control: گروه کنترل بدون دریافت دارو (n=5): Silver: گروه تیمار شده با پماد سولفور سولفادiazین (n=5)، Aqueous: گروه تحت تیمار با عصاره آبی دانه گرده تیفا، Alcoholic (n=5): گروه تحت تیمار با عصاره الکلی دانه گرده تیفا (n=5). داده‌ها به صورت Mean ± SEM نشان داده شده است. (ns: nonsignificant.) (*P < 0.05, **P < 0.01, ***P < 0.001)

VEGF



COL1



نمودار ۲: اثرات عصاره گیاه *Typha domingensis* بر روی بیان ژن های $TGF\beta$, $TNF-\alpha$, $Col-1$ و $VEGF$ بعد از القای مدل سوختگی و تیمار گروه‌ها با عصاره آبی و الکلی دانه گرده تیفا و پماد سیلور سولفودیازین در روز ۲۱ پس از سوختگی. داده‌ها به صورت $Mean \pm SEM$ نشان داده شده است. ($*P < 0.05$, $**P < 0.01$, $***P < 0.001$).

بحث

روند بهبود زخم فرایند پیچیده‌ای است که نیازمند عملکرد اختصاصی ژن‌های خاصی است که در فرایند التهاب، تکثیر و نوسازی بافت اپیتلیال نقش دارند (۵). با توجه به ترکیبات گیاه تیفا و همچنین کاربرد سنتی آن در درمان بیماری‌های مختلف در جوامع مختلف (۲۰ و ۲۳)، به نظر می‌رسد که به دلیل ترکیبات خاص عصاره تیفا و به خصوص ترکیبات آنتی‌اکسیدانی آن (۲۳ و ۲۴) این گیاه، گزینه‌ی مناسبی جهت بررسی اثرات مولکولی آن در روند ترمیم زخم سوختگی درجه سوم باشد.

نتایج مطالعات ما در گروه‌های مورد بررسی، نشان داد که در روزهای ۷، ۱۴ و ۲۱ پس از القای سوختگی، اندازه زخم در گروه‌های تحت تیمار با پماد سیلور سولفودیازین و

عصاره آبی و الکلی دانه گرده تیفا نسبت به گروه کنترل به طور معنی‌داری کاهش یافت که نشان می‌دهد عصاره آبی و الکلی دانه گرده تیفا، هر دو می‌توانند سرعت اپیتلیزاسیون زخم سوختگی را سرعت بخشند به طوری که در روز ۲۱، تقریباً اثر زخم به طور کامل بسته شد. در مطالعه‌ای که Zhang و همکاران (۲۰۲۱) بر روی اثرات عصاره گونه خاصی از زعفران $Rb1$ بر روی سوختگی درجه دوم در مدل سوختگی رت‌ها انجام دادند، کاهش اندازه زخم در روزهای ۷، ۱۴ و ۲۱ مشاهده شد (۳۱). در مطالعه ما، در روزهای ۷ و ۱۴ پس از القای سوختگی، گروه تحت تیمار با عصاره الکلی نسبت به گروه تیمار شده با عصاره آبی، کاهش بیشتری در اندازه زخم نشان داد که احتمالاً به دلیل ترکیبات فنلی در عصاره الکلی است که خاصیت

سوختگی، بیان ژن سیتوکین های التهابی در مقاطع زمانی مختلف، نسبت به گروه کنترل، کاهش معنی داری نشان می دهند. سرکوب پاسخ های التهابی و تقویت سنتز کلاژن، می تواند میزان آسیب سوختگی را کاهش دهد (۲۸). همچنین Varpe و همکاران (۲۰۱۲) ترکیبات گیاه تیفا را که به عنوان یک گیاه دارویی مورد استفاده قرار می گرفت مورد بررسی قرار دادند که نتایج این مطالعه، نشان داد که دانه گرده گیاه تیفا محتوی استرول ها، تریپوئیدها، فلاوئیدها، گلیکوزیدها و سربروزوئیدهاست که این ترکیبات، دارای فعالیت مختلف دارویی از جمله سرکوب سیستم ایمنی هستند. آن ها با بررسی خواص عصاره هیدروالکلی دانه گرده تیفا، نشان دادند که این عصاره دارای اثرات ضد التهابی در زخم های حاد و مزمن است (۲۳). در تحقیق ما، گروه های تحت تیمار با عصاره آبی و الکلی دانه گرده تیفا و همچنین گروهی که پماد سیلور سولفادیازین را دریافت کرده بودند، کاهش معنی داری در بیان mRNA ژن $TNF-\alpha$ نشان دادند؛ بنابراین با توجه به نتایج تحقیق حاضر و مطالعات پیشین، عصاره های آبی و الکلی دانه گرده تیفا، احتمالاً با مهار پاسخ های التهابی، باعث پیشبرد روند بهبود زخم، می شوند. Li و همکاران (۲۰۲۱)، اثرات روغن کروکودیل را که به طور سنتی برای درمان زخم مورد استفاده قرار می گیرد بر روی مدل حیوانی سوختگی درجه سوم، بررسی کردند. نتایج تحقیق آن ها نشان داد که روغن کروکودیل می تواند باعث کاهش معنی داری در بیان ژن های التهابی $IL-6$ ، $IL-1\beta$ و $TNF-\alpha$ شود که روند ترمیم زخم را تسریع می کنند که این نتایج با مطالعات ما مطابقت دارد همچنین در این پژوهش افزایش معنی داری در بیان ژن های $TGF\beta$ و VEGF در گروه های تحت تیمار با روغن کروکودیل در مقایسه با گروه کنترل، در مدل سوختگی درجه سوم مشاهده شد که این افزایش بیان برای ژن $TGF\beta$ نسبت به گروه کنترل، دو برابر بود. نتایج این مطالعه نشان داد که ۷

آنتی اکسیدانی بالایی دارند. Tabart و همکاران (۲۰۰۹): نشان دادند که فعالیت آنتی اکسیدانی گیاهان، متناسب با ترکیبات فنلی آن هاست. گیاهانی که ترکیبات فنلی بالاتری دارند فعالیت ضد رادیکالی و آنتی اکسیدانی آن ها بیشتر است (۳۲). Chen و همکاران (۲۰۱۷) نشان دادند که عصاره های اتانولی و آبی گرده گیاه *Typha Angustifolia* دارای فعالیت مهار رادیکال های آزاد هستند و ترکیبات موجود در عصاره گرده گل این گیاه، آسیب های اندوتلیال ناشی از عفونت باکتریایی را کاهش می دهند (33) که این مطالعات، با نتایج تحقیق ما همخوانی دارد.

برای روشن شدن بیشتر اثربخشی عصاره هیدروالکلی دانه گرده تیفا در بهبود سوختگی، سطح بیان mRNA ژن های مؤثر در روند بهبود زخم شامل $TNF-\alpha$ ، $TGF-\beta$ ، VEGF و Col-1 در روز ۲۱ پس از القای سوختگی، ارزیابی شد. التهاب اولین مرحله در فرایند ترمیم زخم است. مطالعات نشان داده است فاکتور $TNF-\alpha$ ، اولین و مهم ترین سایتوکاین تولید شده در آسیب زخم است که موجب رهاسازی سایر سایتوکاین ها می شود (۱۷). بلافاصله پس از استرس سوختگی، میزان این فاکتور افزایش می یابد و مسیرهای سیگنالینگ التهاب را فعال می کند. التهاب ایجاد شده اگر طولانی باشد عدم ترمیم زخم را به دنبال دارد. تنظیم کاهشی سایتوکاین های التهابی، نقش مهمی در بهبود زخم دارند (۱۸). Zhou و همکاران (2017) در یک مطالعه، نشان دادند مهار $TNF-\alpha$ ، روند بهبود زخم را در افرادی که با مواد شیمیایی دچار سوختگی قرنیه شده بودند سرعت می بخشد (۳۴) Lim و همکاران (۲۰۱۲) نشان دادند که عصاره هیدروالکلی تیفا، دارای خاصیت ضد التهابی است و در درمان التهاب های حاد و مزمن مؤثر است (۲۲). Liu و همکاران (۲۰۲۰) تأثیر عصاره *Camellia Cake* را بر روی زخم سوختگی درجه سوم ایجاد شده با آب جوش، بررسی کردند و نشان دادند که در طی آسیب

ساعت پس از سوختگی، VEGF در اپیدرم بافت‌های تازه تشکیل شده و در سلول‌های عروق محیطی در درم، مشاهده می‌شود و افزایش معنی‌داری در بیان VEGF در گروه تحت تیمار با روغن کروکودیل، در مقایسه با گروه کنترل مشاهده شد (۳۵).

TGF- β و VEGF، نقش مهمی در بیوسنتز ماکرومولکول‌ها در فرایند ترمیم زخم دارند. TGF- β در سنتز پلی‌پپتیدها، رشد سلول‌ها و تمایز آن‌ها در طی فرایند ترمیم زخم سوختگی دخالت دارد. این فاکتور نقش چندگانه در ترمیم زخم دارد و علاوه بر کمک به پیشبرد آنژیوژنز، در التهاب، تکثیر فیروبلاست، سنتز کلاژن و بازسازی ماتریکس خارج سلولی نقش دارد. افزایش بالای فاکتور TGF- β ممکن است منجر به تشکیل اسکار در محل زخم شود (36). در مطالعه ما، گروه‌های تحت تیمار که به مدت ۲۱ روز، پماد حاوی عصاره های آبی و الکلی دانه گرده تیفا و پماد سیلور سولفادیازین دریافت کرده بودند؛ افزایش معنی‌داری در بیان mRNA ژن TGF β نسبت به گروه کنترل نشان دادند. Hui-fang و همکاران (۲۰۲۰)، بیان افزایشی TGF- β را در روزهای ۷ و ۱۱ و ۱۴ بعد از القای مدل حیوانی سوختگی درجه سوم نشان دادند؛ اما در روز ۲۱ بعد از سوختگی، بیان کاهشی در TGF- β ۱ مشاهده شد که احتمالاً یک مزیت برای جلوگیری از تشکیل اسکار در ناحیه زخم است (۳۷).

VEGF در سنتز ماکرومولکول‌های ماتریکس سلولی در طی فرایند ترمیم نقش دارد و تشکیل کلاژن و اپیتلیزاسیون را تحریک می‌کند. این فاکتور رشد، به عنوان یک فاکتور مهم در فرایند آنژیوژنز شناسایی شده است. مطالعات نشان داده است که سطح سرمی VEGF در بیماران با زخم سوختگی، از روز ۷ به روز ۱۴ افزایش می‌یابد؛ اما از روز ۲۱ بعد از سوختگی، میزان آن کاهش می‌یابد (۳۷).

نتایج حاصل از تحقیق ما نشان داد که در روز ۲۱ پس از سوختگی، گروه تحت تیمار با عصاره آبی و الکلی دانه گرده تیفا و گروهی که پماد سیلور سولفادیازین دریافت کرده بودند تفاوت معنی‌دار در بیان ژن VEGF در مقایسه با گروه کنترل نشان ندادند؛ اما گروهی که با عصاره آبی گیاه تیفا، تیمار شده بود افزایش معنی‌داری نسبت به گروه کنترل نشان داد. با توجه به نتایج مطالعات قبلی و با توجه به اینکه بررسی بیان ژن VEGF در مطالعه ما، در روز ۲۱ پس از القای سوختگی انجام گرفته است، احتمال دارد که روند کاهشی در بیان ژن VEGF در مراحل آخر سوختگی برای جلوگیری از تشکیل اسکار در محل زخم باشد؛ اما گروه تیمار شده با عصاره آبی، افزایش بیان این ژن را نسبت به گروه کنترل نشان داد. با توجه به حضور ترکیبات ویتامین C در عصاره آبی دانه گرده تیفا، می‌توان به نقش ویتامین C در روند ترمیم زخم اشاره کرد. Mohammad و همکاران (2016)، در مطالعه ای نشان دادند که ویتامین C باعث تکثیر فیروبلاست‌ها و افزایش بیان VEGF می‌شود. آن‌ها زخم با ضخامت کامل (6mm) را در موش‌های Gulo -/- که توانایی سنتز ویتامین C را نداشتند ایجاد کردند و در گروه‌های مورد مطالعه، مقادیر مختلف از ویتامین C را به صورت زیرصفا قی به موش‌ها تزریق کردند. نتایج نشان داد که ویتامین C می‌تواند باعث مهار سایتوکاین‌های پیش‌التهابی شده و روند بهبود زخم را با افزایش تکثیر فیروبلاست‌ها و افزایش بیان VEGF سرعت بخشد (۳۸)؛ بنابراین با توجه به مطالعه فوق، این امکان وجود دارد که افزایش بیان VEGF در گروه‌های تحت تیمار با عصاره آبی دانه گرده تیفا نسبت به گروه کنترل، به دلیل حضور ویتامین C در این عصاره باشد که باعث تسریع روند ترمیم زخم می‌شود. مطالعات نشان داده است که در مراحل اولیه ایجاد زخم، بیان کلاژن نوع ۱، کاهش می‌یابد و به تدریج در مراحل

آن‌ها نشان داد که در گروه تیمار شده با پماد حاوی عصاره تیفا، عروق جدید و بافت کلاژن جدید تشکیل می‌شود. همچنین اپیتلیزاسیون سریع، افزایش محتوای هیدروکسی پرولین و افزایش فعالیت کاتالاز نیز مشاهده شد (27). با توجه به اینکه سنتز رشته‌های کلاژن و باز آرای آن‌ها و ایجاد شبکه رشته‌های کلاژنی از مراحل کلیدی در ترمیم زخم محسوب می‌شود و نقش مهمی در بهبود و تولید ماتریکس خارج سلولی درم دارد می‌توان گفت که افزایش بیان کلاژن، نشانه‌ای برای پیشرفت روند بهبودی زخم است که نتایج مولکولی ما، این مسئله را تأیید می‌کند.

نتیجه‌گیری

به‌طور کلی، نتایج حاصل از تحقیق ما، نشان داد که عصاره‌های آبی و الکلی دانه گرده تیفا، می‌تواند با کاهش التهاب و افزایش بیان ژن‌های مرتبط با تکثیر سلولی، سنتز کلاژن و آنژیوژنز، روند بهبود زخم سوختگی در مدل حیوانی سوختگی درجه سوم را در گروه‌های مورد بررسی بهبود بخشند؛ اما برای اینکه از عصاره آبی و الکلی دانه گرده تیفا به عنوان یک درمان ارزان و مؤثر جهت درمان زخم سوختگی استفاده شود بایستی مطالعات بیشتری در این زمینه صورت گیرد.

تشکر و قدردانی

این طرح، رساله دانشجوی دکتری است که توسط دانشگاه رازی کرمانشاه اجرا شده و توسط کمیته اخلاق دانشگاه رازی کرمانشاه با کد اخلاق (IR.RAZI.REC.1400.094) مورد تأیید قرار گرفته است. منابع مالی این طرح تحقیقاتی، توسط دانشگاه رازی کرمانشاه و مؤلفین فراهم شده است. هیچ‌کدام از نویسندگان این مطالعه، تعارض منافی برای انتشار این مقاله ندارند.

میانی افزایش می‌یابد و نهایتاً میزان آن ثابت می‌ماند؛ اما بیان بالای آن در مرحله نهایی ترمیم زخم مشاهده می‌شود که به دلیل حضور بالای میوفیبروبلاست‌ها در محل زخم می‌باشد. کلاژن عمدتاً توسط فیبروبلاست‌ها سنتز می‌شود و چون در مراحل اولیه بهبود زخم، به ویژه در سوختگی درجه سوم، بیشتر فیبروبلاست‌ها تخریب می‌شوند؛ بنابراین سنتز کلاژن هم پایین است و عمدتاً از فیبروبلاست‌های باقیمانده در محل زخم سنتز می‌شود که با پیشرفت روند ترمیم زخم، تعداد میوفیبروبلاست‌ها افزایش می‌یابد و سنتز کلاژن نوع 1 هم افزایش می‌یابد؛ اما در مراحل پایانی روند بهبود زخم، میوفیبروبلاست‌های اضافی بوسیله آپوپتوزیس حذف می‌شوند که به دنبال آن کلاژن نوع 1 هم کاهش می‌یابد. با توجه به اینکه کلاژن نوع 1، از مهم‌ترین ترکیبات ماتریکس خارج سلولی است پس سطوح بالای آن همچنان در مرحله پایانی ترمیم زخم حفظ می‌شود (37). در مطالعه ما، بیان ژن Col-1 در هر دو گروه تحت تیمار با عصاره آبی و الکلی دانه گرده تیفا، نسبت به گروه کنترل، افزایش معنی‌داری نشان داد. با توجه به حضور 21.8mg/g ویتامین C در عصاره آبی دانه گرده تیفا و با توجه نقش ویتامین C به عنوان کوفاکتور موثر در فرایند سنتز کلاژن، احتمال دارد که عصاره آبی دانه گرده تیفا، در تحریک سنتز کلاژن توسط فیبروبلاست‌ها و یا مهاجرت کراتینوسایت‌ها نقش داشته باشد؛ بنابراین ممکن است که ترکیبات موجود در عصاره دانه گرده تیفا، بطور سینرژیکی مراحل ترمیم زخم را سرعت بخشند که حضور ویتامین C و نقش آن در روند کلاژن‌سازی می‌تواند این احتمال را تقویت بخشد. همچنین ممکن است که ترکیب فلاونوئیدی کاتچین موجود در عصاره گیاه تیفا نیز موجب تسریع روند ترمیم زخم سوختگی شود.

Saha و همکاران (2021): در مطالعه‌ای، پماد تهیه شده از عصاره آبی گل آذین تیفا را در مدل موش‌های صحرائی آلبینو و بیستار بررسی کردند. نتایج مطالعات هیستولوژیکی

References

1. Rowan MP, Cancio LC, Elster EA, Burmeister DM, Rose LF, Natesan S, et al. Burn wound healing and treatment: review and advancements. *Crit Care*. ۲۰۱۵;۱۹:۲۴۳. doi: ۱۰/۱۱۸۶ s۲-۰۹۶۱-۰۱۵-۱۳۰۵۴
2. Burns W. WHO; ۲۰۱۶. Available from: <http://www.who.int/mediacentre/factsheets/fs۳۶۵/en/> December ۲۰۱۸.
3. Smolle C, Cambiaso-Daniel J, Forbes AA, Wurzer P, Hundeshagen G, Branski LK, et al. Recent trends in burn epidemiology worldwide: a systematic review. *Burns*. ۲۰۱۷;۴۳(۲):57-249. DOI: 10.1016/j.burns.2016.08.013
4. Kagan RJ, Peck MD, Ahrenholz DH, Hickerson WL, Holmes IV J, Korentager R, et al. Surgical management of the burn wound and use of skin substitutes. *J Burn Care Res*. ۲۰۱۳;۳۴(۲):۶۰-۷۹. DOI: 10.1097/BCR.0b013e31827039a6
5. Chodorowska G, Rogus-Skorupska D. Cutaneous wound healing. *Ann Univ Mariae Curie Sklodowska Med*. ۲۰۰۴;۵۹(۲):۴۰۳۷. PMID: 16146117
6. Qing Ch. The molecular biology in wound healing & non-healing wound. *Chin. J. Traumatol*. 2017;۲۰(۴):۱۸۹-۱۹۳. doi: 10.1016/j.cjtee.2017.06.001
7. Guo S, Dipietro L.A. Factors affecting wound healing. *J Dent Res*. 2010;89(3): 219–229. doi: 10.1177/0022034509359125
8. Midwood KS, Williams LV, Schwarzbauer JE. Tissue repair and the dynamics of the extracellular matrix. *Int J Biochem Cell Biol*. 2004;36(6):1031-7. doi:10.1016/j.biocel.2003.12.003.
9. Qian B, Li J, Guo K, Guo N, Zhong A, Yang J, et al. Antioxidant biocompatible composite collagen dressing for diabetic wound healing in rat model. *Regen Biomater*. ۲۰۲۱;۸(۲):1–11. doi: 10.1093/rb/rbab003
10. Elbially ZI, Atiba A, Abdelnaby A, Al-Hawary II, Elsheshtawy A, El-Serehy HA, et al. Collagen extract obtained from Nile tilapia (*Oreochromis niloticus* L.) skin accelerates wound healing in rat model via up regulating VEGF, bFGF, and α -SMA genes expression. *BMC Veterinary Research*. 2020;16(352):1-11. <https://doi.org/10.1186/s12917-020-02566-2>
11. Liu Y, Xiao X, Ji L, Xie L, Wu S, Liu Z. Camellia cake extracts reduce burn injury through suppressing inflammatory responses and enhancing collagen synthesis. *Food Nutr Res*. ۲۰۲۰;(۶۴):۱-۱۵. DOI: 10.1111/iwj.12484
12. Zhu KQ, Engrav LH, Armendariz R, Muangman P, Klein MB, Carrougher GJ, et al. Changes in VEGF and nitric oxide after deep dermal injury in the female, red Duroc pig further similarities between female, Duroc scar and human hypertrophic scar. *Burns*. ۲۰۰۵;۳۱(1):5-10. DOI: 10.1016/j.burns.2004.08.010
13. Penn JW, Grobelaar AO, Rolfe KJ. The role of the TGF- β family in wound healing, burns and scarring: a review. *Int J Burns Trauma*. 2012;2(1):18-28. PMID: 22928164
14. Tagliari E, Campos LF, Casagrande TAC, Fuchs T, de Noronha L, Campos ACL. Effect of oral probiotics administration on the expression of transforming growth factor β and the proinflammatory cytokines interleukin ۶, interleukin ۱۷, and tumor necrosis factor α in skin wounds in rats. *JPEN J Parenter Enteral Nutr*. 2022;46(3):721-729. doi: 10.1002/jpen.2216
15. Johnson KE, Wilgus TA. Vascular Endothelial Growth Factor and Angiogenesis in the Regulation of Cutaneous Wound Repair. *Adv Wound Care (New Rochelle)*. 2013;3(10):647-661. doi: 10.1089/wound.2013.0517 <https://doi.org/۱۰/۱۰۸۹/>.

16. Lucas T, Waisman A, Ranjan R, et al. Differential roles of macrophages in diverse phases of skin repair. *J Immunol* 2010;184(7):3964-77. doi: 10.4049/jimmunol.0903356.
17. Friedrich EE, Azofiefa A, Fisch E, Washburn NR. Local delivery of antitumor necrosis factor-alpha through conjugation to hyaluronic acid: dosing strategies and early healing effects in a rat burn model. *J Burn Care Res.* 2015;36:90-101.
18. Friedrich EE SL, Natesan S, Zamora DO, ChristyRJ, Washburn NR. Effects of hyaluronic acid conjugation on anti-TNF- α inhibition of inflammation in burns. *J Biomed Mater Res A.* 2014;102(5):1527–1536. doi: 10.1002/jbm.a.34829
19. Mimura ECM, Favoreto JPM, Favero ME, Bonifacio KL, Peixe TS, Morita AA, et al. Silver serum levels in burned patients treated with silver sulfadiazine and its toxicity on inflammatory cells. *Burns.* 2020;46(5):1120-7. DOI: 10.1016/j.burns.2019.11.012
20. Fahimi S, Hajimehdipoor H, Abdollahi M, Mortazavi S. Burn healing plants in Iranian Traditional Medicine. *RJP.* 2015;2(1):53-68. Available at: <http://rjpharmacognosy.ir>
21. Fahimi S, Mortazavi SA, Abdollahi M, Hajimehdipoor H. Formulation of a traditionally used polyherbal product for burn healing and HPTLC fingerprinting of its phenolic contents. *Iranian journal of pharmaceutical research: IJPR.* ۲۰۱۶;۱۵(۱):۹۵-105. PMID: 27610150
22. Lim TK. *Edible medicinal and non-medicinal plants: Volume 12*, Springer; ۲۰۱۲: 114-120 <https://doi.org/10.1007/978-90-481-8661-7>
23. Varpe SS, Juvekar AR, Bidikar MP, Juvekar PR. Evaluation of anti-inflammatory activity of *Typha angustifolia* pollen grains extracts in experimental animals. *Indian J. Pharmacol.* ۲۰۱۲;۴۴(۶):۷۸۸-791. 10.4103/0253-7613.103303
24. Ahmad B, Yousafzai AM, Zeb A, Ali W, Khan NZ, Aasim M, et al. Therapeutic role of *Typha elephantina* leaves aqueous extract in paracetamol intoxicated rabbits. *Pak J Pharm Sci.* ۲۰۲۱;۳۴(۲):۴۵-۷۳۷. PMID: 34275809
25. Tao W W, Yang NY, Duan J A, WU DK, Shang EX, Qian W, et al. Simultaneous determination of eleven major flavonoids in the pollen of *Typha angustifolia* by HPLC-PDA-MS. *Phytochem. Anal.* 2011; 22(5):455-461. DOI: 10.1002/pca.1302
26. Ebrahimpour N, Mehrabani M, Iranpour M, Kordestani Z, Mehrabani M, Nematollahi MH, et al. The efficacy of a traditional medicine preparation on second-degree burn wounds in rats. *J Ethnopharmacol.* ۲۰۲۰;۲۵۲:1-9. <https://doi.org/10.1016/j.jep.2020.112570>
27. Saha S, Sonar V, Soni B, Koladiya S, Chakraborty S, Pithawala M. Investigating wound healing potential of *Typha angustata* L. inflorescence in albino Wistar rats. *Phytomedicine Plus.* ۲۰۲۱;۱(۴):1-10. <https://doi.org/10.1016/j.phyflu.2021.100054>
28. Liu Y, Xiao X, Ji Lu, Xie Lu, Wu S and Liu Z. *Camellia* cake extracts reduce burn injury through suppressing inflammatory responses and enhancing collagen synthesis. *Food Nutr Res.* ۲۰۲۰;۶۴:1-15. <http://dx.doi.org/۱۰.۲۹۲۱۹/fnr.v۶۴/۳۷۸۲>
29. Boshagh MA, Foroutan P, Moloudi MR, Fakhari SH, Malakouti P, Nikkhoo B, and Jalili A. ELR positive CXCL chemokines are highly expressed in an animal model of ulcerative colitis. *J Inflamm Res.* 2019;12:167–174. doi: 10.2147/JIR.S203714
30. Rinaldo D, Rodrigues J, Batista JM, Rodrigues J, Santos LC, Furlan M, et al. Determination of catechin diastereomers from the leaves of *Byrsonima* species using chiral HPLC-PAD-CD. *Chirality.* 2010;۲۲ (۸):۷۲۶–۳۳. doi:۱۰.۱۰۰۲/chir.۲۰۸۲۴
31. Zhang L, Hu Q, Jin H, Yang Y, Yang R, Shen Zh, et al. Effects of ginsenoside Rb1 on second-degree burn wound healing and FGF-2/PDGF-BB/ PDGFR- β pathway modulation. *Chin Med.* 2021;16(45):1-14. <https://doi.org/10.1186/s13020-021-00455-w>

32. Tabart J, Kevers C, Pincemail J, Defraigne JO, Dommesa J. Comparative antioxidant capacities of phenolic compounds measured by various tests. *Food Chem.* 2009;113:1226 – 33. 10.1016/j.foodchem.2008.08.013
33. Chen P, Cao Y, Bao B, Zhang L, Ding A. Antioxidant capacity of *Typha angustifolia* extracts and two active flavonoids. *Pharmaceutical biology.* ۲۰۱۷;۵۵(۱):۸-۱۲۸۳. DOI: 10.1080/13880209.2017.1300818
34. Zhou Ch, Robert MC, Kapoulea V, Lei F, . Stagner AM, . Jakobiec, FA,. Dohlman CH, and . Paschalis EI. Sustained Subconjunctival Delivery of Infliximab Protects the Cornea and Retina Following Alkali Burn to the Eye. *Invest Ophthalmol Vis Sci.* 2017;58(1):96–105. doi: 10.1167/iovs.16-20339
35. Li HL, Liu XT, Huang Sh, Xiong Y, Zhang Z, Zheng Y, Chen Q, et al. Repair function of essential oil from *Crocodylus Siamensis* (Schneider, 1801). On the burn wound healing via up-regulated growth factor expression and anti inflammatory effect. *J Ethnopharmacol.* 2021;264 (1-12). DOI: 10.1016/j.jep.2020.113286
36. Sen S, Basak P, Prasad Sinha B, Maurye P, Kumar Jaiswal K, Mandal TK. Anti-inflammatory effect of epidermal growth factor conjugated silk fibroin immobilized polyurethane ameliorates diabetic burn wound healing. *Int. J Biol Macromol.* 2019;143:1009-1032. DOI: 10.1016/j.ijbiomac.2019.09.219
37. Hui-fang Guo, Rzana Mohd. Ali, Roslida Abd. Hamid, Sui Kiat Chang, Mohammed Habibur Rahman, Zaida Zainal and Huzwah Khaza'ai. Temporal changes in the cell population and wound healing-related gene expression in deep partial-thickness burn wound model. *Biomed Dermatol.* 2020;4(5):1-8. <https://doi.org/10.1186/s41702-020-0059-6>
38. Mohammed BM, Fisher BJ, Kraskauskas D, Ward S, Wayne JS, Brophy DF, et al. Vitamin C promotes wound healing through novel. pleiotropic mechanisms. *Int Wound J.* 2016;13:572–584. doi: 10.1111/iwj.12484