# Evaluation of the Effect of Topical Pistachio Hull Hydroalcoholic Extract Ointment on Wound Healing in Rat: A Histologic and Planimetric Study

**Masoumeh Pourjabali [1], Leila Zarei [2], Vahid Ezzati Sarai [3]**

1. Assistant Professor, Department of Pathology, Faculty of Medicine, Urmia University of Medical Sciences, Urmia, Iran. ORCID ID: 0000-0002-7978-0470

2. Associate Professor, Department of Anatomical Sciences, Faculty of Medicine, Lorestan University of Medical Sciences, Khorramabad, Iran., (Corresponding Author),Tel: +98-66-33240569, Email: Leilazarei652@yahoo.com, ORCID ID: 0000-0001-8753-3667

3. Medical Student, Student Research Committee, Urmia University of Medical Sciences, Urmia, Iran, ORCID ID: 0000-0002-9327-3854

## ABSTRACT

**Background and Aim:** Pistachio nut and hull have anti-inflammatory, antimicrobial and antioxidant effects. The aim of this study was to investigate the effects of pistachio hull hydroalcoholic extract ointment on wound healing process.

**Materials and methods:** For wound planimetric assessment, 20 healthy rats were randomly divided into 5 groups of 4, including control group (open wound without any intervention and treatment), positive control group (open wound with basic ointment without extract), and the 3 other groups receiving 1%, 2% and 4% ointments respectively. On the 7$^{th}$ and 14$^{th}$ days, biopsies from wound tissues were taken and after Mason Trichrome staining we evaluated collagen. H&E staining was done for histopathological assessments.

**Results:** The results showed that wound treatment with pistachio hull ointment in the experimental groups showed a significant increase ($P<0.05$) in the percentage of wound healing rate. Also, there was a significant difference in the thickness of skin and collagen diameter, and reduction of edema between experimental and control groups ($P<0.05$). Also we found significant decrease in inflammatory cell count on the 14$^{th}$ day in the groups treated with pistachio hull extract compared to those in the control group ($P<0.05$), which was indicative of accelerated wound healing in the experimental groups.

**Conclusion**: According to the results of this study, pistachio hull hydroalcoholic extract ointment potentially possesses healing effects on the wound created in the skin of the rat.

**Keywords:** Ointments، Medicinal plants, Plant extracts, Staining

**Received:** may 3, 2021 **Accepted:** Nov 28, 2021

**How to cite the article:** Masoumeh Pourjabali, Leila Zarei, Vahid Ezzati Sarai. Evaluation of the Effect of Topical Pistachio Hull Hydroalcoholic Extract Ointment on Wound Healing in Rat: A Histologic and Planimetric Study.SJKU 2022;27(3):12-22.

Copyright © 2018 the Author (s). Published by Kurdistan University of Medical Sciences. This is an open access article distributed under the terms of the Creative Commons Attribution-Non Commercial License 4.0 (CCBYNC), where it is permissible to download, share, remix, transform, and buildup the work provided it is properly cited. The work cannot be used commercially without permission from the journal

[ Downloaded from sjku.muk.ac.ir on 2025-11-05 ]

[ DOI: 10.52547/sjku.27.3.12 ]

بررسی اثر موضعی پماد هیدرو الکلی پوست پسته بر روند التیام زخم در موش صحرایی نر: یک مطالعه بافت

# شناسی و پلانی متری

**معصومه پورجبلی[۱]، لیلا زارعی[۲]، وحید عزتی سرای[۳]**

۱.استادیار، گروه پاتولوژی، دانشکده پزشکی، دانشگاه علوم پزشکی ارومیه، ارومیه ، ایران، کد ارکید: ۰۴۷۰-۷۹۷۸-۰۰۰۲-۰۰۰۰.

۲. دانشیار، گروه علوم تشریح، دانشکده پزشکی، دانشگاه علوم پزشکی لرستان، خرم آباد، ایران، (نویسنده مسئول)، تلفن: ۰۶۶-۳۳۲۴۰۵۶۹ ، پست الکترونیک: Leilazarei652@yahoo.com، کد ارکید: ۳۶۶۷-۸۷۵۳-۰۰۰۱-۰۰۰۰،

۳. کمیته تحقیقات دانشجویی، دانشگاه علوم پزشکی ارومیه، ارومیه، ایران، کد ارکید: ۳۸۵۴ – ۹۳۲۷ – ۰۰۰۲ - ۰۰۰۰

## چکیده

**زمینه و هدف:** با توجه به اینکه مغز و پوست پسته دارای اثر ضد التهابی، ضد میکروبی و آنتی اکسیدانی است هدف از انجام این مطالعه بررسی اثرات پماد عصاره هیدرو الکلی پوست پسته بر روند التیام زخم است.

**مواد و روش‌ها:** جهت ارزیابی پلانی متری ۲۰ سر رت به‌طور تصادفی به ۵ گروه ۴ تایی: گروه کنترل، گروه شاهد (زخم باز همراه با پماد پایه بدون عصاره)، گروه یک درصد، گروه دو درصد و گروه چهار درصد تقسیم بندی شدند. زخم‌ها به مدت ۱۰ روز با نرمال سالین شستشو و در گروه های درمان پماد تجویز گردید. در روزهای ۷ و ۱۴ جهت ارزیابی هیستوپاتولوژی، بافت پوست محل زخم نمونه‌برداری شده و جهت ارزیابی کلاژن، رنگ آمیزی ماسون تری کروم صورت پذیرفت.

**یافته‌ها:** بررسی هیستوپاتولوژی لام گروه‌های زخم نشان داد که پماد هیدرو الکلی پوست پسته در غلظت‌های متفاوت منجر به افزایش معنی‌داری در درصد بهبود زخم، افزایش ضخامت پوست، قطر کلاژن رسوب‌گذاری شده و کاهش ادم در مقایسه با گروه‌های کنترل گردیده است. همچنین سلول‌های التهابی در روز ۱۴ در گروه‌های درمان شده با عصاره پوست پسته در مقایسه با گروه کنترل کاهش معناداری نشان داد که بیانگر تسریع روند بهبود زخم در نمونه‌های تحت تیمار است($p<0.05$).

**نتیجه‌گیری:** با توجه به نتایج حاصل از این پژوهش، پماد حاوی عصاره پسته می‌تواند تأثیرات التیام دهنده در زخم ایجاد شده در پوست رت داشته باشد.

**کلیدواژه‌ها:** پماد، گیاهان دارویی، عصاره گیاه، رنگ آمیزی

وصول مقاله:۱۴۰۰/۲/۱۳ اصلاحیه نهایی:۱۴۰۱/۱/۳۱ پذیرش:۱۴۰۰/۹/۷

[ Downloaded from sjku.muk.ac.ir on 2025-11-05 ]

[ DOI: 10.52547/sjku.27.3.12 ]

## مقدمه

ماکروفاژ ها موجب آزاد شدن رادیکال‌های آزاد زیاد و نفوذ پذیری غشـــاء، تخریب پروتئین ها و فرایندهای غشـــایی می‌گردد که این باعث نیاز به عوامل آنتی اکسیدانتی و ضد التهابی برای جلوگیری از استرس اکسیداتیو و التهابی است با توجه به اینکه پوست پسته حاوی مواد آنتی اکسیدانتی و ضد التهابی است می تواند در ترمیم زخم مؤثر باشد(۶)

پوست بزرگ‌ترین عضو بدن و نخستین سد دفاعی در برابر میکروارگانیسم‌ها است. اگرچه باکتری‌ها به سختی به پوست ســالم نفوذ می‌کنند؛ ولی در مواقع آســیب‌دیدگی لایه‌های زیرین در معرض پاتوژن ها قرار گرفته و می‌تواند به تهاجم باکتری‌ها بیانجامد (۳).

تاکنون پژوهشـــی در خصـــوص ارزیابی پلانی‌متری توأم با ارزیابی‌های هیستوپاتولوژی تأثیر موضـعی پوسـت پسـته بر روند ترمیم زخم در موش‌های صـحرایی صـورت نگرفته اســت، از این رو در این پروژه تحقیقاتی به بررســی اثر موضـعی عصـاره الکلی پوسـت پسـته بر روند التیام زخم در موش‌های صحرایی پرداخته شد.

## مواد و روش‌ها

در این مطالعه تعداد ۲۰ ســر رت نر ســفید، نژاد Wistar به وزن تقریبی ۲۰۰ تا ۲۳۰ گرم از مرکز نگهداری و پرورش حیوانات آزمایشگاهی دانشگاه علوم پزشکی ارومیه تهیه و مورد اســتفاده قرار گرفت. رت‌ها پس از توزین به‌طور جداگانه در ۵ گروه مســاوی به‌طور کاملاً « تصــادفی تقسیم‌بندی شدند. » به دنبال ۱۲ ساعت پرهیز غذایی تحت عمل جراحی قرار گرفتند. جهت ارزیابی پلانی متری ۲۰ سر رت نر به صورت تصادفی به ۵ گروه آزمایشی (۴ رت در هر گروه از روز اول تا روز ۱۴ بدین منظور استفاده شد) تقسیم شدند که شامل گروه کنترل (ایجاد زخم باز بدون هیچ گونه دخالت و درمان)، گروه شـاهد (ایجاد زخم باز همراه با پماد پایه بدون عصـاره)، گروه تیمار یک با غلظت ۱ درصـد از پماد حاوی عصاره پسته، گروه تیمار دو با غلظت ۲ درصد از پماد حاوی عصاره پسته و گروه تیمار سه با غلظت ۴ درصد

التیام زخم حاصل مجموعه فرآیندهایی است که در نهایت تا حد امکان منجر به ترمیم بافت از دست رفته می‌شود. ترمیم زخم فرآیند داینامیکی شـامل سـه مرحله: بند آمدن خون، التهاب، تکثیر یا تشـکیل بافت اسـکار اسـت. هر مرحله در پروسـه ترمیم زخم بلافاصـله پس از پایان مرحله قبلی آغاز شـده و بسـته به نوع زخم، موقعیت آن و بافتی که آسـیب دیده، مدت زمان باقی ماندن در هر مرحله متفاوت خواهد بود (۱).

با پیشرفت علم پزشکی، اثرات سوء داروهای شیمیایی بیش از پیش آشـکار شـده و در مقابل، اسـتفاده از داروها و مواد گیاهی روز به روز بیشـتر مورد توجه قرار گرفته اسـت. گیاه پسـته از تیره آلاله و دارای گونه‌های متعددی ازجمله P. terebinthus وP. vera وP. chinensis ، P. weinmannifolia،P. lentiscus اسـت که از نظر جغرافیایی در مناطق وسیعی از حوزه مدیترانه و خاورمیانه رویش دارند. این گیاه به دلیل خواص ضـد التهابی و آنتی اکسـیدانتی می‌تواند در بهبود التهابات و ترمیم زخم‌ها اثرات مفیدی داشته باشد (۲).

پوست سبز پسته حاوی مقدار زیادی از ترکیبات فنولی است که میزان آن در مقایسه با مواد دیگر قابل توجه است (۳). در ایران هر ساله بیشتر از ۴۰۰۰۰۰ تن پوست پسته بعد از پوست زدایی پسـته به دسـت می‌آید (۴). به دلیل تولید زیاد پوسـت پسـته در ایران و وجود ترکیبات آنتی اکسـیدانتی در آن که در مطالعات پیشـین نشـان داده شـده اسـت (۵) امکان تولید صـنعتی آنتی اکسـیدانت‌های طبیعی از پوسـت پسـته امکان پذیر اسـت. از سـویی دیگر نتایج مطالعات نشـان می‌دهد که پوسـت پسـته سـبز حاوی مقادیر زیادی ترکیبات فنولی اسـت که در مقایســه با حجم فنول مواد گیاهی دیگر قابل توجه است (۳).

التهاب یک فرایند دفاعی اسـت که به شـکل پیچیده ایی از فرایند در نظر گرفته می شـود و زمانی پیشـرفت می‌کند که بدن به وسـیله عوامل مکانیکی و شـیمیایی زخمی شـود. در تعداد زیادی از اختلالات التهابی فعال شـدن زیاد از حد



[ Downloaded from sjku.muk.ac.ir on 2025-11-05 ]

[ DOI: 10.52547/sjku.27.3.12 ]

rpm۱۵۰ و دمای ۴۰ درجه قرار داده شد. سپس از کاغذ صافی عبور داده شد و برای حذف حداقل ۹۰ درصد حلال در دستگاه روتاری تحت خلأ قرار گرفت و درنهایت برای تغلیظ نهایی در آون تحت حرارت ۴۵ درجه سانتی‌گراد قرار داده شد. ماده به دست آمده تا زمان انجام آزمایش در فریزر ۲۰- درجه‌ی سانتی‌گراد نگه‌داری شد (۹, ۱۰)؛ و بلافاصله قبل انجام تیمارها پمادهای با غلظت ۱، ۲ و ۴ درصد به شرح ذیل تهیه گردید (۱۱).

پس از تعیین دوزهای درمانی جهت آماده سازی پماد ۱ درصد، به میزان ۱ گرم از عصاره، در یک قوطی به پایه ۹۹ گرمی ترکیبی وازلین و اوسرین (به ترتیب به نسبت ۶۰ گرم و ۳۹ گرم)، پماد ۲٪، به میزان ۲ گرم، در یک قوطی به پایه ۹۸ گرمی ترکیبی وازلین و اوسرین (به ترتیب به نسبت ۶۰ گرم و ۳۸ گرم) و پماد ۴٪، به میزان ۴ گرم، در یک قوطی به پایه ۹۶ گرمی ترکیبی وازلین و اوسرین (به ترتیب به نسبت ۶۰ گرم و ۳۶ گرم) که قبلاً تهیه شده، اضافه گردید. تمامی مراحل تهیه پمادها در شرایط استریل و آسپتیک انجام شده است(۸).

روش برداشت نمونه‌های بافتی برای بررسی بافت شناسی:

در روزهای ۷ و۱۴ پس از جراحی از زخم‌های گروه‌های شاهد، کنترل، تیمار با پماد ۱درصد، پماد ۲ درصد و پماد ۴ درصد، نمونه‌ی بافتی از محل زخم به همراه پوست سالم برداشته شد. به منظور پایدار کردن در فرمالین ۱۰٪ خنثی بافری قرار داده شده و جهت انجام مقاطع بافتی نمونه‌های بافتی به روش معمولی مورد پاساژ بافتی و رنگ آمیزی هماتوکسیلین و ائوزین و جهت سنجش میزان کلاژن بافتی از روش رنگ آمیزی ماسون تری کروم استفاده شد (۱۲).

بررسی‌های بافت شناسی:

برای سنجش میزان کلاژن به صورت کمی در موضع زخم، از نرم افزار ImageJ و افزونه Color Deconvolution مخصوص رنگ آمیزی Masson Trichrome استفاده شد وکلاژن رنگ‌آمیزی شده (آبی) و مقادیر آن در روزهای ۷ و ۱۴ در هر گروه محاسبه گردید. در ادامه مقادیر به شکل از پماد حاوی عصاره پسته تقسیم بندی شدند. زخم‌ها روزانه به مدت ۱۰ روز با محلول سالین نرمال شستشو و در گروه‌های درمان پماد مالیده شده و برای ارزیابی تغییرات ماکروسکوپیک و ظاهری زخم، به صورت روزانه بانداژ از موضع زخم برداشت شد و از موضع عکس‌برداری صورت گرفت در حین عکس‌برداری یک مقیاس خط کش در کنار زخم قرار گرفت تا با تعریف مقیاس در نرم‌افزار تغییرات مساحت زخم قابل تبدیل به مقیاس متریک باشد. تمامی عکس‌ها در شرایط یکسان و عمود بر زخم اخذ شد. داده‌های جمع آوری شده به دو فرمت JPG و RAW در نرم افزار Adobe Photoshop CC و ImageJ وارد شده و سپس مساحت هر زخم و تغییرات آن در طی روزهای تحقیق توسط نرم افزار محاسبه گردید(۷).

نحوه ایجاد زخم:

رت‌های تحت آزمایش با استفاده از تزریق داخل صفاقی (intraperitoneal) (IP) ترکیب کتامین-زایلازین (کتامین ۱۰٪ با دز ۶۰ mg/kg و زایلازین ۲٪ با دز ۵mg/kg) بی هوش شدند. در سطح پشتی موش‌ها، در ناحیه بین دو کتف موزدایی و اسکراب شده و یک زخم دایره‌ای شکل به قطر ۲۰ میلی‌متر به روش excisional (wounding) ایجاد گردید که در آن لایه‌های اپیدرم، درم، هایپودرم و پنیکولوس به طور کامل با استفاده از تیغ بیستوری و قیچی برداشته شد (۸).

نحوه تهیه عصاره هیدرو اتانولی پسته و پمادها:

برای این منظور از روش maceration استفاده شد. پس از خرید پسته‌ها از گونه (p. *vera* cv. kallehghuchi) از شهرستان سیرجان و تائید توسط گروه گیاه شناسی، پوست پسته جداسازی، شستشو و به مدت یک هفته در سایه و در دمای اتاق خشک گردید. در مرحله بعد با کمک آسیاب پودر نمونه پوست پسته تهیه شد. پودر به دست آمده از الک با منافذ ۶۰ مش عبور داده شده و جهت تهیه عصاره ۲۰۰ گرم پودر در یک لیتر اتانول خالص و آب به نسبت ۷۰ به ۳۰ حل گردید و به مدت ۲۴ ساعت در شیکر با دور



[ Downloaded from sjku.muk.ac.ir on 2025-11-05 ]

[ DOI: 10.52547/sjku.27.3.12 ]

یافته‌های ماکروسکوپی در طی روز اول بعد از ایجاد زخم درگروه‌های مختلف تفاوت معنی‌داری نشان نداد ($P \leq ۰/۰۵$)؛ ولی از روز ۵ طبق نمودار ۱ و اندازه‌گیری‌های صورت گرفته در بین گروه‌های درمان روند جمع شدن و التیام زخم به صورت معنی‌داری قابل مشاهده بود. طی ۱۴ روز درمان توسط عصاره با غلظت‌های مختلف در مقایسه با گروه کنترل و شم وسعت زخم کاهش پیدا نموده و در دوز بالای عصاره (۴ درصد) این بهبودی و التیام زخم کاملاً مشهود به نظر می‌رسد که در تصاویر ماکروسکوپیک زخم‌ها نشان داده شده است (شکل ۱).

بررسی تأثیر زمان در گروه‌های مختلف در بهبود زخم، نشان داد که تغییر مساحت در تمامی گروه‌ها در زمان‌های مختلف یکسان نیست ($P \leq ۰/۰۵$). در رابطه با پلانی متری به شکل مثال تفاوت‌ها در زیر آورده شده است، باقی روزها نیز مشابه است (نمودار۱- شکل ۲).

زیاد (++++)، ملایم (+++)، ملایم تا متوسط (++)، ضعیف (+) و منفی (-) گزارش گردید. همچنین درصد سلول های فیبروبلاست، نوتروفیل و ماکروفاژ نیز در روز ۱۴ با شمارش ۲۰ میدان میکروسکوپی در هر یک از اسلایدهای تهیه شده محاسبه گردید (۱۲).

آنالیز آماری:

برای آنالیز داده‌های به دست آمده از تست آماری Split-Plot Anova استفاده شد و در ادامه با استفاده از تست Tukey به شکل مقایسه چندتایی، گروه‌ها از لحاظ معنادار بودن ($P\text{-value} \leq 0.05$) یا بی معنا بودن ($P\text{-value} > 0.05$) در بین گروه‌های درمانی مختلف، مورد ارزیابی قرار گرفتند.

## یافته‌ها

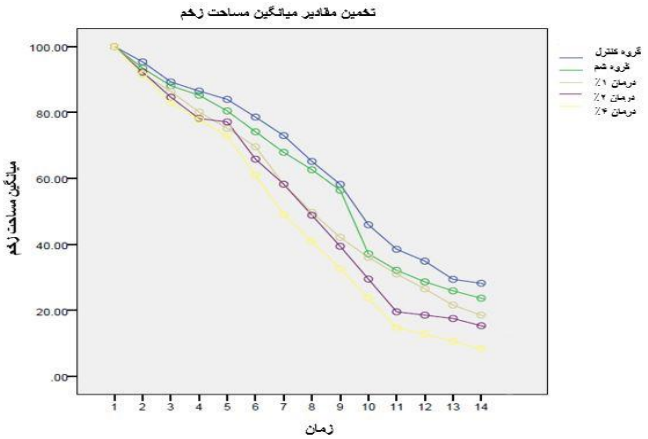


**نمودار ۱.** روند ترمیم در دوزهای مختلف درمانی که شامل گروه‌های کنترل، شم و گروه‌های درمانی با دوزهای مختلف است.

[ Downloaded from sjku.muk.ac.ir on 2025-11-05 ]

[ DOI: 10.52547/sjku.27.3.12 ]

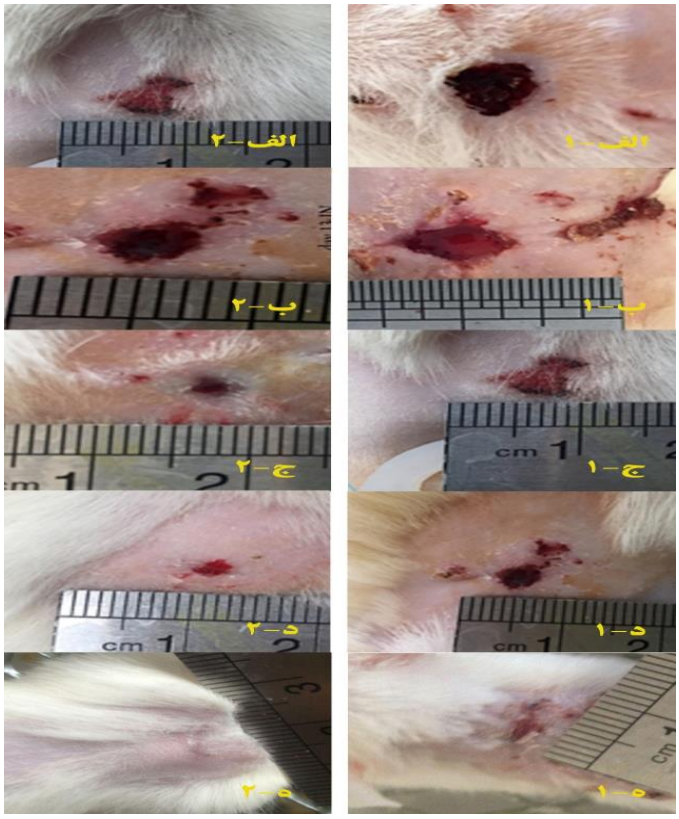


**شکل ۱.** تصاویر مربوط به گروه کنترل و شاهد (به ترتیب تصاویر الف و ب) بهبود زخم در طی ۱۴ روز چشمگیر نیست. این در حالی است که در گروه‌های درمان با دوزهای ۱، ۲ و ۴ درصد پماد عصاره بهبودی چشمگیر طی گذشت زمان را نشان می‌دهد. تصاویر ستون ۲ حاکی از بهبودی نسبی در گروه‌های درمان شده است به گونه ایی که ه-۲ که ۱۴ روز از ایجاد زخم می‌گذرد زخم بهبودی کامل خود را پیدا کرده است و اثرات درمانی پماد عصاره به طور وابسته به دوز کاملاً نشان می‌دهد.

نتایج مربوط به بررسی بافت شناسی:

برای سنجش میزان کلاژن به صورت کیفی در موضع زخم، از نرم افزار ImageJ جهت تفکیک کلاژن رنگ‌آمیزی شده (آبی) استفاده گردید. مقادیر کلاژن در روزهای ۷ و ۱۴ در هر گروه و در جدول ۱ نشان داده شده است. تفاوت معناداری در کلاژن در روزهای ۷ و ۱۴ بین گروه های کنترل و دریافت کننده عصاره وجود دارد ($P \leq ۰/۰۵$) (جدول ۱).

**جدول ۱.** میزان کلاژن و ادم در گروه‌های مختلف درمانی در مقایسه با گروه شم.

| گروه‌های مطالعه | ادم | | کلاژن | |
|---|---|---|---|---|
| شم | روز ۷ | ++++ | روز ۷ | + |
| | روز ۱۴ | +++ | روز ۱۴ | ++ |
| عصاره ۱ درصد | روز ۷ | +++ | روز ۷ | + |
| | روز ۱۴ | +++ | روز ۱۴ | ++ |
| عصاره ۲ درصد | روز ۷ | +++ | روز ۷ | ++ |
| | روز ۱۴ | ++ | روز ۱۴ | +++ |
| عصاره ٤ درصد | روز ۷ | ++ | روز ۷ | +++ |
| | روز ۱۴ | + | روز ۱۴ | ++++ |



[ Downloaded from sjku.muk.ac.ir on 2025-11-05 ]

[ DOI: 10.52547/sjku.27.3.12 ]

در ارزیابی بافت‌شناسی میزان فیبروپلازی در روز چهاردهم: بیشترین میزان فیبروپلازی در موش‌های صحرایی گروه‌های دریافت کننده عصاره و کمترین میزان در موش‌های صحرایی گروه‌های شاهد مشاهده گردید. ارزیابی التیام کامل زخم تفاوت آماری معنی‌داری را در روز هفتم در بین گروه‌های مختلف نشان نمی‌دهد. در ارزیابی هیستولوژیک متغیر فوق در روز چهاردهم بیشترین میزان التیام کامل زخم در موش‌های صحرایی گروه عصاره با دوز بالا مشاهده گردید. همچنین در شکل ۲ نیز التیام زخم های جلدی موش صحرایی در گروه های مختلف نشان داده شده است. میانگین تعداد نوتروفیل‌ها در گروه عصاره با دوز بالا در روز چهاردهم در مقایسه با گروه‌های کنترل و شم کاهش معنی‌دار نشان می‌دهد (۱/۶۴±۰/۴۷) (p< ۰/۰۰۱).

تعداد ماکروفاژها نیز در گروه‌های درمان شده با پماد موضعی عصاره در دوز متوسط و بالا نسبت به گروه کنترل به صورت چشمگیری کاهش نشان می‌دهد (جدول۲-شکل ۲ و ۳).

**جدول ۱. میانگین شاخص‌های بافت‌شناسی التیام زخم در روز۱٤ در گروه‌های مختلف درمانی**

| گروه | نوتروفیل<br>میانگین (±انحراف معیار) | فیبروبلاست<br>میانگین (±انحراف معیار) | ماکروفاژ<br>میانگین (±انحراف معیار) |
|---|---|---|---|
| کنترل | ۲.۲۱±۰.۱۱ | ۲.۹۰±۰.۳۸ | ۱۰.۵۵±۰.۷٦ |
| شم | ۲.۵۱±۰.۱۹ | ۳.۷۳±۰.۲٤ | ۱٤.٦٥±۰.۷۱ |
| عصاره ۱٪ | ۲.۰۲±۰.۱٤ | ۲.۱۳±۰.۱۸ | ٦.۹۱±۰.۳۰ |
| عصاره ۲٪ | ۱.۸۵±۰.۳۷ | ۱.۹۱±۰.۲۲ | ۳.۸۵±۰.۳٤ |
| عصاره ٤٪ | ۱.٦٤±۰.٤۷ | ۱.۲٤±۰.۷۱ | ۲.۵۲±۰.۲٤ |

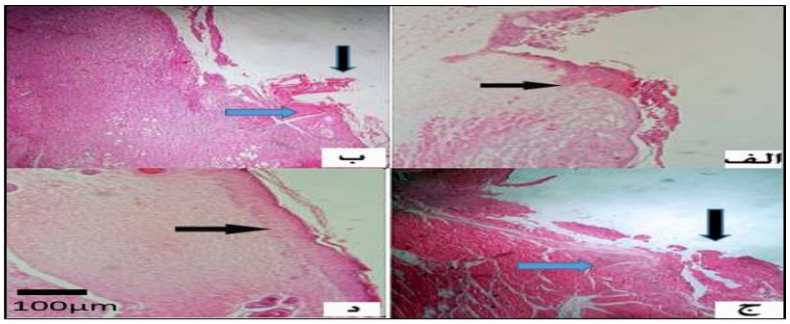


**شکل ۲ . رنگ‌آمیزی هماتوکسیلین- ائوزین: بررسی تأثیر استفاده دوزهای مختلف عصاره در مقایسه با گروه‌های کنترل بر روند التیام زخم در روز ۷. تصویر الف -گروه شم از بین رفتن لایه سطحی پوست (اپیدرم) و جایگزینی آن توسط اگزودای فیبرینولکوسیت. سلول‌های التهابی حاد (نوتروفیل) زیاد شده اند، تصویرب - عصاره ۱ درصد، اپی تلیوم و بافت گرانوله، تصویر ج - عصاره ۲ درصد، اپی درم در حال ترمیم و التهاب دیده می شود و تصویر د - پماد موضعی ٤ عصاره درصد، بازسازی لایه سطحی پوست (اپی درم)، درم توسط سلول‌های فیبروبلاست و۰ توسط بافت فیبروز(اسکار) جایگزین شده است و تعداد کمی از سلول‌های التهابی مزمن است. (پیکان های آبی و سیاه به ترتیب التهاب و اپی درم را نشان می‌دهند). بزرگنمایی ۱۰۰×**



[ Downloaded from sjku.muk.ac.ir on 2025-11-05 ]

[ DOI: 10.52547/sjku.27.3.12 ]

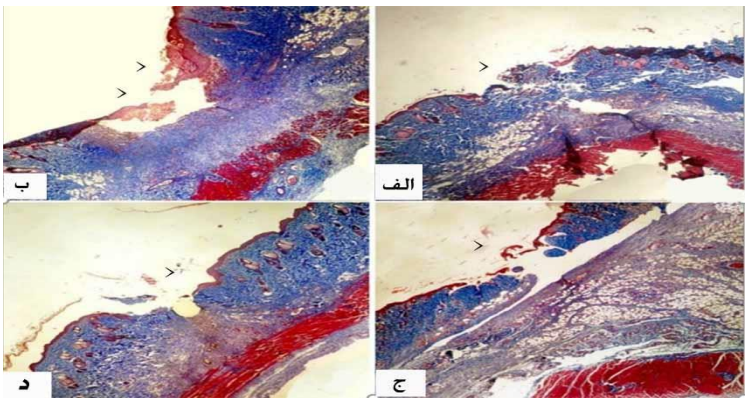


**شکل ۳. رنگ‌آمیزی ماسون تری کروم: بررسی تأثیر دوزهای مختلف پماد حاوی عصاره پوست پسته بر روند کلاژن سازی در روز ١٤. تصویر الف -گروه شم، تصویرب - عصاره ۱ درصد، تصویر ج - عصاره ۲ درصد و تصویر د - پماد موضعی ٤ درصد عصاره. (بزرگنمایی X۲۰۰). همانطور که در تصاویر مشاهده می‌گردد در حیوانات درمان شده با پماد عصاره، اپیدرم به خوبی تشکیل شده است. (اشکال ب؛ ج و د) همچنین حجم کلاژن بیشتری در گروه های درمان شده به ویژه در گروه پماد ٤ درصد (شکل د) رسوب‌کرده است. در گروه عصاره ٤ درصد ضمایم پوست (نوک پیکان) (موو غدد ضمیمه) مشاهده می‌گردد.**

## بحث

هدف از مطالعه حاضر بررسی اثر عصاره هیدروالکلی پوست پسته بر روند التیام زخم پوستی در موش صحرایی بود. یافته‌های این پژوهش نشان داد سطوح زخم در گروه‌های دریافت‌کننده عصاره هیدروالکلی پوست پسته در غلظت‌های مختلف در روزهای هفتم تا روز چهاردهم در مقایسه با گروه کنترل کاهش معنی‌داری نشان می‌دهند ($P \leq ۰/۰۵$). درصد بهبودی زخم وابسته به غلظت بوده و در روز ۱۴ نسبت به گروه کنترل بهترین اثربخشی را نشان می‌دهد. همچنین زمان لازم برای بهبودی کامل زخم در دوز بالای عصاره هیدروالکلی کمتر از دوز متوسط بود.

با توجه به معیارهای ارزیابی التیام زخم، نتایج حاصل نشان می‌دهد که استفاده از پمادهای تهیه شده عصاره هیدروالکلی پوست پسته می‌تواند روند التیام را تسریع بخشد. یکی از این معیارها جهت ارزیابی التیام زخم، بررسی ماکروسکوپیک وسعت زخم است. سطح زخم هم زمان با التیام مساحت زخم کاهش می‌یابد، علت این کاهش پدیده جمع شدن زخم و رسوب بافت پیوندی است. پدیده انقباض به سبب وجود سلول‌هایی به نام میوفیبروبلاست ایجاد می‌شود. این سلول‌ها به واسطه خاصیت انقباضی خود لایه اپیدرم را کشیده و موجب کاهش ابعاد زخم می‌گردند (۱, ۱۳-۱۵).

استفاده از پوست پسته دارای خاصیت های تعدیل التهاب، اثرات ضد التهابی، ضد میکروبی و آنتی‌اکسیدانتی است و با سنتز پروستاگلاندین‌ها سبب بیان گیرنده فاکتور رشد اپیدرمال می‌گردد. بنابراین عصاره‌ی هیدروالکلی آن احتمالاً از طریق کاهش التهاب، جمع‌آوری رادیکال‌های آزاد و مواد اکسیدانتی و همچنین پیشگیری از ایجاد عفونت و رشد میکروارگانیسم ها، روند ترمیم زخم را تسریع می‌بخشد. نتایج تحقیق پترنی و همکارانش در سال ۲۰۱۷ خواص آنتی اکسیدانتی و ضد التهابی پسته را به خوبی نشان داده است (۲).

ترکیبات فنولی و فلاونوئیدها، متابولیت های ثانویه در گیاهان هستند که تأثیرات مهمی از جمله خاصیت آنتی اکسیدانتی، ضد التهابی و ضد میکروبی دارند و این ویژگی‌ها در فرآیند التیام زخم بسیار کلیدی و اثر بخش می‌باشند (۱۶). تأثیر فنل‌ها در التیام بیماری های پوستی، پیری پوست و آسیب‌های پوست شامل زخم و سوختگی به اثبات رسیده است. فنل‌ها مدت زمان ترمیم زخم را کاهش می‌دهند (۱۷).

فلاونوئیدها با ایجاد حالت انقباض در محل زخم موجب تسهیل بازسازی سلول‌های اپیتلیال می‌گردند. همچنین فلاونوئیدها را عاملی بر تحریک کلاژن سازی در نظر



[ Downloaded from sjku.muk.ac.ir on 2025-11-05 ]

[ DOI: 10.52547/sjku.27.3.12 ]

می‌گیرند (۱۸). گلی و همکاران در سال ۲۰۰۵ نشان دادند که پوست سبز پسته حاوی مقادیر قابل توجهی ترکیبات فنولیک است که مقدار آن در مقایسه با منابع دیگر قابل توجه است. لذا می‌توان نتیجه گیری نمود که عصاره هیدروالکلی این گیاه از طریق کاهش التهاب، پاک‌سازی رادیکال‌های آزاد و مواد اکسیدانتی، روند ترمیم زخم غیر عفونی و عفونی را بهبود بخشیده است (۳). همچنین این گیاه فاگوسیتوز را تحریک و باعث آزاد شدن رادیکال‌های اکسیژن و لکوترینها از نوتروفیلهای انسان می‌شود (۱۹) که می‌تواند در تسریع روند التیام مفید واقع گردد (۲۰). تولید فاکتور اینترلوکین ۶ با مصرف پسته افزایش می‌یابد که سبب تکثیر سلول‌های اپیدرمی می‌گردد (۲۱). علاوه بر خواصی که برای پسته اشاره شد، عصاره هیدروالکلی پوست پسته می‌تواند در محل زخم با توجه به خواص آنتی باکتریال خود یک روند مفید برای سرعت بخشیدن به التیام زخم ایجاد نماید (۲۲).

بررسی نتایج هیستوپاتولوژیک نمونه‌ها نشان داد که در گروه دریافت کننده عصاره با دوز بالا در مقایسه با گروه‌های دیگر به ویژه گروه کنترل در روزهای ۷ و ۱۴ بازسازی سلول‌های پوششی بهتر صورت پذیرفته است. همچنین گستردگی واکنش فیبروتیک بیشتر بوده و خونریزی کمتری در محل زخم قابل مشاهده بود. نتایج به دست آماده با نتایج تحقیقاتی که فرهپور و همکارانش انجام داده اند مطابقت داشته است (۲۳, ۲۴). روند فیبروپلازی در محل زخم در این گروه‌ها پیشرفت بیشتری داشت و ادم و آماس کمتر قابل رؤیت بود. طی تحقیقی که توسط فرهپور و همکارانش در سال ۲۰۱۵ صورت پذیرفت، مشخص گردید استفاده از عصاره با دوز بالا به همراه ترکیبات گیاهی دیگر در روزهای اول پس از ایجاد زخم می‌تولند باعث کاهش تعداد سلول های التهابی در موضع زخم شده و روند التیام زخم را سرعت بخشد. نتایج مطالعه حاضر نشان می‌دهد که سلول های نوتروفیلی که از سلول های مهم کانون التهاب محسوب می‌گردند با تیمار عصاره پوست پسته به طور معنی داری کاهش می‌یابند این مسئله همراه با کاهش ماکروفاژها در محل ضایعه می‌تواند دال بر تأثیر مثبت عصاره در بهبود روند التهاب باشد (۲۵).

در روز چهاردهم سرعت ترمیم زخم در نتیجه تحریک کلاژن‌سازی در گروه‌های درمان شده با عصاره نسبت به دو گروه دیگر بیشتر بوده است و از تعداد فیبروبلاستها، ماکروفاژها و نوتروفیلها به طور معنی‌داری کاسته و بر میزان رسوب کلاژن به طور بارزی در روزهای انتهایی در گروه تجربی افزوده گردیده است ($P \leq ۰/۰۵$). با بررسی داده‌های به دست آمده می‌توان نتیجه گرفت که تیمار با غلظت‌های مختلف عصاره پوست پسته از روز هفتم ترمیم زخم را بهبود بخشیده است. این تأثیر هم در کاهش سطح زخم و افزایش درصد بهبود و هم در کاهش مدت لازم برای بهبود کامل زخم قابل رؤیت است.

کاهش در خیز یا التهاب، به عبارت دیگر تعدیل در مرحله التهاب، تسریع مرحله زخم را موجب می‌گردد (۲۶). در گروه درمانی با عصاره هیدروالکلی به ویژه گروه با دوز بالای عصاره، تعداد فیبروبلاستها در مقایسه با گروه شم در روز ۱۴ کاهش یافته بود که نشان دهنده شروع زودتر مرحله تجدید ساختار در پروسه ترمیم زخم است (۲۷)؛ بنابراین، می‌توان چنین فرض نمود که مکانیسم اثر عصاره در این مطالعه ایجاد تحریک، کمک به بهبود التهاب و تقسیم سلولی (میوفیبروبلاستها) در تولید کلاژنها باشد که نیاز به مطالعه بیشتری در این زمینه وجود دارد.

## نتیجه گیری

نتایج پژوهش حاضر نشان می‌دهد، عصاره هیدرو الکلی پوست پسته بر روند ترمیم زخم غیر عفونی پوست رت مؤثر بوده و ترمیم اپیدرم در روز هفتم و ترمیم درم در روز چهاردهم تحت تیمار با پماد حاوی غلظت‌های بالای عصاره پوست پسته روند مطلوب‌تری نسبت به گروه شم نشان می‌دهند. تمام نتایج بر تأثیرگذاری پماد عصاره‌ی



[ Downloaded from sjku.muk.ac.ir on 2025-11-05 ]

[ DOI: 10.52547/sjku.27.3.12 ]

هیدروالکلی بر روند ترمیم زخم دلالت دارد و با توجه به فراوانی این گیاه در ایران استفاده از آن در درمان بیماری‌های پوستی برای التیام زخم توصیه می‌گردد.

**تشکر و قدردانی**

این مقاله قسمتی از پایان نامه دانشجویی تحت عنوان: مطالعه بافت شناسی اثر موضعی پماد هیدرو اتانولی پوست پسته بر روند التیام زخم در موش صحرایی: یک مطالعه بافت شناسی و پلانی متری، با کد اخلاق IR.UMSU.rec.1395.445 بوده که در دانشگاه علوم پزشکی ارومیه به تصویب رسیده است. تمامی مراحل عملی در دانشکده پزشکی و آزمایشگاه پاتولوژی بیمارستان امام خمینی ارومیه انجام شده است. نویسندگان از مدیریت و کارکنان محترم آزمایشگاه مذکور کمال قدردانی و تشکر را دارند. همچنین نویسندگان اعلام می‌دارند که هیچ گونه تعارض منافعی در انتشار این مقاله وجود ندارد.

**منابع**

1.Eming SA, Krieg T, Davidson JM. Inflammation in wound repair: molecular and cellular mechanisms. Journal of Investigative Dermatology. 2007;127(3).

2.Paterniti I, Impellizzeri D, Cordaro M, Siracusa R, Bisignano C, Gugliandolo E, et al. The anti-inflammatory and antioxidant potential of pistachios (Pistacia vera L.) in vitro and in vivo. Nutrients. 2017;9(8);915.

3.Goli AH, Barzegar M, Sahari MA. Antioxidant activity and total phenolic compounds of pistachio (Pistachia vera) hull extracts. Food chemistry. 2005;92(3):521-525.

4.Mokhtarpour A, Naserian AA, Valizadeh R, Mesgaran MD, Pourmollae F. Extraction of phenolic compounds and tannins from pistachio by-products. Annual Research & Review in Biology. 2014 Jan 8:1330-8.

5.Rajaei A, Barzegar M, Mobarez AM, Sahari MA, Esfahani ZH. Antioxidant, anti-microbial and antimutagenicity activities of pistachio (Pistachia vera) green hull extract. Food and chemical toxicology. 2010 Jan 1;48(1):107-12.

6.Murugan R, Parimelazhagan T. Comparative evaluation of different extraction methods for antioxidant and anti-inflammatory properties from Osbeckia parvifolia Arn.–An in vitro approach. Journal of King Saud University-Science. 2014 Oct 1;26(4):267-75.

7.Umachigi SP, Jayaveera KN, Kumar CA, Kumar GS, Kumar DK. Studies on wound healing properties of Quercus infectoria. Tropical journal of Pharmaceutical research. 2008 Apr 3;7(1):913-9.

8.Mohammadi-Rika A, Beigi-Boroujeni M, Rajabzadeh A, Zarei L. Effect of Extract of Allium stipitatum on Excisional Wound Healing in Rats. Iranian Journal of Veterinary Surgery. 2021 May 1;16(1):5-11.

9.Moloudi M R, Hassanzadeh K, Rouhani S, Zandi F, Ahmadi A, Khalwatian P, et al. Effect of chloroformic extract of Cichorium intybus on liver function tests and serum level of TNF-α in obstructive cholestasis in rat. SJKU. 2014; 19 (4):10-19

10.Naji S, Zarei L, Pourjabali M, Mohammadi R. The extract of lycium depressum stocks enhances wound healing in streptozotocin-induced diabetic rats. The International Journal of Lower Extremity Wounds. 2017 Jun;16(2):85-93.

11.Mohammadi-Rika A, Beigi-Boroujeni M, Rajabzadeh A, Zarei L. Effect of Extract of Allium stipitatum on Excisional Wound Healing in Rats. Iranian Journal of Veterinary Surgery. 2021 May 1;16(1):5-11.

12.Nazari A, Chehelcheraghi F. Using Apelin and exercise to protect the cardiac cells: synergic effect in ischemia reperfusion injuries treatment in rats. Bratislavske Lekarske Listy. 2020 Jan 1;121(1):14-21.



[ Downloaded from sjku.muk.ac.ir on 2025-11-05 ]

[ DOI: 10.52547/sjku.27.3.12 ]

13.Dorsett-Martin WA. Rat models of skin wound healing: a review. Wound Repair and Regeneration. 2004 Nov;12(6):591-9.
14.Sorg H, Tilkorn DJ, Hager S, Hauser J, Mirastschijski U. Skin wound healing: an update on the current knowledge and concepts. European Surgical Research. 2017;58(1-2):81-94.
15.Rajakumari K. Skin wound healing: an update on the current knowledge and concepts. Research Journal of Pharmacy and Technology. 2019 Mar 1;12(3):1448-52.
16.Agar OT, Dikmen M, Ozturk N, Yilmaz MA, Temel H, Turkmenoglu FP. Comparative studies on phenolic composition, antioxidant, wound healing and cytotoxic activities of selected Achillea L. species growing in Turkey. Molecules. 2015 Oct;20(10):17976-8000.
17.Phan TT, Wang L, See P, Grayer RJ, Chan SY, Lee ST. Phenolic compounds of Chromolaena odorata protect cultured skin cells from oxidative damage: implication for cutaneous wound healing. Biological and Pharmaceutical Bulletin. 2001;24(12):1373-9.
18.Lodhi S, Singhai AK. Wound healing effect of flavonoid rich fraction and luteolin isolated from Martynia annua Linn. on streptozotocin induced diabetic rats. Asian Pacific journal of tropical medicine. 2013 Apr 13;6(4):253-9.
19.Kim SJ, Kim JS, Choi IY, Kim DH, Kim MC, An HJ, Na HJ, Kim NH, Moon PD, Myung NY, Lee JY. Anti-inflammatory activity of Schizonepeta tenuifolia through the inhibition of MAPK phosphorylation in mouse peritoneal macrophages. The American Journal of Chinese Medicine. 2008;36(06):1145-58.
20.Demaria M, Ohtani N, Youssef SA, Rodier F, Toussaint W, Mitchell JR, Laberge RM, Vijg J, Van Steeg H, Dollé ME, Hoeijmakers JH. An essential role for senescent cells in optimal wound healing through secretion of PDGF-AA. Developmental cell. 2014 Dec 22;31(6):722-33.
21.Jain P, Pandey R, Shukla SS. Inflammation: Natural resources and its applications. Springer India; 2015.
22.Tohidi M, Khayami M, Nejati V, Meftahizade H. Evaluation of antibacterial activity and wound healing of Pistacia atlantica and Pistacia khinjuk. Journal of Medicinal Plants Research. 2011 Sep 9;5(17):4310-4.
23.Farahpour MR, Fathollahpour S. Topical co-administration of flaxseed and pistachio ointment promoted wound healing; evidence for histopathological features. Comparative Clinical Pathology. 2015 Nov;24(6):1455-61.
24.Farahpour MR, Mirzakhani N, Doostmohammadi J, Ebrahimzadeh M. Hydroethanolic Pistacia atlantica hulls extract improved wound healing process; evidence for mast cells infiltration, angiogenesis and RNA stability. International Journal of Surgery. 2015 May 1;17:88-98.
25.Haghdoost F, Baradaran Mahdavi MM, Zandifar A, Sanei MH, Zolfaghari B, Javanmard SH. Pistacia atlantica resin has a dose-dependent effect on angiogenesis and skin burn wound healing in rat. Evidence-Based Complementary and Alternative Medicine. 2013 Jan 1;2013.
26.Rea S, Giles NL, Webb S, Adcroft KF, Evill LM, Strickland DH, Wood FM, Fear MW. Bone marrow-derived cells in the healing burn wound—more than just inflammation. Burns. 2009 May 1;35(3):356-64.
27.Chan BP, Leong KW. Scaffolding in tissue engineering: general approaches and tissue-specific considerations. European spine journal. 2008 Dec;17(4):467-79.

[ Downloaded from sjku.muk.ac.ir on 2025-11-05 ]

[ DOI: 10.52547/sjku.27.3.12 ]