

Evaluation of the Effect of Topical Pistachio Hull Hydroalcoholic Extract Ointment on Wound Healing in Rat: A Histologic and Planimetric Study

Masoumeh Pourjabali¹, Leila Zarei², Vahid Ezzati Sarai³

1. Assistant Professor, Department of Pathology, Faculty of Medicine, Urmia University of Medical Sciences, Urmia, Iran. ORCID ID: 0000-0002-7978-0470

2. Associate Professor, Department of Anatomical Sciences, Faculty of Medicine, Lorestan University of Medical Sciences, Khorramabad, Iran., (Corresponding Author), Tel: +98-66-33240569, Email: Leilazarei652@yahoo.com, ORCID ID: 0000-0001-8753-3667

3. Medical Student, Student Research Committee, Urmia University of Medical Sciences, Urmia, Iran, ORCID ID: 0000-0002-9327-3854

ABSTRACT

Background and Aim: Pistachio nut and hull have anti-inflammatory, antimicrobial and antioxidant effects. The aim of this study was to investigate the effects of pistachio hull hydroalcoholic extract ointment on wound healing process.

Materials and methods: For wound planimetric assessment, 20 healthy rats were randomly divided into 5 groups of 4, including control group (open wound without any intervention and treatment), positive control group (open wound with basic ointment without extract), and the 3 other groups receiving 1%, 2% and 4% ointments respectively. On the 7th and 14th days, biopsies from wound tissues were taken and after Mason Trichrome staining we evaluated collagen. H&E staining was done for histopathological assessments.

Results: The results showed that wound treatment with pistachio hull ointment in the experimental groups showed a significant increase ($P<0.05$) in the percentage of wound healing rate. Also, there was a significant difference in the thickness of skin and collagen diameter, and reduction of edema between experimental and control groups ($P<0.05$). Also we found significant decrease in inflammatory cell count on the 14th day in the groups treated with pistachio hull extract compared to those in the control group ($P<0.05$), which was indicative of accelerated wound healing in the experimental groups.

Conclusion: According to the results of this study, pistachio hull hydroalcoholic extract ointment potentially possesses healing effects on the wound created in the skin of the rat.

Keywords: Ointments, Medicinal plants, Plant extracts, Staining

Received: may 3, 2021

Accepted: Nov 28, 2021

How to cite the article: Masoumeh Pourjabali, Leila Zarei, Vahid Ezzati Sarai. Evaluation of the Effect of Topical Pistachio Hull Hydroalcoholic Extract Ointment on Wound Healing in Rat: A Histologic and Planimetric Study. SJKU 2022;27(3):12-22.

Copyright © 2018 the Author (s). Published by Kurdistan University of Medical Sciences. This is an open access article distributed under the terms of the Creative Commons Attribution-Non Commercial License 4.0 (CCBYNC), where it is permissible to download, share, remix, transform, and buildup the work provided it is properly cited. The work cannot be used commercially without permission from the journal

بررسی اثر موضعی پماد هیدرو الکلی پوست پسته بر روند التیام زخم در موش صحرائی نر: یک مطالعه بافت

شناسی و پلانی متری

معصومه پورجلی^۱، لیلا زارعی^۲، وحید عزتی سرای^۳

۱. استادیار، گروه پاتولوژی، دانشکده پزشکی، دانشگاه علوم پزشکی ارومیه، ارومیه، ایران، کد ارکید: ۰۰۰۰-۰۰۰۰۲-۷۹۷۸-۰۴۷۰.

۲. دانشیار، گروه علوم تشریح، دانشکده پزشکی، دانشگاه علوم پزشکی لرستان، خرم آباد، ایران، (نویسنده مسئول)، تلفن: ۰۶۶-۳۳۲۴۰۵۶۹، پست الکترونیک:

Leilazarei652@yahoo.com، کد ارکید: ۰۰۰۰-۰۰۰۰۱-۸۷۵۳-۳۶۶۷.

۳. کمیته تحقیقات دانشجویی، دانشگاه علوم پزشکی ارومیه، ارومیه، ایران، کد ارکید: ۰۰۰۰-۰۰۰۰۲-۹۳۲۷-۳۸۵۴.

چکیده

زمینه و هدف: با توجه به اینکه مغز و پوست پسته دارای اثر ضد التهابی، ضد میکروبی و آنتی اکسیدانی است هدف از انجام این مطالعه بررسی اثرات پماد عصاره هیدرو الکلی پوست پسته بر روند التیام زخم است.

مواد و روش‌ها: جهت ارزیابی پلانی متری ۲۰ سر رت به‌طور تصادفی به ۵ گروه ۴ تایی: گروه کنترل، گروه شاهد (زخم باز همراه با پماد پایه بدون عصاره)، گروه یک درصد، گروه دو درصد و گروه چهار درصد تقسیم بندی شدند. زخم‌ها به مدت ۱۰ روز با نرمال سالین شستشو و در گروه‌های درمان پماد تجویز گردید. در روزهای ۷ و ۱۴ جهت ارزیابی هیستوپاتولوژی، بافت پوست محل زخم نمونه‌برداری شده و جهت ارزیابی کلاژن، رنگ آمیزی ماسون تری کروم صورت پذیرفت.

یافته‌ها: بررسی هیستوپاتولوژی لام گروه‌های زخم نشان داد که پماد هیدرو الکلی پوست پسته در غلظت‌های متفاوت منجر به افزایش معنی‌داری در درصد بهبود زخم، افزایش ضخامت پوست، قطر کلاژن رسوب‌گذاری شده و کاهش ادم در مقایسه با گروه‌های کنترل گردیده است. همچنین سلول‌های التهابی در روز ۱۴ در گروه‌های درمان شده با عصاره پوست پسته در مقایسه با گروه کنترل کاهش معناداری نشان داد که بیانگر تسریع روند بهبود زخم در نمونه‌های تحت تیمار است ($p < 0.05$).

نتیجه‌گیری: با توجه به نتایج حاصل از این پژوهش، پماد حاوی عصاره پسته می‌تواند تأثیرات التیام دهنده در زخم ایجاد شده در پوست رت داشته باشد.

کلیدواژه‌ها: پماد، گیاهان دارویی، عصاره گیاه، رنگ آمیزی

وصول مقاله: ۱۴۰۰/۲/۱۳ اصلاحیه نهایی: ۱۴۰۱/۱/۳۱ پذیرش: ۱۴۰۰/۹/۷

التیام زخم حاصل مجموعه فرآیندهایی است که در نهایت تا حد امکان منجر به ترمیم بافت از دست رفته می‌شود. ترمیم زخم فرآیند دینامیکی شامل سه مرحله: بند آمدن خون، التهاب، تکثیر یا تشکیل بافت اسکار است. هر مرحله در پروسه ترمیم زخم بلافاصله پس از پایان مرحله قبلی آغاز شده و بسته به نوع زخم، موقعیت آن و بافتی که آسیب دیده، مدت زمان باقی ماندن در هر مرحله متفاوت خواهد بود (۱).

با پیشرفت علم پزشکی، اثرات سوء داروهای شیمیایی بیش از پیش آشکار شده و در مقابل، استفاده از داروها و مواد گیاهی روز به روز بیشتر مورد توجه قرار گرفته است. گیاه پسته از تیره آلاله و دارای گونه‌های متعددی از جمله *P. terabinthus*، *P. chinensis* و *P. vera* است که از نظر جغرافیایی در مناطق وسیعی از حوزه مدیترانه و خاورمیانه رویش دارند. این گیاه به دلیل خواص ضد التهابی و آنتی اکسیدانتی می‌تواند در بهبود التهابات و ترمیم زخم‌ها اثرات مفیدی داشته باشد (۲).

پوست سبز پسته حاوی مقدار زیادی از ترکیبات فنولی است که میزان آن در مقایسه با مواد دیگر قابل توجه است (۳). در ایران هر ساله بیشتر از ۴۰۰۰۰۰ تن پوست پسته بعد از پوست زدایی پسته به دست می‌آید (۴). به دلیل تولید زیاد پوست پسته در ایران و وجود ترکیبات آنتی اکسیدانتی در آن که در مطالعات پیشین نشان داده شده است (۵) امکان تولید صنعتی آنتی اکسیدانت‌های طبیعی از پوست پسته امکان پذیر است. از سویی دیگر نتایج مطالعات نشان می‌دهد که پوست پسته سبز حاوی مقادیر زیادی ترکیبات فنولی است که در مقایسه با حجم فنول مواد گیاهی دیگر قابل توجه است (۳).

التهاب یک فرایند دفاعی است که به شکل پیچیده‌ای از فرایند در نظر گرفته می‌شود و زمانی پیشرفت می‌کند که بدن به وسیله عوامل مکانیکی و شیمیایی زخمی شود. در تعداد زیادی از اختلالات التهابی فعال شدن زیاد از حد

ماکروفاژها موجب آزاد شدن رادیکال‌های آزاد زیاد و نفوذ پذیری غشاء، تخریب پروتئین‌ها و فرایندهای غشایی می‌گردد که این باعث نیاز به عوامل آنتی اکسیدانتی و ضد التهابی برای جلوگیری از استرس اکسیداتیو و التهابی است با توجه به اینکه پوست پسته حاوی مواد آنتی اکسیدانتی و ضد التهابی است می‌تواند در ترمیم زخم مؤثر باشد (۶).

پوست بزرگ‌ترین عضو بدن و نخستین سد دفاعی در برابر میکروارگانسیم‌ها است. اگرچه باکتری‌ها به سختی به پوست سالم نفوذ می‌کنند؛ ولی در مواقع آسیب دیدگی لایه‌های زیرین در معرض پاتوژن‌ها قرار گرفته و می‌تواند به تهاجم باکتری‌ها بیانجامد (۳).

تاکنون پژوهشی در خصوص ارزیابی پلانی متری توأم با ارزیابی‌های هیستوپاتولوژی تأثیر موضعی پوست پسته بر روند ترمیم زخم در موش‌های صحرایی صورت نگرفته است، از این رو در این پروژه تحقیقاتی به بررسی اثر موضعی عصاره الکلی پوست پسته بر روند التیام زخم در موش‌های صحرایی پرداخته شد.

مواد و روش‌ها

در این مطالعه تعداد ۲۰ سررت نر سفید، نژاد Wistar به وزن تقریبی ۲۰۰ تا ۲۳۰ گرم از مرکز نگهداری و پرورش حیوانات آزمایشگاهی دانشگاه علوم پزشکی ارومیه تهیه و مورد استفاده قرار گرفت. رت‌ها پس از توزین به‌طور جداگانه در ۵ گروه مساوی به‌طور کاملاً «تصادفی تقسیم‌بندی شدند.» به دنبال ۱۲ ساعت پرهیز غذایی تحت عمل جراحی قرار گرفتند. جهت ارزیابی پلانی متری ۲۰ سررت نر به صورت تصادفی به ۵ گروه آزمایشی (۴ رت در هر گروه از روز اول تا روز ۱۴ بدین منظور استفاده شد) تقسیم شدند که شامل گروه کنترل (ایجاد زخم باز بدون هیچ گونه دخالت و درمان)، گروه شاهد (ایجاد زخم باز همراه با پماد پایه بدون عصاره)، گروه تیمار یک با غلظت ۱ درصد از پماد حاوی عصاره پسته، گروه تیمار دو با غلظت ۲ درصد از پماد حاوی عصاره پسته و گروه تیمار سه با غلظت ۴ درصد

از پماد حاوی عصاره پسته تقسیم بندی شدند. زخم‌ها روزانه به مدت ۱۰ روز با محلول سالیین نرمال شستشو و در گروه‌های درمان پماد مالیده شده و برای ارزیابی تغییرات ماکروسکوپی و ظاهری زخم، به صورت روزانه بانداژ از موضع زخم برداشت شد و از موضع عکس‌برداری صورت گرفت در حین عکس‌برداری یک مقیاس خط کش در کنار زخم قرار گرفت تا با تعریف مقیاس در نرم‌افزار تغییرات مساحت زخم قابل تبدیل به مقیاس متریک باشد. تمامی عکس‌ها در شرایط یکسان و عمود بر زخم اخذ شد. داده‌های جمع‌آوری شده به دو فرمت RAW و JPG در نرم‌افزار Adobe Photoshop CC و ImageJ وارد شده و سپس مساحت هر زخم و تغییرات آن در طی روزهای تحقیق توسط نرم‌افزار محاسبه گردید (۷).

نحوه ایجاد زخم:

رت‌های تحت آزمایش با استفاده از تزریق داخل صفاقی (intraperitoneal) (IP) ترکیب کتامین-زایلازین (کتامین ۱۰٪ با دز ۶۰ mg/kg و زایلازین ۲٪ با دز ۵mg/kg) بی‌هوش شدند. در سطح پشتی موش‌ها، در ناحیه بین دو کتف موزدایی و اسکراب شده و یک زخم دایره‌ای شکل به قطر ۲۰ میلی‌متر به روش excisional (wounding) ایجاد گردید که در آن لایه‌های اپیدرم، درم، هایپودرم و پنیکولوس به طور کامل با استفاده از تیغ بیستوری و قیچی برداشته شد (۸).

نحوه تهیه عصاره هیدرو اتانولی پسته و پمادها:

برای این منظور از روش maceration استفاده شد. پس از خرید پسته‌ها از گونه (p. vera cv. kallehghuchi) از شهرستان سیرجان و تأیید توسط گروه گیاه‌شناسی، پوست پسته جداسازی، شستشو و به مدت یک هفته در سایه و در دمای اتاق خشک گردید. در مرحله بعد با کمک آسیاب پودر نمونه پوست پسته تهیه شد. پودر به دست آمده از الک با منافذ ۶۰ مش عبور داده شده و جهت تهیه عصاره ۲۰۰ گرم پودر در یک لیتر اتانول خالص و آب به نسبت ۷۰ به ۳۰ حل گردید و به مدت ۲۴ ساعت در شیکر با دور

۱۵۰rpm و دمای ۴۰ درجه قرار داده شد. سپس از کاغذ صافی عبور داده شد و برای حذف حداقل ۹۰ درصد حلال در دستگاه روتاری تحت خلأ قرار گرفت و در نهایت برای تغلیظ نهایی در آون تحت حرارت ۴۵ درجه سانتی‌گراد قرار داده شد. ماده به دست آمده تا زمان انجام آزمایش در فریزر ۲۰- درجه‌ی سانتی‌گراد نگاه‌داری شد (۹، ۱۰)؛ و بلافاصله قبل انجام تیمارها پمادهای با غلظت ۱، ۲ و ۴ درصد به شرح ذیل تهیه گردید (۱۱).

پس از تعیین دوزهای درمانی جهت آماده‌سازی پماد ۱ درصد، به میزان ۱ گرم از عصاره، در یک قوطی به پایه ۹۹ گرمی ترکیبی وازلین و اوسرین (به ترتیب به نسبت ۶۰ گرم و ۳۹ گرم)، پماد ۲٪، به میزان ۲ گرم، در یک قوطی به پایه ۹۸ گرمی ترکیبی وازلین و اوسرین (به ترتیب به نسبت ۶۰ گرم و ۳۸ گرم) و پماد ۴٪، به میزان ۴ گرم، در یک قوطی به پایه ۹۶ گرمی ترکیبی وازلین و اوسرین (به ترتیب به نسبت ۶۰ گرم و ۳۶ گرم) که قبلاً تهیه شده، اضافه گردید. تمامی مراحل تهیه پمادها در شرایط استریل و آسپتیک انجام شده است (۸).

روش برداشت نمونه‌های بافتی برای بررسی بافت‌شناسی:

در روزهای ۷ و ۱۴ پس از جراحی از زخم‌های گروه‌های شاهد، کنترل، تیمار با پماد ۱ درصد، پماد ۲ درصد و پماد ۴ درصد، نمونه‌ی بافتی از محل زخم به همراه پوست سالم برداشته شد. به منظور پایدار کردن در فرمالین ۱۰٪ خشتی بافتری قرار داده شده و جهت انجام مقاطع بافتی نمونه‌های بافتی به روش معمولی مورد پاساژ بافتی و رنگ آمیزی هماتوکسیلین و اتوزین و جهت سنجش میزان کلاژن بافتی از روش رنگ آمیزی ماسون تری کروم استفاده شد (۱۲).

بررسی‌های بافت‌شناسی:

برای سنجش میزان کلاژن به صورت کمی در موضع زخم، از نرم‌افزار ImageJ و افزونه Color Deconvolution مخصوص رنگ آمیزی Masson Trichrome استفاده شد و کلاژن رنگ آمیزی شده (آبی) و مقادیر آن در روزهای ۷ و ۱۴ در هر گروه محاسبه گردید. در ادامه مقادیر به شکل

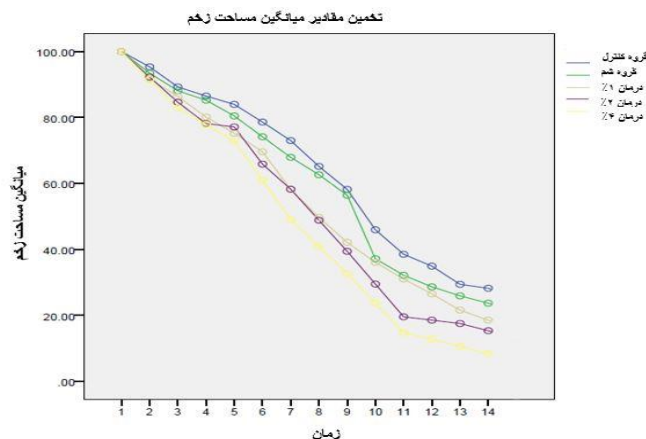
زیاد (++++)، ملایم (+++)، ملایم تا متوسط (++)، ضعیف (+) و منفی (-) گزارش گردید. همچنین درصد سلول های فیرو بلاست، نوتروفیل و ماکروفاژ نیز در روز ۱۴ با شمارش ۲۰ میدان میکروسکوپی در هر یک از اسلایدهای تهیه شده محاسبه گردید (۱۲).
آنالیز آماری:

برای آنالیز داده‌های به دست آمده از تست آماری Split-Plot Anova استفاده شد و در ادامه با استفاده از تست Tukey به شکل مقایسه چندتایی، گروه‌ها از لحاظ معنادار بودن ($P\text{-value} \leq 0.05$) یا بی معنا بودن ($P\text{-value} > 0.05$) در بین گروه‌های درمانی مختلف، مورد ارزیابی قرار گرفتند.

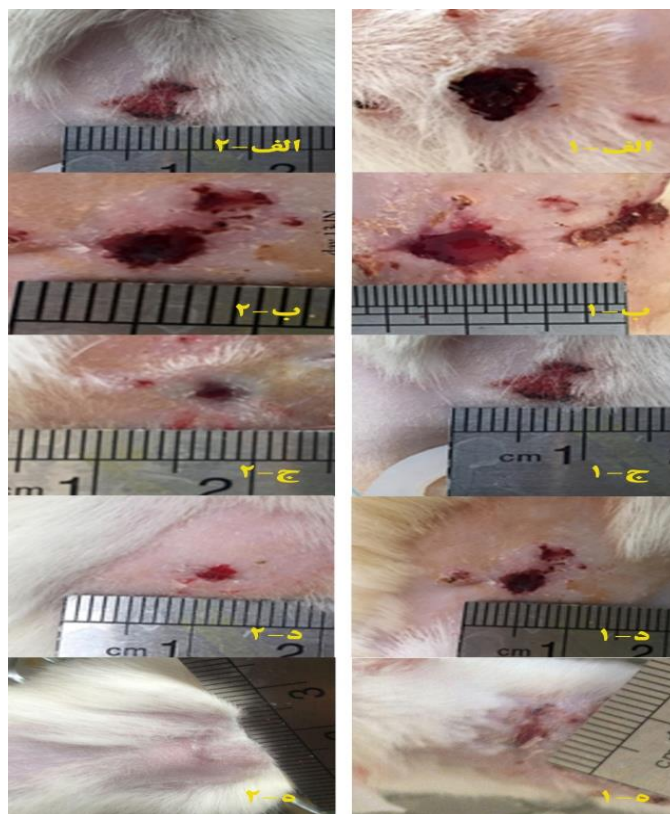
یافته‌ها

یافته‌های ماکروسکوپی در طی روز اول بعد از ایجاد زخم در گروه‌های مختلف تفاوت معنی‌داری نشان نداد ($P > 0.05$)؛ ولی از روز ۵ طبق نمودار ۱ و اندازه‌گیری‌های صورت گرفته در بین گروه‌های درمان روند جمع شدن و التیام زخم به صورت معنی‌داری قابل مشاهده بود. طی ۱۴ روز درمان توسط عصاره با غلظت‌های مختلف در مقایسه با گروه کنترل و شم وسعت زخم کاهش پیدا نموده و در دوز بالای عصاره (۴ درصد) این بهبودی و التیام زخم کاملاً مشهود به نظر می‌رسد که در تصاویر ماکروسکوپی زخم‌ها نشان داده شده است (شکل ۱).

بررسی تأثیر زمان در گروه‌های مختلف در بهبود زخم، نشان داد که تغییر مساحت در تمامی گروه‌ها در زمان‌های مختلف یکسان نیست ($P \leq 0.05$). در رابطه با پلاتی متری به شکل مثال تفاوت‌ها در زیر آورده شده است، باقی روزها نیز مشابه است (نمودار ۱- شکل ۲).



نمودار ۱. روند ترمیم در دوزهای مختلف درمانی که شامل گروه‌های کنترل، شم و گروه‌های درمانی با دوزهای مختلف است.



شکل ۱. تصاویر مربوط به گروه کنترل و شاهد (به ترتیب تصاویر الف و ب) بهبود زخم در طی ۱۴ روز چشمگیر نیست. این در حالی است که در گروه‌های درمان با دوزهای ۱، ۲، و ۴ درصد پماد عصاره بهبودی چشمگیر طی گذشت زمان را نشان می‌دهد. تصاویر ستون ۲ حاکی از بهبودی نسبی در گروه‌های درمان شده است به گونه ای که ه-۲ که ۱۴ روز از ایجاد زخم می‌گذرد زخم بهبودی کامل خود را پیدا کرده است و اثرات درمانی پماد عصاره به طور وابسته به دوز کاملاً نشان می‌دهد.

۱۴ در هر گروه و در جدول ۱ نشان داده شده است. تفاوت معناداری در کلاژن در روزهای ۷ و ۱۴ بین گروه‌های کنترل و دریافت کننده عصاره وجود دارد ($P \leq 0/05$) (جدول ۱).

نتایج مربوط به بررسی بافت شناسی:

برای سنجش میزان کلاژن به صورت کیفی در موضع زخم، از نرم افزار ImageJ جهت تفکیک کلاژن رنگ آمیزی شده (آبی) استفاده گردید. مقادیر کلاژن در روزهای ۷ و

جدول ۱. میزان کلاژن و ادم در گروه‌های مختلف درمانی در مقایسه با گروه شم.

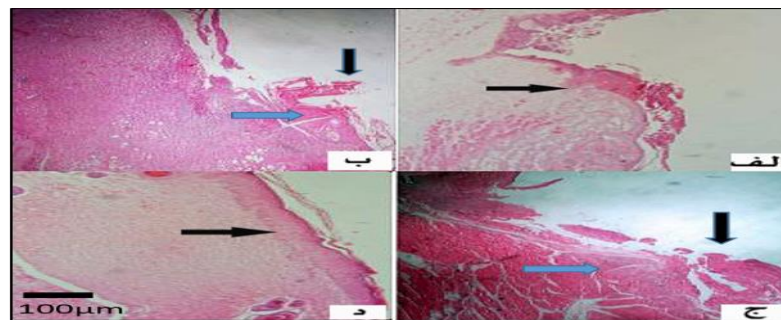
گروه‌های مطالعه	ادم	کلاژن	شم
روز ۷	++++	روز ۷	+
روز ۱۴	+++	روز ۱۴	++
روز ۷	+++	روز ۷	+
روز ۱۴	+++	روز ۱۴	++
روز ۷	+++	روز ۷	++
روز ۱۴	++	روز ۱۴	+++
روز ۷	++	روز ۷	+++
روز ۱۴	+	روز ۱۴	++++

صحرائی در گروه های مختلف نشان داده شده است. میانگین تعداد نوتروفیل ها در گروه عصاره با دوز بالا در روز چهاردهم در مقایسه با گروه های کنترل و شام کاهش معنی دار نشان می دهد (۱/۶۴±۰/۴۷) (p < ۰/۰۰۱). تعداد ماکروفاژها نیز در گروه های درمان شده با پماد موضعی عصاره در دوز متوسط و بالا نسبت به گروه کنترل به صورت چشمگیری کاهش نشان می دهد (جدول ۲-شکل ۲ و ۳).

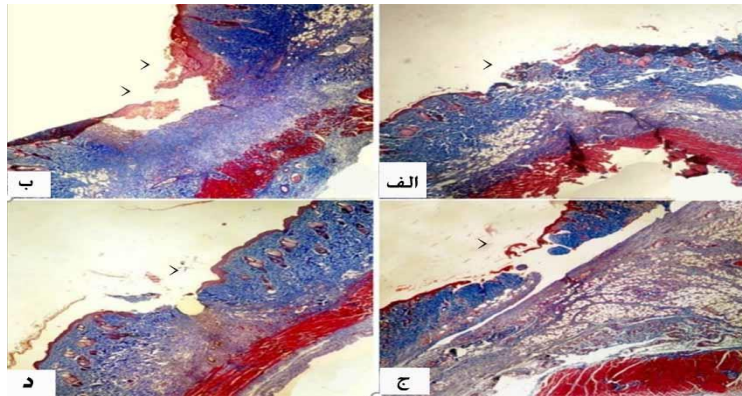
در ارزیابی بافت شناسی میزان فیروپلازی در روز چهاردهم: بیشترین میزان فیروپلازی در موش های صحرائی گروه های دریافت کننده عصاره و کمترین میزان در موش های صحرائی گروه های شاهد مشاهده گردید. ارزیابی التیام کامل زخم تفاوت آماری معنی داری را در روز هفتم در بین گروه های مختلف نشان نمی دهد. در ارزیابی هیستولوژیک متغیر فوق در روز چهاردهم بیشترین میزان التیام کامل زخم در موش های صحرائی گروه عصاره با دوز بالا مشاهده گردید. همچنین در شکل ۲ نیز التیام زخم های جلدی موش

جدول ۱. میانگین شاخص های بافت شناسی التیام زخم در روز ۱۴ در گروه های مختلف درمانی

گروه	نوتروفیل میانگین (±انحراف معیار)	فیروپلاست میانگین (±انحراف معیار)	ماکروفاژ میانگین (±انحراف معیار)
کنترل	۲.۲۱±۰.۱۱	۲.۹۰±۰.۳۸	۱۰.۵۵±۰.۷۶
شام	۲.۵۱±۰.۱۹	۳.۷۳±۰.۲۴	۱۴.۶۵±۰.۷۱
عصاره ۱٪	۲.۰۲±۰.۱۴	۲.۱۳±۰.۱۸	۶.۹۱±۰.۳۰
عصاره ۲٪	۱.۸۵±۰.۳۷	۱.۹۱±۰.۲۲	۳.۸۵±۰.۳۴
عصاره ۴٪	۱.۶۴±۰.۴۷	۱.۲۴±۰.۷۱	۲.۵۲±۰.۲۴



شکل ۲. رنگ آمیزی هماتوکسیلین-انوزین: بررسی تأثیر استفاده دوزهای مختلف عصاره در مقایسه با گروه های کنترل بر روند التیام زخم در روز ۷. تصویر الف - گروه شام از بین رفتن لایه سطحی پوست (اپیدرم) و جایگزینی آن توسط آگزودای فیبرینولکوسیت. سلول های التهابی حاد (نوتروفیل) زیاد شده اند، تصویر ب - عصاره ۱ درصد، اپی تلیوم و بافت گرانوله، تصویر ج - عصاره ۲ درصد، اپی درم در حال ترمیم و التهاب دیده می شود و تصویر د - پماد موضعی ۴ عصاره درصد، بازسازی لایه سطحی پوست (اپی درم)، درم توسط سلول های فیروپلاست و ۰ توسط بافت فیروز (اسکار) جایگزین شده است و تعداد کمی از سلول های التهابی مزمن است. (پیکان های آبی و سیاه به ترتیب التهاب و اپی درم را نشان می دهند). بزرگنمایی ۱۰۰×



شکل ۳. رنگ آمیزی ماسون تری کروم: بررسی تأثیر دوزهای مختلف پماد حاوی عصاره پوست پسته بر روند کلاژن سازی در روز ۱۴. تصویر الف - گروه شم، تصویر ب - عصاره ۱ درصد، تصویر ج - عصاره ۲ درصد و تصویر د - پماد موضعی ۴ درصد عصاره. (بزرگنمایی ۲۰۰X). همانطور که در تصاویر مشاهده می‌گردد در حیوانات درمان شده با پماد عصاره، اپیدرم به خوبی تشکیل شده است. (اشکال ب، ج و د) همچنین حجم کلاژن بیشتری در گروه های درمان شده به ویژه در گروه پماد ۴ درصد (شکل د) رسوب کرده است. در گروه عصاره ۴ درصد ضمائم پوست (نوک پیکان) (موو غدد ضمیمه) مشاهده می‌گردد.

بحث

استفاده از پوست پسته دارای خاصیت های تعدیل التهاب، اثرات ضد التهابی، ضد میکروبی و آنتی اکسیدانتی است و با سنتز پروستاگلاندین ها سبب بیان گیرنده فاکتور رشد اپیدرمال می‌گردد. بنابراین عصاره ی هیدروالکلی آن احتمالاً از طریق کاهش التهاب، جمع آوری رادیکال های آزاد و مواد اکسیدانتی و همچنین پیشگیری از ایجاد عفونت و رشد میکروارگانیسم ها، روند ترمیم زخم را تسریع می‌بخشد. نتایج تحقیق پترنی و همکارانش در سال ۲۰۱۷ خواص آنتی اکسیدانتی و ضد التهابی پسته را به خوبی نشان داده است (۲).

ترکیبات فنولی و فلاونوئیدها، متابولیت های ثانویه در گیاهان هستند که تأثیرات مهمی از جمله خاصیت آنتی اکسیدانتی، ضد التهابی و ضد میکروبی دارند و این ویژگی ها در فرآیند التیام زخم بسیار کلیدی و اثر بخش می‌باشند (۱۶). تأثیر فنل ها در التیام بیماری های پوستی، پیری پوست و آسیب های پوست شامل زخم و سوختگی به اثبات رسیده است. فنل ها مدت زمان ترمیم زخم را کاهش می‌دهند (۱۷).

فلاونوئیدها با ایجاد حالت انقباض در محل زخم موجب تسهیل بازسازی سلول های اپیتلیال می‌گردند. همچنین فلاونوئیدها را عاملی بر تحریک کلاژن سازی در نظر

هدف از مطالعه حاضر بررسی اثر عصاره هیدروالکلی پوست پسته بر روند التیام زخم پوستی در موش صحرایی بود. یافته های این پژوهش نشان داد سطوح زخم در گروه های دریافت کننده عصاره هیدروالکلی پوست پسته در غلظت های مختلف در روزهای هفتم تا روز چهاردهم در مقایسه با گروه کنترل کاهش معنی داری نشان می‌دهند ($P \leq 0/05$). درصد بهبودی زخم وابسته به غلظت بوده و در روز ۱۴ نسبت به گروه کنترل بهترین اثربخشی را نشان می‌دهد. همچنین زمان لازم برای بهبودی کامل زخم در دوز بالای عصاره هیدروالکلی کمتر از دوز متوسط بود.

با توجه به معیارهای ارزیابی التیام زخم، نتایج حاصل نشان می‌دهد که استفاده از پمادهای تهیه شده عصاره هیدروالکلی پوست پسته می‌تواند روند التیام را تسریع بخشد. یکی از این معیارها جهت ارزیابی التیام زخم، بررسی ماکروسکوپیک وسعت زخم است. سطح زخم هم زمان با التیام مساحت زخم کاهش می‌یابد، علت این کاهش پدیده جمع شدن زخم و رسوب بافت پیوندی است. پدیده انقباض به سبب وجود سلول هایی به نام میوفیبروبلاست ایجاد می‌شود. این سلول ها به واسطه خاصیت انقباضی خود لایه اپیدرم را کشیده و موجب کاهش ابعاد زخم می‌گردند (۱، ۱۳-۱۵).

تیمار عصاره پوست پسته به طور معنی داری کاهش می‌یابند این مسئله همراه با کاهش ماکروفاژها در محل ضایعه می‌تواند دال بر تأثیر مثبت عصاره در بهبود روند التهاب باشد (۲۵).

در روز چهاردهم سرعت ترمیم زخم در نتیجه تحریک کلاژن‌سازی در گروه‌های درمان شده با عصاره نسبت به دو گروه دیگر بیشتر بوده است و از تعداد فیروبلاستها، ماکروفاژها و نوتروفیلها به طور معنی داری کاسته و بر میزان رسوب کلاژن به طور بارزی در روزهای انتهایی در گروه تجربی افزوده گردیده است ($P \leq 0/05$). با بررسی داده‌های به دست آمده می‌توان نتیجه گرفت که تیمار با غلظت‌های مختلف عصاره پوست پسته از روز هفتم ترمیم زخم را بهبود بخشیده است. این تأثیر هم در کاهش سطح زخم و افزایش درصد بهبود و هم در کاهش مدت لازم برای بهبود کامل زخم قابل رؤیت است.

کاهش در خیز یا التهاب، به عبارت دیگر تعدیل در مرحله التهاب، تسریع مرحله زخم را موجب می‌گردد (۲۶). در گروه درمانی با عصاره هیدروالکلی به ویژه گروه با دوز بالای عصاره، تعداد فیروبلاستها در مقایسه با گروه شم در روز ۱۴ کاهش یافته بود که نشان دهنده شروع زودتر مرحله تجدید ساختار در پروسه ترمیم زخم است (۲۷)؛ بنابراین، می‌توان چنین فرض نمود که مکانیسم اثر عصاره در این مطالعه ایجاد تحریک، کمک به بهبود التهاب و تقسیم سلولی (میوفیروبلاستها) در تولید کلاژن‌ها باشد که نیاز به مطالعه بیشتری در این زمینه وجود دارد.

نتیجه گیری

نتایج پژوهش حاضر نشان می‌دهد، عصاره هیدروالکلی پوست پسته بر روند ترمیم زخم غیر عفونی پوست رت مؤثر بوده و ترمیم اپیدرم در روز هفتم و ترمیم درم در روز چهاردهم تحت تیمار با پماد حاوی غلظت‌های بالای عصاره پوست پسته روند مطلوب‌تری نسبت به گروه شم نشان می‌دهند. تمام نتایج بر تأثیرگذاری پماد عصاره‌ی

می‌گیرند (۱۸). گلی و همکاران در سال ۲۰۰۵ نشان دادند که پوست سبز پسته حاوی مقادیر قابل توجهی ترکیبات فنولیک است که مقدار آن در مقایسه با منابع دیگر قابل توجه است. لذا می‌توان نتیجه‌گیری نمود که عصاره هیدروالکلی این گیاه از طریق کاهش التهاب، پاک‌سازی رادیکال‌های آزاد و مواد اکسیداتی، روند ترمیم زخم غیر عفونی و عفونی را بهبود بخشیده است (۳). همچنین این گیاه فاگوسیتوز را تحریک و باعث آزاد شدن رادیکال‌های اکسیژن و لکوترینها از نوتروفیل‌های انسان می‌شود (۱۹) که می‌تواند در تسریع روند التیام مفید واقع گردد (۲۰). تولید فاکتور اینترلوکین ۶ با مصرف پسته افزایش می‌یابد که سبب تکثیر سلول‌های اپیدرمی می‌گردد (۲۱). علاوه بر خواصی که برای پسته اشاره شد، عصاره هیدروالکلی پوست پسته می‌تواند در محل زخم با توجه به خواص آنتی باکتریال خود یک روند مفید برای سرعت بخشیدن به التیام زخم ایجاد نماید (۲۲).

بررسی نتایج هیستوپاتولوژیک نمونه‌ها نشان داد که در گروه دریافت کننده عصاره با دوز بالا در مقایسه با گروه‌های دیگر به ویژه گروه کنترل در روزهای ۷ و ۱۴ بازسازی سلول‌های پوششی بهتر صورت پذیرفته است. همچنین گستردگی واکنش فیروتیک بیشتر بوده و خونریزی کمتری در محل زخم قابل مشاهده بود. نتایج به دست آمده با نتایج تحقیقاتی که فرهپور و همکارانش انجام داده اند مطابقت داشته است (۲۳، ۲۴). روند فیروپلازی در محل زخم در این گروه‌ها پیشرفت بیشتری داشت و ادم و آماس کمتر قابل رؤیت بود. طی تحقیقی که توسط فرهپور و همکارانش در سال ۲۰۱۵ صورت پذیرفت، مشخص گردید استفاده از عصاره با دوز بالا به همراه ترکیبات گیاهی دیگر در روزهای اول پس از ایجاد زخم می‌تواند باعث کاهش تعداد سلول‌های التهابی در موضع زخم شده و روند التیام زخم را سرعت بخشد. نتایج مطالعه حاضر نشان می‌دهد که سلول‌های نوتروفیلی که از سلول‌های مهم کانون التهاب محسوب می‌گردند با

و پلانی متری، با کد اخلاق IR.UMSU.rec.1395.445 بوده که در دانشگاه علوم پزشکی ارومیه به تصویب رسیده است. تمامی مراحل عملی در دانشکده پزشکی و آزمایشگاه پاتولوژی بیمارستان امام خمینی ارومیه انجام شده است. نویسندگان از مدیریت و کارکنان محترم آزمایشگاه مذکور کمال قدردانی و تشکر را دارند. همچنین نویسندگان اعلام می‌دارند که هیچ گونه تعارض منافی در انتشار این مقاله وجود ندارد.

هیدروالکلی بر روند ترمیم زخم دلالت دارد و با توجه به فراوانی این گیاه در ایران استفاده از آن در درمان بیماری‌های پوستی برای التیام زخم توصیه می‌گردد.

تشکر و قدردانی

این مقاله قسمتی از پایان نامه دانشجویی تحت عنوان: مطالعه بافت شناسی اثر موضعی پماد هیدرو اتانولی پوست پسته بر روند التیام زخم در موش صحرایی: یک مطالعه بافت شناسی

منابع

- 1.Eming SA, Krieg T, Davidson JM. Inflammation in wound repair: molecular and cellular mechanisms. *Journal of Investigative Dermatology*. 2007;127(3).
- 2.Paterniti I, Impellizzeri D, Cordaro M, Siracusa R, Bisignano C, Gugliandolo E, et al. The anti-inflammatory and antioxidant potential of pistachios (*Pistacia vera* L.) in vitro and in vivo. *Nutrients*. 2017;9(8):915.
- 3.Goli AH, Barzegar M, Sahari MA. Antioxidant activity and total phenolic compounds of pistachio (*Pistachia vera*) hull extracts. *Food chemistry*. 2005;92(3):521-525.
- 4.Mokhtarpour A, Naserian AA, Valizadeh R, Mesgaran MD, Pourmollae F. Extraction of phenolic compounds and tannins from pistachio by-products. *Annual Research & Review in Biology*. 2014 Jan 8:1330-8.
- 5.Rajaei A, Barzegar M, Mobarez AM, Sahari MA, Esfahani ZH. Antioxidant, anti-microbial and antimutagenicity activities of pistachio (*Pistachia vera*) green hull extract. *Food and chemical toxicology*. 2010 Jan 1;48(1):107-12.
- 6.Murugan R, Parimelazhagan T. Comparative evaluation of different extraction methods for antioxidant and anti-inflammatory properties from *Osbeckia parvifolia* Arn.–An in vitro approach. *Journal of King Saud University-Science*. 2014 Oct 1;26(4):267-75.
- 7.Umachigi SP, Jayaveera KN, Kumar CA, Kumar GS, Kumar DK. Studies on wound healing properties of *Quercus infectoria*. *Tropical journal of Pharmaceutical research*. 2008 Apr 3;7(1):913-9.
- 8.Mohammadi-Rika A, Beigi-Boroujeni M, Rajabzadeh A, Zarei L. Effect of Extract of *Allium stipitatum* on Excisional Wound Healing in Rats. *Iranian Journal of Veterinary Surgery*. 2021 May 1;16(1):5-11.
- 9.Moloudi M R, Hassanzadeh K, Rouhani S, Zandi F, Ahmadi A, Khalwatian P, et al. Effect of chloroformic extract of *Cichorium intybus* on liver function tests and serum level of TNF- α in obstructive cholestasis in rat. *SJKU*. 2014; 19 (4):10-19
- 10.Naji S, Zarei L, Pourjabali M, Mohammadi R. The extract of *lycium depressum* stocks enhances wound healing in streptozotocin-induced diabetic rats. *The International Journal of Lower Extremity Wounds*. 2017 Jun;16(2):85-93.
- 11.Mohammadi-Rika A, Beigi-Boroujeni M, Rajabzadeh A, Zarei L. Effect of Extract of *Allium stipitatum* on Excisional Wound Healing in Rats. *Iranian Journal of Veterinary Surgery*. 2021 May 1;16(1):5-11.
- 12.Nazari A, Chehelcheraghi F. Using Apelin and exercise to protect the cardiac cells: synergic effect in ischemia reperfusion injuries treatment in rats. *Bratislavske Lekarske Listy*. 2020 Jan 1;121(1):14-21.

13. Dorsett-Martin WA. Rat models of skin wound healing: a review. *Wound Repair and Regeneration*. 2004 Nov;12(6):591-9.
14. Sorg H, Tilkorn DJ, Hager S, Hauser J, Mirastschijski U. Skin wound healing: an update on the current knowledge and concepts. *European Surgical Research*. 2017;58(1-2):81-94.
15. Rajakumari K. Skin wound healing: an update on the current knowledge and concepts. *Research Journal of Pharmacy and Technology*. 2019 Mar 1;12(3):1448-52.
16. Agar OT, Dikmen M, Ozturk N, Yilmaz MA, Temel H, Turkmenoglu FP. Comparative studies on phenolic composition, antioxidant, wound healing and cytotoxic activities of selected *Achillea L.* species growing in Turkey. *Molecules*. 2015 Oct;20(10):17976-8000.
17. Phan TT, Wang L, See P, Grayer RJ, Chan SY, Lee ST. Phenolic compounds of *Chromolaena odorata* protect cultured skin cells from oxidative damage: implication for cutaneous wound healing. *Biological and Pharmaceutical Bulletin*. 2001;24(12):1373-9.
18. Lodhi S, Singhai AK. Wound healing effect of flavonoid rich fraction and luteolin isolated from *Martynia annua* Linn. on streptozotocin induced diabetic rats. *Asian Pacific journal of tropical medicine*. 2013 Apr 13;6(4):253-9.
19. Kim SJ, Kim JS, Choi IY, Kim DH, Kim MC, An HJ, Na HJ, Kim NH, Moon PD, Myung NY, Lee JY. Anti-inflammatory activity of *Schizonepeta tenuifolia* through the inhibition of MAPK phosphorylation in mouse peritoneal macrophages. *The American Journal of Chinese Medicine*. 2008;36(06):1145-58.
20. Demaria M, Ohtani N, Youssef SA, Rodier F, Toussaint W, Mitchell JR, Laberge RM, Vijg J, Van Steeg H, Dollé ME, Hoeijmakers JH. An essential role for senescent cells in optimal wound healing through secretion of PDGF-AA. *Developmental cell*. 2014 Dec 22;31(6):722-33.
21. Jain P, Pandey R, Shukla SS. *Inflammation: Natural resources and its applications*. Springer India; 2015.
22. Tohidi M, Khayami M, Nejati V, Meftahizade H. Evaluation of antibacterial activity and wound healing of *Pistacia atlantica* and *Pistacia khinjuk*. *Journal of Medicinal Plants Research*. 2011 Sep 9;5(17):4310-4.
23. Farahpour MR, Fathollahpour S. Topical co-administration of flaxseed and pistachio ointment promoted wound healing; evidence for histopathological features. *Comparative Clinical Pathology*. 2015 Nov;24(6):1455-61.
24. Farahpour MR, Mirzakhani N, Doostmohammadi J, Ebrahimzadeh M. Hydroethanolic *Pistacia atlantica* hulls extract improved wound healing process; evidence for mast cells infiltration, angiogenesis and RNA stability. *International Journal of Surgery*. 2015 May 1;17:88-98.
25. Haghdoost F, Baradaran Mahdavi MM, Zandifar A, Sanei MH, Zolfaghari B, Javanmard SH. *Pistacia atlantica* resin has a dose-dependent effect on angiogenesis and skin burn wound healing in rat. *Evidence-Based Complementary and Alternative Medicine*. 2013 Jan 1;2013.
26. Rea S, Giles NL, Webb S, Adcroft KF, Evill LM, Strickland DH, Wood FM, Fear MW. Bone marrow-derived cells in the healing burn wound—more than just inflammation. *Burns*. 2009 May 1;35(3):356-64.
27. Chan BP, Leong KW. Scaffolding in tissue engineering: general approaches and tissue-specific considerations. *European spine journal*. 2008 Dec;17(4):467-79.