

گزارش یک مورد نادر آژنزی کورپوس کالوزوم

دکتر سهیلا رشادت

استادیار گروه اطفال دانشگاه علوم پزشکی کرمانشاه، بیمارستان شهید فهمیده (مؤلف مسؤول) تلفن ۰۸۳۱-۴۲۴۳۸۱۱، soheyla.reshadat151@gmail.com

چکیده

زمینه و هدف: کورپوس کالوزوم بزرگترین کامیشر نیمکره‌ای است، علت آژنزی نارسایی برنامه‌ریزی شده مرگ سلولی است این بیماری شامل گروه هتروژنی از اختلالات است که تظاهر آن از افراد با ناهنجاریهای داخلی و نورولوژیک شدید تا افراد بدون علامت و با هوش نرمال متغیر است. تشخیص این بیماری به وسیله CT و MRI امکانپذیر بوده و ممکن است بصورت اتوزومال غالب یا Xlinked به ارث برسد یا همراه با اختلالات کروموزومی از جمله تریزوی ۸ و ۱۸ و بیماریهای متابولیک مختلف باشد، هیچ درمان استاندارد برای این بیماری وجود ندارد. پیش آگهی این بیماران متغیر است معمولاً در اکثریت موارد منجر به مرگ نمی‌شود.

معرفی بیمار: بیمار شیرخوار پسر ۱۰ ماهه‌ای بود که در بهمن ماه ۸۵ در سن سه روزه‌گی با همراه داشتن سونوگرافی رحم از مادر در سن ۲۸ هفتگی بارداری با تشخیص وجود کیست مغزی در جنین به درمانگاه اطفال مراجعه و ضمن شرح حال دقیق و انجام معاینات مکرر طی ویزیت‌های متوالی و بررسیهای تکمیلی پاراکلینیک تشخیص آژنزی کورپوس کالوزوم جهت بیمار داده شد. شیرخوار مذکور در کلیه معاینات عصبی انجام شده نرمال بوده و کلیه شاخصهای رشد در شیرخوار طبیعی بود هیچگونه شواهدی از اختلالات عصبی مختلف و یا متابولیک و کروموزومی در شیرخوار مورد نظر طبق معاینات فیزیکی و عصبی و بررسیهای متابولیک پاراکلینیک همچنین ژنتیک وجود نداشت.

نتیجه‌گیری: اگرچه آژنزی کورپوس کالوزوم بیماری نادری است و می‌تواند با علایم مختلف عصبی چون: هیپوتونی، تشنج، هیدروسفالی و اسیدوز، هیپوگلیسمی، هپاتومگالی، افزایش سرم آمونیا و یا اختلالات کروموزومی و اختلالات بینایی از جمله کاتاراکت، آتروفی اپتیک و دیده شود، اما شیرخوار طبق بررسی‌های پاراکلینیک مختلف و متعدد و معاینات کامل عصبی و مشاوره با همکاران فوق تخصص اعصاب کودکان در زمان معاینه از سلامتی کامل عصبی کروموزومی و متابولیک و بینایی برخوردار بوده که نشاندهنده طیف وسیع علایم بالینی در این گونه بیماران است.

کلید واژه‌ها: کورپوس کالوزوم، بیماریهای متابولیک.

وصول مقاله: ۸۶/۹/۱ اصلاح نهایی: ۸۷/۱/۲۶ پذیرش مقاله: ۸۷/۳/۲

مقدمه

آکسونهای کالوزال از خط وسط می‌شود و این اتفاق در افراد هولوپروز نسفال نیز رخ می‌دهد (۱).

کورپوس کالوزوم از صفحه کامیشرال که در مجاورت سوراخ عصبی قدامی قرار دارد منشا می‌گیرد. تهاجم به صفحه کامیشرال در اوایل دوران امبریونز

کورپوس کالوزوم بزرگترین کامیشر بین نیمکره‌ای است. آژنزی کورپوس کالوزوم ناشی از نارسایی برنامه‌ریزی شده مرگ سلولی است. در این موارد سلولهای گلیال لامینا ترمینالیس که سپتوم اولیه را می‌سازند به موقع دژنره نشده و این کار مانع عبور

گروه نیز کلیه مواردی که با و نتری کولومگالی همراه بودند اختلال و تأخیر تکامل حرکتی دیده می‌شد (۵).

نکته جالب توجه در بیمار فوق این است که طی بررسی‌های تکمیلی و سریال از بیمار مورد نظر هیچگونه اختلال آناتومیک، کروموزومی و متابولیک همراه مشاهده نشد و علیرغم اینکه در **Brain MRI, CT** اولیه مختصری دیلاتاسیون و نتری کولها گزارش شد که آنها در بررسی‌های بعدی برطرف شد و بیمار از سلامتی کامل خصوصاً تکامل حسی حرکتی برخوردار بود.

معرفی بیمار

اولین مراجعه بیمار در سن سه روزه‌گی نوزادی به درمانگاه اطفال دانشگاه علوم پزشکی کرمانشاه بود. مادر بیمار در سن (۲۸ هفته بارداری) خود جهت کنترل وضعیت بارداری تحت سونوگرافی قرار گرفته و نتیجه سونوگرافی مبنی بر وجود کیست مغزی در جنین پسر گزارش شده بود. لذا والدین به همراه نوزاد خود جهت بررسی دقیق‌تر از نوزاد با توجه به نتیجه سونوگرافی دوران بارداری به درمانگاه اطفال مراجعه نمودند.

در معاینات انجام شده اولیه از نوزاد در بدو ورود وضعیت ظاهری نوزاد همچنین شاخصهای رشد (قد، وزن، دور سر) همچنین رفلکس‌های نوزادی همگی نرمال بودند. تونسیسته عضلانی، حرکات اندامهای فوقانی و تحتانی و معاینات عصبی نوزاد و معاینات قلب ریه و شکم همگی طبیعی بودند.

علیرغم معاینات نرمال از نوزاد جهت بررسی دقیق ابتدا سونوگرافی مغزی از ناحیه فونتanel قدامی درخواست شد که سونوگرافست این بار کیست مغزی را گزارش نمود و متعاقباً از نوزاد **MRI, Brain CT** بعمل آمد نتایج **MRI, Brain CT** نوزاد در سن ۵

هفته (۱۱ تا ۲۰) باعث آژنزی کورپوس کالوزوم می‌شود (۲)، عدم وجود کورپوس کالوزوم ممکن است اتوزومال غالب یا **X-linked** مغلوب به ارث برسد این وضعیت ممکن است همراه با اختلالات کروموزومی خاص بویژه تریزوی ۸ و ۱۸، سندرم **Aicardi** باشد (۲). این بیماری شامل گروه هتروژنی از اختلالات است که تظاهر آن از افراد با ناهنجاریهای ذهنی و نورولوژیک تا افراد بدون علامت و با هوش نرمال متغیر است (۲) شیوع این اختلال ۰/۷-۰/۵ درصد در جمعیت کلی است (۲) و در برخی مقالات دیگر ۰/۷-۰/۳ گزارش شده است (۳).

در صورتی که تنها آژنزی کورپوس کالوزوم باشد (۴۹٪ موارد) ممکن است بیمار نرمال باشد در حالیکه افراد دارای علایم نورولوژیک شامل عقب ماندگی ذهنی ۸۰٪، میکروسفالی، همی پارزی، دی پلژی و صرع ۵۰٪ اختلالات رفتاری و شناختی شامل اختلالات حافظه در $\frac{1}{3}$ الی $\frac{2}{3}$ بیماران و نقایص توجه بیماریهای هیپراکتیو (**ADHD**) وجود دارد و این علایم معمولاً بعد از سن مدرسه تشخیص داده می‌شوند (۲،۴) همچنین اختلالات مهاجرت سلولها نیز دیده می‌شود.

تشخیص بوسلیه بررسیهای قبل از تولد سونوگرافی از فونتanel قدامی (**TFS**) در ۲۰ هفتگی جنینی و **brain MRI** در ۳۰ هفتگی امکانپذیر است (۴).

بررسی که طی سالهای ۲۰۰۳-۱۹۹۳ از کلیه بیماران با تشخیص قطعی آژنزی کورپوس کالوزوم بعمل آمد نشان داد که ۷۰٪ این افراد همراه با دیگر اختلالات جنینی بودند و در ۳۰٪ موارد با اختلالات کروموزومی همراهی داشتند. وجود این بیماری بصورت ایزوله تنها در ۳۰٪ موارد وجود داشت (**Acc**) و در این

هیچگونه علایمی از هیپوتونی و یا تأخیر تکامل حرکتی عصبی در شیرخوار مورد نظر مشاهده نشده است. در حال حاضر روند رشد تکاملی حرکتی بیمار مطابق با سایر شیرخواران هم سن و سال خود می‌باشد. راه می‌رود و روند تکامل عصبی حرکتی شیرخوار طبیعی است. در بررسی‌های مجدد به وسیله MRI از بیمار در سن ۹ ماهگی (تصویر ۲) آثاری از هیدروسفالی باقی نمانده و تنها اتساع خفیف بطنها و آرنزی کورپوس کالوزوم دیده می‌شود.

بحث

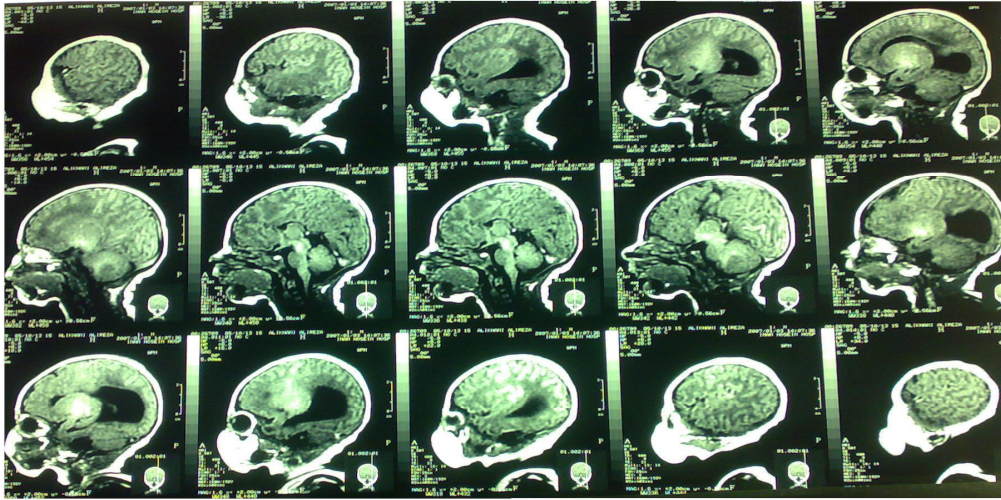
آرنزی کورپوس کالوزوم می‌تواند کامل یا ناقص باشد و یا ممکن است همراه با ملفور مالفورماسیونهای سیتیمیک مغزی باشد. پاتوژنز بستگی به سلولهایی دارد که تشکیل "لامینا ترمینالیس را می‌دهند. آرنزی کامل که نتیجه عدم حضور کامل شریان کالوزال **Callosal** همچنین فیبرهای کالوزال یا ناتوانی آنها در عبور از ساختمانهای میانی است در چنین موقعیتی فیبرهای کالوزول مجرای خلقی فوقانی بنام باند **Probst** را می‌سازند (۶).

در آن دسته از بیماران با آرنزی کورپوس کالوزوم که باند **Probst** در آنها وجود دارد اختلالات عصبی ممکن است وجود نداشته باشد و اگر باشد اختلالات غیر اختصاصی شامل تشنج، عقب ماندگی خفیف تا متوسط و اختلالات بینایی و حرکتی یا اختلالات هماهنگی دو طرفه (**bimanual coordination**) وجود دارد (۱). امروزه برداشتن کورپوس کالوزوم در برخی از منابع به عنوان یک روش درمانی حتی در آن دسته از بیماران با تشنج های کمپلکس پارشیال با منشاء

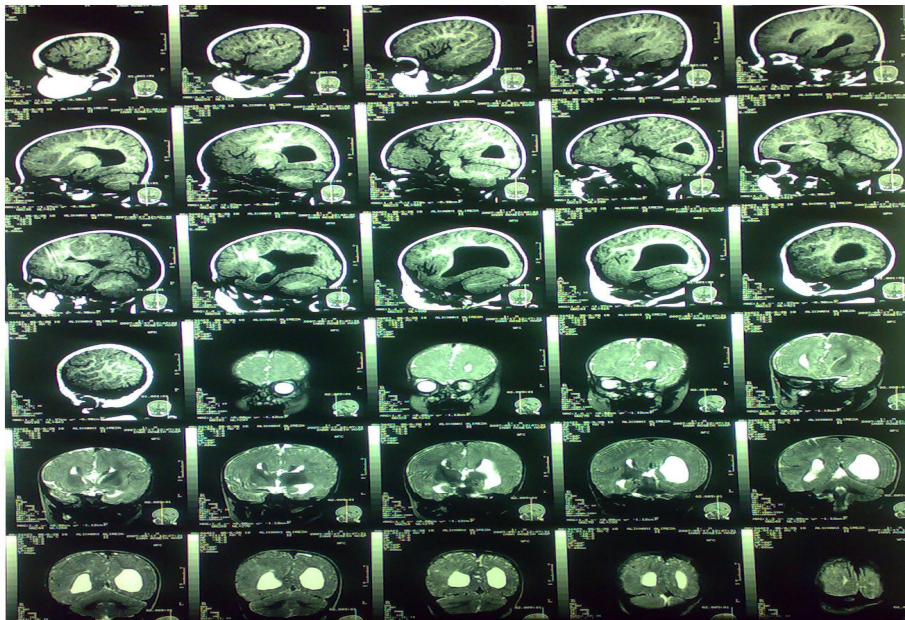
روزه گی (تصویر ۱) به نفع آرنزی کورپوس کالوزوم و وجود هیدروسفالی خفیف همراه با اتساع خفیف بطنهای طرفی گزارش شد.

جهت بررسی دقیق و دست یافتن به وضعیت بالینی نوزاد از نظر احتمال وجود صرع EEG بعمل آمد و EEG انجام شده از نوزاد نیز هیچگونه (**Discharge**) تخلیه الکتریکی را گزارش نکرد و طبق شرح حال نیز هیچگونه علایم به نفع تشنج در بیمار مورد نظر مشاهده نشده بود. از بیمار مذکور علیرغم عدم مشاهده هرگونه آنورمالی ظاهری کاربوتایپ بعمل آمد و این کار از نظر اختلالات همراه ژنتیکی از جمله تریزومی ۸ و ۱۸ بود که نتیجه کاربوتایپ بیمار نیز که متعاقباً بدست آمد نرمال گزارش شد. آزمایشات پاراکلینیک از جهت احتمال همراهی بیماریهای متابولیک و یا ارگانیک از شیرخوار بعمل آمد که کلیه آزمایشات از جمله **BS**, **ABG**, آمونوم سرم، الکترولیتها، بررسی آمینواسیدهای ادرار و پلاسما کروماتوگرافی ادرار از نظر مواد احیا کننده و الکترولیتها، آنزیمهای کبدی، تستهای کلیوی و (**Torch study**) عفونتهای مادرزادی همگی نرمال گزارش گردید. همچنین سونوگرافی کامل شکم نرمال بوده و هیچگونه ارگانومگالی وجود نداشت. در معاینات چشم پزشکی طبق مشاوره با همکاران چشم پزشک نرمال بوده و همچنین معاینات عصبی نرمال شیرخوار طبق مشاوره با همکاران فوق تخصص اعصاب اطفال نیز مورد تایید قرار گرفت.

در حال حاضر شیرخوار فوق ۱۰ ماهه بوده روند افزایش دور سر و کلیه شاخص‌های رشد، طبیعی بوده و این روند حین ویزیتهای مکرر هر بار تاکنون نرمال بوده است. حرکات اندامها، تونیسیته عضلانی، پاسخ بیمار به رفلکس‌های وتری در هر بار معاینه طبیعی بوده و



تصویر ۱: MRI بعمل آمده از بیمار در سن ۵ روزگی



تصویر ۲: MRI بعمل آمده از بیمار در سن ۹ ماهگی

طبق مطالعات قبلی همراهی ۱۷٪ این بیماران با تابلو بیماریهای متابولیک ارثی دیده شده است (۷، ۱).

بیماریهای متابولیک ارثی گزارش شده در این بیماری از نوع هیپوگلیسمی غیرکتوتیک، سندرم Zellweger و آدرنولکودیستروفی نوزادی، بیماری Menkes و گلوتاریک اسیدوری تیپ ۲ و کمبود پیرووات دهیدروژناز بوده (۸، ۱)، همچنین همراهی این بیماری با سندرم Aicardi که فقط در جنس مؤنث گزارش شده است و سندرم FG با انتقال X linked که در آن آنوس ایمپرفوره و چینهای اپی کانتوس ظریف بلند و دهان V شکل معکوس که در این بیماری گزارش شده است (۹، ۱) که چنین علایمی همانطور که قید شد در بیمار ما مشاهده نشد.

بیمار مذکور از نظر همراهی آدرنولکودیستروفی که در بیماران با آژنزی کورپوس کالوزوم دیده می‌شود مورد بررسی قرار گرفت. در این بیماران علایمی چون اختلالات دژنراتو CNS، نارسایی قشر آدرنال، تشنج، آکوآداری پارزی اسپاستیک و اختلالات بلع و هیپوپگمانتاسیون دیده می‌شود، همچنین هیپوتونی و علایم آتروفی اپتیک که در آنان از مشخصات بارز است (۱۱، ۱). با توجه به معاینات چشم پزشکی انجام شده نرمال از بیمار و عدم وجود هرگونه هیپوتونی، تشنج و اختلالات عصبی رد شد.

گلوتاریک اسیدوری از نظر بیماریهای همراه در بیمار مذکور با توجه به عدم وجود استفراغ، هیپوتونی، نرمال بودن ABG شیرخوار و عدم وجود هرگونه اسیدوز و هیپوگلیسمی همچنین نرمال بودن میزان آمونیم سرم و عدم وجود هپاتومگالی در معاینه و سونوگرافی شکم در شیرخوار مورد نظر رد شد (۱۲، ۱).

لوب فوقانی با تشنج‌های تونیک، کلونیک آتونیک که به درمانهای دارویی روتین پاسخ نمی‌دهند توصیه شده و علایم برداشتن کورپوس کالوزوم در آنها مشابه با بیماران با آژنزی بروز می‌کند و این بیماران دچار اختلال در پیامهای حسی در یک نیمکره شده خصوصاً در آن دسته از پیامهایی که دست می‌بایست از نیمکره مخالف پیام پاسخ انجام بدهد (۱).

و همچنین علایم هیدروسفالی خفیف و اتساع بطن‌ها دیده شد اما هیچ یافته مثبت به نفع اختلالات عصبی و یا تأخیر در تکامل حرکتی و هیپوتونی چه در ویزیت اولیه و چه در ویزیت‌های بعدی و معاینات عصبی متعدد از شیرخوار دیده نشد در بررسی‌های بعدی با MRI هیدروسفالی بر طرف شده اما علیرغم اتساع خفیف بطن‌ها در کلیه ویزیتها رشد دور سر نرمال بوده همچنین کلیه فعالیت‌های عصبی شیرخوار تاکنون طبیعی است و این نکته ممکن است موجب تمایز این مورد از سایر موارد آن شود.

در آژنزی ناقص Splenium است که درگیر می‌شود و ژنوم سالم باقی می‌ماند آژنزی کورپوس کالوزوم ممکن است اسپورادیک باشد یا بخشی از یک انحراف کروموزومی باشد تریزومی ۱۸ و ۸ موارد فامیلیال گزارش شده و حتی بعضی از موارد بعد از اتوپسی تشخیص داده شده‌اند که هیچگاه حتی هیچ مشکل نورولوژیک یا اختلالات تکاملی نداشته‌اند (۶).

بیمار مورد نظر نیز تحت بررسی از نظر کاریوتایپ قرار گرفته و طبق بررسی‌ها هیچگونه اختلال کروموزومی نداشته، همچنین در معاینات انجام شده از شیرخوار فرم ظاهری وی بر علیه هرگونه اختلال کروموزومی است. علاوه بر نقایص کروموزومی و سندرم دندی والکر (Dandy-walker) در این بیماری

نتیجه گیری

نکته جالب توجه این است که معمولاً این بیماری زمانی تشخیص داده می شود که یک کودک بدلیل تشنج یا اختلالات رفتاری و شناختی مراجعه کند یا متعاقب تروما به طور تصادفی در یک بیمار نرمال ضمن بررسیهای تکمیلی تشخیص این بیماری داده می شود (۴) ولی در بیمار ما تشخیص بیماری در سن سه روزه گی داده شد.

شیوع موارد بدون علامت ناشناخته است اما بر اساس موارد اتوپسی یا مطالعات CT شیوع موارد بدون علامت ۰/۵/۱۰۰۰ - ۰/۷ - ۰/۱۳ در هزار است (۱۳-۱۵). اگر هم قبل از تولد با سونوگرافی تشخیص داده شوند مشخص نیست تا بعد از تولد که آیا اینها بدون علامت خواهند بود یا خیر. در برخی مطالعات آمده است که ۲۲٪ موارد نرمال ممکن است که در سن ۴ سالگی و قریب به ۲۹٪ آنان در ۶ سالگی علایم کاهش IQ را نشان دهند. کندی بی ثباتی و کاهش توجه در سن مدرسه خود را نشان می دهد و حتی اگر اپیلپسی نیز نداشته باشند شیوع تب و تشنج (FC) در آنان شایعتر است (۱۵).

References

1. Sarnat HB. The new neuroembryology, In: Menkes JH, Sarnat HB, Maria BL. Child Neurology, Lippincott Williams & Wilkins, Philadelphia, seventh Edition, 2005, 259-368.
2. Michael V Johnston and Stephen Kinsman, congenital anomalies of the central nervous system". Behrman-Kliegman-Jenson Saunders, Nelson text book of pediatrics. 17th ed. Elsevier: Philadelphia, 2004. P. 1987-1988.
3. Penny SM. Agenesis of the corpus callosum: neonatal sonographic detection. Radiol Technol 2006 78: 14-18.
4. Moutard M-L. Isolated corpus callosum agenesis. orphanet Encyclo pedia. September 2003. Available at: <http://www.orpha. Net/data / patho/ Gb/ uk- cca- pdf>. Jan 2008.
5. Fratelli N, Papageorghiou AT, Prefumo F, Bakalis S, Homfray T, Thilaganathan B. Outcome of prenatally diagnosed agenesis of the corpus callosum. Prenat Diagn 2007; 27: 512-17.
6. Uros Roessmann. Congenital malformations. In Serge Duckett, Pediatric neuropathology. Williams & wilkins: Philadelphia. 1995. p. 140-141.

سندرم Zellweger نیز بدلیل سونوگرافی نرمال کبد و کلیه، عدم وجود کیستهای کلیوی و هپاتومگالی به عنوان بیماری همراه با آژنزی کورپوس کالوزوم در بیمار مورد نظر مورد تحقیق و بررسی قرار گرفت و رد شد. هیپوتونی موجود در این بیماران در بیمار مورد نظر مشاهده نشد. همچنین کاتاراکت، کوریورینت، آتروفی اپتیک که در این بیماران دیده می شود (۱-۱۲) در بیمار ما با توجه به معاینات نرمال چشم پزشکی رد شد.

بیماری دیگری که بعضاً ممکن است همراه با آژنزی کورپوس کالوزوم باشد به نام سندرم Menkes، (Kinky hair Diseases) بیماری X linked بوده که بدلیل انتشار نامناسب مس در بدن رخ می دهد. بیماران مزبور دچار هیپوتونی، Poor feeding، اختلال وزن گیری، تشنج، کنترل ضعیف، پل بینی فرو رفته و موی سر بی رنگ، دیسک اپتیک رنگ پریده می باشند و در گرافی استخوانهای دراز واکنش پریوستئال دیافیز مشابه اسکوروی دارند. آتروفی مغزی و کورتیکال آنسفالومالاسی در این بیماران دیده می شود (۱،۱۲).

بیماری مذکور در بیمار مورد نظر تحت بررسی بالینی و پاراکلینیک شد و هیچیک از علایم ذکر شده به نفع سندرم Menkes در بیمار ما مشاهده نشد.

7. Bamforth F, Bamforth S, Poskittk, Applegarth D, Hall J. Abnormalities of corpus callosum in patients with inherited metabolic diseases. *Lancet* 1988; 2: 451.
8. Dobyns WB. Agenesis of corpus callosum and gyral malformations are frequent manifestations of nonketotic hyperglycinemia. *Neurology* 1989; 39: 817-820.
9. Graham JM, Tackels D, Dibbern K, Superneau D, Rogers C, Corning K, et al. Corpus callosum agenesis and families with linkage to Xq -12-q22. *AMJ Med Genet* 1998; 80: 145-156.
10. Burn J, Martin N. Two retarded male cousins with odd facies, hypotonia and severe constipation: possible examples of the X-Linked FG syndrome. *J Med Genet*. 1983; 20: 97-99.
11. John H Menkes; Heredo degenerative diseases In: John H Menkes, Harvey B. Sarnat. *Child neurology*. 6 th ed. Williams & Wilkins: Philadelphia 2000. p. 212-214.
12. John H Menkes. Metabolic diseases of the nervous system In: John H Menkes, Harvey B Sarnat *Child neurology*. 6 th ed. Lippincott Williams & wilkins: Philadelphia 2000. p. 35-109.
13. Blum A, Andre M, Droulle P, Husson S, Leheup B. Prenatal diagnosis of the corpus callosum agenesis. The Nancy experience, 1982-1989. *Genetic Couneslling*. 1990; 38: 115-26.
14. Gupta Jk, Lilford RJ. Assessment and management of fetal agenesis of the corpus callosum. *Prenat Diagn* 1995; 15: 301-12.
15. Moutard ML, Kieffer V, Feing old J, kieffer F, Plan J, Van Bogaert P and et al. Andre M, ponsot G. Agenesis of corpus callosum: prenatal diagnosis and prognosis. *Childs Nerv Syst* 2003; 19: 471-6.