

## Effect of *Origanum vulgare* on Histological Damage, Oxidative Stress and Sperm Parameters Following Induction of Ischemia/Reperfusion in Adult Rat Testis

Sajjad Abbasi<sup>1</sup>, Sohrab Azin<sup>2</sup>, Masoumeh Fani<sup>3</sup>, Malihe Soltani<sup>4</sup>, Seyed-Hosein Abtahi-Eivary<sup>5</sup>, Maryam Moghimian<sup>6</sup>

1. Medical student, Student Research Committee, Gonabad University of Medical Sciences, Gonabad, Iran. ORCID ID: 0000-0001-9023-3294.

2. Medical student, Student Research Committee, Gonabad University of Medical Sciences, Gonabad, Iran. ORCID ID: 0000-0001-7573-076X.

3. Instructor, Department of anatomy, School of Medicine, Gonabad University of Medical Sciences, Gonabad, Iran. ORCID ID: 0000-0003-3085-8983.

4. Instructor, Department of anatomy, School of Medicine, Gonabad University of Medical Sciences, Gonabad, Iran. ORCID ID: 0000-0002-3107-8834.

5. Associate Professor, Department of Biochemistry, School of Medicine, Gonabad University of Medical Sciences, Gonabad, Iran. ORCID ID: 0000-0001-5807-8933.

6. Associate Professor, Department of Physiology, School of Medicine, Gonabad University of Medical Sciences, Gonabad, Iran. (Corresponding author), Tel: 051-57223028, Email: moghimian.m@gmu.ac.ir, ORCID ID: 0000-0001-9181-3477.

### ABSTRACT

**Background and Aim:** The aim of this study was to investigate the effect of *Origanum vulgare* administration on testicular injury induced by torsion/detorsion .

**Materials and Methods:** In this experimental study, 64 adult rats were divided into 8 equal groups, as following: 1-Sham: the abdominal cavity was opened and then closed. 2.Torsion/detorsion: the rats underwent spermatic cord twisting for 4 hours and then untwisting (30 minutes before untwisting normal saline was injected). 3.Torsion/detorsion+ *Origanum vulgare*: Similar to group 2, the only difference was injections of *Origanum vulgare* with different doses (400 mg/kg, 250, 100) which were given to 3 separate groups. 4. *Origanum vulgare* recipient: without any surgery, injections of *Origanum vulgare* were given to 3 separate groups with different doses (400 mg/kg, 250, 100). Twenty-four hours after surgery, blood samples were taken to measure oxidative stress factors. Testicular tissue was removed for assessment of histological changes, and the epididymis tissue was used to measure sperm parameters. Data were analyzed by SPSS software.

**Results:** We found significant decreases in Johnson's score, epithelium height, and seminiferous tubule diameter (data obtained from histological examination), number and morphology of sperm parameters and oxidative stress factors (Malondialdehyde, Superoxide dismutase, Glutathione Peroxidase and, Catalase) in the torsion/detorsion group compared to those in the sham group ( $P=0.0001$ ), while they improved in the torsion/detorsion groups receiving *Origanum vulgare* group compared to those in the torsion/detorsion group, but in most cases, the results were not significant.

**Conclusion:** It seems that *Origanum vulgare* can partially reduce the damage caused by testicular torsion/detorsion.

**Keywords:** Torsion/Detorsion, Testis, Spermatozoa, Oxidative Stress, *Origanum*.

**Received:** July 3, 2021

**Accepted:** June 13, 2021

**How to cite the article:** Sajjad Abbasi, Sohrab Azin, Masoumeh Fani, Malihe Soltani, Seyed-Hosein Abtahi-Eivary, Maryam Moghimian. Effect of *Origanum vulgare* on Histological Damage, Oxidative Stress and Sperm Parameters Following Induction of Ischemia/Reperfusion in Adult Rat Testis. *SJKU* 2022;27(2):1-14.

Copyright © 2018 the Author (s). Published by Kurdistan University of Medical Sciences. This is an open access article distributed under the terms of the Creative Commons Attribution-Non Commercial License 4.0 (CCBYNC), where it is permissible to download, share, remix, transform, and buildup the work provided it is properly cited. The work cannot be used commercially without permission from the journal

## تأثیر مرزنجوش بر آسیب بافتی، استرس اکسیداتیو و پارامترهای اسپرم متعاقب القا

### ایسکمی/ریپر فیوژن در بیضه موش صحرایی بالغ

سجاد عباسی<sup>۱</sup>، سهراب آذین<sup>۲</sup>، معصومه فانی<sup>۳</sup>، ملیحه سلطانی<sup>۴</sup>، سید حسین ابطحی ابوری<sup>۵</sup>، مریم مقیمیان<sup>۶</sup>

۱. دانشجوی پزشکی، کمیته تحقیقات دانشجویی، دانشگاه علوم پزشکی گناباد، گناباد، ایران. کد ارکید: ۳۲۹۴-۲۳-۹۰۲۳-۰۰۰۱-۰۰۰۰-۰۰۰۰

۲. دانشجوی پزشکی، کمیته تحقیقات دانشجویی، دانشگاه علوم پزشکی گناباد، گناباد، ایران. کد ارکید: ۰۷۶۸-۷۵۷۳-۰۰۰۱-۰۰۰۰-۰۰۰۰

۳. مربی، گروه علوم تشریح، دانشکده پزشکی، دانشگاه علوم پزشکی گناباد، گناباد، ایران. کد ارکید: ۸۹۸۳-۳۰۸۵-۰۰۰۳-۰۰۰۰-۰۰۰۰

۴. مربی، گروه علوم تشریح، دانشکده پزشکی، دانشگاه علوم پزشکی گناباد، گناباد، ایران. کد ارکید: ۸۸۳۴-۳۱۰۷-۰۰۰۲-۰۰۰۰-۰۰۰۰

۵. دانشیار، گروه بیوشیمی، دانشکده پزشکی، دانشگاه علوم پزشکی گناباد، گناباد، ایران. کد ارکید: ۸۹۳۳-۵۸۰۷-۰۰۰۱-۰۰۰۰-۰۰۰۰

۶. دانشیار، گروه فیزیولوژی، دانشکده پزشکی، دانشگاه علوم پزشکی گناباد، گناباد، ایران. (مؤلف مسئول)، تلفن: ۰۵۱-۵۷۲۲۳۰۲۸، پست الکترونیک:

moghimian.m@gmu.ac.ir کد ارکید: ۳۴۷۷-۹۱۸۱-۰۰۰۱-۰۰۰۰-۰۰۰۰

### چکیده

**زمینه و هدف:** هدف از این مطالعه بررسی تأثیر تجویز مرزنجوش بر آسیب بیضه ناشی از تورشن/دورتورشن است.

**مواد و روش‌ها:** در این مطالعه تجربی ۶۴ موش صحرایی بالغ به ۸ گروه مساوی تقسیم شدند. ۱. شم: حفره شکم باز و سپس بسته شد. ۲. تورشن/دورتورشن: پیچش طناب اسپرماتیک به مدت ۴ ساعت و پس از آن بازکردن پیچش، ۳۰ دقیقه قبل از بازکردن پیچش، تزریق نرمال سالین انجام شد. ۳. تورشن/دورتورشن+ مرزنجوش: مشابه گروه ۲ با این تفاوت که در ۳ گروه مجزا مرزنجوش با دوزهای متفاوت (۱۰۰، ۲۵۰، ۴۰۰ mg/kg) تزریق شد. ۴. دریافت کننده مرزنجوش: بدون هیچ گونه عمل جراحی در ۳ گروه مجزا تزریق مرزنجوش با دوزهای متفاوت (۱۰۰، ۲۵۰، ۴۰۰ mg/kg) انجام شد. ۲۴ ساعت پس از جراحی، جهت بررسی فاکتورهای استرس اکسیداتیو خون گیری انجام شد، همچنین بافت بیضه جهت بررسی تغییرات بافت‌شناسی و نیز اپیدیدم برای بررسی پارامترهای اسپرم برداشته شد. داده‌ها توسط نرم‌افزار SPSS مورد ارزیابی قرار گرفت.

**یافته‌ها:** داده‌های حاصل از بررسی بافت‌شناسی (نمره جانسون، ارتفاع اپیتلیوم و قطر لول‌های منی ساز)، آنالیز اسپرم (تعداد و مورفولوژی) و فاکتورهای استرس اکسیداتیو (مالون دی آلدئید، سوپراکسید دیسموتاز، گلوکاتایون پراکسیداز و کاتالاز) در گروه تورشن/دورتورشن نسبت به گروه شم به طور معنی‌داری کاهش داشت ( $P=0/0001$ ) در حالی که در گروه‌های تورشن/دورتورشن دریافت کننده مرزنجوش نسبت به گروه تورشن/دورتورشن این موارد بهبود یافته بود؛ ولی در بیشتر موارد نتایج معنی‌دار نبود.

**نتیجه‌گیری:** به نظر می‌رسد مرزنجوش تا حدودی می‌تواند آسیب‌های ناشی از تورشن/دورتورشن بیضه را کاهش دهد.

**کلمات کلیدی:** تورشن/دورتورشن، بیضه، اسپرم، استرس اکسیداتیو، مرزنجوش

وصول مقاله: ۹۹/۴/۱۲ اصلاحیه نهایی: ۱۴۰۰/۲/۲۱ پذیرش: ۱۴۰۰/۳/۲۳

## مقدمه

تورشن بیضه (Testicular Torsion, TD) یا چرخش طناب اسپرماتیک یکی از اورژانس‌های جراحی محسوب می‌شود (۱)، که می‌تواند در تمام رده‌های سنی اتفاق افتد؛ ولی شیوع آن در سنین ۱۲ تا ۱۸ سال است و تخمین زده می‌شود که ۱ نفر از هر ۴۰۰۰ مرد زیر ۲۵ سال به این عارضه مبتلا می‌شوند (۲). پیچش بیضه حول محور طناب اسپرماتیک موجب اختلال در خون‌رسانی بافت بیضه شده و به دنبال آن هیپوکسی و ایسکمی رخ خواهد داد (۳). همچنین شدت ایسکمی به میزان چرخش و مدت زمان آن بستگی دارد (۴). در حال حاضر جراحی و انجام عمل دتورشن، تنها راه درمان این عارضه است و اگر جراحی در کمتر از ۶ ساعت انجام شود احتمال نجات بافت ۹۰٪ خواهد بود و هر چه عمل دیرتر صورت گیرد، احتمال حفظ بافت نیز کاهش خواهد یافت به طوری که این مقدار بعد از ۱۲ ساعت به ۵۰٪ و بعد از ۲۴ ساعت به کمتر از ۱۰٪ می‌رسد (۵).

مهم‌ترین پاتوفیزیولوژی در تورشن/دتورشن (ایسکمی/ریپرفیوژن) بیضه تولید گونه‌های فعال اکسیژن (Reactive oxygen species, ROS) است (۶). ایسکمی/ریپرفیوژن (ischemia/reperfusion, I/R) همان قطع جریان خون و سپس برقراری مجدد آن است، که در نتیجه افزایش ناگهانی جریان خون به بافت، موجب تولید بیش از حد ROS شده و در نتیجه پراکسیداسیون لیپیدهای غشای سلول، دنا توره شدن پروتئین‌ها، اختلال در عملکرد سلول، آسیب به DNA و در نهایت موجب مرگ سلول خواهد شود (۷، ۸). همچنین تحقیقات اخیر نشان داده است I/R از طریق آسیب به سد خونی-بیضه ای و پاسخ‌های ایمنولوژیک و واکنش‌های آماسی روند بلوغ سلول‌های زایا در بافت بیضه مقابل را نیز تحت تأثیر قرار می‌دهد (۹، ۱۰). بر همین اساس در صورت عدم تشخیص به موقع و روش درمانی مناسب اختلال در باروری یکی از مهم‌ترین پیامد این نوع آسیب خواهد بود (۱۱).

امروزه تلاش‌های بسیاری جهت شناسایی ترکیباتی که قادر به کاهش عوارض ناشی از تورشن/دتورشن بافت بیضه باشند به‌عنوان یک روش درمانی در حال انجام است. در چند سال گذشته، توجه زیادی به استفاده از ترکیبات مشتق از گیاهان دارویی به‌عنوان آنتی‌اکسیدان طبیعی معطوف شده است (۱۲).

گیاه مرزنجوش با نام علمی (*Origanum vulgare*, OV)، در ایران با نام‌های پونه کوهی و آویشن کوهی شناخته می‌شود (۱۳، ۱۴)، مطالعات قبلی اثرات ضد التهابی و آنتی‌اکسیدانی فلاونوئیدهای موجود در مرزنجوش را نشان داده‌اند (۱۵، ۱۶). گیاه مرزنجوش سرشار از آنتی‌اکسیدان‌های فنولی است که با افزایش قدرت آنتی‌اکسیدانی، رادیکال‌های آزاد حاوی اکسیژن را به دام می‌اندازد. مطالعات پیشین نشان داده است که فلاونوئیدهای موجود در مرزنجوش با کاهش ROS موجب بهبود روند التهابی شده و دارای نقش حفاظتی نیز است (۱۷، ۱۸). علاوه بر این مرزنجوش دارای اثرات ضد سرطانی، ضد التهابی، آرام‌بخش، ضد عفونی کننده و التیام دهنده زخم‌ها است (۱۳، ۱۴). همچنین در درمان بیماری‌های مختلف از جمله بیماری‌های تنفسی، هیپوگلیسمی و لوسمی نیز مورد استفاده قرار می‌گیرد (۱۹).

با توجه به اینکه آنتی‌اکسیدان‌ها مانع از تشکیل رادیکال‌های آزاد و پراکسیداسیون لیپیدها می‌شوند (۲۰) و از آنجا که اثرات آنتی‌اکسیداتیو عصاره گیاه مرزنجوش به اثبات رسیده است (۱۷، ۱۸). هدف از مطالعه حاضر بررسی اثرات احتمالی عصاره گیاه مرزنجوش بر آسیب‌های بافتی، استرس اکسیداتیو و پارامترهای اسپرم ناشی از تورشن/دتورشن در بیضه موش صحرایی بالغ است.

## مواد و روش‌ها

در این مطالعه تجربی از موش‌های صحرایی نر نژاد ویستار در محدوده وزنی ۲۵۰ تا ۳۰۰ گرم استفاده شد. حیوانات در خانه حیوانات دانشگاه علوم پزشکی گناباد تکثیر و

نگهداری شدند. رت‌ها آزادانه به آب و غذا کافی دسترسی داشتند و در دمای ۲۳-۲۱ درجه سانتی‌گراد و دوره روشنایی - تاریکی ۱۲ ساعته، در قفس‌های مخصوص به صورت گروه‌های چهارتایی نگهداری می‌شدند. این طرح با کسب مجوز از کمیته اخلاق پزشکی دانشگاه علوم پزشکی گناباد (IR.GMU.REC.1396.2) انجام شد. حیوانات به طور تصادفی به ۸ گروه (n=8) به صورت زیر تقسیم شدند:

1. شم (Sham): در این گروه فقط حفره شکم باز و سپس بسته شد.

۲. تورشن/ دتورشن (TD): پیچش طناب اسپرماتیک به مدت ۴ ساعت و پس از آن باز کردن پیچش، ۳۰ دقیقه قبل از باز کردن پیچش تزریق نرمال سالین انجام شد.

۳. تورشن/ دتورشن + مرزنجوش (TD+OV): مشابه گروه ۲ با این تفاوت که به جای نرمال سالین، در ۳ گروه مجزا تزریق مرزنجوش با دوزهای متفاوت (۴۰۰، ۲۵۰، ۱۰۰ mg/kg) انجام شد.

۴. گروه‌های دریافت‌کننده مرزنجوش (OV): بدون هیچ‌گونه عمل جراحی در ۳ گروه مجزا تزریق مرزنجوش با دوزهای متفاوت (۴۰۰، ۲۵۰، ۱۰۰ mg/kg) انجام شد.

عصاره‌گیری:

گیاه مرزنجوش از عطاری‌های شهر گناباد خریداری شد و سپس توسط مرکز رشد فناوری گیاهان دارویی دانشگاه علوم پزشکی گناباد از نظر تاکسونومیک تأیید گردید. پس از تهیه پودر، ۱۰۰ گرم از پودر با الکل ۷۰٪ داخل ارلن مخلوط شد، به طوری که حلال ۲ سانتی‌متر بالاتر از پودر قرار گرفت. درب ارلن با ورق آلومینیومی پوشانده و به مدت ۲۴ ساعت نگهداری شد. پس از آن مخلوط در دستگاه روتاری با دمای ۵۰ درجه سانتی‌گراد قرار داده شد تا حلال جدا شود. پس از تغلیظ، عصاره در آون با دمای ۵۰ درجه قرار گرفت تا پودر عصاره به دست آید (۱۳).

روش جراحی:

برای انجام جراحی، موش‌ها با استفاده از تزریق داخل صفاقی کتامین (شرکت آلفاسان هلند) (۴۰ mg/kg) و زایلازین (شرکت آلفاسان هلند) (۵ mg/kg) تحت بیهوشی قرار گرفتند و سپس برای ایجاد تورشن، بیضه سمت چپ را از طریق ایجاد برش در اسکروتوم خارج کرده و پس از آن چرخش طناب اسپرماتیک به میزان ۷۲۰ درجه در خلاف جهت عقربه‌های ساعت انجام شد. سپس بیضه با دقت به کیسه بیضه بازگردانده شده و به منظور جلوگیری از باز شدن طناب اسپرماتیک با سه بخیه منفرد (با نخ ۰/۶) بیضه در موقعیت‌های قطب تحتانی و دو قطب لترال به عضله دارتوس ثابت شد (۲۱). پس از گذشت ۴ ساعت مجدداً پس از بیهوشی، اسکروتوم باز و جهت برقراری جریان خون پیچش ایجاد شده، باز گشت. رنگ بیضه قبل از عمل تورشن، روشن بود در حالی که پس از پیچش تغییر رنگ به صورت ارغوانی تیره مشاهده شد. ۲۴ ساعت پس از جراحی، حیوانات مجدداً با استفاده از کتامین/زایلازین بی‌هوش گشتند و جهت بررسی فاکتورهای استرس اکسیداتیو خون‌گیری انجام شد، همچنین بافت بیضه جهت بررسی تغییرات بافت‌شناسی و نیز اپیدیم برای بررسی پارامترهای اسپرم برداشته شد.

بررسی بافت‌شناسی:

ابتدا نمونه‌ها در فرمالین ۱۰٪ به مدت یک هفته فیکس و پس از آن مراحل آماده‌سازی شامل آبگیری که توسط درجات صعودی الکل انجام شد و شفاف‌سازی با استفاده از زایلین صورت گرفت و در نهایت با کمک پارافین قالب‌گیری انجام شد. از بلوک‌های پارافینی توسط میکروتوم برش‌هایی به ضخامت ۵ میکرون تهیه شد و سپس با روش هماتوکسیلین-ئوزین رنگ‌آمیزی انجام گرفت (۲۱). برای اندازه‌گیری ارتفاع اپیتلیوم زایا و قطر لوله‌های منی ساز از عدسی چشمی میکروسکوپی مدرج که ابتدا کالیبره شده بود، استفاده گردید. همچنین جهت بررسی رده سلول‌های اسپرماتوژنیک در لوله‌های منی ساز، از روش نمره دهی جانسون استفاده شد. در این سیستم از

محلول ۰/۱ مولار بافر فسفات با pH ۷ و ۰/۱ میلی لیتر از همولیزات، ۰/۱ میلی لیتر از گلوکاتایون ردوکتاز و ۰/۱ میلی لیتر از گلوکاتایون احیا شده با غلظت ۱۰ میلی مول به همولیزات اضافه شد. این محلول به مدت ۱۰ دقیقه در دمای ۳۷ درجه سانتی گراد انکوبه شد و سپس ۰/۱ میلی لیتر از نیکوتین آمید آدنین دی نوکلئوتید فسفات (NADPH) ۱/۵ میلی مول اضافه و اکسیداسیون NADPH در مدت ۳ دقیقه کنترل شد. واکنش با افزودن ۱,۵ میلی مول آب اکسیژنه به حجم ۰/۱ میلی لیتر شروع و کاهش جذب در طول موج ۳۴۰ نانومتر برای مدت ۵ دقیقه با دستگاه اسپکتروفوتومتر کنترل شد (۲۵).

اندازه گیری فعالیت آنزیم سوپر اکسید دیسموتاز (Superoxide dismutase, SOD): میزان ۰/۰۶۷ M بافر سدیم فسفات با pH ۷/۸، ۱/۵ M نیتروبلوترازولیوم، ۰/۱۲ M ریوفلاوین، ۰/۱ M اتیلن دی امین تترا استیک اسید و ۰,۳ M سدیم سیانید با هم مخلوط و سپس به مدت ۱۲ دقیقه زیر نور لام فلورسنت ۸ وات قرار داده شد. جذب نوری کنترل شد و میزان جذب در نمونه‌ها در فاصله زمانی صفر و ۵ دقیقه قرائت و محاسبه شد. درصد مهار محاسبه و با استفاده از رقت‌های مختلف آنزیم منحنی استاندارد رسم گردید (۲۵).

اندازه گیری فعالیت آنزیم کاتالاز: از طریق تعیین میزان تخریب H<sub>2</sub>O<sub>2</sub> در طول موج ۲۴۰ نانومتر به روش اسپکتوفوتومتری در مقابل بلانک آب سنجیده شد. در این روش از آب اکسیژنه ۳۰ mm در بافر فسفات ۵۰ M با pH ۷ استفاده شد و فعالیت کاتالاز با کمک ضریب خاموشی M<sup>-1</sup> cm<sup>-1</sup> ۴۰ برای H<sub>2</sub>O<sub>2</sub> محاسبه شد (۲۵).

آنالیز آماری:

تجزیه و تحلیل داده‌ها با استفاده از نرم‌افزار آماری SPSS 22 انجام شد. پس از بررسی توزیع نرمال داده‌ها با استفاده از آزمون Kolmogorov-Smirnov، در صورت نرمال بودن داده‌ها، آزمون One way ANOVA و به دنبال آن تست تکمیلی Tukey انجام گرفت و در صورتی که توزیع

نمره ۱ (فقط دارای سلول‌های سرتولی) تا نمره ۱۰ (نرمال) استفاده می‌شود و به طور کلی نمره ۱-۳ اسپرماتوزنز ضعیف، ۴-۷ متوسط و ۸ تا ۱۰ دارای اسپرماتوزنز خوب است (۲۲). از هر نمونه بیضه به طور تصادفی ۲۰ لوله انتخاب و مورد مطالعه قرار گرفت. بررسی تعداد و مورفولوژی اسپرم:

پس از خارج کردن اپیدیدیم چپ از بدن حیوان، داخل ۱ میلی لیتر نرمال سالین قرار گرفت. سپس با استفاده از قیچی قطعه، قطعه و با پنس کمی فشرده شد. بعد از آن با افزودن ۵ میلی لیتر نرمال سالین رقیق گردید و به مدت ۱۰ دقیقه داخل انکوباتور CO<sub>2</sub> با دمای ۳۷ درجه سانتی گراد قرار گرفت. مخلوط توسط هم زدن کاملاً همگن گردید و قطره‌ای از آن توسط سمپلر روی لام ثوبار قرار گرفت. با کمک میکروسکوپ نوری عدسی شی X۴۰ تعداد اسپرم‌ها شمارش گردید. بعلاوه جهت بررسی مورفولوژی اسپرم، از این محلول اسمیر نیز تهیه و رنگ آمیزی پاپانیکلا انجام گرفت (۲۳). در هر لام اسپرم‌ها از نظر مورفولوژی بررسی و اسپرم‌های غیر نرمال (اسپرم‌های بدون دم، دارای پیچش دم، گردن خم و ..... ) با استفاده از میکروسکوپ نوری بررسی و شمارش شدند.

اندازه گیری پارامترهای بیوشیمیایی:

سنجش میزان مالون دی آلدئید ( Malondialdehyde, MDA): ۱/۵ میلی لیتر اسید فسفوریک ۱ درصد، ۰,۵ میلی لیتر تیوباربتوریک اسید ۰,۶ درصد و ۲۵۰ میکرو لیتر از همولیزات را با هم مخلوط کرده و سپس در بن ماری به مدت ۴۵ دقیقه قرار داده شد. پس از سرد شدن ۴ میلی لیتر -n بوتانول اضافه و همزده شد و با دور ۳۰۰۰ g به مدت ۱۰ دقیقه سانتریفیوژ شد و پس از آن محلول رویی جدا و مورد استفاده قرار گرفت. جذب نوری محلول در طول موج ۵۳۵ نانومتر قرائت شد و با استفاده از منحنی استاندارد محاسبه گردید (۲۴).

اندازه گیری فعالیت آنزیم گلوکاتایون پراکسیداز (Glutathione Peroxidase, GPx): ۰/۵ میلی لیتر از

معنی‌داری را نشان داد ( $P=0/0001$ ,  $P<0/05$ )، در حالی که بین گروه‌های OV نسبت به گروه Sham تفاوت معنی‌داری دیده نشد و نیز در گروه‌های TD+OV نسبت به گروه TD این مقدار افزایش داشت که از این میان فقط در گروه دریافت‌کننده مرزنجوش با دوز 400 mg/kg این افزایش معنی‌داری بود ( $P<0/01$ ). نتایج حاصل از ارتفاع اپیتلیوم (the height epithelium, HE) کاهش معنی‌داری را در گروه‌های TD، TD+OV 100 و TD+OV 250 نسبت به گروه Sham نشان داد ( $P<0/05$ ,  $P=0/01$ ),  $P<0/0001$ ، همین‌طور در گروه‌های OV نسبت به گروه Sham اختلاف معنی‌داری مشاهده نشد ( $P=0/4P=$ ، در مقایسه بین گروه‌های TD+OV نیز نسبت به گروه TD میزان ارتفاع اپیتلیوم افزایش داشت؛ ولی این افزایش معنی‌دار نبود ( $P=0/3$ ,  $P=1$ ) (جدول 1، شکل 1).

داده‌ها نرمال نبود از آزمون nonparametric Kruskal-Wallis استفاده شد. نتایج به صورت  $Mean \pm SEM$  بیان شده است و  $P<0/05$  به عنوان سطح معنی‌داری در نظر گرفته شد.

### یافته‌ها

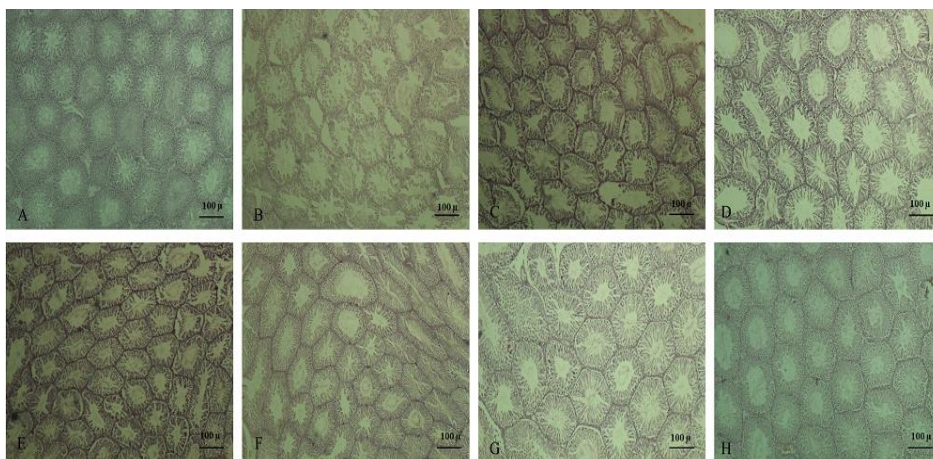
ارزیابی بافت‌شناسی:

نتایج حاصل از نمره جانسون (Johnson's Score) در گروه TD، تمام گروه‌های TD+OV و گروه دریافت‌کننده مرزنجوش با دوز 100 mg/kg (OV100) به طور قابل‌توجهی نسبت به گروه Sham کمتر بود ( $P=0/0001$ ,  $P<0/01$ ,  $P<0/05$ ) و در گروه‌های TD+OV نسبت به گروه TD افزایش معنی‌داری در نمره جانسون مشاهده شد ( $P=0/0001$ ,  $P<0/01$ ). همچنین نتایج حاصل از مقایسه قطر لوله‌های منی ساز (seminiferous tubule diameter, STD) در گروه‌های TD و TD+OV 100 نسبت به گروه Sham کاهش

جدول 1: مقایسه میانگین نمره جانسون، قطر لوله‌های منی ساز و ارتفاع اپیتلیوم بین گروه‌های مختلف.

| گروه     | نمره جانسون      | قطر لوله‌های منی ساز | ارتفاع اپیتلیوم |
|----------|------------------|----------------------|-----------------|
| sham     | 9/2±0/20         | 158/41±0/30          | 34/59±0/21      |
| TD       | 2/40±0/24***     | 70/85±0/29***        | 20/04±0/29***   |
| TD+OV100 | 3/60±0/24***,##  | 115/52±15/97*        | 25/02±0/63**    |
| TD+OV250 | 5/40±0/18***,### | 130/89±3/95          | 29/09±0/87*     |
| TD+OV400 | 5/60±0/24***,### | 137/90±3/35##        | 30/54±1/20      |
| OV100    | 7/60±0/13*       | 139/94±4/28          | 31/25±0/53      |
| OV250    | 8/60±0/10        | 140/79±2/30          | 32/93±0/46      |
| OV400    | 8/70±0/10        | 150/69±2/74          | 33/02±0/54      |

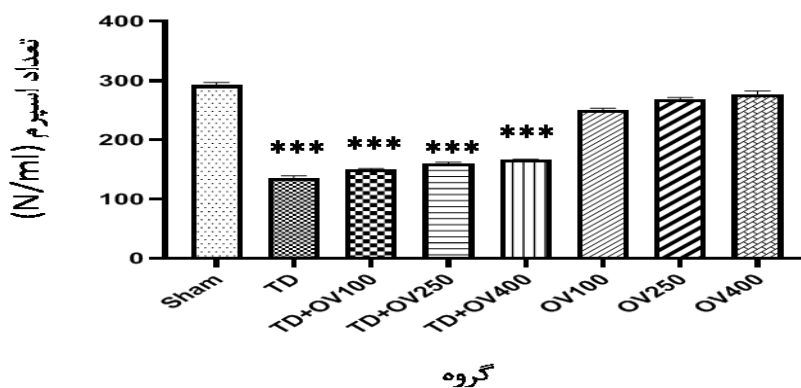
Sham: گروه کنترل، TD: پیچش طناب اسپرماتیک، TD+OV: پیچش طناب اسپرماتیک و دریافت مرزنجوش با دوزهای (100، 250 و 400 mg/kg)، OV: فقط دریافت مرزنجوش با دوزهای (100، 250 و 400 mg/kg). در هر گروه مقادیر میانگین  $\pm$  انحراف معیار حاصل سنجش تعداد 8 نمونه محاسبه شده است. مقدار  $P$  کمتر از 0/05 به عنوان سطح معنی‌داری در نظر گرفته شده است. \* نشان‌دهنده مقایسه با گروه Sham و # نشان‌دهنده مقایسه با گروه TD است ( $P<0/01$ ),  $###P<0/0001$ ,  $***P=0/0001$ ,  $**P<0/01$ ,  $*P<0/05$ ).



شکل ۱: مقطع بافت‌شناسی بیضه با رنگ آمیزی هماتوکسیلین-ائوزین در گروه‌های مختلف. A: Sham (گروه کنترل)، B: TD (پیچش طناب اسپرماتیک)، C: TD+OV (پیچش طناب اسپرماتیک و دریافت مرزنجوش با دوزهای ۴۰۰، ۲۵۰ و ۱۰۰ mg/kg)، D، E، F، G، H: OV (فقط دریافت مرزنجوش با دوزهای ۴۰۰ mg/kg، ۲۵۰ و ۱۰۰ mg/kg).

تعداد اسپرم: نتایج حاصل از شمارش اسپرم نشان داد که تعداد اسپرم در گروه‌های TD و تمام گروه‌های TD+OV نسبت به گروه Sham به طور معنی‌داری کاهش یافته است ( $P=0/001$ )، در گروه‌های دریافت‌کننده مرزنجوش معنی‌دار نبود ( $P=1$ ،  $P=0/3$ ) (نمودار ۱).

تعداد اسپرم (N/ml): مقایسه میانگین تعداد اسپرم‌ها در بین گروه‌های مختلف. Sham: گروه کنترل، TD: پیچش طناب اسپرماتیک، TD+OV: پیچش طناب اسپرماتیک و دریافت مرزنجوش با دوزهای ۴۰۰، ۲۵۰ و ۱۰۰ mg/kg. در هر گروه مقادیر میانگین  $\pm$  انحراف معیار حاصل سنجش تعداد ۸ نمونه محاسبه شده است. مقدار  $P$  کمتر از ۰/۰۵ به عنوان سطح معنی‌داری آماری در نظر گرفته شده است. \* نشان‌دهنده مقایسه با گروه Sham است ( $P=0/001$ ).

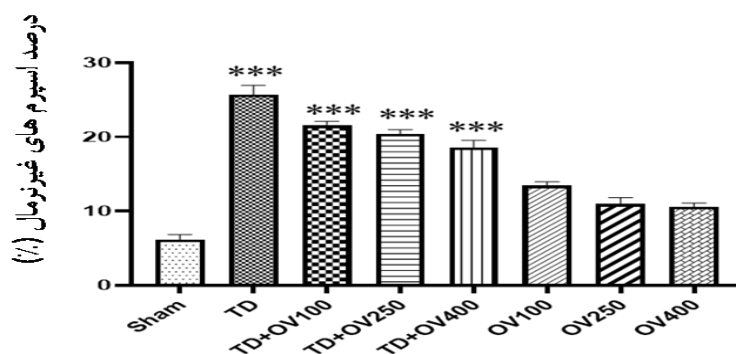


نمودار ۱: مقایسه میانگین تعداد اسپرم‌ها در بین گروه‌های مختلف. Sham: گروه کنترل، TD: پیچش طناب اسپرماتیک، TD+OV: پیچش طناب اسپرماتیک و دریافت مرزنجوش با دوزهای ۴۰۰، ۲۵۰ و ۱۰۰ mg/kg. در هر گروه مقادیر میانگین  $\pm$  انحراف معیار حاصل سنجش تعداد ۸ نمونه محاسبه شده است. مقدار  $P$  کمتر از ۰/۰۵ به عنوان سطح معنی‌داری آماری در نظر گرفته شده است. \* نشان‌دهنده مقایسه با گروه Sham است ( $P=0/001$ ).

مورفولوژی اسپرم: نتایج حاصل از بررسی مورفولوژی اسپرم نشان داد که درصد اسپرم‌های غیرطبیعی در گروه TD و تمام گروه‌های TD+OV نسبت به گروه Sham افزایش معنی‌داری داشت ( $P=0/001$ )، در گروه‌های دریافت‌کننده مرزنجوش (OV) نسبت به گروه Sham اختلاف معنی‌داری دیده نشد ( $P=1$ ،  $P=0/5$ ) و همچنین

مورفولوژی اسپرم: نتایج حاصل از بررسی مورفولوژی اسپرم نشان داد که درصد اسپرم‌های غیرطبیعی در گروه TD و تمام گروه‌های TD+OV نسبت به گروه Sham افزایش معنی‌داری داشت ( $P=0/001$ )، در گروه‌های دریافت‌کننده مرزنجوش (OV) نسبت به گروه Sham اختلاف معنی‌داری دیده نشد ( $P=1$ ،  $P=0/5$ ) و همچنین

در گروه‌های TD+OV نیز نسبت به گروه TD درصد اسپرم‌های غیرطبیعی کاهش یافته بود؛ ولی این کاهش معنی‌دار نبود ( $P=1$ ,  $P=0/4$ ) (نمودار ۲).

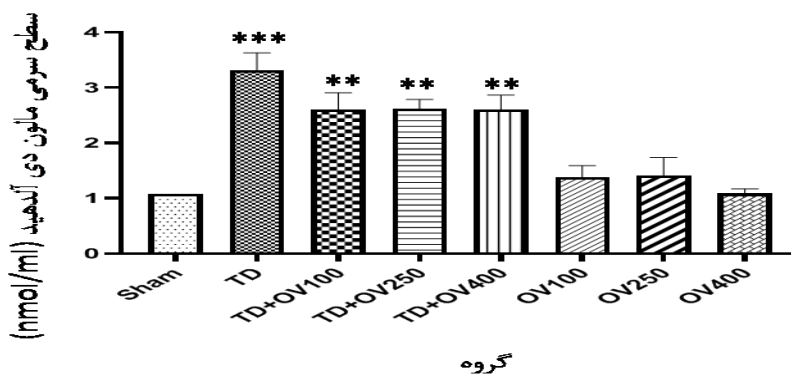


گروه

نمودار ۲: مقایسه درصد اسپرم‌های غیرطبیعی بین گروه‌های مختلف. Sham: گروه کنترل، TD: پیچش طناب اسپرماتیک، TD+OV: پیچش طناب اسپرماتیک و دریافت مرزنجوش با دوزهای (۱۰۰، ۲۵۰ و ۴۰۰ mg/kg)، OV: فقط دریافت مرزنجوش با دوزهای (۱۰۰، ۲۵۰ و ۴۰۰ mg/kg). در هر گروه مقادیر میانگین  $\pm$  انحراف معیار حاصل سنجش تعداد ۸ نمونه محاسبه شده است. مقدار  $P$  کمتر از ۰/۰۵ به عنوان سطح معنی‌داری در نظر گرفته شده است. \* نشان‌دهنده مقایسه با گروه Sham است ( $P=0/001$ ).

نتایج پارامترهای بیوشیمیایی: غلظت MDA: سطح سرمی MDA در گروه TD و تمام گروه‌های TD+OV نسبت به گروه Sham به طور معنی‌داری افزایش داشت ( $P<0/01$ ,  $P=0/001$ ) و در گروه‌های دریافت‌کننده مرزنجوش (OV) نسبت به گروه Sham تفاوت معنی‌داری دیده نشد ( $P=1$ ). مرزنجوش تا حدودی توانسته میزان MDA را در گروه‌های تورشن/دتورشن (TD+OV) کاهش دهد؛ ولی این کاهش نسبت به گروه TD معنی‌دار نبود ( $P=1$ ) (نمودار ۳).

نتایج پارامترهای بیوشیمیایی: غلظت MDA: سطح سرمی MDA در گروه TD و تمام گروه‌های TD+OV نسبت به گروه Sham به طور معنی‌داری افزایش داشت ( $P<0/01$ ,  $P=0/001$ ) و در گروه‌های دریافت‌کننده مرزنجوش (OV) نسبت به گروه Sham تفاوت معنی‌داری دیده نشد ( $P=1$ ). مرزنجوش تا حدودی توانسته میزان MDA را در گروه‌های تورشن/دتورشن (TD+OV) کاهش دهد؛ ولی این کاهش نسبت به گروه TD معنی‌دار نبود ( $P=1$ ) (نمودار ۳).



گروه

نمودار ۳: مقایسه میانگین غلظت مالون دی آلدئید در بین گروه‌های مختلف. Sham: گروه کنترل، TD: پیچش طناب اسپرماتیک، TD+OV: پیچش طناب اسپرماتیک و دریافت مرزنجوش با دوزهای (۱۰۰، ۲۵۰ و ۴۰۰ mg/kg)، OV: فقط دریافت مرزنجوش با دوزهای (۱۰۰، ۲۵۰ و ۴۰۰ mg/kg). در هر گروه مقادیر میانگین  $\pm$  انحراف معیار حاصل سنجش تعداد ۸ نمونه محاسبه شده است. مقدار  $P$  کمتر از ۰/۰۵ به عنوان سطح معنی‌داری در نظر گرفته شده است. \* نشان‌دهنده مقایسه با گروه Sham است ( $P<0/01$ ), (\*\*\*)  $P=0/001$ .

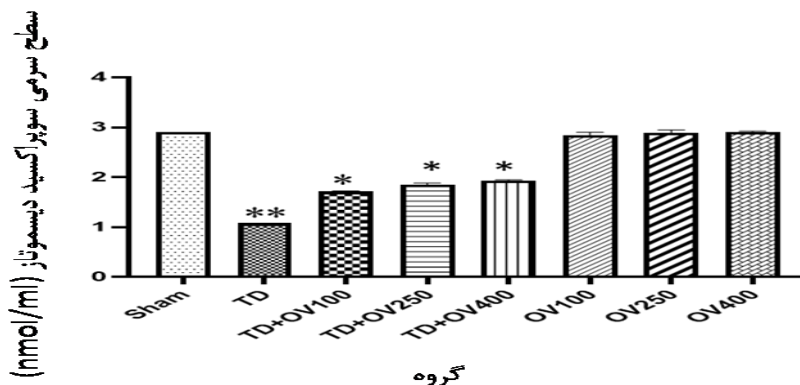
غلظت SOD: میزان SOD در گروه TD و تمام گروه‌های TD+OV نسبت به گروه Sham به طور معنی‌داری کاهش داشت

غلظت SOD: میزان SOD در گروه TD و تمام گروه‌های TD+OV نسبت به گروه Sham به طور معنی‌داری کاهش داشت



SOD را در گروه‌های تورشن/دتورشن (TD+OV) افزایش دهد؛ ولی این افزایش نسبت به گروه TD معنی دار نبود (P=۱) (نمودار ۴).

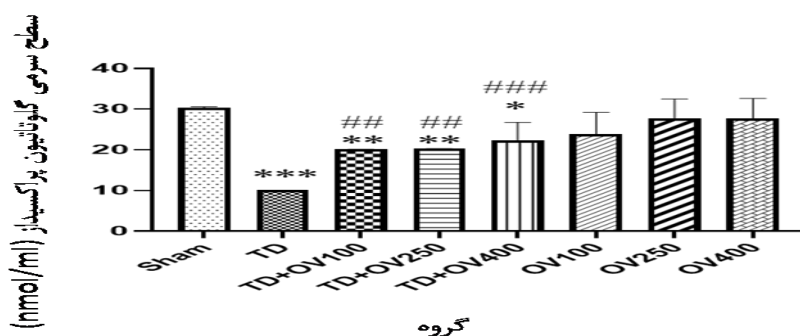
و در گروه‌های دریافت‌کننده مرزنجوش (OV) نسبت به گروه Sham تفاوت معنی داری دیده نشد (P=۱). مرزنجوش تا حدودی توانسته میزان



نمودار ۴: مقایسه میانگین غلظت سوپراکسید دیسموتاز در بین گروه‌های مختلف. Sham: گروه کنترل، TD: پیچش طناب اسپرماتیک، TD+OV: پیچش طناب اسپرماتیک و دریافت مرزنجوش با دوزهای (۱۰۰، ۲۵۰ و ۴۰۰ mg/kg)، OV: فقط دریافت مرزنجوش با دوزهای (۱۰۰، ۲۵۰ و ۴۰۰ mg/kg). در هر گروه مقادیر میانگین  $\pm$  انحراف معیار حاصل سنجش تعداد ۸ نمونه محاسبه شده است. مقدار P کمتر از ۰/۰۵ به عنوان سطح معنی داری آماری در نظر گرفته شده است. \* نشان‌دهنده مقایسه با گروه Sham است (P<۰/۰۵, \*\*P<۰/۰۱).

مرزنجوش موجب بهبودی سطح GPx در گروه‌های تورشن/دتورشن (TD+OV) شد، به طوری که میزان GPx در این گروه‌ها (TD+OV) نسبت به گروه TD به شکل معنی داری افزایش داشت (P<۰/۰۱, P=۰/۰۰۱) (نمودار ۵).

غلظت GPx: بررسی نتایج میزان GPx در گروه TD و تمام گروه‌های TD+OV نسبت به گروه Sham به طور معنی داری کاهش داشت (P<۰/۰۱, P<۰/۰۵, P=۰/۰۰۱) و در گروه‌های دریافت‌کننده مرزنجوش (OV) نسبت به گروه Sham تفاوت معنی داری دیده نشد (P=۰/۲, P=۰/۹).

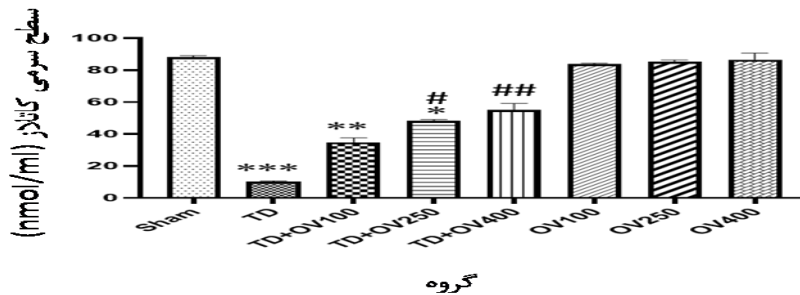


نمودار ۵: مقایسه میانگین غلظت گلوکاتایون پراکسیداز در بین گروه‌های مختلف. Sham: گروه کنترل، TD: پیچش طناب اسپرماتیک، TD+OV: پیچش طناب اسپرماتیک و دریافت مرزنجوش با دوزهای (۱۰۰، ۲۵۰ و ۴۰۰ mg/kg)، OV: فقط دریافت مرزنجوش با دوزهای (۱۰۰، ۲۵۰ و ۴۰۰ mg/kg). در هر گروه مقادیر میانگین  $\pm$  انحراف معیار حاصل سنجش تعداد ۸ نمونه محاسبه شده است. مقدار P کمتر از ۰/۰۵ به عنوان سطح معنی داری آماری در نظر گرفته شده است. \* نشان‌دهنده مقایسه با گروه Sham و # نشان‌دهنده مقایسه با گروه TD است (P<۰/۰۱, ###P=۰/۰۰۱, \*\*P<۰/۰۵, \*\*\*P<۰/۰۰۱).

غلظت CAT:

موجب افزایش میزان CAT در گروه‌های تورشن/دورشن (TD+OV) شد؛ ولی این افزایش فقط در گروه‌های TD+OV 250 و TD+OV 400 نسبت به گروه TD معنی‌دار بود ( $P < 0/05$ ,  $P < 0/01$ ) (نمودار ۶).

میزان CAT در گروه‌های TD، TD+OV 100 و TD+OV 250 نسبت به گروه Sham به طور معنی‌داری کاهش داشت ( $P = 0/0001$ ,  $P < 0/05$ ,  $P < 0/01$ ) و در گروه‌های دریافت‌کننده مرزنجوش (OV) نسبت به گروه Sham تفاوت معنی‌داری دیده نشد ( $P = 1$ ). مرزنجوش



نمودار ۶: مقایسه میانگین غلظت کاتالاز در بین گروه‌های مختلف. Sham: گروه کنترل، TD: پیچش طناب اسپرماتیک، TD+OV: پیچش طناب اسپرماتیک و دریافت مرزنجوش با دوزهای (۴۰۰، ۲۵۰ و ۱۰۰ mg/kg)، OV: فقط دریافت مرزنجوش با دوزهای (۴۰۰، ۲۵۰ و ۱۰۰ mg/kg). در هر گروه مقادیر میانگین  $\pm$  انحراف معیار حاصل سنجش تعداد ۸ نمونه محاسبه شده است. مقدار  $P$  کمتر از ۰/۰۵ به عنوان سطح معنی‌داری آماری در نظر گرفته شده است. \* نشان‌دهنده مقایسه با گروه Sham و # نشان‌دهنده مقایسه با گروه TD است ( $P < 0/05$ ,  $P < 0/01$ ,  $P < 0/0001$ ).

## بحث

در مطالعه حاضر به بررسی اثرات عصاره گیاه مرزنجوش بر آسیب‌های بافتی، استرس اکسیداتیو و پارامترهای اسپرم ناشی از تورشن/دورشن در بیضه موش صحرایی بالغ پرداخته شد. نتایج مطالعه حاضر نشان داد تورشن بیضه موجب آسیب بافتی شامل کاهش ضخامت اپیتلیوم زایا، قطر لوله‌های منی ساز و نمره جانسون می‌شود، علاوه بر این بر کیفیت اسپرماتوزن نیز اثر منفی دارد به طوری که موجب کاهش تعداد اسپرم و افزایش اسپرم‌های غیرطبیعی می‌شود. همچنین در رابطه با فاکتورهای استرس اکسیداتیو ایسکمیک بیضه موجب افزایش میزان MDA و کاهش سطح SOD، GPx و CAT می‌شود. از طرفی مرزنجوش با دارا بودن خواص آنتی‌اکسیدانی توانست آسیب‌های ناشی از تورشن بیضه را کاهش دهد.

اختلال در خون‌رسانی یک اندام، می‌تواند منجر به آسیب و مرگ سلولی شود (۲۶)، هرچند برقراری مجدد خون‌رسانی موجب نجات بافت خواهد شد؛ اما این امر نیز می‌تواند موجب بروز آسیب‌های بیشتری گردد (۲۷). عوامل بسیاری نظیر افزایش تولید رادیکال‌های آزاد، سایتوکین‌های التهابی و همچنین آسیب عروق خونی کوچک در شکل‌گیری جراحات متعاقب ریپرفیوژن می‌توانند نقش داشته باشند (۲۸). برقراری مجدد خون‌رسانی به بافت ایسکمیک موجب تشکیل گونه‌های فعال اکسیژن می‌شود (۲۹) و این رادیکال‌های آزاد موجب آسیب به غشای سلول و افزایش میزان چسبندگی لکوسیت‌ها به اندوتلیوم خواهند شد (۸). تورشن بافت بیضه موجب مرگ سلول‌های زایا نیز می‌شود که علت آن عدم تأمین اکسیژن مورد نیاز، تجمع متابولیت‌های سمی و تخلیه انرژی ذخیره شده سلول است (۳۰).

پراکسیداز و کاتالاز بیشتر شده و منجر به آسیب به لیپیدها در غشا سلول، پروتئین، DNA و یا RNA می‌شود (۱۳). در بخش دیگری از مطالعه به بررسی فاکتورهای استرس اکسیداتیو پرداخته شد، که نتایج حاصل نشان داد ایسکمی/ریپرفیوژن موجب افزایش سطح MDA به عنوان مارکر اکسیداسیون لیپیدی و نیز کاهش میزان SOD، GPx و کاتالاز می‌شود.

در این راستا مطالعه Shokoohi و همکاران که به بررسی اثرات محافظتی عصاره هیدروالکلی شاه تره بر آسیب بافت بیضه ناشی از ایسکمی/ریپرفیوژن بیضه در موش‌های صحرایی بالغ پرداختند نشان داد که تورشن/دورتورشن بیضه موجب افزایش سطح MDA و کاهش میزان SOD و GPx می‌شود و درمان با عصاره هیدروالکلی شاه تره موجب کاهش میزان MDA و افزایش سطح SOD و GPx می‌شود (۲۱). امروزه تلاش‌های بسیاری در جهت شناسایی عوامل و ترکیباتی که موجب مهار یا کاهش عوارض تورشن/دورتورشن بیضه باشند به عنوان یک روش درمانی در حال انجام است. طبق مطالعات انجام شده مرزنجوش سرشار از آنتی‌اکسیدان‌های قوی است که می‌تواند فعالیت رادیکال‌های آزاد را خنثی نماید (۳۴، ۳۵).

در مطالعه‌ای که توسط خیراندیش و همکاران به بررسی اثر گیاه مرزنجوش بر تغییرات مورفولوژیک و هیستولوژیک بافت تخمدان پس از دریافت طولانی مدت مس بر موش‌های صحرایی پرداختند، نتایج نشان داد خاصیت آنتی‌اکسیدانی مرزنجوش موجب کاهش آسیب‌های تخمدانی می‌شود (۱۳).

همچنین در مطالعه‌ای که فلاح و همکاران به بررسی تأثیر دوزهای مختلف مرزنجوش (۵۰۰ mg/kg) بر روند اسپرماتوژن و غلظت اسپرم در آسیب اکسیداتیو ناشی از کادمیوم در موش‌های صحرایی پرداختند، نشان داد که مرزنجوش در دوز مناسب (۲۵۰ mg/kg) دارای اثرات مثبتی بر اسپرماتوژن بوده و همچنین استرس اکسیداتیو ایجاد شده را نیز کنترل می‌کند (۳۶).

در همین زمینه مطالعه Davoodi و همکاران که به بررسی اثرات عصاره مریم‌گلی در مقابل آسیب‌های بافت‌شناسی ناشی از ایسکمی/خون‌رسانی مجدد بافت بیضه در موش‌های صحرایی بالغ پرداختند نشان داد که تورشن/دورتورشن بیضه با واسطه تخریب سلول‌های اپیتلیوم زایا موجب تغییرات بافتی از جمله ادم، کاهش ضخامت اپیتلیوم زایا و کاهش قطر لوله‌های منی ساز می‌شود (۳۱). از طرفی Yulug و همکاران در مطالعه‌ای نشان دادند که تورشن بیضه به مدت ۴ ساعت و به میزان ۷۲۰ درجه موجب آسیب بافت بیضه و کاهش اسپرماتوژن می‌شود (۳۲)، و در مطالعات قبلی ما نیز همین نتایج به دست آمد (۲، ۲۱). نتایج حاصل از این مطالعه نیز نشان داد که تورشن بیضه به مدت ۴ ساعت و به دنبال آن دورتورشن موجب تخریب بافت و کاهش کیفیت اسپرماتوژن می‌شود. نشان داده شده است که استرس اکسیداتیو موجب شکل‌گیری ROS و مهار اسپرماتوژن می‌شود، به شکلی که فعالیت آنزیم‌های آنتی‌اکسیدانی کاهش یافته و سبب ایجاد آپوپتوز در سلول‌های اسپرماتوگونی می‌گردد، در حالی که استفاده از عصاره مریم‌گلی به عنوان آنتی‌اکسیدان می‌تواند دارای اثرات محافظتی باشند (۳۱).

به طور مشابه ایسکمی/خون‌رسانی مجدد بافت بیضه علاوه بر ایجاد آسیب به بافت، می‌تواند بر روند اسپرماتوژن نیز تأثیر بگذارد؛ به عبارت دیگر تولید بیش از حد رادیکال‌های آزاد موجب کاهش کیفیت اسپرم می‌شود. مطالعات متعددی نیز نشان دادند که ایسکمی/ریپرفیوژن بیضه موجب کاهش کیفیت اسپرم از جمله کاهش تحرک، کاهش غلظت اسپرم و افزایش اسپرم با مورفولوژی غیرطبیعی می‌شود (۲۱، ۳۳). در مطالعه حاضر نیز نتایج نشان‌دهنده کاهش اسپرم و افزایش اسپرم‌های غیرطبیعی در گروه تورشن/دورتورشن نسبت به گروه شم بود.

سلول‌های بدن به طور طبیعی قادر به حذف رادیکال‌های آزاد هستند. استرس اکسیداتیو زمانی بروز می‌کند که میزان رادیکال‌های آزاد تولیدشده از توان آنتی‌اکسیدانی سلول‌ها از جمله فعالیت آنزیم‌های سوپراکسید دیسموتاز، گلوکوتایون

شود، از جمله آسیب شدید بافت به دلیل مدت زمان زیاد تورشن (۴ ساعت) باشد. همچنین اگرچه فلاونوئیدها در غلظت پایین به عنوان یک آنتی اکسیدان قوی عمل می کنند؛ ولی نشان داده شده است که غلظت بالای آن می تواند موجب تولید رادیکال های آزاد شود (۳۸) و در این مطالعه نیز ممکن است دلیلی بر عدم تأثیر عصاره مرزنجوش بر کاهش عوارض ناشی از تورشن باشد.

بر این اساس با توجه به اثرات متفاوتی که دوزهای مختلف عصاره مرزنجوش در بافت های متفاوت نشان داده است، نیاز به مطالعات بیشتری وجود دارد.

### نتیجه گیری

مطالعه حاضر نشان داد تورشن بیضه موجب آسیب بافتی شامل کاهش ضخامت اپیتلیوم زایا، کاهش قطر لوله های منی ساز و کاهش نمره جانسون می شود، علاوه بر این بر کیفیت اسپرماتوزن نیز اثر منفی دارد. همچنین در رابطه با فاکتورهای استرس اکسیداتیو ایسکمی بیضه موجب افزایش MDA و کاهش سطح SOD، GPx و CAT می شود. استفاده از مرزنجوش تا حدودی به همراه جراحی می تواند عوارض ناشی از آسیب تورشن را کاهش دهد.

### تشکر و قدردانی

این مقاله حاصل طرح تحقیقاتی مصوب معاونت پژوهشی دانشگاه علوم پزشکی گناباد با کد (IR.GMU.REC.1396.2) است که از این معاونت تشکر به عمل می آید. هیچ کدام از نویسندگان این مطالعه، افراد و دستگاه ها تعارض منافی برای انتشار این مقاله ندارند.

در مطالعه رئیس زاده و همکاران که به بررسی تأثیر غلظت های مختلف عصاره آبی مرزنجوش (۵۰۰ mg/kg) در آسیب تحت حاد ناشی از استرس اکسیداتیو کادمیم در کلیه موش صحرایی پرداخته شد، نتایج نشان دهنده تأثیر قابل توجه عصاره مرزنجوش با دوز ۵۰۰/kg بر آسیب های کلیوی ناشی از کلرید کادمیوم بود (۳۷).

همچنین در مطالعه کاشانی و همکاران که به بررسی اثرات ناهنجاری زایی عصاره گیاه دارویی مرزنجوش بر جنین های موش سوری پرداختند، نتایج نشان داد دوز بالای عصاره مرزنجوش موجب سقط و ناهنجاری در جنین مادران دریافت کننده این عصاره می شود (۳۸).

مطالعه حاضر نیز نشان داد تزریق مرزنجوش با دوزهای مختلف (۱۰۰، ۲۵۰، ۴۰۰ mg/kg) در گروه های درمانی در مقایسه با گروه تورشن/دورتورشن، توانست ضخامت اپیتلیوم زایا، قطر لوله های منی ساز و نمره جانسون را افزایش دهد، علاوه بر این موجب افزایش تعداد اسپرم و کاهش اسپرم های غیرطبیعی شد. همچنین در رابطه با فاکتورهای استرس اکسیداتیو تزریق مرزنجوش میزان MDA را کاهش و مقدار آنزیم های SOD، GPx و CAT را افزایش داد. به طور کلی عوارض ناشی از تورشن بیضه توسط مرزنجوش کاهش یافت، هرچند این کاهش به جز در مورد نمره جانسون و میزان GPx در سایر موارد معنی دار نبود.

اثرات عصاره مرزنجوش در بهبود آسیب های ناشی از تورشن/دورتورشن احتمالاً مربوط به خواص عوامل آنتی اکسیدانی است که در این گیاه اثبات شده است.

دلایل مختلفی می تواند وجود داشته باشد که مرزنجوش نتوانسته موجب کاهش قابل توجه آسیب های ناشی از تورشن

### منابع

- 1.Sari E, Aksit H, Erken HA, Yay A, Aksit D, Amasyali AS, et al. Protective effect of 2-APB on testicular ischemia-reperfusion injury in rats. J Urol. 2015;193(3):1036-41.
- 2.Moghimian M, Abtahi-Evari S-H, Shokoohi M, Amiri M, Soltani M. Effect of Syzygium aromaticum (clove) extract on seminiferous tubules and oxidative stress after testicular torsion in adult rats. Physiol Pharmacol. 2017;21(4):343-50.

3. Asghari A, Akbari G, Meghdadi A, Mortazavi P. Effects of melatonin and metformin co-administration on testicular ischemia/reperfusion injury in rats. *J Pediatr Urol.* 2016;12(6):410.
4. Erdem AO, Ozkisacik S, Mersinli B, Şirinyildiz F, Ek R, Culhaci N, et al. Long-term protective effects of the combination of intermittent reperfusion and hypothermia on reperfusion injury in an experimental testicular torsion model. *J Pediatr Surg.* 2020;12:14-21.
5. Ringdahl EN, Teague L. Testicular torsion. *Am Fam Physician.* 2006;74(10):1739-43.
6. Hamed GM, Ahmed RM, Emara MM, Mahmoud MH. Effect of erythropoietin on experimental unilateral testicular torsion detorsion in rat model. *Life Sci J.* 2011;8(2):405-12.
7. Wei S-M, Yan Z-Z, Zhou J. *Psoralea corylifolia* protects against testicular torsion/detorsion-induced ischemia/reperfusion injury. *J Ethnopharmacol.* 2011;137(1):568-74.
8. Mauny MP, Danarto R, Heriyanto DS. Protective role of methylprednisolone and mRNA expression of BAX, BCL-2 gene in testicular torsion-detorsion of male albino wistar rats. *Berkala Ilmu Kedokteran.* 2020;52(3): 205-213.
9. Cuzzocrea S, Riley DP, Caputi AP, Salvemini D. Antioxidant therapy: a new pharmacological approach in shock, inflammation, and ischemia/reperfusion injury. *Pharmacol Rev.* 2001;53(1):135-59.
10. Harrison R, De Marval MM, Lewis-Jones D, Connolly R. Mechanism of damage to the contralateral testis in rats with an ischaemic testis. *The Lancet.* 1981;318(8249):723-5.
11. Bartke A. Apoptosis of male germ cells, a generalized or a cell type-specific phenomenon?. *Endocrinology.* 1995;136(1):3-4.
12. Pratheeshkumar P, Kuttan G. Ameliorative action of *Vernonia cinerea* L. on cyclophosphamide-induced immunosuppression and oxidative stress in mice. *Inflammopharmacology.* 2010;18(4):197-207.
13. Kheirandish R, ABSHENAS J, SAKHAE E, AZIZI S, Aghaabbasi S. Effects of *Origanum vulgare* on morphometric and histopathologic of ovary following long-term administration of copper. *J Anim Res.* 2018;31(4):85-96.
14. Mirzaee A, Jaberihafashani H, Madani A. Antioxidant activities, total phenols and total Flavonoids assay of *Origanum vulgare*, *Teucrium polium* and *Thymus daensis*. *Hormozgan Med J.* 2012;15(4):285-94.
15. Morshedloo M, Pirali Hamedani M, Yazdani D. An over review to *Origanum vulgare* L. and its pharmacological properties. *J Med Plants.* 2018;17(68):15-31.
16. Oniga I, Puşcaş C, Silaghi-Dumitrescu R, Olah N-K, Sevastre B, Marica R, et al. *Origanum vulgare* ssp. *vulgare*: Chemical composition and biological studies. *Molecules.* 2018;23(8):2077.
17. Alma MH, Mavi A, Yildirim A, Digrak M, Hirata T. Screening chemical composition and in vitro antioxidant and antimicrobial activities of the essential oils from *Origanum syriacum* L. growing in Turkey. *Biol Pharm Bull.* 2003;26(12):1725-9.
18. Ivanova D, Gerova D, Chervenkov T, Yankova T. Polyphenols and antioxidant capacity of Bulgarian medicinal plants. *J Ethnopharmacol.* 2005;96(1-2):145-50.
19. Habibi E, Shokrzadeh M, Chabra A, Naghshvar F, Keshavarz-Maleki R, Ahmadi A. Protective effects of *Origanum vulgare* ethanol extract against cyclophosphamide-induced liver toxicity in mice. *Pharm Biol.* 2015;53(1):10-5.
20. Pryor WA, Stanley J, Blair E. Autoxidation of polyunsaturated fatty acids: II. A suggested mechanism for the formation of TBA reactive materials from prostaglandin like endoperoxides. *Lipids.* 1976;11(5):370-9.

21. Shokoohi M, Shoorei H, Soltani M, Abtahi-Eivari SH, Salimnejad R, Moghimian M. Protective effects of the hydroalcoholic extract of *Fumaria parviflora* on testicular injury induced by torsion/detorsion in adult rats. *Andrologia*. 2018;50(7):e13047.
22. Glander H, Horn L, Dorschner W, Paasch U, Kratzsch J. Probability to retrieve testicular spermatozoa in azoospermic patients. *Asian J Androl*. 2000;2(3):199-206.
23. Seidabadi M, Najafi G, Hasanzadeh S. The effects of ceftriaxone on sperm parameters, DNA damage and in vitro fertilization in mice. *Sci J Kurdistan Univ Medical Sci*. 2017;22(2).
24. Lapenna D, Ciofani G, Pierdomenico SD, Giamberardino MA, Cuccurullo F. Reaction conditions affecting the relationship between thiobarbituric acid reactivity and lipid peroxides in human plasma. *Free Radic Biol Med*. 2001;31(3):331-5.
25. Finaud J, Lac G, Filaire E. Oxidative stress. *Sports Med*. 2006;36(4):327-58.
26. Mallick IH, Yang W, Winslet MC, Seifalian AM. Ischemia—reperfusion injury of the intestine and protective strategies against injury. *Dig Dis Sci*. 2004;49(9):1359-77.
27. Cho SS, Rudloff I, Berger PJ, Irwin MG, Nold MF, Cheng W, et al. Remifentanyl ameliorates intestinal ischemia-reperfusion injury. *BMC Gastroenterol*. 2013;13(1):1-9.
28. Carden DL, Granger DN. Pathophysiology of ischaemia—reperfusion injury. *J pathol*. 2000;190(3):255-66.
29. Collard CD, Gelman S. Pathophysiology, clinical manifestations, and prevention of ischemia-reperfusion injury. *Anesthesiology*. 2001;94(6):1133-8.
30. Wilhelm Filho D, Torres MA, Bordin AL, Crezcynski-Pasa TB, Boveris A. Spermatic cord torsion, reactive oxygen and nitrogen species and ischemia—reperfusion injury. *Mol Aspects Med*. 2004;25(1-2):199-210.
31. Davoodi F, Taheri S, Raisi A, Rajabzadeh A, Ahmadvand H, Hablolvarid MH, et al. Investigating the sperm parameters, oxidative stress and histopathological effects of salvia miltiorrhiza hydroalcoholic extract in the prevention of testicular ischemia reperfusion damage in rats. *Theriogenology*. 2020;144:98-106.
32. Karagüzel E, Kutlu Ö, Yuluğ E, Mungan S, Kazaz İO, Tok DS, et al. Comparison of the protective effect of dipyrindamole and acetylsalicylic acid on long-term histologic damage in a rat model of testicular ischemia-reperfusion injury. *J Pediatr Surg*. 2012;47(9):1716-23.
33. Kurcer Z, Hekimoglu A, Aral F, Baba F, Sahna E. Effect of melatonin on epididymal sperm quality after testicular ischemia/reperfusion in rats. *Fertil Steril*. 2010;93(5):1545-9.
34. Ghaderi A, Karimi SA, Talaei F, Shahidi S, Faraji N, Komaki A. The effects of aqueous extract of *Origanum vulgare* on learning and memory in male rats. *J HerbMed Pharmacol*. 2020;9(3):239-44.
35. Raeeszadeh M, Rezaee M, Akbari A, Khademi N. The comparison of the effect of *Origanum vulgare* L. extract and vitamin C on the gentamycin-induced nephrotoxicity in rats. *Drug Chem Toxicol*. 2021:1-8.
36. Falah MM, Raeeszadeh M, Salimi Naghani E. The Different Doses of Aqueous Extract of Marjoram Effects on Spermatogenesis and Sperm Concentration in Cadmium-induced Oxidative Damage in Rats. *SSU\_Journals*. 2017;25(3):230-40.
37. Raeeszadeh M, Mortazavi P, Khademi N, Falah M. The effect of the different concentrations of aqueous extracts of *Origanum vulgare* in subacute damage of oxidative stress caused by cadmium in kidney of rat. *J Comp Pathol*. 2017;14(3):2257-66.
38. Kashani IR, Ansari M, Mehrannia K, Moazzemi K, Joybary SV. Teratogenic effects of *Origanum Vulgare* extract in mice fetals. *Tehran Univ Med J*. 2013;71(8).