

## Treatment of Drug Resistant Oral Lichen Planus Using neodymium-doped yttrium aluminum garnet (Nd-YAG) Laser : A Case Report

Azra Mohiti<sup>1</sup>, Yasaman Sabaghzadegan<sup>2</sup>, Arezoo Heidari<sup>3</sup>

1. Assistant Professor of Oral & Maxillofacial Medicine, Department of Oral and Maxillofacial Medicine, School of Dentistry, Shahid Sadoughi University of Medical Sciences Yazd, Iran, , ORCID ID: 0000-0003-3547-2844

2. Assistant Professor of Oral & Maxillofacial Medicine, Department of Oral and Maxillofacial Medicine, School of Dentistry, Shahid Sadoughi University of Medical Sciences, Yazd, Iran, ORCID ID: 0000-0002-5395-6327

3. Resident of oral and maxillofacial medicine, , Department of Oral and Maxillofacial Medicine, School of Dentistry, Shahid Sadoughi University of Medical Sciences, Yazd, Iran, Tel:035-36250344,Email: arezooheidary84@yahoo.com, ORCID ID: 0000-0002-7762-372x

### ABSTRACT

**Background and Aim:** Oral lichen planus (OLP) is one of the most common chronic diseases of oral cavity without any definitive cause and can involve 1-2% of the population. Treatment of the symptomatic patients is challenging. Despite a variety of treatments, many routine treatment protocols fail. Treatment by laser beam can be an appropriate alternative method in the treatment of OLP.

**Materials and Methods:** A 43 year old woman presented with chief complaint of ulcers and burning sensation (visual analogue scale = 7) on the dorsal and lateral surface of the left side of her tongue from one year ago. The patient previously had used topical corticosteroids but she discontinued her medication 3 months ago due to lack of complete improvement of burning sensation of the tongue and prolongation of the treatment. Skin and other mucosal surfaces had not been involved and the patient had no systemic problems. The patient was not taking any medication currently. No amalgam restoration was observed next to the lesion. In general no specific etiological factor was found. Incisional biopsy was performed for histopathological examination. Clinical symptoms and histopathologic findings led to definitive diagnosis of OLP . Topical steroids were given but the burning sensation of the tongue did not completely resolve and recurrence was observed upon discontinuation of the drug. At the next step we injected triamcinolone acetonide into erosive and atrophic mucosa which resulted to disappearance of the patient's symptoms. But after one month the symptoms recurred. At the third step lichenoid lesions with burning sensation were exposed to Nd-YAG laser with the power of 2.5W and wavelength of 1064nm.

**Results:** During a two-month follow-up period, the patient was completely asymptomatic (VAS = 0). No mucosal lesions were seen on examination.

**Conclusion:** This study showed that laser can be used in the treatment of OLP as an alternative therapeutic method when there is drug resistance or steroids are contraindicated.

**Keywords:** Oral lichen planus, Nd-YAG laser, Drug resistance, Low-level laser therapy, Dentistry

**Received:** Feb 16, 2020

**Accepted:** June 26, 2021

**How to cite the article:** Azra Mohiti, Yasaman Sabaghzadegan, Arezoo Heidari. Treatment of Drug Resistant Oral Lichen Planus Using neodymium-doped yttrium aluminum garnet (Nd-YAG) Laser : A Case Report. SJKU 2022;26(7):132-138.

Copyright © 2018 the Author (s). Published by Kurdistan University of Medical Sciences. This is an open access article distributed under the terms of the Creative Commons Attribution-Non Commercial License 4.0 (CCBYNC), where it is permissible to download, share, remix, transform, and buildup the work provided it is properly cited. The work cannot be used commercially without permission from the journal

## درمان لیکن پلان دهانی مقاوم به دارو با استفاده از لیزر neodymium-doped yttrium aluminum garnet (Nd-YAG): گزارش مورد

عدرا محیطی<sup>۱</sup> یاسمن صباغ زادگان<sup>۲</sup> ارزوالسادات حیدری<sup>۳\*</sup>

۱. استادیار بیماری‌های دهان، فک و صورت، گروه بیماری‌های دهان و فک و صورت، دانشکده دندانپزشکی، دانشگاه علوم پزشکی شهید صدوقی یزد، یزد، ایران. کد ارکید: ۲۸۴۴-۳۵۴۷-۰۰۰۳-۰۰۰۰

۲. استادیار بیماری‌های دهان، فک و صورت، گروه بیماری‌های دهان و فک و صورت، دانشکده دندانپزشکی، دانشگاه علوم پزشکی شهید صدوقی یزد، یزد، ایران. کد ارکید: ۶۳۲۷-۵۳۹۵-۰۰۰۲-۰۰۰۰

۳. دانشجوی دکتری تخصصی بیماری‌های دهان و فک و صورت، گروه بیماری‌های دهان و فک و صورت، دانشکده دندانپزشکی، دانشگاه علوم پزشکی شهید صدوقی یزد، یزد، ایران. تلفن: ۰۳۵-۳۶۲۵۰۳۴۴، پست الکترونیک: arezooheidary84@yahoo.com. کد ارکید: ۳۷۲۸-۷۷۶۲-۰۰۰۰-۰۰۰۲

### چکیده:

**زمینه و هدف:** لیکن پلان دهانی (OLP) یکی از شایعترین بیماری‌های مزمن در حفره دهان بدون علت مشخص می‌باشد و یک تا دو درصد جمعیت را شامل می‌شود. درمان بیماران علامت دار یک چالش می‌باشد. علیرغم درمان‌های مختلف، بسیاری از پروتکل‌های درمانی با شکست مواجه می‌شود. درمان با لیزر می‌تواند روش جایگزین مناسب در درمان OLP باشد.

**مواد و روشها:** خانمی ۴۳ ساله با شکایت از زخم و سوزش زبان (VAS=7) در سطح پشتی و طرفی سمت چپ که از یک سال ایجاد شده بود مراجعه نمودند بیمار قبلا تحت درمان با کورتیکواستروئید موضعی بوده اما به علت عدم بهبودی کامل در سوزش زبان و با توجه به طولانی شدن درمان، داروهای خود را از ۳ ماه قبل قطع کرده بود. پوست و سایر مخاطات درگیری نداشت، بیمار هیچ مشکلی از نظر سیستمیک نداشت، در حال حاضر هیچ دارویی مصرف نمی‌کرد، هیچ ترمیم امالگامی مجاور ضایعه مشاهده نشد و به طور کلی هیچ عامل اتیولوژیکی یافت نشد. بیوپسی انسینال جهت بررسی هیستوپاتولوژی انجام گردید. با توجه به علائم بالینی و نتایج هیستوپاتولوژی تشخیص OLP قطعی شد. برای بیمار کورتیکواستروئید موضعی تجویز شد. سوزش زبان به صورت کامل رفع نشد؛ همچنین با قطع دارو عود دیده شد. در اقدام بعدی تزریق تریامسینولون استوناید در مخاط با ضایعه اتروفیک و اروزو انجام شد که بیمار مدتی بی علامت گردید اما پس از ۱ ماه علائم مجدداً عود کرد. در اقدام سوم مواضع سوزش و ضایعات لیکن پلانی تحت تابش لیزر Nd-YAG با توان 2.5 وات و طول موج ۱۰۶۴ نانومتر قرار گرفت.

**یافته ها:** در فالوآپ دو ماهه بیمار کامل فاقد علامت بوده (VAS=0) در معاینه مخاط اثری از ضایعات لیکن پلانی دیده نشد. **نتیجه گیری:** این مطالعه نشان داد که درمان لیزر در OLP را می‌توان به عنوان درمانی جایگزین در موارد ممنوعیت کورتیکواستروئید یا مقاوم به دارو به کار برد.

**کلمات کلیدی:** لیکن پلان دهانی، لیزر Nd-YAG، مقاومت دارویی، لیزر کم توان، دندانپزشکی

وصول مقاله: ۹۸/۱۱/۲۷ اصلاحیه نهایی: ۱۴۰۰/۳/۲۶ پذیرش: ۱۴۰۰/۴/۵

لیکن پلان دهانی oral lichen planus (OLP) یکی از

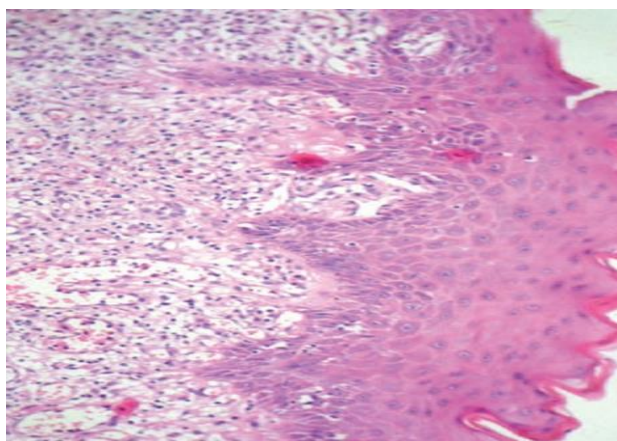
مقدمه

شایعترین بیماری‌های مزمن بدون علت قطعی می‌باشد و یک

در معاینه مخاط دهان پلاک سفید منتشر در برادر طرفی زبان و سطح شکمی زبان سمت چپ مشاهده شد که در کل طول زبان کشیده شده و در برخی قسمت ها اروژن و زخم مشاهده شد.

پوست و سایر مخاطات درگیری نداشت، بیمار هیچ مشکلی از نظر سیستمیک نداشت، در حال حاضر هیچ دارویی مصرف نمی کرد، هیچ ترمیم امالگامی مجاور ضایعه مشاهده نشد و به طور کلی هیچ عامل اتیولوژیکی یافت نشد. براساس شواهد بالینی تشخیص لیکن پلان اروژیو در تشخیص های افتراقی قرار گرفت.

از مخاط دهان بیمار نمونه بافتی تهیه شد و جهت بررسی هیستوپاتولوژی ارسال گردید. نتیجه هیستوپاتولوژی به این صورت گزارش شد: اپیتلیوم سنگفرشی پاراکراتینیزه و بافت همبند که در قسمتی از آن نوار لنفوسیتیک خفیف همراه با دژنراسیون لایه بازال و مناطق وسیعی از خونریزی و رسوب هموسیدرین داخل بافت همبند مشاهده میشود (تصویر ۱). براساس نتایج هیستوپاتولوژی تشخیص لیکن پلان دهانی برای بیمار قطعی شد.



تصویر ۱- نمای هیستوپاتولوژی از نمونه بیوپسی شده از زبان بیمار

تا دو درصد جمعیت را شامل می شود. درمان بیماران با لیکن پلان دهانی علامت دار یک چالش بحث برانگیز می باشد. علی رغم وجود درمان های مختلف، بسیاری از درمان ها با شکست مواجه می شود. (۱-۳) درمان لیزر یک روش درمانی نوین می باشد (۱) و یک روش جایگزین مناسب در درمان OLP می تواند باشد. (۴) بیماران جهت کاهش درد و سوزش می توانند تحت درمان با لیزر قرار گیرند. امروزه لیزرها در درمان OLP جهت بهبود پروسه ترمیم و کاهش عوارض استفاده از داروها مثل کورتیکواستروئیدها به کار می رود. لیزرهای Nd-YAG، دایود، eximer، (LLL)، low level lasers و ... می توانند در کاهش علائم و شدت سوزش در بیماران OLP بسیار مؤثر باشد. (۵-۶)

### گزارش مورد

خانمی ۴۳ ساله با شکایت از سوزش زبان (visual analog scale(VAS)=7) در سطح پشتی و طرفی زبان سمت چپ که از یک سال پیش تحت درمان های کورتیکواستروئید موضعی بوده است مراجعه نمودند.

بیمار بهبود نسبی را گزارش نمود. علیرغم درمان با کورتیکواستروئید موضعی سوزش بیمار به صورت کامل رفع

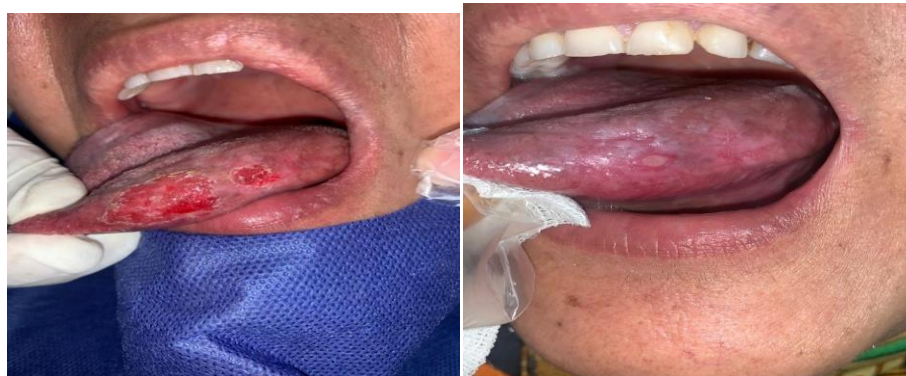طبق پروتکل های درمانی برای بیمار کورتیکواستروئید موضعی به صورت دهانشویه و پماد در موضع، آغاز شد و

به صورت زمان مورد نیاز جهت برداشت کامل خطوط رتیکولار و ضایعات لیکن پلان بود. در فالوآپ یک هفته ای بیمار کاملاً بدون درد و سوزش بود و از  $VAS=7$  به  $VAS=0$  رسیده بود و هرگونه ضایعه باقی مانده در جلسه فالوآپ مجدد با لیزر Nd-YAG با توان ۲٫۵ وات و طول موج ۱۰۶۴ نانومتر مورد تابش قرار گرفت. در فالوآپ دو ماهه بیمار کامل فاقد علامت بوده و  $VAS$  بیمار همچنان ۰ باقی ماند. در معاینه مخاط اثری از ضایعات لیکن پلانی دیده نشد. (تصویر ۲-۲c و ۲-۲b).

نشد و بیمار بدون علامت نگردید؛ همچنین با قطع کورتیکواستروئید موضعی، در فالوآپ عود دیده شد. (تصویر ۲-۲a)

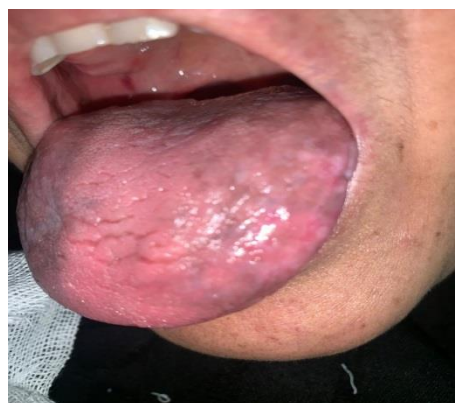
در اقدام بعدی تزریق تریامسینولون استوناید در مخاط با ضایعه اتروفیک و اروزو انجام شد که بیمار را برای مدتی بی علامت نمود اما بیمار مجدداً عود را تجربه نمود.

در اقدام سوم پس از کسب رضایت نامه کتبی از بیمار مواضع با عود و سوزش و ضایعات لیکن پلان تحت تابش لیزر Nd-YAG با دستگاه لیزر Fotona, Slovenia با توان 2.5 وات و طول موج ۱۰۶۴ نانومتر قرار گرفت. مدت زمان تابش



تصویر ۲-۲b

تصویر ۲-۲a



تصویر ۲-۲c

تصویر ۲- تصاویر داخل دهان. (a) قبل از درمان، (b) بلافاصله بعد از استفاده از لیزر، (c) فالوآپ بیمار بعد از دو ماه

## بحث

لیکن پلان دهانی یک بیماری شایع است که ۱-۲ درصد جمعیت را درگیر میکند و به طور شایع تر در سنین میانسال و در زنان دیده می شود (۷). OLP یک بیماری التهابی مزمن می باشد که همراه با دوره های بهبود و عود است. به نظر می رسد یک واکنش ایمنی وابسته به سلول با علت نامشخص می باشد و منجر به تجمع T لنفوسیت ها در سطح زیرین اپی تلیوم می شود. علیرغم درمان های موجود، بسیاری از درمان ها با شکست مواجه می شود. ترتیب درمانی به کار رفته در OLP شامل: کورتیکواستروئید موضعی (دهانشویه یا ژل)، تاکرولیموس و سیکلوسپورین موضعی می باشد و در صورت عدم پاسخ، کورتیکواستروئیدهای سیستمیک به میزان ۱ میلی گرم به ازای هر کیلوگرم وزن بدن برای بیمار آغاز می شود. یک روش درمانی آلترناتیو استفاده از لیزر که همراه با حداقل عوارض می باشد، است. (۱-۳-۶) درمان لیکن پلان دهانی علامت دار یک چالش درمانی می باشد. علیرغم وجود روش های درمانی متعدد گاهی درمان با شکست روبرو میشود. اخیرا استفاده از روش های فوتودینامیک به علت مزایای آن از جمله ایمن بودن راحتی و غیرتهاجمی بودن و توکسیسته انتخابی به سمت بافت هدف آن گسترش یافته است. همچنین نتایج زیبایی عالی و بهبود داشته و فاقد یا حداقل اسکار دارد. ضروری برای بافت سالم نداشته و به تنهایی یا همراه با سایر درمان ها انجام میشود (۸). لیزر درمانی و سایر روشهای اخیر نتایج دلگرم کننده ای را نشان داده است. بهبود اریتم مخاطی و زخم، با ضایعات بدون علامت باقیمانده رتیکولر یا پاپولر ممکن است به عنوان نقطه پایانی درمان فعلی OLP در نظر گرفته شود (۹).

لیزر دارای خاصیت عصبی دارویی می باشد به این صورت که باعث سنتز و آزاد سازی نورو کمیکال ها شامل سرتونین، استیل کولین در سطح مرکزی میشود. پس از تابش لیزر به سلول توسط اجزای میتو کندری و غشای سلولی جذب شده و فرایندهای احیا در زنجیره تنفسی را فعال می کند. به دنبال تغییرات زنجیره تنفسی، تولید رادیکال های آزاد در سلول افزایش و بسیاری از عملکرد های سلولی را متاثر می کند.

همچنین لیزر به صورت مستقیم با خاصیت abrasive ضایعات لیکنوئیدی را از مخاط حذف می کند که در مطالعه حاضر از این خاصیت لیزر Nd-YAG استفاده شد. (۱۰) استفاده از لیزر Nd:YAG در دو کازمایی بالینی اثرات تسکینی بهتر، بهبود و ترمیم سریعتر را نشان داد و در یک مطالعه گزارش مورد مشخص شد که لیکن پلان زخمی پس از درمان لیزر به فرم رتیکولر تغییر کرده بود (۱۱).

در مطالعه Soliman در سال ۲۰۰۵ با استفاده از لیزر دایود (۹۸۰ nm) م کلینیکی در ۶۴ درصد بیماران بهبودی علایم گزارش شد. در مطالعه Cafaro در سال ۲۰۱۰ که روی ۱۳ بیمار OLP انجام شد با استفاده از لیزر فروسرخ (۹۰۴ نانومتر) همه بیماران بهبود کامل علایم را گزارش نمودند. (۱۲)

Jajam و همکاران در سال ۲۰۱۱ در یک مطالعه روی اثر درمان کورتیکواستروئید موضعی و LLL (low level laser) روی بیماران OLP با نوع اروزیو-آتروفیک پرداختند و مشاهده کردند که اثربخشی LLL کاملا مشابه کورتیکواستروئید موضعی بود، ولی LLL فاقد عوارض است. (۱۳) همچنین نتایج مطالعه Hakki Oguz Kazancioglu نشان داد درمان با اوزون و کورتیکواستروئید موثرتر درمان با لیزر با طول موج ۸۰۸ نانومتر بود اما درمان با لیزر عوارض جانبی مثل رشد کاندیدازیس نداشت. (۱۴) Passerson و همکاران در سال ۲۰۰۴ از لیزر eximer با طول موج ۳۰۸ نانومتر روی ۴ بیمار مبتلا به OLP استفاده کردند که تنها یک بیمار به درمان پاسخ داد اما در مطالعه دیگری توسط Terhan اثر لیزر اگزایمر را روی ۸ بیمار بررسی کردند که این بیماران دچار شکست درمان با کورتیکواستروئید موضعی بودند که ۵ نفر از این ۸ بیمار، بیش از ۷۵ درصد بهبودی را ذکر کردند. (۱۵-۱۶) در مطالعه انجام شده توسط Wang در سال ۲۰۱۷ که به درمان ۶۰ بیمار OLP اروزیو با لیزر Nd-YAG پرداختند در فالوآپ ۳ ماهه کاهش درد و سوزش را در همه بیماران نتیجه گرفتند. (۱۷)

## نتیجه گیری

با توجه به این مطالعه و مطالعات مشابه با توجه به مزایای لیزر میتوان درمان با لیزر را در بیماران لیکن پلان دهانی در مواردی که ممنوعیت مصرف داروی کورتیکواستروئید یا عدم پاسخ درمانی مناسب و مقاومت به درمان وجود دارد به عنوان درمانی جایگزین مناسبی به کار برد.

## تشکر و قدر دانی

ضمن تشکر از دانشکده دندان پزشکی یزد و جناب آقای دکتر عبدالرحیم داوری، این مطالعه در «کمیته اخلاق در پژوهش دانشگاه علوم پزشکی شهید صدوقی یزد» به شماره IR.SSU.REC1400,049 به تصویب رسیده است. هیچ گونه تعارض منافی در ارسال یا انتشار این مقاله از جانب نویسندگان وجود ندارد.

## منابع

1. Cordova P, Rubio A, Echeverria P. Oral lichen planus: A look from diagnosis to treatment. *J Oral Res.* 2014;3(1):62-7.
2. Cafaro A, Giacomo A, Arduino PG, Romagnoli E, Broccoletti R. Clinical evaluation of the efficiency of low-level laser therapy for oral lichen planus: a prospective case series. *Laser Med Sci.* 2014;29(1):185-90.
3. Elshenaway HM, Eldin AM. A comparative evaluation of low-level and Topical Steroid Therapies for the treatment of erosive-atrophic lichen planus. *Mac J Med Sci.* 2015;3(3): 462-6.
4. Jaya Chandran S, Kojiam Sashikumar S. Management of Oral Lichen Planus: A Clinical Study. *J IMSA.* 2012;25(3): 205-8.
5. Pavlic V, Vujic-aleksic V. Phototherapy approaches in treatment of oral lichen planus. *Photo dermatol Photoimmunol Photomed.* 2014;30(1):15-24.
6. Thongprasom K, Dhanuthai K. Steroids in the treatment of lichen planus: a review. *J Oral Sci.* 2008;50(4):377-85
7. Eran Shavit, Hagen Klieb, Neil H. Shear. Oral lichen planus: a novel staging and algorithmic approach and all that is essential to know. Version 1. *F1000Res.* 2020; 9: F1000 Faculty Rev-206.
8. Diana Mostafaa and Bassel Tarakji. Photodynamic Therapy in Treatment of Oral Lichen Planus. *J Clin Med Res.* 2015 Jun; 7(6): 393-399
9. Doina Rotaru, Radu Chisnoiu, Alina Monica Picos, Andrei Picos, 3 and Andrea Chisnoiu. Treatment trends in oral lichen planus and oral lichenoid lesions (Review). *Exp Ther Med.* 2020; 20(6): 198
10. Agha Hosseini F, Moslemi E, Mirazii-Dizgah I. Comparative evaluation of low-level laser and co2 laser in treatment of patients with oral lichen planus. *Int J Oral Maxillofac Surg.* 2012;41(10):1265-9.
11. Zuzanna Ślebioda corresponding author and Barbara Dorocka-Bobkowska. Low-level laser therapy in the treatment of recurrent aphthous stomatitis and oral lichen planus: a literature review. *Postepy Dermatol Alergol.* 2020; 37(4): 475-481
12. Soliman M, Ahmed E. Management of oral lichen planus using diode laser (980nm). A clinical study. *EDOJ.* 2005; 1(3): 1-3.
13. Jajarm HH, Falaki F, Mahdavi O. A comparative pilot study of low intensity laser versus topical corticosteroids in the treatment of erosive-atrophic oral lichen planus. *Photomed Laser Surg.* 2011;29(6):421-5.

14. Hakki Oguz Kazancioglu corresponding author and Merve Erisen. Comparison of Low-Level Laser Therapy versus Ozone Therapy in the Treatment of Oral Lichen Planus. *Ann Dermatol.* 2015 ; 27(5): 485–491
15. Passeron T, Zakaria W, Ostovari N, Mantoux F, Lacour JP, Ortonne JP. Treatment of erosive oral lichen planus by the 308 nm excimer laser. *Lasers Surg Med.* 2004;34(3):205.
16. Terhan M, Taylor C. Low-Dose Excimer 308-nm Laser for the Treatment of Oral Lichen Planus. 2004, 140(4):415-20 .
17. Lien Q, Wang X. The Erosive Oral Lichen Planus Treatment with Nd:YAG Laser Combined with Total Glucosides of Paeony. 2017;4(2); 25-27