

## Evaluation of the efficacy of DIAGNOdent Laser in Comparison with Clinical Observation Technique in Occlusal Caries Diagnosis

Mahsa esfahani<sup>1</sup>, Motahereh nayebi<sup>2</sup>, shadab Safarzadeh Khosroshahi<sup>3</sup>, Ensiyeh rashvand<sup>4</sup>

1. Associate Professor of Oral and Maxillofacial Medicine, Dental Caries Prevention Research Center, Qazvin University of Medical Sciences, Qazvin, Iran, Orcid: 0000-0001-6685-4234

2. General Dentist, Student Research Committee, Qazvin University of Medical Sciences, Qazvin, Iran, Orcid: 0000-0003-2817-3536

3. Assistant Professor in Restorative Department. Membership of Dental Material Research Center, Tehran Medical Sciences, Islamic Azad University, Tehran, Iran, Orcid:0000-0003-0944-9552

4. Assistant Professor, Department of Operative Dentistry, School of Dentistry, Alborz University of Medical Sciences, Karaj, Iran, Orcid: 0000-0001-5134-9542 (Corresponding Author), Tel: +98-26-33555110, Email: en.rashvand@gmail.com

### ABSTRACT

**Background and Aim:** Considering the high prevalence of dental caries, early detection of occlusal caries, which is difficult is very important. The aim of this study was to evaluate the efficacy of two methods of clinical observation and DIAGNOdent laser in the diagnosis of occlusal caries.

**Materials and Methods:** In this experimental study, 75 qualified molar teeth were evaluated for occlusal caries by clinical observation and DIAGNOdent laser techniques. Then, after caries removal (as gold standard), the depths of cavities were measured with a probe. Finally, data analysis was performed using SPSS 21 software and kappa test. Efficiency, agreement and correlation between the mentioned methods were determined.

**Results:** The efficacy of occlusal caries detection is significant in both clinical observation and DIAGNOdent methods compared to the gold standard (For both:  $P = 0$ ). According to evaluation of agreement with gold standard, Kappa value was 0.59 for clinical observation and 0.29 for DIAGNOdent laser. Evaluation of the correlation between the two methods, the  $r$  value for clinical observation and gold standard was 0.7 and for laser and gold standard was 0.54.

**Conclusion:** The significant relationship between both clinical observation and DIAGNOdent laser with gold standard showed occurrence of diagnostic error in both methods. However, clinical observation is a more effective way to evaluate early occlusal caries in comparison to DIAGNOdent. Clinical observation and the gold standard also have a direct and relatively strong relationship.

**Keywords:** Dental Caries, Diagnosis, DIAGNOdent pen, ICDAS, Observation

**Received:** Dec 13, 2021

**Accepted:** Oct 9, 2021

**How to cite the article:** Esfahani M., DDS, MS, Nayebi M., DDS, Safarzadeh Khosroshahi S., DDS, MS, Rashvand E. Evaluation of the efficacy of DIAGNOdent Laser in Comparison with Clinical Observation Technique in Occlusal Caries Diagnosis., DDS.ŠJKU 2024;28(6):87-99.

Copyright © 2018 the Author (s). Published by Kurdistan University of Medical Sciences. This is an open access article distributed under the terms of the Creative Commons Attribution-Non Commercial License 4.0 (CCBYNC), where it is permissible to download, share, remix, transform, and buildup the work provided it is properly cited. The work cannot be used commercially without permission from the journal

## ارزیابی کارایی دو روش لیزر دیاگنودنت و مشاهده بالینی در تشخیص پوسیدگی‌های

### اکلوزالی دندان

مهسا اصفهانی<sup>۱</sup>، مظهره نایی<sup>۲</sup>، شاداب صفرزاده خسروشاهی<sup>۳</sup>، انسیه رشوند<sup>۴</sup>

۱. دانشیار گروه بیماری‌های دهان و دندان، مرکز تحقیقات پیشگیری از پوسیدگی دندان، دانشگاه علوم پزشکی قزوین، قزوین، ایران، ا.ک.د: ۴۲۳۴-۶۶۸۵-۰۰۰۱-۰۰۰۰
۲. دندانپزشک عمومی، کمیته تحقیقات دانشجویی، دانشگاه علوم پزشکی قزوین، قزوین، ایران، ا.ک.د: ۳۵۳۶-۲۸۱۷-۰۰۰۳-۰۰۰۰
۳. دندانپزشک، متخصص ترمیمی، استادیار دانشکده دندانپزشکی آزاد تهران، عضو مرکز تحقیقات مواد دندان، ا.ک.د: ۹۵۵۲-۰۹۴۴-۰۰۰۳-۰۰۰۰
۴. استادیار گروه دندانپزشکی ترمیمی، دانشکده دندانپزشکی، دانشگاه علوم پزشکی البرز، کرج، ایران، ا.ک.د: ۹۵۴۲-۵۱۳۴-۰۰۰۱-۰۰۰۰ تلفن ثابت: ۰۲۶-۳۳۵۵۵۱۱۰، [en.rashvand@gmail.com](mailto:en.rashvand@gmail.com)

### چکیده

**مقدمه و هدف:** با توجه به شیوع بالای پوسیدگی‌های دندان، تشخیص زودهنگام پوسیدگی، که در سطح اکلوزال دشوار می‌باشد، بسیار اهمیت دارد. مطالعه حاضر با هدف ارزیابی کارایی دو روش مشاهده بالینی و لیزر دیاگنودنت در تشخیص پوسیدگی‌های غیرحفره دار اکلوزال انجام گرفت.

**روش بررسی:** در این مطالعه تجربی، ۷۵ دندان مولر واجد شرایط ابتدا از نظر میزان پوسیدگی‌های اکلوزالی توسط دو روش مشاهده بالینی و لیزر دیاگنودنت مورد ارزیابی قرار گرفته، و پس برداشت کلینیکی پوسیدگی (به عنوان استاندارد طلایی) عمق حفره با پروب اندازه گیری شد. در نهایت تجزیه و تحلیل داده‌ها با نرم افزار آماری SPSS۲۱ و آزمون kappa انجام شده و میزان کارایی، توافق و همبستگی بین روشها تعیین شد.

**یافته‌ها:** کارایی تشخیص پوسیدگی اکلوزال، در هر دو روش مشاهده بالینی و دیاگنودنت در مقایسه با استاندارد طلایی معنادار بود. (برای هر دو  $P=0$ ) در بررسی توافق با استاندارد طلایی، kappa برای مشاهده بالینی ۰/۵۹ و برای لیزر دیاگنودنت ۰/۲۹ بدست آمد. در ارزیابی همبستگی بین دو روش مورد آزمون میزان I برای مشاهده بالینی و استاندارد طلایی ۰/۷ و برای لیزر و استاندارد طلایی ۰/۵۴ محاسبه شد.

**نتیجه گیری:** رابطه معنادار موجود بین هر دو روش مشاهده بالینی و لیزر دیاگنودنت با استاندارد طلایی، به معنی وجود خطای تشخیصی در هر دو روش است. ولی مشاهده بالینی نسبت به لیزر دیاگنودنت روشی کاراتر جهت ارزیابی پوسیدگی اولیه اکلوزالی می‌باشد. همچنین مشاهده بالینی و استاندارد طلایی رابطه ای مستقیم و نسبتاً قوی با هم دارند.

**کلمات کلیدی:** پوسیدگی اکلوزالی غیرحفره دار، تشخیص پوسیدگی، دیاگنودنت، مشاهده بالینی، ICDAS

وصول مقاله: ۱۳۹۸/۱۰/۱۰ اصلاحیه نهایی: ۱۴۰۰/۳/۲ پذیرش: ۱۴۰۰/۷/۱۷

اپیدمیولوژی و آموزش قابل استفاده است. این روش که در سال ۲۰۰۲ معرفی شده و در سال ۲۰۰۵ تحت عنوان ICDAS II تغییر یافته است، برای دندانهای دائمی و شیری قابل استفاده بوده و حساسیت، ویژگی، دقت و تکرارپذیری قابل قبول دارد. در حقیقت ICDAS یک روش استاندارد و مبتنی بر شواهد است که منجر به روشن شدن تصمیم در مورد تشخیص مناسب پوسیدگی میشود (۷-۴) و ارتباطی عالی با هیستوپاتولوژی ضایعات دارد (۹، ۸). مطالعات متعددی مشاهده ی بصری را روشی کارا و ابزاری قدرتمند برای تشخیص پوسیدگی های اولیه سطح اکلوزال برشمرده اند (۱۱-۹).

در کنار روش های بصری، ابزارهایی نیز جهت تشخیص پوسیدگی معرفی شده اند که رادیوگرافی یکی از قدیمی ترین و شناخته شده ترین آنها می باشد. اگرچه ارزش رادیوگرافی بایت وینگ برای تشخیص پوسیدگی های پروگزیمالی و عمق آنها مسلم است، ولی برای تشخیص پوسیدگی های مینا در سطح اکلوزال بسیار کم می باشد (۱۲). پوسیدگی های اکلوزالی که در رادیوگرافی بایت وینگ دیده شوند قطعا به یک سوم میانی عاج رسیده اند (۱۳).

از ابزارهای جدیدتر تشخیص پوسیدگی ها نیز می توان به FOTI (Fiber-Optic QLF (Quantitative، Transillumination) Light-Induced Fluorescence) دیاگنودنت و... اشاره نمود. از میان روش های مذکور، دیاگنودنت در سال ۱۹۹۸ برای کاربرد در سطوح اکلوزال و سطوح صاف، مطرح شد که تغییرات اولیه سطح دندان مثل ضایعات پوسیدگی اولیه و دمینرال را قابل تشخیص می سازد (۱۳). این دستگاه به عنوان یک لیزر دیود با تابش پرتو نور قرمز با طول موج ۶۵۵ نانومتر به سطوح دندان

پوسیدگی دندانهای یک بیماری دهانی عفونی، چند عاملی و قابل سرایت است که بوسیله اثر متقابل فلور دهانی پوسیدگی زا (بیوفلم) با کربوهیدرات های قابل تخمیر رژیم غذایی روی سطح دندان در طی زمان ایجاد میشود. پوسیدگی ایجاد شده در ناحیه سطحی و زیر سطحی دندان نتیجه ی یک روند پویا از حمله (دمینرالیزاسیون) و جبران (ریمینرالیزاسیون) در نسوج دندان است (۱).

با توجه به برگشت پذیر بودن پوسیدگی در مراحل اولیه قبل از حفره دار شدن، تشخیص پوسیدگی در این مرحله و پیشگیری از پیشرفت آن اهمیت ویژه ای دارد. ولی تشخیص پوسیدگی های اولیه سطح اکلوزال دشوار بوده که دلیل آن ریمینرالیزاسیون سطح در اثر استفاده از فلوراید و پیشرفت پوسیدگی های عاجی در زیر مینای سالم می باشد (۲).

در گذشته برای تشخیص پوسیدگی ها از سوند تیز استفاده میشد. اما مطالعات متعدد دریافتند که نه تنها استفاده از سوند صحت تشخیص را در مقایسه با مشاهده چشمی افزایش نخواهد داد بلکه موجب شکستن مینا و حفره دار کردن ضایعه می شود. به علاوه سوند به صورت منبعی برای انتقال باکتریهای پوسیدگی زا بین دندانها عمل می کند. بنابراین استفاده از سوند برای تشخیص منع مصرف دارد (۱). امروزه ضایعات پوسیدگی به صورت کلینیکی توسط عوامل دیداری مثل رنگ، ترانسلسونسی، سختی و خشونت سطحی تشخیص داده میشوند (۳).

روش بصری ICDAS (سیستم ارزیابی و تشخیص پوسیدگی بین المللی) راهنمایی برای استاندارد کردن ارزیابی پوسیدگی ها به صورت چشمی تعیین کرده است که در اعمال کلینیکی، تحقیقات بالینی،

ارزیابی کارایی دو روش مشاهده بالینی و لیزر دیاگنودنت در تشخیص پوسیدگی های اکلوزال، در مقایسه با برداشت کلینیکی پوسیدگی با فرز (به عنوان استاندارد طلایی) انجام گرفت و فرضیه صفر این بود که کارایی دو روش لیزر دیاگنودنت و مشاهده بالینی مشابه با یکدیگر و استاندارد طلایی می باشند.

### روش بررسی

جمع آوری و آماده سازی نمونه ها:

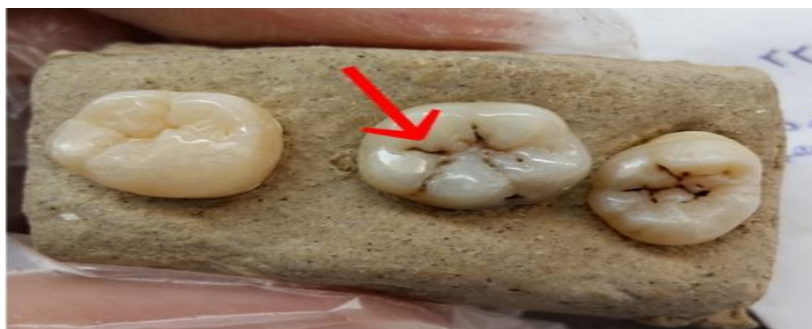در این مطالعه تجربی-آزمایشگاهی، از ۷۵ دندان مولر کشیده شده انسانی، شامل دندان های سالم و دندان های دارای پوسیدگی سطح اکلوزال بدون حفره، (با نمونه گیری غیراحتمالی در دسترس) استفاده شد. فاکتورهای ورود به مطالعه شامل عدم وجود: پوسیدگی شدید سرویکالی، مزیالی یا دیستالی، پوسیدگی اکلوزالی حفره دار، علائم واضحی از هیپومینرالیزاسیون، جرم و پلاک بسیار زیاد و ترمیم یا درمان ریشه قبلی بودند. تمامی دندان های واجد شرایط از زمان کشیده شدن تا اجرای آزمایش در بزاق مصنوعی (HypoZalix, Biocodex, France) نگهداری شدند.

قبل از شروع تست ها، سطح اکلوزال همه ی دندان ها توسط برس بر روی آنگل با سرعت کم عاری از هرگونه پلاک گشت. سپس نمونه ها در بلوک های ۳ تایی در مخلوطی از گچ استون و خاک اره ثابت شدند و هرکدام از دندان ها، در زیر بلوک توسط یک فرد سوم شماره گذاری شدند. سپس از سطح اکلوزال دندان ها فتوگرافی بعمل آمده و یک شیار جهت بررسی در هر دندان با علامت پیکان مشخص شد تا در تمامی مراحل مطالعه دقیقاً بر روی همان ناحیه از دندان بررسی صورت گیرد (شکل ۱). انجام تمامی روش

و دریافت پرتوهای فلورسنت بازگردانده شده ناشی از محصولات باکتریایی موجود در ضایعات پوسیدگی عمل می کند (۱۴). مطالعات آزمایشگاهی نشان داده اند که حساسیت دیاگنودنت بین ۰/۱۷ تا ۰/۸۷ و ویژگی آن بین ۰/۷۲ تا ۰/۹۸ است (۱۵). به علاوه عواملی مثل وجود جرم و پلاک، رنگدانه، درجه رطوبت و خشکی بافت دندان و شرایط نگهداری دندان ها بر روی نتایج حاصل از دستگاه تأثیر میگذارند (۱۶).

مطالعات نشان می دهند که ضایعات اولیه White Spot که به صورت آزمایشگاهی شکل گرفته اند و درگیری باکتریایی ندارند فلورسنس زیادی تولید نمی کنند ولی ضایعات بیشتر گسترش یافته فلورسنس قابل توجهی ناشی از باکتری ها و تولیدات آن ها ایجاد می کنند (۱۷). لذا فلورسنت منتشر شده با درجه ی معدنی زدایی دندان ارتباط داشته و با مقادیر عددی ۰-۹۹ قابل سنجش می باشد. عدد بالاتر نشان دهنده ی عمیق تر بودن پوسیدگی است، اگرچه عمق دقیق پوسیدگی را نشان نمی دهد (۱۸، ۱۴).

ولی با وجود این که مطالعات زیادی که بر روی روشهای تشخیص پوسیدگی انجام شده است، هنوز تناقضات زیادی درخصوص کارایی این روش ها به خصوص در تشخیص پوسیدگی های اولیه سطح اکلوزال وجود دارد. علیرغم این که مطالعاتی چون مطالعه Rando-Meirelles و همکاران، Huth و همکاران، jablonski-momeni و همکاران، و Costa و همکاران کاربرد لیزر دیاگنودنت را تنها محدود به تکمیل تشخیص بالینی می دانند (۲۱-۱۹، ۱۴)، Pourhashemi و همکاران، Alkurt و همکاران، و Akarsu و همکاران قدرت تشخیصی این دستگاه را بیشتر از مشاهده بالینی عنوان کرده اند (۲۴-۲۲). لذا باتوجه به تناقضات موجود، این مطالعه با هدف



شکل ۱. نشانه گذاری شیار مورد نظر



شکل ۲. اندازه گیری عمق پوسیدگی توسط پروب پرودنتال

کد ۴: سایه تیره عاج زیرین، با/بدون شکستگی

مینا

کد ۵: حفره واضح با عاج قابل مشاهده

کد ۶: حفره وسیع با عاج قابل مشاهده

استفاده از دستگاه لیزر دیاگنودنت (۱۴):

در این مرحله با استفاده از دستگاه لیزر دیاگنودنت (DIAGNOdent pen 1290, KAVO Dental Excellence, Germany)

مشخص شده بررسی و کدهای شد. به این ترتیب که بعد از کالیبراسیون دستگاه طبق دستور کارخانه، شیار مورد نظر از هر دندان، ۵ ثانیه با پوآر هوا خشک شده و سپس در زیر نور هالوژن توسط دستگاه مورد بررسی

مشاهده بالینی:

شیار مورد بررسی در هر دندان که قبلاً روی فتوگرافی مشخص شده بود در زیر نور لامپ هالوژن پس از ۵ ثانیه خشک کردن با پوآر هوا بررسی شده و با استفاده از معیارهای ICDAS II عددی از ۰-۶ برای آن تعیین شد.

سیستم ICDAS II مورد استفاده (۴):

کد ۰: سطوح دندان سالم

کد ۱: اولین تغییرات قابل مشاهده در مینا

کد ۲: تغییرات قابل مشاهده واضح در مینا

کد ۳: شکستگی لوکالیزه مینا به دلیل

پوسیدگی، بدون مشاهده عاج یا سایه زیرین

قرار گرفت. حین بررسی سر دستگاه به صورت افقی روی شیار حرکت داده شد و بزرگترین عدد پیک نشان داده شده، ثبت شد. نهایتاً نتایج حاصله با توجه به مقیاس تعیین شده توسط کارخانه سازنده به شرح زیر تفسیر شد:

۰-۱۲: سوبسترای دندان سالم

۱۳-۲۴: شروع دمیترالیزاسیون

< ۲۵: دمیترالیزاسیون شدید

تعیین عمق کلینیکی پوسیدگی:

جهت بررسی دقیق میزان پیشرفت پوسیدگی در عمق های مختلف مینا و عاج، پوسیدگی های موجود در شیار مورد نظر هر دندان با استفاده از فرز فیشور ۲۴۵ (Tizkavan, Iran) و با استفاده از توربین با سرعت بالا و اسپری آب و هوا به صورت محافظه کارانه تا رسیدن به نسج سالم دندان برداشته شد و پس از هر ۵ تراش فرز تعویض گردید. دندان هایی که توسط دو روش نام برده سالم تشخیص داده شده بودند، در این مرحله به وسیله فرز باز نشدند.

به منظور بررسی دقیق تر صحت عمق به دست آمده برای پیشرفت پوسیدگی در این مرحله و امکان مشاهده دقیق کف باکس تراش در قسمت های مختلف مینا و عاج، هر دندان توسط دیسک الماسی برش (Tizkavan, Iran) بر روی هندیس دندانپزشکی به صورت موازی محور طولی دندان و از وسط ناحیه برداشت پوسیدگی به دو قسمت تقسیم شد. و به دقت در زیر نور هالوژن مورد بررسی قرار گرفت. دندان هایی که توسط دو روش تشخیصی سالم تشخیص داده شده و توسط فرز باز نشده بودند نیز در این مرحله توسط دیسک در ناحیه فیشور مورد نظر برش داده شده تا عدم وجود پوسیدگی در آن ها محرز گردد.

سپس با استفاده از پروب پریدنتال میزان عمق پوسیدگی به صورت عمود بر کف پالپال اندازه گیری و ثبت شده (شکل ۲) و نمونه ها طبق مقادیر بدست آمده در ۵ گروه طبقه بندی شدند:

۰: سالم

۱: رادیولوسنسی محدود به مینا

۲: رادیولوسنسی محدود به عاج

۳: رادیولوسنسی در یک سوم خارجی عاج

۴: رادیولوسنسی در یک سوم داخلی عاج

این طبقه بندی به عنوان مرجع (استاندارد طلایی) جهت مقایسه دو روش تشخیصی نام برده شده مورد استفاده قرار گرفت.

تجزیه و تحلیل داده ها:

داده های به دست آمده از هر سه روش تشخیصی پوسیدگی های اکلوزالی، با استفاده از نرم افزار آماری SPSS21 (IBM SPSS, Armonk, NY) مورد تجزیه و تحلیل قرار گرفت. میزان توافق نتایج روش های تشخیصی نیز با آزمون Kappa تعیین شد. بدین ترتیب که مقادیر کاپای کمتر از ۰/۴ به عنوان توافق ضعیف، بین ۰/۶۰ - ۰/۴۱ به عنوان توافق متوسط، بین ۰/۸ - ۰/۶۱ به عنوان توافق خوب و کاپای بالای ۰/۸۱ به عنوان توافق کامل در نظر گرفته شد.

همچنین با استفاده از ضریب همبستگی اسپیرمن، همبستگی بین روش های تشخیصی نیز برآورد شد. به این صورت که میزان P کمتر از ۰/۰۵ نشان دهنده رابطه معنادار دو متغیر و مقادیر بیشتر I نشان دهنده رابطه قوی تر بود.

به منظور قابل مقایسه کردن توافق بین گروه ها در کدهای ۶ مرتبه ای مشاهده بالینی و ۳ مرتبه ای لیزر دیاگنودنت و ۵ گروه تعریف شده استاندارد طلایی،

روش های نامبرده با یکدیگر هم مرتبه و طبق جدول ۱ همگی ۳ مرتبه ای شدند.

جدول ۱. نحوه تعیین کد همسان سازی شده در هر سه گروه

کد همسان سازی شده	اعداد ICDAS	اعداد دیاگنودنت	گروه های استاندارد تعریف شده
۱	۰	۱۲-۰	۰
۲	۳-۱	۲۴-۱۳	۲-۱
۳	۶-۴	۲۵<	۴-۳

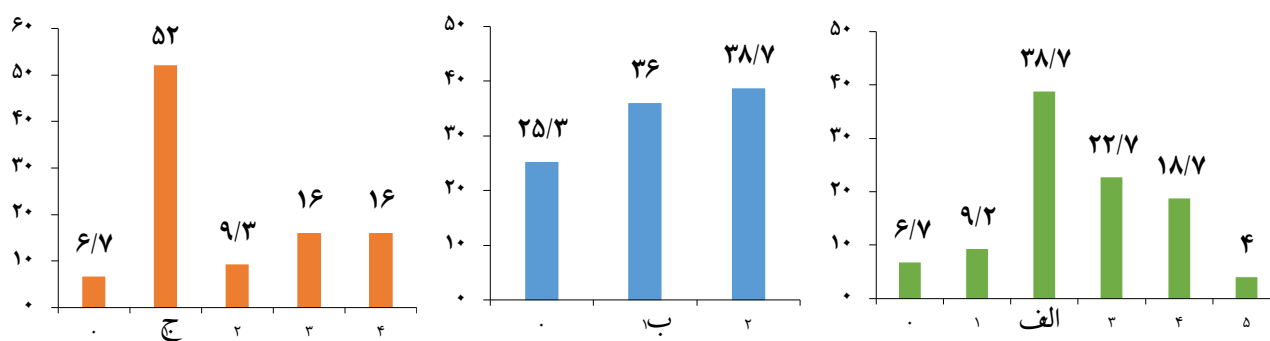
جدول ۲. تطابق روش های تشخیصی لیزر دیاگنودنت و مشاهده بالینی با استاندارد طلایی

استاندارد طلایی	مشاهده بالینی										P-value	
	۰	۱	۲	۳	۴	۵	۶	۰	۱	۲		
۰	۵	۰	۰	۰	۰	۰	۰	۰	۰	۰	۰	۰
۱	۰	۷	۲۰	۱۰	۲	۰	۰	۰	۰	۱۱	۲۰	۸
۲	۰	۰	۵	۰	۲	۰	۰	۰	۰	۲	۰	۵
۳	۰	۰	۰	۴	۵	۳	۰	۰	۰	۱	۴	۷
۴	۰	۰	۰	۰	۲	۷	۳	۰	۰	۰	۳	۹
												۰

### نتایج

درصد پوسیدگی های تشخیص داده شده در زیر گروه های هر سه روش تشخیصی در نمودار ۱ ارائه شده است. به علاوه بین هر دو روش لیزر دیاگنودنت و مشاهده بالینی با استاندارد طلایی رابطه معنادار وجود دارد (P=0) (جدول ۲).  
 Kappa=0.59 بین روش مشاهده بالینی و استاندارد طلایی نشانگر توافق متوسط و Kappa=0.29 بین روش لیزر دیاگنودنت و استاندارد طلایی نشانگر توافق ضعیف می باشد (جدول ۳). به علاوه طبق مقادیر

مذکور، مشاهده بالینی با Kappa بیشتر، روشی کارا تر از لیزر جهت ارزیابی پوسیدگی اکلوزالی دندانهای مولر بدست آمد.  
 با استفاده از ضریب همبستگی اسپیرمن ذکر شده در جدول ۴ بین هر سه روش رابطه معنادار بدست آمد. با توجه به مقدار مثبت I متغیرها با هم رابطه مستقیم داشته و مقدار I=۰/۷ بیان می کند که مشاهده بالینی و استاندارد طلایی یک رابطه مستقیم و نسبتاً قوی با هم دارند (جدول ۴).



نمودار ۱. درصد پوسیدگی دندان‌های تشخیص داده شده، الف) طبق معیارهای مشاهده بالینی، ب) طبق معیارهای لیزر دیاگنودنت، ج) طبق معیارهای استاندارد طلایی

جدول ۳. توافق روش‌های تشخیصی لیزر دیاگنودنت و مشاهده بالینی با استاندارد طلایی

استاندارد طلایی	مشاهده بالینی			دیاگنودنت		
	۰	۱	۲	۰	۱	۲
۰	۵	۰	۰	۵	۱۳	۱
۱	۰	۴۲	۴	۱۱	۲۰	۷
۲	۰	۱۱	۱۳	۲	۱۳	۱۶
Kappa	۰/۵۹			۰/۲۹		

جدول ۴. همبستگی بین انواع روش‌های تشخیص پوسیدگی دندان

R	P	روش
۰/۷	۰/۰۰	مشاهده بالینی و استاندارد طلایی
۰/۵۴	۰/۰۰	لیزر و استاندارد طلایی
۰/۶۷	۰/۰۰	مشاهده بالینی و لیزر

### بحث

پوسیدگی دندان‌های شایع‌ترین بیماری دهان و نیز شایع‌ترین بیماری عفونی انسان می‌باشد که تشخیص زودهنگام آن جهت غیر فعال کردن و بازگشت روند پوسیدگی و در نتیجه جلوگیری از تخریب بافت دندان‌ها بسیار مهم است (۲۵، ۲۶).

از میان روش‌های تشخیص پوسیدگی، دو روش رایج مشاهده بالینی و لیزر دیاگنودنت جهت بررسی در این مطالعه انتخاب شدند. با توجه به آنالیز داده‌های این مطالعه کارآیی روش مشاهده بالینی در تشخیص پوسیدگی‌های اولیه سطح اکلوزال از روش لیزر دیاگنودنت بهتر بوده و این روش ارتباط نسبتاً قوی و مثبتی با عمق کلینیکی ضایعات پوسیده داشت. به علاوه

حد واقعی باشند و این یکی از نقاط ضعف دستگاه محسوب میشود، چراکه گاهی تغییرات رنگی و رنگدانه های سطح دندان بطور کامل قابل برداشتن نیستند.

مطالعات متعددی نتایج همسو با نتایج ما را نشان دادند که از آن جمله می توان به مطالعات Rando- Meirelles و همکاران، Huth و همکاران، Jablonski-Momeni و همکاران، Marczuk- Kolada و همکاران و Costa و همکاران اشاره کرد (۲۸، ۲۱-۱۹، ۱۴). نتیجه مشترک تمامی مطالعات مذکور دقت و قدرت تشخیصی بالاتر ICDAS نسبت به دیاگنودنت و همچنین ارتباط معنادار مثبت قویتری بین مشاهده بالینی و استاندارد طلائی (که برداشت کلینیکی پوسیدگی با فرز یا عمق هسیستولوژیک پوسیدگی بود) بدست آمد. بر مبنای نتایج این مطالعات لیزر دیاگنودنت بهتر است به عنوان روش کمکی در کنار سایر روش ها و نه به تنهایی استفاده گردد (۲۸، ۲۱-۱۹، ۱۴).

Goswami و همکاران نیز گزارش کردند که دستگاه لیزر دیاگنودنت تنها اطلاعات اندکی را به مشاهده بالینی می افزاید (۲). در حالی که تعداد دیگری از مطالعات موجود، دیاگنودنت را به عنوان یک روش مکمل در کنار روش های دیگر، بخصوص مشاهده بالینی، ابزاری مفید جهت کاهش احتمال خطاها و افزایش اطلاعات در تشخیص پوسیدگی های اکلوزالی برشمرده اند (۲۹، ۲۴).

با وجود این، برخی مطالعات نیز نتایج متفاوتی را نشان دادند. Alkurt نیز در یک مطالعه مقایسه ای بین لیزر دیاگنودنت، رادیوگرافی بایت وینگ و مشاهده بصری با اندازه گیری عمق کلینیکی پوسیدگی بعد از برداشت آن بعنوان استاندارد طلائی، نشان داد که ارتباط بین

توافق روش مشاهده بالینی با برداشت کلینیکی پوسیدگی و عمق آن (استاندارد طلائی) بیشتر از لیزر دیاگنودنت بدست آمد. لذا فرضیه صفر مطالعه رد شد. مقایسه بین حداکثر میزان فراوانی داده ها در گروه ها نشان می دهد که در روش های مشاهده بالینی بر طبق معیارهای ICDAS و برداشت کلینیکی پوسیدگی ها با فرز، حداکثر میزان فراوانی داده ها مربوط به پوسیدگی محدود به مینا بوده است، در حالیکه این میزان در لیزر دیاگنودنت مربوط به پوسیدگی های عاجی است. این امر نشان میدهد که اولاً مشاهده بالینی با برداشت کلینیکی پوسیدگی (استاندارد طلائی) همخوانی بیشتری داشته و ثانیاً لیزر دیاگنودنت پوسیدگی ها را بیش از حد واقعی تخمین زده است. این بدان معنی است که یا میزان مثبت کاذب آن بالاست، یا در تشخیص پوسیدگی های مینایی توانایی کمتری از مشاهده بالینی داشته و یا اینکه ضایعاتی را که بیشتر به سمت پوسیدگی عاجی رفته اند شناسایی کرده است.

با توجه به اینکه دستگاه دیاگنودنت برای تشخیص پوسیدگی از اندازه گیری فلورسنس بازتاب یافته از محصولات باکتریایی موجود در دندان استفاده می کند، علاوه بر پوسیدگی، پلاک و جرم نیز می توانند در دقت نتایج حاصل از آن اثرگذار باشند (۲۷). بنابراین برای جلوگیری از نتایج مثبت کاذب در ابتدا سطوح دندان ها کاملاً تمیز شود تا هیچ آثار بالینی از جرم و پلاک وجود نداشته باشد.

بعلاوه فاکتورهای متعدد دیگری نیز می توانند به شدت بر روی نتایج دیاگنودنت تآثر بگذارند که از آن جمله می توان به تغییرات رنگی و رنگدانه ها اشاره نمود (۱۱). به همین دلیل باید در نظر داشت مقادیر عددی نمایش داده شده بر روی دستگاه ممکن است بیش از

لیزر دیاگنودنت با استاندارد طلایی بیشتر از مشاهده بالینی با استاندارد طلایی است و کارآیی تشخیصی این وسیله برای تشخیص پوسیدگی های اکلوزالی خوب است که این نتیجه هم در تقابل با نتایج مطالعه حاضر بود. در مطالعه مذکور از دستگاه DIAGNOdent pen 1998 استفاده شده که cut-point های کارخانه ای آن به صورت ۴ گروه سالم، پوسیدگی در مینا، پوسیدگی در DEJ و پوسیدگی در عاج تقسیم بندی شده بود. در صورتیکه دستگاه لیزر مورد استفاده در مطالعه ما DIAGNOdent pen 1290 بود که cut-point های تعیین شده آن شامل ۳ گروه میشد (۲۲). از آنجایی که عملکرد دستگاه لیزر دیاگنودنت تا حدودی به نقاط cut-point تعیین شده بستگی دارد که مقادیر خروجی عددی را در دندان های سالم و پوسیده از هم جدا می کند (۳۰)، و در صورت افزایش مقادیر cut-point برای شناسایی پوسیدگی دندانیه درمان های بیش از حد و اضافی نیز کاهش پیدا میکند (۲۹)، به نظر میرسد یکی از عللی که در مطالعه ما فراوانی تشخیص های پوسیدگی عاجی در دیاگنودنت بیشتر از استاندارد طلایی و مشاهده بالینی بود همین نقاط cut-point محدود دستگاه باشد.

مطالعه انجام شده توسط Sridhar نیز نتایجی مخالف و غیر همسو با نتیجه حاصله از مطالعه ما داشت. این مطالعه نشان داد که دیاگنودنت پوسیدگی های سطح اکلوزال را بهتر از رادیوگرافی و مشاهده بصری تشخیص میدهد. از آنجایی که برای انجام این مطالعه دندان ها قبل از کاربرد لیزر دیاگنودنت توسط قلم اولتراسونیک جرم گیری شدند، بسنده کردن به برداشت پلاک ها توسط بروساژ در مطالعه حاضر و برخی از مطالعات مشابه میتواند یکی از علل دیگری که

منجر به کاهش کارایی دستگاه شده، باشد. هرچند که دندان ها قبل از کاربرد لیزر به طور چشمی از نظر وجود جرم و رسوبات بررسی شدند (۳۱).

همچنین Pourhashemi و همکاران در مطالعه خود گزارش کردند که دقت لیزر فلورسانس از رادیوگرافی بایت وینگ و مشاهده بالینی بیشتر است (۲۳). Alkarsu و همکاران نیز بیان کردند در تشخیص بر مبنای ICDAS، تجربه کلینیکی اهمیت زیادی داشته، لذا لیزر دیاگنودنت در تشخیص پوسیدگی های اکلوزال بدون حفره می تواند دقیق تر عمل نماید (۲۴). به طور کلی متغیرهای مداخله گر میتواند بر نتایج حاصل از مطالعات تاثیر سوء بگذارد که در برخی شرایط کنترل آن ها دشوار می باشد. یکی از شرایط و عوامل مداخله گر در مطالعه حاضر هم مرتبه کردن کد های ICDAS ۶ مرتبه ای و استاندارد طلایی ۵ مرتبه ای به کد های ۳ مرتبه ای به منظور قابل مقایسه کردن روش ها با هم بود که باعث کمتر شدن دقت کلی مطالعه شد.

علاوه بر این مقادیر ارزش پیش بینی مثبت و منفی به عنوان یکی از شاخص های تعیین کننده در کارآیی یک روش تشخیصی هنگام استفاده از روش های مختلف تشخیص پوسیدگی تحت تاثیر شیوع بیماری در جامعه نیز می باشد (۳۲). در این مطالعه به دلیل حذف نمونه های دارای پوسیدگی های حفره دار، شیوع بیماری کمتر از حد واقعی تخمین زده شد. در حالی که کارآیی روش های تشخیص پوسیدگی باید در جمعیت های با شیوع واقعی پوسیدگی انجام شود.

علاوه بر این سیستم دیاگنودنت اعتبار بالایی در شناسایی حضور پوسیدگی به صورت کیفی در مقایسه با تعیین عمق پوسیدگی ها داشته (۳۴) و احتمالاً به همین علت توافق ضعیف لیزر دیاگنودنت با استاندارد

در نهايت با توجه به تفاوت هاي بين شرايط كلينيكي و آزمايشگاهي پيشنهاد مي شود مطالعات مشابهي در شرايط كلينيكي صورت گيرد. مشاهده عمق پوسيدگي به صورت هيستوپاتولوژيك نيز جهت دقت بالاي مطالعات آزمايشگاهي پيشنهاد مي شود.

### نتيجه گيري

عليرغم محدوديت هاي موجود، طبق نتايج بدست آمده از اين مطالعه بين هر دو روش تشخيص پوسيدگي مشاهده باليني و دياگنودنت با استاندارد طلايي رابطه معنادار وجود دارد كه به معنای خطاي تشخيصي در هر دو روش مي باشد. ولي مشاهده باليني نسبت به دياگنودنت جهت ارزيايي پوسيدگي هاي اكلوزالي دندان هاي مولر روشي كارا تر مي باشد.

### تشكر و قدرداني

اين مطالعه با شناسه اختصاصي IR.QUMS.REC.1395.77 مورد تايد كميته اخلاق در پژوهش هاي زيست پزشكي دانشگاه علوم پزشكي قزوین قرا گرفت. با سپاس از مركز تحقيقات پيشگيري از پوسيدگي دندان براي كمك در انجام اين مطالعه، متذكر مي گردد كه هيچ يك از نويسندگان، افراد و يادستگاه ها، تعارض مناعي براي انتشار اين مقاله ندارند.

### References

1. Ritter A, Boushell L, Walter R. Sturdevant's art and science of operative dentistry. St. Louis: Elsevier. 2019. pp. 530.
2. Goswami M, Rajwar AS. Evaluation of cavitated and non-cavitated carious lesions using the WHO basic methods, ICDAS-II and laser fluorescence measurements. J Indian Soc Pedod Prev Dent 2015;33(1):10-4.
3. Diniz MB, Lima LM, Eckert G, Zandona AG, Cordeiro RC, Pinto LS. In vitro evaluation of ICDAS and radiographic examination of occlusal surfaces and their association with treatment decisions. Oper Dent 2011;36(2):133-42.

طلايي (برداشت با فرز و اندازه گيري عمق پوسيدگي به صورت كمی) مشاهده شده است.

از عوامل مداخله گر ديگر مطالعات مشابه ميتوان به محيط نگهداري دندان هاي كشيده شده اشاره كرد. محيط نگهداري دندان ها در مطالعه Diniz محلول تيمول ۰/۱٪، در مطالعات Jablonski-Momeni و Achilleos آب، در مطالعه Parviainen الكل، در مطالعه Markowitz فنول ۱٪، در مطالعه Fung محلول كلرامين ۰/۰۵٪ و در مطالعه Pourhashemi محلول كلرامين تيمول بود (۳، ۲۰، ۲۳، ۳۴-۳۷). عليرغم اينكه در مطالعه حاضر محيط نگهداري دندان ها بزاق مصنوعي بود در شرايطي نزديك به دهان انسان بوده، ولي به هر حال نگهداري در خارج دهان ممكن است بر روي متابوليت هاي باكتريايي در ضايعه پوسيده اثر گذاشته و كارآيي ليزر دياگنودنت را زير سوال برده باشد.

افزون بر اين، ميزان خشك كردن و درجه دهيدراته شدن دندان كه در مطالعه ما و مطالعه انجام شده توسط Goswami و Achilleos ۵ ثانيه و در بعضي مطالعات مانند مطالعه Oance ۳ ثانيه بود، نيز ممكن است بر روي كارآيي ليزر اثر داشته باشد (۲، ۳۴، ۳۸). اگر چه Shi در مطالعه خود نشان داد كه رطوبت تاثيري در يافته هاي دياگنودنت ندارد (۱۶).

4. Al-Khalifa KS. Use of the International Caries Detection and Assessment System by dental students at the University of Dammam, Saudi Arabia. *The Saudi Journal for Dental Research* 2016;7(1):38-44.
5. Ismail AI, Sohn W, Tellez M, Amaya A, Sen A, Hasson H, et al. The International Caries Detection and Assessment System (ICDAS): an integrated system for measuring dental caries. *Community Dent Oral Epidemiol* 2007;35(3):170-8.
6. Jablonski-Momeni A, Stachniss V, Ricketts DN, Heinzl-Gutenbrunner M, Pieper K. Reproducibility and accuracy of the ICDAS-II for detection of occlusal caries in vitro. *Caries Res* 2008;42(2):79-87.
7. Ekstrand KR, Gimenez T, Ferreira FR, Mendes FM, Braga MM. The International Caries Detection and Assessment System - ICDAS: A Systematic Review. *Caries Res* 2018;52(5):406-419.
8. Kühnisch J, Berger S, Goddon I, Senkel H, Pitts N, Heinrich-Weltzien R. Occlusal caries detection in permanent molars according to WHO basic methods, ICDAS II and laser fluorescence measurements. *Community Dent Oral Epidemiol* 2008;36(6):475-84.
9. Braun A, Guiraud LM, Frankenberger R. Histological validation of ICDAS II and radiological assessment of occlusal carious lesions in permanent teeth. *Odontology* 2017;105(1):46-53.
10. Angnes G, Angnes V, Grande RH, Battistella M, Loguercio AD, Reis A. Occlusal caries diagnosis in permanent teeth: an in vitro study. *Braz Oral Res* 2005;19(4):243-8.
11. Kockanat A, Unal M. In vivo and in vitro comparison of ICDAS II, DIAGNOdent pen, CarieScan PRO and SoproLife camera for occlusal caries detection in primary molar teeth. *Eur J Paediatr Dent* 2017;18(2):99-104.
12. Jablonski-Momeni A<sup>1</sup>, Stucke J, Steinberg T, Heinzl-Gutenbrunner M. Use of ICDAS-II, Fluorescence-Based Methods, and Radiography in Detection and Treatment Decision of Occlusal Caries Lesions: An In Vitro Study. *Int J Dent* 2012;2012:371595.
13. Gomez J. Detection and diagnosis of the early caries lesion. *BMC Oral Health*. 2015; 15(Suppl 1): S3.
14. Rando-Meirelles MP, de Sousa Mda L. Using laser fluorescence (DIAGNOdent) in surveys for the detection of noncavitated occlusal dentine caries. *Community Dent Health* 2011;28(1):17-21.
15. Fejerskov O, Nyvad B, Kidd E. *Dental Caries: The Disease and its Clinical Management*. 3<sup>rd</sup> ed. Oxford: Wiley Blackwell. 2015. pp. 480.
16. Shi XQ, Welander U, Angmar-Månsson B. Occlusal caries detection with KaVo DIAGNOdent and radiography: an in vitro comparison. *Caries Res* 2000;34(2):151-8.
17. Lussi A, Hibst R, Paulus R. DIAGNOdent: an optical method for caries detection. *J Dent Res* 2004;83 Spec No C:C80-3.
18. Neuhaus KW, Longbottom C, Ellwood R, Lussi A. Novel lesion detection aids. *Monogr Oral Sci* 2009;21:52-62.
19. Costa AM, Paula LMD, Bezerra ACB. Use of diagnodentâ for diagnosis of non-cavitated occlusal dentin caries. *J Appl Oral Sci* 2008;16(1):18-23.
20. Jablonski-Momeni A, Ricketts DN, Rolfsen S, Stoll R, Heinzl-Gutenbrunner M, Stachniss V, Pieper K. Performance of laser fluorescence at tooth surface and histological section. *Lasers Med Sci* 2011;26(2):171-8.
21. Huth KC, Neuhaus KW, Gyax M, Bücher K, Crispin A, Paschos E, et al. Clinical performance of a new laser fluorescence device for detection of occlusal caries lesions in permanent molars. *J Dent* 2008;36(12):1033-40.

22. Toraman Alkurt M, Peker I, Deniz Arisu H, Bala O, Altunkaynak B. In vivo comparison of laser fluorescence measurements with conventional methods for occlusal caries detection. *Lasers Med Sci* 2008;23(3):307-12.
23. Pourhashemi SJ, Jafari A, Motahhari P, Panjnoosh M, Kharrazi Fard MJ, Sanati I, et al. An in-vitro comparison of visual inspection, bite-wing radiography, and laser fluorescence methods for the diagnosis of occlusal caries. *J Indian Soc Pedod Prev Dent* 2009;27(2):90-3.
24. Holmgren C, Gaucher C, Decerle N, Doméjean S. Minimal intervention dentistry II: part 3. Management of non-cavitated (initial) occlusal caries lesions--non-invasive approaches through remineralisation and therapeutic sealants. *Br Dent J* 2014;216(5):237-43.
25. Akarsu S, Karademir S A. In Vitro Comparison of ICDAS And DIAGNOdent Pen in The Diagnosis and Treatment Decisions of Non-Cavitated Occlusal Caries. *ODOVTOS-Int J Dental Sc* 2018; 21(1):67-81.
26. Rossete Melo R, Rezende JS, Gomes VE, Ferreira E, Oliveira AC. Sociodemographic, biological and behavioural risk factors associated with incidence of dental caries in schoolchildren's first permanent molars: a 3-year follow-up study. *Eur J Paediatr Dent* 2013;14(1):8-12.
27. Hibst R, Gall R. Development of a diode laser-based fluorescence caries detector. *Caries Res* 1998;32(4):294.
28. Marczuk-Kolada G, Luczaj-Cepowicz E, Obidzinska M, Rozycki J. Performance of ICDAS II and fluorescence methods on detection of occlusal caries-An ex vivo study. *Photodiagnosis Photodyn Ther* 2020;29:101609.
29. Luczaj-Cepowicz E, Marczuk-Kolada G, Obidzinska M, Sidun J. Diagnostic validity of the use of ICDAS II and DIAGNOdent pen verified by micro-computed tomography for the detection of occlusal caries lesions-an in vitro evaluation. *Lasers Med Sci* 2019;34(8):1655-63.
30. Rodrigues JA, Hug I, Lussi A. The influence of zero value subtraction on the performance of a new laser fluorescence device for approximal caries detection. *Lasers Med Sci* 2009;24(3):301-6.
31. Sridhar N, Tandon S, Rao N. A comparative evaluation of DIAGNOdent with visual and radiography for detection of occlusal caries: an in vitro study. *Indian J Dent Res* 2009;20(3):326-31.
32. Douglass CW. Evaluating diagnostic tests in dentistry. *J Dent Res* 1993;72(8):1170.
33. Astvaldsdóttir A, Holbrook WP, Tranaeus S. Consistency of DIAGNOdent instruments for clinical assessment of fissure caries. *Acta Odontol Scand* 2004;62(4):193-8.
34. Achilleos EE, Rahiotis C, Kakaboura A, Vougiouklakis G. Evaluation of a new fluorescence-based device in the detection of incipient occlusal caries lesions. *Lasers Med Sci* 2013;28(1):193-201.
35. Parviainen H, Vähänikkilä H, Laitala ML, Tjäderhane L, Anttonen V. Evaluating performance of dental caries detection methods among third-year dental students. *BMC Oral Health* 2013;13:70.
36. Fung L, Smales R, Ngo H, Moun G. Diagnostic comparison of three groups of examiners using visual and laser fluorescence methods to detect occlusal caries in vitro. *Aust Dent J* 2004;49(2):67-71.
37. Markowitz K, Stenvall RM, Graye M. The effect of distance and tooth structure on laser fluorescence caries detection. *Oper Dent* 2012;37(2):150-60.
38. Oancea R, Podariu AC, Vasile L, Sava-Roşianu R, Folescu R. In vitro evaluation of laser fluorescence devices for caries detection through stereomicroscopic imaging. *Rom J Morphol Embryol* 2013;54(2):333-41.