Thoracic CT Scan Findings in Patients with HIV/TB co-infection before and after treatment

Payam Mehrian[1], Payam Tabarsi[2], Maasumeh Noruzi[3], Fateme Kheiridoust[4], Zahra Ghomi[5]
1. Associate professor, Chronic Respiratory Diseases Research Center, National Research Institute of Tuberculosis and Lung Diseases (NRITLD), Shahid Beheshti University of Medical Sciences, Tehran, Iran. ORCID ID: 0000-0003-3399-3208
2. Professor, Clinical Tuberculosis and Epidemiology Research Center, National Research Institute of Tuberculosis and Lung Diseases (NRITLD), Shahid Beheshti University of Medical Sciences, Tehran, Iran. ORCID ID: 0000-0002-8932-5420
3. Radiologist, Telemedicine Research center, National Research Institute of Tuberculosis and Lung Diseases (NRITLD), Shahid Beheshti University of Medical Sciences, Tehran, Iran.
4. Radiologist, Telemedicine Research center, National Research Institute of Tuberculosis and Lung Diseases (NRITLD), Shahid Beheshti University of Medical Sciences, Tehran, Iran.
5. Resident of radiology, Shohade-E-Tajrish Hospital, Shahid Beheshti University of Medical Sciences, Tehran, Iran.
(Corresponding author) Tel: 021-88084953, Email: zgh1881@gmail.com ORCID ID: 0000-0003-3113-2375

ABSTRACT

Background and Aim: Pulmonary tuberculosis (TB) infection is common in patients infected with the Human immunodeficiency virus (HIV). In this study, we evaluated thoracic CT scan findings of HIV/TB co-infection, before and after anti-TB treatment.

Materials and Methods: In this retrospective cross-sectional study, pre- and post-treatment thoracic CT scans of patients diagnosed with HIV and definite pulmonary TB infection were evaluated.

Results: A total of 101 patients (64 male, 37 female, mean age of 43±3.4) were included. The most common findings before treatment of TB were mediastinal or hilar lymphadenopathy with hypodense center (41.58%) and free pleural effusion (32.67%). The prevalence of these findings decreased to half after anti-TB treatment (P= 0.009 and P= 0.003 respectively). Loculated pleural effusion showed increased prevalence after treatment (P= 0.031) with no significant change in the prevalence of bronchiectasis, solitary pulmonary nodule, and lymphadenopathy without a hypodense center.

Conclusion: The most prevalent thoracic CT scan findings in patients with HIV/TB co-infection before anti-TB treatment were lymphadenopathy with the hypodense center, pleural effusion, and ground glass opacities. After treatment, numerous changes in imaging manifestations might be seen. The remaining residual CT scan findings (including bronchiectasis, lymphadenopathy with a hypodense center, and solitary pulmonary nodule) require more attention for accurate interpretation of thoracic CT scans in HIV patients.

Keywords: Tuberculosis, Pulmonary, HIV, Multidetector Computed Tomography
Received: Sep 30, 2019 **Accepted:** Aug 19, 2020

How to cite the article: Payam Mehrian, Payam Tabarsi, Maasumeh Noruzi, Fateme Kheiridoust, Zahra Ghomi. Thoracic CT Scan Findings in Patients with HIV/TB co-infection before and after treatment .ŚJKU 2021;26(1):22-32.

Copyright © 2018 the Author (s). Published by Kurdistan University of Medical Sciences. This is an open access article distributed under the terms of the Creative Commons Attribution-Non Commercial License 4.0 (CCBYNC), where it is permissible to download, share, remix, transform, and buildup the work provided it is properly cited. The work cannot be used commercially without permission from the journal

[Downloaded from sjku.muk.ac.ir on 2026-02-03]

[DOI: 10.52547/sjku.26.1.22]

یافته‌های سی‌تی‌اسکن ریوی در بیماران مبتلا به عفونت هم‌زمان ویروس نقص ایمنی انسانی و توبرکلوز قبل و بعد از درمان

پیام مهریان[۱]، پیام طبرسی[۲]، معصومه نوروزی[۳]، فاطمه خیری دوست[۴]، زهرا قمی[۵]

۱. دانشیار، مرکز تحقیقات بیماری‌های مزمن تنفسی، پژوهشکده‌ی سل و بیماری‌های ریوی، دانشگاه علوم پزشکی و خدمات بهداشتی-درمانی شهید بهشتی، تهران، ایران. کد ارکید:۰۰۰۰-۰۰۰۳-۳۳۹۹-۳۲۰۸

۲. استاد، مرکز تحقیقات سل بالینی و اپیدمیولوژی، پژوهشکده‌ی سل و بیماری‌های ریوی، دانشگاه علوم پزشکی و خدمات بهداشتی-درمانی شهید بهشتی، تهران، ایران. کد ارکید:۰۰۰۰-۰۰۰۲-۸۹۳۲-۵۴۲۰

۳. متخصص رادیولوژی، مرکز تحقیقات پزشکی از راه دور، پژوهشکده‌ی سل و بیماری‌های ریوی، دانشگاه علوم پزشکی و خدمات بهداشتی-درمانی شهید بهشتی، تهران، ایران .کد ارکید:۰۰۰۰-۰۰۰۲-۴۱۰۵-۴۶۶۸

۴. متخصص رادیولوژی، مرکز تحقیقات پزشکی از راه دور، پژوهشکده‌ی سل و بیماری‌های ریوی، دانشگاه علوم پزشکی و خدمات بهداشتی-درمانی شهید بهشتی، تهران، ایران. کد ارکید:۰۰۰۰-۰۰۰۲-۷۸۱۸-۱۰۲X

۴. رزیدنت رادیولوژی، بیمارستان شهدای تجریش، دانشگاه علوم پزشکی و خدمات بهداشتی-درمانی شهید بهشتی، تهران، ایران (مؤلف مسئول) تلفن ثابت: ۰۲۱-۸۸۰۸۴۹۵۳
آدرس پست الکترونیکی: zgh1881@gmail.com کد ارکید: ۰۰۰۰-۰۰۰۳-۳۱۱۳-۲۳۷۵

چکیده

زمینه و هدف: عفونت سل ریوی در بیماران آلوده به ویروس نقص ایمنی انسانی (HIV) شایع است. در این مطالعه یافته‌های سی‌تی‌اسکن ریوی را در عفونت هم زمان توبرکلوز و HIV قبل و بعد از درمان ضد سل ارزیابی می‌کنیم.

مواد و روش‌ها: در این مطالعه مقطعی گذشته‌نگر، سی‌تی‌اسکن ریوی بیماران دارای تشخیص عفونت HIV و سل ریوی قطعی قبل و بعد از درمان بررسی گردید

یافته‌ها: در مجموع ۱۰۱ بیمار (۶۴ مرد، ۳۷ زن، میانگین سنی ۳/۴±۴۳) وارد مطالعه شدند. شایع‌ترین یافته‌ها قبل از درمان سل، لنفادنوپاتی مدیاستینال یا هیلار با مرکز هیپودنس (۴۱/۵۸ درصد) و پلورال افیوژن آزاد (۳۲/۶۷ درصد) بود. شیوع این یافته‌ها پس از درمان ضد سل به نصف کاهش یافت (به ترتیب P= ۰/۰۰۹ و P= ۰/۰۰۳). شیوع افیوژن پلورال لکوله پس از درمان افزایش یافت (P=۰/۰۳۱) و تغییر معنادار در شیوع برونشکتازی، ندول منفرد ریوی و لنفادنوپاتی بدون مرکز هیپودنس دیده نشد.

نتیجه‌گیری: شایع‌ترین یافته سی‌تی‌اسکن در بیماران مبتلا به عفونت هم‌زمان سل و HIV قبل از درمان ضد سل، لنفادنوپاتی با مرکز هایپودنس، پلورال افیوژن آزاد و کدورت گراندگلس بود. پس از درمان، تغییرات زیادی در تظاهرات تصویربرداری ایجاد خواهد شد و یافته‌های باقی‌مانده‌ای در ریه‌ی این بیماران (شامل برونشکتاری، لنفادنوپاتی بدون مرکز هایپودنس، ندول منفرد ریوی) بر جای خواهد ماند که لازم است برای تفسیر دقیق سی‌تی‌اسکن ریوی در بیماران HIV مورد توجه قرار گیرند.

واژه های کلیدی: توبرکلوز پولمونری، ویروس نقص ایمنی انسانی، سی‌تی‌اسکن مولتی دتکتور

وصول مقاله: ۹۸/۷/۸ اصلاحیه نهایی: ۹۸/۱۱/۲۷ پذیرش:۹۹/۵/۲۹

[Downloaded from sjku.muk.ac.ir on 2026-02-03]

[DOI: 10.52547/sjku.26.1.22]

مقدمه

از زمان معرفی اولیه‌ی ویروس نقص ایمنی انسانی (Human Immunodeficiency Virus, HIV) در سال ۱۹۸۱ تا کنون، شیوع این عفونت در سراسر جهان افزایش یافته است. به طوری که در سال ۲۰۱۸ تقریباً ۳۸ میلیون نفر در سراسر جهان به این ویروس آلوده بوده و ۱.۷ میلیون نفر نیز در همین سال دچار عفونت جدید با این ویروس شده اند (۱).

از طرف دیگر افزایش شیوع و پاندمی عفونت HIV باعث افزایش شیوع هم‌زمان عفونت tuberculosis (TB) در جهان شده است. توبرکلوز یکی از شایع‌ترین بیماری‌های همراه در بیماران با عفونت ویروس نقص ایمنی انسانی و همچنین یکی از دلایل عمده‌ی مرگ‌ومیر در این بیماران است (۲). طبق تخمین‌های سازمان بهداشت جهانی، ریسک ایجاد عفونت توبرکلوز در بیماران با HIV ۱۶ تا ۲۷ برابر افراد بدون عفونت HIV است و طبق برآوردهای اخیر این سازمان ۱۱٪ بیماران HIV دارای عفونت هم‌زمان با TB بوده‌اند (۳).

تظاهرات کلینیکی عفونت TB در بیماران دارای عفونت HIV متنوع بوده و بر اساس سطح لنفوسیت‌های CD4+ خون آن‌ها متفاوت است. در بیماران با سطح CD4 بالای ۲۰۰/mm^3 که در واقع دارای ایمنی مناسب می‌باشند، عفونت TB ریوی با تظاهرات تیپیک شایع‌تر از تظاهرات خارج ریوی است. با پیشرفت نقص ایمنی و افت سطح CD4 به زیر ۲۰۰/mm^3 تظاهرات غیر تیپیک ریوی و نیز تظاهرات خارج ریوی TB در این بیماران افزایش می‌یابد (۴).

تظاهرات تصویربرداری عفونت TB ریوی در بیماران با HIV متفاوت و اغلب غیر اختصاصی است که همین امر باعث مشکلات تشخیصی فراوان می‌شود. بر اساس سطح CD4 خون محیطی، عفونت TB در این بیماران می‌تواند در تصویر برداری به صورت انفیلتراسیون های زون فوقانی اغلب همراه با کاویته، کانسالیدیشن های لوب های میانی و تحتانی مشابه عفونت‌های باکتریال، پلورال افیوژن و آدنوپاتی تظاهر یابد (۵, ۶). نحوه‌ی توزیع یافته‌های عفونت TB نیز در این بیماران آتیپیک بوده و میزان درگیری دو طرفه و یا منتشر بیش‌تر است (۷).

همچنین توجه به این نکته ضروری است که تظاهرات تصویربرداری در این بیماران تحت تأثیر درمان‌های انجام شده دچار تغییرات متنوعی می‌گردد که چالش‌های تشخیصی را افزایش می‌دهد (۸). این چالش‌های تشخیصی از عوامل اصلی تأخیر درمان و در نتیجه ضعیف شدن پروگنوز در این بیماران است (۹).

هرچند مطالعاتی وجود دارند که به بررسی تظاهرات TB در بیماران دچار HIV می‌پردازند (۲, ۸-۱۱)، مطالعات در زمینه‌ی تأثیر درمان TB بر تظاهرات تصویربرداری در این بیماران بسیار محدود است؛ بنابراین نیاز به مطالعات جدید و کاملی در زمینه‌ی بررسی تظاهرات بیماران دچار عفونت هم‌زمان HIV/TB و نیز بررسی تفاوت این تظاهرات قبل و بعد از درمان احساس می‌گردد. آشنایی صحیح پزشکان رادیولوژیست با تأثیر درمان بر تظاهرات عفونت هم‌زمان HIV/TB می‌تواند کمک فراوانی به گروه درمان جهت تشخیص صحیح این بیماران داشته باشد.

در نتیجه در مطالعه‌ی حاضر به بررسی تظاهرات سی‌تی‌اسکن قفسه‌ی سینه در بیماران با عفونت هم‌زمان TB و HIV و تأثیر درمان TB بر این تظاهرات به منظور کمک در تسریع تشخیص و در نهایت بهبود پیامد بیماران می‌پردازیم.

مواد و روش‌ها

در این مطالعه‌ی مقطعی گذشته‌نگر، تصاویر سی‌تی‌اسکن قفسه‌ی سینه در کلیه‌ی بیماران HIV مثبتی که در سال ۱۳۹۶ در بیمارستان مسیح دانشوری تهران برای آن‌ها تشخیص قطعی عفونت TB ریوی داده شد، مورد بررسی قرار گرفته است.

[Downloaded from sjku.muk.ac.ir on 2026-02-03]

[DOI: 10.52547/sjku.26.1.22]

روش تشخیص قطعی TB ریوی در این بیماران، بررسی نمونه‌ی خلط و یا لاواژ برونکوآلوئولار (Bronchoalveolar Lavage, BAL) از جهت رنگ‌آمیزی زیل نلسون برای باکتری اسید-فست و نیز کشت *مایکوباکتریوم توبرکلوزیس* در محیط Lowenstein-Jensen بود؛بنابراین معیارهای ورود به مطالعه، وجود عفونت اثبات‌شده‌ی TB ریوی و نیز وجود تصاویر در قبل و بعد از درمان TB برای بیمار بود. معیارهای خروج از مطالعه، عدم تائید قطعی میکرو بیولوژیک ابتلا به توبرکلوز، لزوم قطع درمان قبل از تکمیل دوره‌ی درمانی به علت ایجاد عوارض دارویی و یا عدم تمایل بیماران به ادامه‌ی روند تشخیصی و درمانی بود. همچنین بیمارانی که دارای شواهد قطعی (میکرو بیولوژیک یا هیستولوژیک) از وجود سایر بیماری‌های متأثرکننده‌ی قفسه‌ی سینه (شامل لنفوم، سارکوم کاپوزی، بیماری‌های عفونی فرصت طلب از جمله *پنوموسیستیس جیرووسی*، *نوکاردیا* و *مایکوباکتریوم های آتیپیک*) بودند از مطالعه خارج گشتند. معیار پایان درمان وجود دو نوبت نمونه‌ی خلط منفی و یا وجود نمونه‌ی BAL منفی از نظر رنگ‌آمیزی باسیل اسید فست و یا کشت مایکوباکتریوم توبرکلوزیس بود.

تصاویر سی‌تی‌اسکن کلیه‌ی بیماران به صورت تصاویر اسپیرال بدون کنتراست وریدی در حالت دم عمیق و در وضعیت خوابیده به پشت (supine) با کات ها از قله تا قاعده‌ی هر دو ریه هم در ویندوی پارانشیم ریه و هم در ویندوی مدیاستینال تهیه شد. شرایط انجام سی‌تی‌اسکن طبق جدول ۱ تنظیم گردید (جدول ۱). زمان انجام سی‌تی‌اسکن برای بیماران یک نوبت در زمان تشخیص توبرکلوز و قبل از شروع اولین دوز درمانی و نوبت دوم در بازه زمانی یک هفته بعد از منفی شدن تست‌های میکرو بیولوژیک و قطع درمان توبرکلوزیس بود. تفسیر تصاویر سی‌تی‌اسکن توسط دو رادیولوژیست متخصص در تصویربرداری قفسه سینه (expert pulmonary radiologist) انجام گرفت. همچنین ارزیابی سی‌تی‌اسکن در کلیه‌ی بیماران بعد از انجام بررسی رادیوگرافیک انجام شد تا میزان خطا کاهش یابد.

جهت استاندارد سازی گزارش‌ها، هر ریه به سه قسمت (در سمت راست: لوب‌های فوقانی، میانی و تحتانی و در سمت چپ لوب‌های فوقانی و تحتانی و لینگولا) تقسیم گردید و سپس در هر قسمت وجود یا عدم وجود یافته‌های طبقه‌بندی‌شده‌ی زیر موردبررسی قرار گرفت:

کانسالیدیشن آلوئولار، اوپاسیته ی گراندگلاس، ضایعه‌ی کاویتاری، اسکار ریوی، انفیلتراسیون ندولار، آدنوپاتی هیلار یا مدیاستینال با و بدون مرکز هایپودنس، افیوژن ریوی آزاد و یا لکوله، برونشکتازی، ندول منفرد ریوی، توده ی ریوی

آدنوپاتی هیلار یا مدیاستینال به صورت غدد لنفاوی با دیامتر محور کوتاه (Short Axis Diameter, SAD) بالاتر از ۱۰ میلی‌متر تعریف گردید. همچنین توده‌ی ریوی به صورت ضایعات با قطر بالای ۳ سانتی‌متر تعریف شد.

کلیه‌ی اطلاعات به دست آمده توسط نرم افزار SPSS ورژن ۲۱ و با استفاده از آزمون آماری McNemar تجزیه و تحلیل گردید.

همچنین این مطالعه به موارد معاهده‌ی هلسینکی پایبند بوده و نیز به تائید کمیته‌ی اخلاق پزشکی دانشگاه علوم پزشکی و خدمات بهداشتی درمانی شهید بهشتی تهران و نیز کمیته‌ی اخلاق پزشکی بیمارستان مسیح دانشوری تهران رسیده است.

یافته‌ها

از مجموع ۱۱۸ بیمار با عفونت هم زمان HIV و TB، ۱۷ بیمار با توجه به معیار های خروج از مطالعه خارج شده و در مجموع ۱۰۱ بیمار وارد مطالعه شدند که از این میان ۶۴ بیمار مرد (۶۳.۳۷٪) و ۳۷ بیمار زن (۳۶.۶۳٪) بودند. میانگین سن بیماران ۳.۴ ± ۴۳ سال بود.

[Downloaded from sjku.muk.ac.ir on 2026-02-03]

[DOI: 10.52547/sjku.26.1.22]

شایع‌ترین یافته‌ی سی‌تی‌اسکن قبل از درمان TB، بدون توجه به محل درگیری، لنفادنوپاتی (مدیاستینال یا هیلار) با مرکز هایپودنس با میزان شیوع ۴۱.۵۸٪ ، پلورال افیوژن غیرلکوله با شیوع ۳۲.۶۷٪ و کدورت گراند گلس و انفیلتراسیون ندولار هر کدام با شیوع ۱۹.۸٪ بود (شکل ۱). سایر یافته ها بر اساس شیوع به ترتیب در جدول ۲ آورده شده است.

جدول ۱. تنظیمات انجام سی‌تی‌اسکن

۱۳۰	کیلوولت
۹۰	میلی‌آمپر ثانیه
۰.۸ ثانیه	روتیشن گانتری
۵ میلی‌متر	کولیماسیون
ریه: ۱۵۰۰	طول ویندو
مدیاستن: ۴۰۰	
ریه: ۱۰۰-	سطح ویندو
مدیاستن: ۲۰	

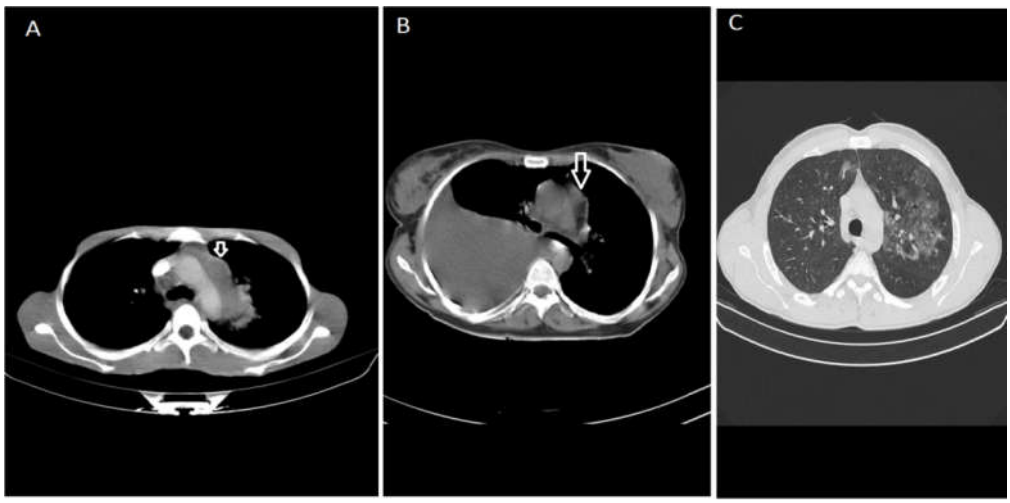

شکل ۱. یافته‌های شایع سی‌تی‌اسکن در بیماران HIV مبتلا به توبرکلوز ریوی قبل از درمان TB

(A) لنفادنوپاتی با مرکز هایپودنس (B) پلورال افیوژن (همچنین لنفادنوپاتی مدیاستینال با مرکز هایپودنس نیز وجود دارد که با فلش نشان داده شده است.) (C) کدورت های گراند گلاس

جدول ۲.شیوع یافته های سی‌تی‌اسکن قبل و بعد از درمان

شیوع کلی یافته‌های سی‌تی‌اسکن			
	قبل از درمان	پس از درمان	مقایسه آماری
لنفادنوپاتی با مرکز هایپودنس	٪۴۱.۵۸	٪۲۳.۷۶	*۰.۰۰۹
پلورال افیوژن غیر لکوله	٪۳۲.۶۷	٪۱۳.۸۶	*۰.۰۰۳
کدورت گراند گلس	٪۱۹.۸	٪۱۵.۸۴	۰.۵۵۶

[Downloaded from sjku.muk.ac.ir on 2026-02-03]

[DOI: 10.52547/sjku.26.1.22]

انفیلتراسیون ندولار	٪۱۹.۸	٪۱۰.۸۹	۰.۰۴۹*
اسکار	٪۱۶.۸۳	٪۱۰.۸۹	۰.۰۳۱*
کانسالیدیشن آلوئولار	٪۱۱.۸۸	٪۵.۹۴	۰.۰۳۱*
پلورال افیوژن لکوله	٪۱۰.۸۹	٪۱۶.۸۳	۰.۰۳۱*
ضایعه ی کاویتاری	٪۸.۹۱	٪۴.۹۵	۰.۱۲۵
برونشکتاری	٪۷.۹۲	٪۴.۹۵	۰.۳۷۵
ندول منفرد ریوی	٪۶.۹۳	٪۱۱.۸۸	۰.۱۲۵
لنفادنوپاتی بدون مرکز هایپودنس	٪۴.۹۵	٪۱۱.۸۸	۰.۰۶۵
توده‌ی ریوی	٪۱.۹۸	۰	۰.۵۰۰

موارد معنادار از نظر آماری با علامت * مشخص شده اند

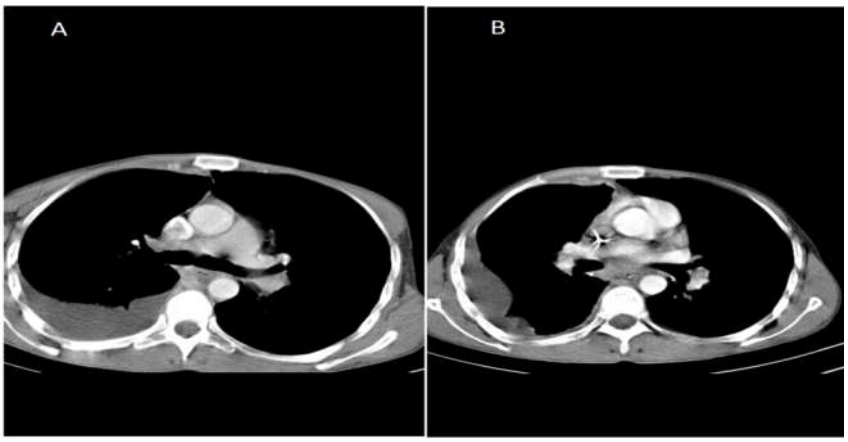

شکل ۲. نمای پلورال افیوژن قبل و بعد از درمان.

شکل (A) سی‌تی‌اسکن اولیه‌ی بیمار قبل از شروع درمان ضد TB را نشان می‌دهد. پلورال افیوژن متوسط غیر لکوله در سمت راست مشاهده می‌گردد. در سی‌تی‌اسکن کنترل انجام شده بعد از پایان درمان (B) نمای لکوله در پلورال افیوژن در سمت راست مشهود است.

[Downloaded from sjku.muk.ac.ir on 2026-02-03]

[DOI: 10.52547/sjku.26.1.22]

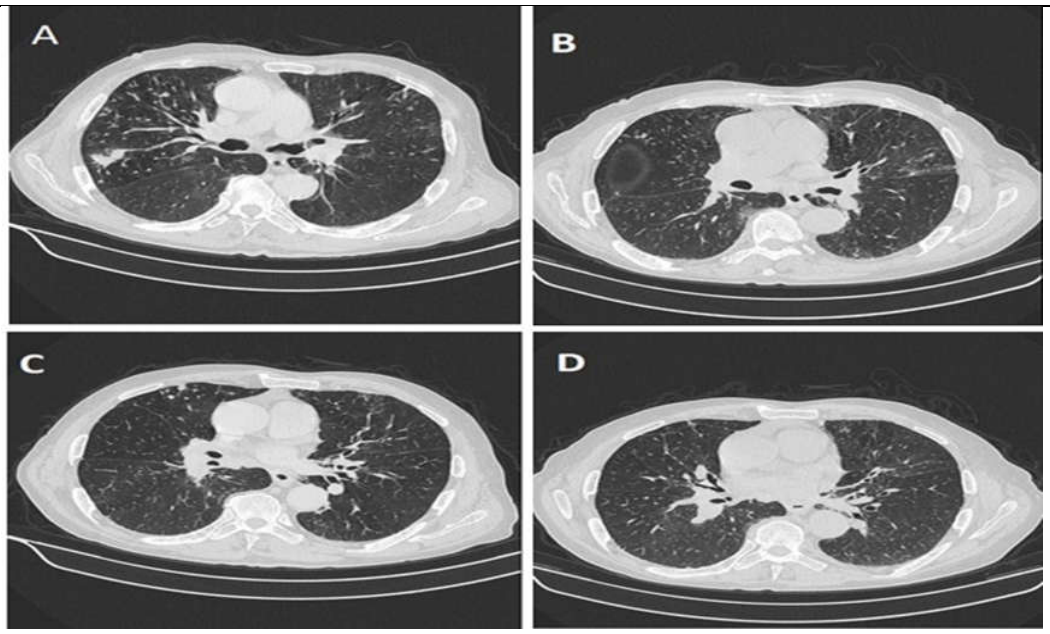

شکل ۳. مقایسه‌ی برونشکتازی قبل و بعد از درمان

تصاویر قبل از درمان (A و C) کدورت‌های ندولار متعدد و نمای tree-in-bud به همراه برونشکتازی منتشر رانشان می‌دهند. در تصاویر بعد از درمان (B و D) باقی ماندن برونشکتازی با وجود بهبود کدورت‌های ریوی مشاهده می‌شود.

از نظر محل درگیری قبل از درمان TB، ترتیب شیوع به صورت درگیری لوب فوقانی در ۴۵.۵۴٪ موارد (۴۶ بیمار)، لوب تحتانی در ۳۰.۶۹٪ موارد (۳۱ بیمار)، لوب میانی راست در ۱۲.۸۷٪ موارد (۱۳ بیمار) و لینگولا در ۴.۹۵٪ موارد (۵ بیمار) بود.

پس از درمان شایع‌ترین یافته‌های سی‌تی‌اسکن بدون در نظر گرفتن محل درگیری، لنفادنوپاتی با مرکز هایپودنس با شیوع ۲۳.۷۶٪،پلورال افیوژن لکوله با شیوع ۱۶.۸۳٪ و کدورت گراند گلس با شیوع ۱۵.۸۴٪ بود. سایر یافته‌های پس از درمان بر اساس شیوع نیز در جدول ۲ آورده شده است.

از نظر محل درگیری پس از درمان، ترتیب شیوع به صورت درگیری لوب فوقانی در ۳۴.۶۵٪ موارد (۳۵ بیمار)، لوب تحتانی در ۱۳.۸۶٪ موارد (۱۴ بیمار)، لوب میانی راست در ۹.۹٪ موارد (۱۰ بیمار) و لینگولا در ۳.۹۶٪ موارد (۴ بیمار) بود.

شیوع دو یافته‌ی شایع اصلی مشاهده‌شده‌ی قبل از درمان (لنفادنوپاتی با مرکز هایپودنس، پلورال افیوژن غیر لکوله) بعد از درمان به حدود نصف کاهش یافت (به ترتیب از ۴۱.۵۸٪ به ۲۳.۷۶٪ و از ۳۲.۶۷٪ به ۱۳.۸۶٪) که در هر دو مورد از نظر آماری معنادار بوده است (جدول ۲). بیشترین کاهش در این بین در میزان شیوع پلورال افیوژن غیر لکوله بوده است که میزان آن پس از درمان به ۴۰٪ شیوع قبل از درمان کاهش یافت.

سایر مواردی که کاهش شیوع معنادار از نظر آماری پس از درمان داشتند، انفیلتراسیون ندولار، کانسالیدیشن آلوئولار و اسکار ریوی بوده‌اند. در شیوع سه یافته‌ی برونشکتازی (شکل ۳)، ندول منفرد ریوی و لنفادنوپاتی بدون مرکز هایپودنس قبل و بعد از درمان تفاوت معنادار آماری وجود نداشت. (جدول ۲) میزان پلورال افیوژن لکوله پس از درمان به میزان معنادار از نظر آماری افزایش یافته است (شکل ۲، جدول ۲).

[Downloaded from sjku.muk.ac.ir on 2026-02-03]

[DOI: 10.52547/sjku.26.1.22]

از نظر محل درگیری، پس از درمان کاهش معناداری در شیوع درگیری لوب‌های تحتانی دیده شد (p: 0.035).

بحث

در مطالعه‌ی حاضر، شایع‌ترین یافته‌ی سی‌تی‌اسکن عفونت TB در بیماران با عفونت HIV، لنفادنوپاتی (هیلار یا مدیاستینال) بوده است. مطالعات مختلفی در تائید یافته‌ی فوق وجود دارند (۱۰, ۱۲, ۱۳) که این امر نشان دهنده‌ی اهمیت این نشانه‌ی رادیوگرافیک برای تشخیص عفونت TB در این بیماران است. این واقعیت که لنفادنوپاتی هیلار و مدیاستینال در درصد کمی از عوارض ریوی مرتبط با HIV/AIDS دیده می‌شود (۱۲) بر اهمیت این یافته‌ی تشخیصی در این بیماران می‌افزاید. هرچند در برخی مطالعات نیز شیوع بیش‌تر لنفادنوپاتی در بیماران مبتلا به TB/HIV نسبت به گروه کنترل تائید نشده است (۱۴, ۱۵)، این امر می‌تواند در زمینه‌ی نحوه‌ی انتخاب نمونه و نیز عدم تطابق مناسب گروه case و کنترل باشد.

همچنین مسئله ای که در این مطالعه، به طور ویژه نسبت به سایر مطالعات مشابه (۱۰, ۱۶, ۱۷) مورد توجه قرار گرفت، وجود مرکز هایپودنس در لنفادنوپاتی های هیلار و یا مدیاستینال بود که به طور واضح نسبت به عدم وجود مرکز هایپودنس شیوع بیشتری داشت؛ بنابراین این یافته می تواند به عنوان یک نشانه‌ی کاملاً کمک‌کننده و مکمل در تشخیص عفونت TB در این بیماران مطرح گردد.

دومین یافته‌ی شایع سی‌تی‌اسکن در بیماران این مطالعه وجود پلورال افیوژن غیر لکوله بود که این یافته می‌تواند در کنار لنفادنوپاتی های با مرکز هایپودنس، برای تشخیص بهتر کاملاً کمک کننده باشد. این امر در تائید مطالعات قبلی است که وجود پلورال افیوژن در کنار لنفادنوپاتی را برای تشخیص عفونت TB در بیماران با نقص ایمنی اکتسابی دارای بالاترین دست آورد تشخیصی تصویربرداری عنوان کرده اند، به ویژه این که این یافته‌ها در اغلب عفونت‌های دیگر همراه در HIV (برای مثال *پنوموستیس جیرووسی*) نادر هستند (۱۸).

یکی دیگر از یافته‌های رادیولوژیک مورد بررسی در این مطالعه که در مطالعات مشابه مورد توجه قرار نگرفته است، وجود کدورت‌های گراند گلس است که سومین یافته‌ی شایع در این بیماران قبل از درمان بوده است. کمبود اطلاعات قبلی در این زمینه عمدتاً به علت تمرکز مطالعات قبلی بر بررسی‌های رادیوگرافی است که حساسیت اندکی جهت بررسی کدورت‌های گراند گلس دارا هستند (۱۹)؛ بنابراین توجه بر این نکته که کدورت گراند گلس از یافته های رایج این بیماران می باشد، نیاز به تصویربرداری سی‌تی‌اسکن در بیماران مشکوک با گرافی نرمال جهت ارزیابی این کدورت‌ها را مطرح می کند.

مسئله‌ی دیگر مورد تأکید در این مطالعه که در مطالعات بسیار اندکی پیش از این مورد بررسی قرار گرفته است (۲۰)، تأثیر درمان ضد TB بر یافته‌های تصویربرداری بیماران است. درمان ضد TB تغییرات مهمی در نمای سی‌تی‌اسکن بیماران به وجود می‌آورد. به دنبال درمان ضد TB در بیماران این مطالعه دو یافته‌ی شایع به طور واضح کاهش پیدا کرد. همچنین انفیلتراسیون ندولار، کانسالیدیشن آلوئولار و ضایعات کاویتاری که در مطالعات قبلی جزو علائم عفونت فعال TB در نظر گرفته شده‌اند (۲۱)، کاهش یافته است. این امر اهمیت درمان مناسب و تأثیر آن بر فعالیت بیماری TB در این بیماران را بیش از پیش برجسته می نماید.

یافته‌ی مهم دیگر، افزایش میزان پلورال افیوژن لکوله بعد از درمان در کنار کاهش میزان پلورال افیوژن غیر لکوله است. هر چند که در مقالات قبل از این به مؤثر بودن درمان ضد TB در رفع پلورال افیوژن ناشی از آن اشاره شده است (۲۲)، مقالاتی که به بررسی عوارض پلورال TB بعد از درمان در بیماران با نقص ایمنی بپردازند وجود ندارند. نتایج حاصل از این مطالعه می تواند این تئوری را مطرح نماید که

[Downloaded from sjku.muk.ac.ir on 2026-02-03]

[DOI: 10.52547/sjku.26.1.22]

درمان ضد TB می‌تواند نمای پلورال افیوژن را از حالت آزاد و غیر لکوله به نوع لکوله ی آن تغییر دهد (شکل ۲) که این تئوری می‌تواند در مطالعات آینده به طور دقیق‌تر مورد بررسی قرار گیرد.

از نکات قابل توجه یافته‌های این مطالعه، کاهش معنادار در میزان اسکار به دنبال درمان است. هرچند تصور غالب بر این است که یافته‌های مشاهده‌شده‌ی مطابق با اسکار در سی‌تی‌اسکن (به صورت کاهش حجم در لوب های فوقانی، کشیده شدن هیلوم معمولاً به بالا و بر هم ریختگی برونکوواسکولار) نشان دهنده ی مناطق تخریب پارانشیم و سکل فیبروز ایجاد شده به دنبال درمان TB و در نتیجه غیر قابل برگشت است (۲۳, ۲۴)، نتایج حاصل از این مطالعه مطرح می‌کند که این نمای سی‌تی‌اسکن می‌تواند به دنبال درمان قابلیت برگشت داشته باشد.

به علاوه دقت به این نکته مهم است که برخی یافته‌های سی‌تی‌اسکن به دنبال درمان، بدون تغییر معنادار باقی مانده‌اند (شامل برونشکتاری، لنفادنوپاتی بدون مرکز هایپودنس، ندول منفرد ریوی)؛ بنابراین این مطالعه نتیجه می‌گیرد که سی‌تی‌اسکن بیماران حتی پس از درمان کامل TB، کاملاً نرمال نگشته است. با توجه به این که عوارض و عفونت‌های ریوی فراوانی با تظاهرات متفاوت در سی‌تی‌اسکن در بیماران دچار HIV مورد انتظار است (۲۵)، عدم توجه به این نکته می‌تواند باعث اشتباهات تشخیصی برای رادیولوژیست گردد (۲۶). تائید وجود این یافته‌های باقیمانده پس از درمان، بیش از همه لزوم دقت رادیولوژیست برای جستجوی این یافته‌ها هنگام بررسی تصاویر سی‌تی‌اسکن برای تشخیص اولیه و ارزیابی عود مجدد بیماری را مطرح می‌کند.

مهم‌ترین محدودیت مطالعه‌ی حاضر، عدم در نظر گرفتن وضعیت سنی و یا استعمال دخانیات و نیز سابقه‌ی بیماری ریوی قبلی در بیماران (به عنوان عوامل مخدوش‌کننده‌ی احتمالی) است. با توجه به انتخاب بیماران از بین موارد قطعی عفونت TB، یافته‌های احتمالی سی‌تی‌اسکن در بیماران HIV مثبت قبل از بروز عفونت TB بررسی نگردید که این موضوع می‌تواند مبنای مطالعات با ارزش در آینده باشد. همچنین در این مطالعه، انطباق تظاهرات رادیو گرافیک با وضعیت ایمنی و سطح CD4 خون بیماران HIV مثبت به علت عدم وجود اطلاعات کافی در این زمینه در مورد همه‌ی بیماران مقدور نگردید. با توجه به این که مطالعات مختلف قبلی به نقش سطح CD4 خون در نحوه‌ی بروز تظاهرات رادیو گرافیک و سی‌تی‌اسکن قفسه‌ی سینه در عفونت TB در بیماران دچار عفونت HIV تأکید کرده‌اند (۲۷)، مطالعات آینده می‌تواند به بررسی این تظاهرات در تطابق با سطوح CD4 خون بپردازد.

نتیجه‌گیری

در مجموع، نتایج این مطالعه نشان داد که شایع ترین یافته‌های سی‌تی‌اسکن در بیماران با عفونت هم‌زمان TB ریوی و HIV قبل از شروع درمان، لنفادنوپاتی با مرکز هایپودنس، پلورال افیوژن و کدورت های گراند گلاس است که می‌توانند کمک مؤثری به رادیولوژیست در جهت تشخیص صحیح و به موقع ارائه دهند. با درمان مؤثر ضد TB، این یافته‌های تصویربرداری دچار تغییرات متعددی می‌شوند و همچنین یافته‌های باقی مانده‌ای در ریه‌ی این بیماران در مقایسه با ریه‌ی نرمال بر جای می‌ماند که توجه به این یافته‌های باقی‌مانده در تفسیر سی‌تی‌اسکن ریه‌ی بیماران با عفونت HIV دارای اهمیت فراوان است.

تشکر و قدردانی

نویسندگان مقاله مراتب تشکر و قدردانی خود را از معاونت تحقیقات و فناوری دانشگاه علوم پزشکی شهید بهشتی تهران و پژوهشکده‌ی سل و بیماری‌های ریوی بیمارستان دکتر مسیح دانشوری به واسطه تائید و همکاری در انجام این پژوهش اعلام می‌دارند. این مقاله حاصل پایان‌نامه دکترای تخصصی دکتر معصومه نوروزی بوده و در کمیته‌ی اخلاق پژوهشکده‌ی سل و بیماری‌های ریوی بیمارستان

[Downloaded from sjku.muk.ac.ir on 2026-02-03]

[DOI: 10.52547/sjku.26.1.22]

دکتر مسیح دانشوری با کد IR.SBMU.NRITLD.REC.1393.112 تائید گشته است. هیچ‌گونه بودجه‌ی پژوهشی از منابع دولتی یا خصوصی جهت انجام این طرح دریافت نشده است و نویسندگان مقاله در مورد مواد و روش‌های به کار رفته در پژوهش فاقد تعارض منافع جهت ذکر می‌باشند.

منابع

1.Global H. AIDS statistics—2018 fact sheet. UNAIDS website unaids org/en/resources/fact-sheet Accessed May. 2019;31.
2.Sterling TR, Pham PA, Chaisson RE. HIV Infection—Related tuberculosis: Clinical manifestations and treatment. Clin Infect Dis. 2010;50:S223-S30.
3.Park WB, Kwon NJ, choi SJ, Kang CK, Choe PG, Kim JY, et al. Virus Isolation from the First Patient with SARS-CoV-2 in Korea. J Korean Med Sci. 2020;35(7):e84.
4.Getahun H, Harrington M, O'Brien R, Nunn P. Diagnosis of smear-negative pulmonary tuberculosis in people with HIV infection or AIDS in resource-constrained settings: informing urgent policy changes. The Lancet. 2007;369(9578):2042-9.
5.Padyana M, Bhat RV, Dinesha M, Nawaz A. HIV-tuberculosis: A study of chest X-ray patterns in relation to CD4 count. N Am J Med Sci. 2012;4(5):221.
6.Bolursaz MR, Mehrian P, Aghahosseini F, Lotfian F, Khalilzadeh S, Baghaie N, et al. Evaluation of the relationship between smear positivity and high-resolution CT findings in children with pulmonary tuberculosis. Pol J Radiol. 2014;79:120.
7.Jaiswal A, Ahmad r. a clinico-radiological presentation of pulmonary tuberculosis in hiv positive patients in a tertiary care hospital. int j sci res. 2019;8(2)
8.Keiper MD, Beumont M, Elshami A, Langlotz CP, Miller Jr WT. CD4 T lymphocyte count and the radiographic presentation of pulmonary tuberculosis: a study of the relationship between these factors in patients with human immunodeficiency virus infection. Chest. 1995;107(1):74-80.
9.Nahid P, Gonzalez LC, Rudoy I, de Jong BC, Unger A, Kawamura LM, et al. Treatment outcomes of patients with HIV and tuberculosis. Am J Respir Crit Care Med. 2007;175(11):11.
10.Sharma S, Mohan A, Kadhiravan T. HIV-TB co-infection: epidemiology, diagnosis & management. Indian J Med Res. 2005;121(4):550-67.
11.Payam M, Abtin D, Shams M, Niloufar A. Distribution and characteristics of intrathoracic lymphadenopathy in TB/HIV coinfection. Infect Disord Drug Targets. 20181;19(4):414-20..
12.Shafer RW, Edlin BR. Tuberculosis in patients infected with human immunodeficiency virus: perspective on the past decade. Clinical infectious diseases. 1996;22(4):683-704.
13.Perlman DC, El-Sadr WM, Nelson ET, Matts JP, Telzak EE, Salomon N, et al. Variation of chest radiographic patterns in pulmonary tuberculosis by degree of human immunodeficiency virus-related immunosuppression. Clin Infect Dis. 1997;25(2):242-6.
14.Hadadi A ,Rasoolinejad M, Davoudi S, Nikdel M, Rasteh M. Clinical characteristics of pulmonary tuberculosis in patients with HIV/AIDS: a case-control study. Tehran University Medical Journal TUMS Publications. 2006;64(5):87-95.
15.Kisembo H, Boon SD, Davis J, Okello R, Worodria W, Cattamanchi A, et al. Chest radiographic findings of pulmonary tuberculosis in severely immunocompromised patients with the human immunodeficiency virus. Br J Radiol. 2012;85(1014):e130-e9.
16.Leung AN, Brauner MW ,Gamsu G, Mlika-Cabanne N, Ben Romdhane H, Carette M-F, et al. Pulmonary tuberculosis: comparison of CT findings in HIV-seropositive and HIV-seronegative patients. Radiology. 1996;198(3):687-91.
17.De Almeida LA, Flores B, Alves M, Bombarda S, de Felice SA, Calore EE. Computed tomography findings of pulmonary tuberculosis in adult AIDS patients. Radiol Bras. 2011;44(1):13-9.
18.Havlir DV, Barnes PF. Tuberculosis in patients with human immunodeficiency virus infection. N Engl J Med. 1999 4;340(5):367-73.

[Downloaded from sjku.muk.ac.ir on 2026-02-03]

[DOI: 10.52547/sjku.26.1.22]

19.Greenberg SD, Frager D, Suster B, Walker S, Stavropoulos C, Rothpearl A. Active pulmonary tuberculosis in patients with AIDS: spectrum of radiographic findings (including a normal appearance). Radiology. 1994;193(1):115-9.
20.Small PM, Schecter GF, Goodman PC, Sande MA, Chaisson RE, Hopewell PC. Treatment of tuberculosis in patients with advanced human immunodeficiency virus infection. N Engl J Med. 1991;324(5):289-94.
21.Skoura E, Zumla A, Bomanji J. Imaging in tuberculosis. Int J Infect Dis. 2015;32:87-93.
22.Zhai K, Lu Y, Shi H-Z. Tuberculous pleural effusion. J Thorac Dis. 2016;8(7):E486.
23.Van Dyck P, Vanhoenacker F, Van den Brande P, De Schepper A. Imaging of pulmonary tuberculosis. Eur Radiol. 2003;13(8):1771-85.
24.Im J-G, Itoh H, Han MC, editors. CT of pulmonary tuberculosis. Seminars in Ultrasound, CT and MRI; 1995: Elsevier.
25.Allen CM, AL-Jahdali HH, Irion KL, Al Ghanem S, Gouda A, Khan AN. Imaging lung manifestations of HIV/AIDS. Ann Thorac Med. 2010;5(4):201.
26.Hartman TE, Primack SL, Müller N, Staples C. Diagnosis of thoracic complications in AIDS: accuracy of CT. AJR Am J Roentgenol. 1994;162(3):547-53.
27.Shah RM, Kaji AV, Ostrum BJ, Friedman AC. Interpretation of chest radiographs in AIDS patients: usefulness of CD4 lymphocyte counts. Radiographics. 1997;17(1):47-58.

[Downloaded from sjku.muk.ac.ir on 2026-02-03]

[DOI: 10.52547/sjku.26.1.22]