

گزارش یک مورد مرگ مغزی با یافته‌های غیر معمول در سی تی اسکن مغز

پیام خماند^۱، افسانه غفاری^۲، وحید یوسفی نژاد^۳، ناصح سیگاری^۴

۱- استادیار گروه نورولوژی دانشگاه علوم پزشکی کردستان، مرکز آموزشی درمانی بیمارستان توحید، سنندج، ایران (مؤلف مسؤول)

تلفن: ۰۸۷۱-۳۲۸۶۱۱۲-۱۵ Payko1972@yahoo.com

۲- برد تخصصی رادیولوژی و سونوگرافی، مرکز تصویربرداری شفا، سنندج، ایران

۳- دستیار تخصصی پزشکی قانونی، دانشگاه علوم پزشکی تهران، تهران، ایران

۴- استادیار، گروه داخلی، دانشگاه علوم پزشکی کردستان، سنندج، ایران

چکیده

زمینه و هدف: یافته‌های پاراکلینیکی مرگ مغزی در برخی موارد می‌تواند بعضی از بیماریها مانند خونریزی ساب آراکنوئید (SAH) را تقلید نماید. در این مقاله، موردی معرفی می‌شود که سی تی اسکن مغز در زمان مرگ مغزی، نمای خونریزی ساب آراکنوئید را تقلید کرد.

معرفی بیمار: بیمار مردی ۲۸ ساله بود که به علت افت هوشیاری و ایست قلبی- تنفسی در زمینه سوء مصرف دارو به بیمارستان توحید سنندج انتقال یافت. در سی تی اسکن بدون تزریق مغز که در زمان مرگ مغزی از بیمار (در روز سوم بستری) بعمل آمد، افزایش دانسیته در قاعده مغز در طول مسیر شرائین اصلی حلقه ویلیس و نیز وریدهای عمقی مغز مشاهده شد که در درجه اول خونریزی ساب آراکنوئید و با احتمال کمتر ترومبوز سینوس وریدی را تداعی می‌کرد. اما پس از انجام پونکسیون لومبر و عدم وجود گلوبول قرمز و گلوبول سفید در نمونه اخذ شده و رد ترومبوز سینوس وریدی به دلیل D-Dimer کمتر از 0.5mg/dl، مشخص شد که این تغییرات مربوط به توقف جریان خون و وجود لخته منتشر در شرائین قاعده مغز و وریدهای عمقی مغز در جریان مرگ مغزی بوده است.

نتیجه گیری: یافته‌های تصویربرداری در مرگ مغزی می‌تواند یافته‌های مربوط به خونریزی ساب آراکنوئید و یا ترومبوز سینوس وریدی را تقلید کند. لذا تاکید بر شرح حال دقیق، یافته‌های بالینی، زمان انجام سی تی اسکن و انجام L.P و سایر اقدامات پاراکلینیکی می‌تواند کمک کننده باشد.

کلید واژه‌ها: مرگ مغزی، سی تی اسکن مغز، خونریزی تحت عنكبوتیه، خونریزی تحت عنكبوتیه کاذب

وصول مقاله: ۸۹/۱۱/۴ اصلاحیه نهایی: ۹۰/۲/۱۱ پذیرش مقاله: ۹۰/۲/۱۸

مقدمه

تشخیص مرگ مغزی بر ۳ نکته کلیدی استوار است: ۱- عدم فعالیت کورتکس ۲- از بین رفتن رفلکسهای ساقه مغز ۳- عدم برگشت پذیری وضعیت‌های فوق الذکر (۱).
۲ دسته تقسیم می‌شوند: ۱- استفاده از روشهای الکتروفیزیولوژیک مثل: EEG و پتانسیل برانگیخته (EPS) در جهت نشان دادن عملکرد مختل شده مغز (۱و۲).

روشهای پاراکلینیکی مختلفی جهت تشخیص و اثبات مرگ مغزی عنوان شده است که به طور عمده به ۲- استفاده از روشهایی مثل: آنژیوگرافی یا ایزوتوپ اسکن، سونوگرافی داپلر ترانس کراینال

بدیهی است تاکید بر وجود یافته‌های غیر اختصاصی در سی تی اسکن مغز بدون تزریق در مرگ مغزی گرچه ممکن است در تائید قطعی آن نقش مهمی را ایفا نکند اما لزوم آگاهی از این تغییرات در افتراق از بیماری نورولوژیک تقلیدکننده دیگر، از جمله: خونریزی ساب آراکنوئید (SAH) و ترومبوسینوس وریدی و سایر موارد قطعاً مفید خواهد بود.

معرفی بیمار

بیمار مردی ۲۸ ساله، متأهل که به علت افت هوشیاری ناگهانی و توقف قلبی-تنفسی از یکی از شهرستانهای استان کردستان به اورژانس بیمارستان توحید سنج ارجاع شده بود. در شرح حال اخذ شده از همراهان سوء مصرف داروهای روانگردان با توجه به سابقه مشکلات روانپزشکی مطرح شد. در معاینه، بیمار در سطح هوشیاری light coma، اینتوبه و در شرایط Post arrest قرار داشت (GCS=8)، ضعف حرکتی در هر ۴ اندام در حد یک پنجم همراه با رفلکسهای تری +۲ و کف پائی دابل آبوله (Abulic یا Neutre) بود. حرکات پرشی (جرکی شکل) در حد چند میلی ثانیه بصورت پراکنده هر چند ثانیه یک بار در اندامها مشاهده می شد که نشانه میوکلونوس ثانویه به انسفالوپاتی هیپوکسیک - ایسکمیک ناشی از توقف گذرای قلبی-تنفسی و عملیات احیاء بود که با داروهای آنتی اپی لپتیک کنترل شد. با توجه به تداوم افت هوشیاری و شدت علائم و عوارض حاصله از توقف قلبی-تنفسی در روز سوم بعد از مراجعه بیمار، طبق نظر پزشکان معالج از نظر بالینی دچار علائم مرگ مغزی (Brain Death) بود، به نحوی که در معاینه، رفلکسهای مربوط به ساقه مغز از جمله رفلکس مردمکی، قرنیه پلکی،

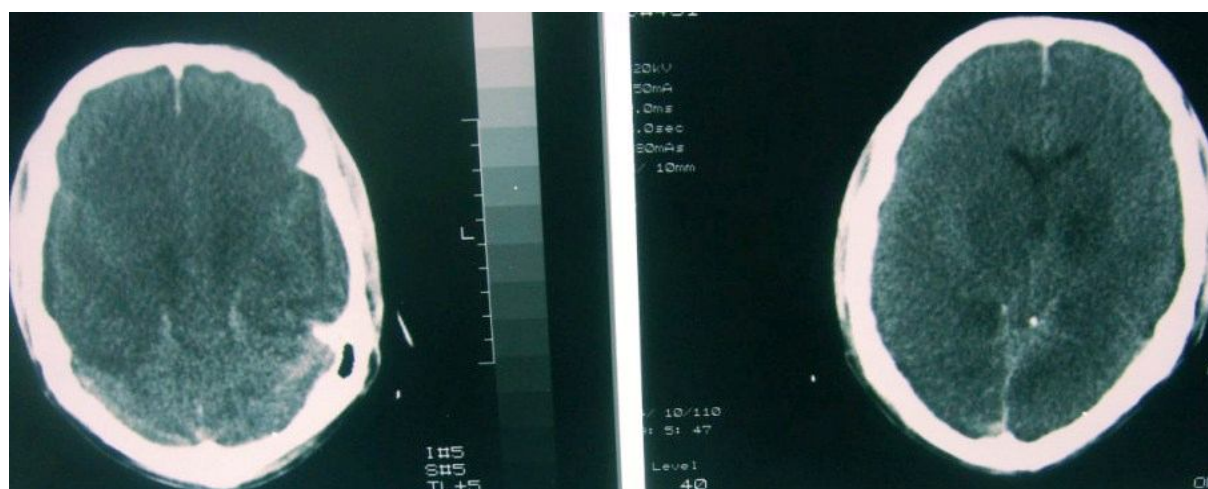
سی تی اسکن مغز با تزریق که از این موارد، آنژیوگرافی عروق مغزی معمولاً به عنوان یک معیار درست و قطعی از برگشت ناپذیری مغز نام برده می شود (۱). در سونوگرافی داپلر ترانس کراینال نمای پاندولی TO-and-fro Pendefluss در پترن جریان خون عروق قاعده‌ای مغز یا Bassal Vessels را نشان می دهد (۱).

بعضی مراکز نیز از اسکن رادیوکلئید مغز در جهت نشان دادن فقدان جریان خون به سمت مغز در جهت اثبات مرگ مغزی استفاده می کنند اما سی تی اسکن مغز نیز می تواند در یافتن اتیولوژی احتمالی و نشان دادن عدم وجود پرفیوژن مغزی و یا عدم وجود تشدید کنتراست در عروق داخل مغزی بعد از تزریق ماده کنتراست کمک کننده باشد (۴ و ۳). هر چند که در مورد نقش سی تی اسکن مغز ساده (بدون تزریق) در مرگ مغزی و وجود بعضی تغییرات غیر اختصاصی و یا تقلیدکننده بعضی بیماریها در زمان مرگ مغزی مقالات کمی وجود دارد، لذا در این مقاله موردی معرفی می شود که تغییرات مشاهده شده در سی تی اسکن مغز وی تقلیدی از خونریزی ساب آراکنوئید (SAH) بود و این پدیده خصوصاً می تواند در صورت نداشتن اطلاع پزشکان از زمان انجام سی تی اسکن مغز (قبل و یا بعد از وقوع مرگ مغزی) به اشتباه خونریزی ساب آراکنوئید تلقی شده و مشکلات خاص تشخیصی، درمانی و بعضاً قانونی (از نظر ارتباط دادن علت مرگ به دلیل خونریزی ساب آراکنوئید و عدم تشخیص توسط پزشکان معالج) را موجب شود. لذا به دلیل اهمیت مورد اخیر و اشتباه با بیماری یاد شده در بعضی مقالات، به این تغییرات مشاهده شده در سی تی اسکن مغز بیماران مرگ مغزی Pseudo SAH اطلاق می شود (۶ و ۵).

نواحی هیپردنس منتشر همراه با برجسته شدن حلقه ویلیس و نیز نواحی هیپودنس دو طرفه در هسته‌های قاعده‌ای مشاهده و توسط رادیولوژیست محترم این تغییرات گزارش شد و با احتمال خونریزی ساب آراکنوئید (SAH) تحت مشاوره سرویس نورولوژی قرار گرفت (شکل ۱).

اوکولوسفال، رفلکس گಾಗ (Gag Reflex) و تنفس خودبخودی (با جدا کردن موقت بیمار از دستگاه ونتیلاتور مکانیکی (M.V) و همزمان دادن اکسیژن) کاملاً از بین رفته بود و بیمار تحت اقدامات حمایتی (Supportive) قرار گرفت.

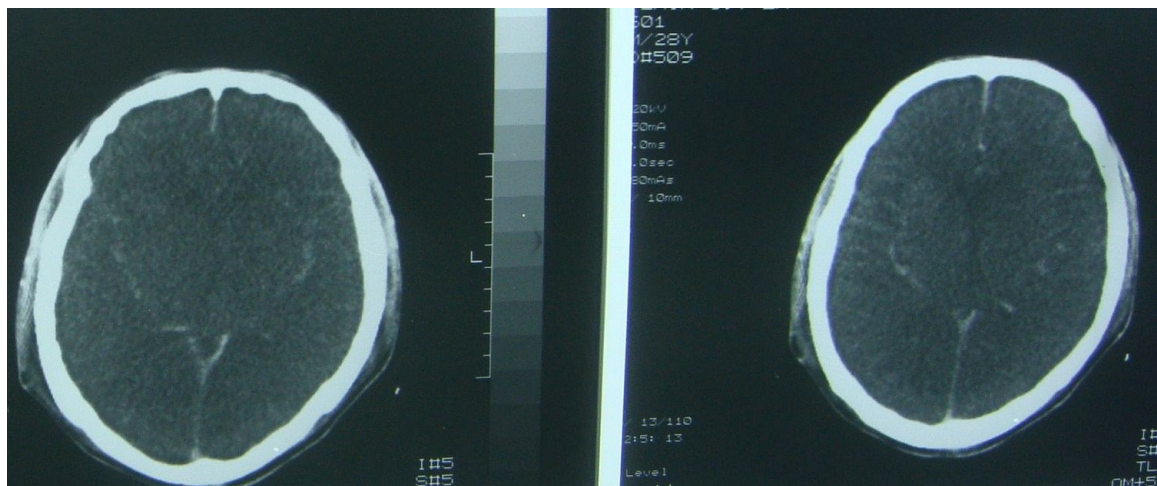
در سی تی اسکن مغز که در همانروز از بیمار انجام شد، تغییرات دانسیته در فضای ساب آراکنوئید بصورت



شکل ۱: سی تی اسکن بیمار در روز اول مرگ مغزی (روز سوم بستری)

Dimer نیز مقدار کمتر از 0.5 mg/L را گزارش نمود که موید رد ترومبوز سینوس وریدی بود. در معاینات مجدد بعدی بیمار طی ۲۴ و ۴۸ ساعت بعد از مشاوره فوق، وضعیت بالینی بیمار از نظر وجود معیارهای بالینی مرگ مغزی به تائید ۲ نورولوژیست نیز رسید و در سی تی اسکن مجدد علاوه بر تغییرات اشاره شده در بالا پدیده Brain Tamponade نیز که موید کلاپس بطنها در اثر افزایش فشار مغز می باشد مشاهده شد (شکل ۲). نهایتاً بیمار پس از ۴۰ روز بستری در بخش ICU فوت نمود.

با فرض فوق جهت اثبات قطعی یا رد خونریزی ساب آراکنوئید (SAH) بیمار تحت پونکسیون لومبر (L.P) قرار گرفت (۱). همچنین برای رد ترومبوز سینوس وریدی (CVT) به عنوان تشخیص افتراقی دیگر تست D-Dimer (به عنوان یک تست غربالگری برای CVT) درخواست شد (۹ و ۸). در کمال تعجب در L.P بیمار مایع شفاف، بدون خونریزی یا گزانتوکرومی با فشار پائین مشاهده شد. نمونه جهت آنالیز مایع CSF به آزمایشگاه ارسال و آزمایشگاه نیز عدم رویت RBC و WBC در مایع CSF را گزارش نمود. همچنین تست D-



شکل ۲: تصاویر فوق موید BRAIN TAMPONAD است پدیده‌ای که در مرگ مغزی مشاهده می‌شود و به دلیل کلاپس بطن‌ها بر روی هم می‌باشد

بحث

سالانه موارد زیادی مرگ مغزی رخ می‌دهد که بنظر میرسد عمدتاً ناشی از حوادث و تصادفات جاده‌ای است، جدا از این مطلب، موضوع وقتی اهمیت می‌یابد که بسیاری از این موارد ممکن است مورد مناقشه و بحث در موارد شکایتهای قانونی و یا موارد اهداء عضو جهت پیوند اعضا باشد. لذا دقت و توجه به معیارهای بالینی و پاراکلینیکی تأیید کننده مرگ مغزی اهمیت بیشتری می‌یابد، ضمن آنکه تشخیص افتراقی‌هایی که می‌تواند از نظر بالینی مرگ مغزی را تقلید کنند مثل: مسمومیت و کوما ناشی از سوء مصرف باربیتوراتها و یا از نظر پاراکلینیکی مثل: خونریزی ساب آراکنوئید یا ترومبوز سینوس وریدی در تصاویر سی تی اسکن مغز یا MRI، در موارد فوق الذکر بیشتر اهمیت پیدا می‌کند.

عدم فعالیت کورتکس مغز و از بین رفتن رفلکسهای ساقه مغز و برگشت ناپذیری آنها اساس تشخیص مرگ مغزی است. فقدان جریان خون مغزی و از بین رفتن فعالیت‌های الکتریکی مغز می‌تواند معیارهای

درستی از غیرقابل برگشت بودن فعالیت کورتکس و ساقه مغز باشد (۲ و ۱). این موارد می‌تواند توسط انجام آنژیوگرافی و یا آزمونهای الکتروفیزیولوژیک به خوبی نشان داده شود اما مفید بودن انجام سی تی اسکن مغز در تأیید مرگ مغزی در مقالات مختلفی مورد تأیید قرار گرفته است (۷ و ۴ و ۳) بطوریکه سی تی اسکن مغز می‌تواند ضمن نشان دادن پاتولوژیهای اینتراکرانال (که نشان دهنده علل مستقیم یا غیر مستقیم در مرگ مغزی باشد)، در نشان دادن فقدان جریان خون مغز توسط فقدان وجود ماده کنتراست در عروق اینترسربرال نیز کمک کننده باشد (۴ و ۳).

هر چند مقالات در خصوص نقش سی تی اسکن با تزریق در مرگ مغزی بیشتر مورد تأکید قرار گرفته است اما نقش سی تی اسکن بدون تزریق به عنوان روشی مفید در تعیین توقف جریان خون مغزی در مقالات پزشکی به ندرت مورد اشاره قرار گرفته و عمدتاً گزارشهایی که در این خصوص وجود دارد با عنوان یافته‌های Pre

نیمکره‌ای در بیماران مورد اشاره می‌تواند نمائی شبیه خونریزی ساب آراکنوئیدرا ایجاد کند که به آن Pseudo Subarachnoid hemorrhage گفته می‌شود که این حالت باز بیشتر بر فرضیه وجود آگزودا و تغییرات اکسترالومینال تاکید می‌کند (۶ و ۵).

در هر حال، جدای از این توضیحات، به رغم آنکه ما در مورد بیمار فوق امکان اتوپسی نداشتیم، لذا نمی‌توانیم تغییرات فوق‌الذکر را (پروسه‌های اینترالومینال یا اکسترالومینال) بطور مستقیم که در سی تی اسکن بیمار مورد معرفی مشاهده می‌شود را ثابت کنیم. اما نکته قابل توجه، این یافته می‌باشد که در پونکسیون لومبر (LP) و آنالیز مایع CSF انجام شده در این مورد، هیچ گونه یافته‌ای بنفع وجود RBC (گلبول قرمز) دیده نشد و این می‌تواند ضمن رد S.A.H بیشتر بنفع این فرضیه باشد که وجود لخته (ترومبوز) در داخل عروق شریانی و وریدی و یا استاز (توقف) جریان خون در داخل لومن شریانی و وریدها است که می‌تواند دلیلی بر افزایش دانسیته در آنها در پدیده مرگ مغزی باشد و بطور کلی بیشتر پروسه‌های اینترالومینال را به عنوان علت افزایش دانسیته عروقی در مرگ مغزی مورد تأیید قراردهد.

نتیجه‌گیری

نکته مهم در این بیماران این است که در صورت عدم اطلاع و توجه پزشکان به یافته‌های Pre enhanced CT در مرگ مغزی و شباهت آن با SAH یا ترومبوز سینوس وریدی، بعضاً مشکلاتی را خصوصاً از نظر قانونی به بار می‌آورد که دقت به این موارد بویژه زمان انجام سی تی اسکن مغز (قبل یا بعد از مرگ مغزی بالینی) بسیار ضروری است از طرف دیگر انجام سی تی اسکن بدون تزریق (Pre enhanced CT or CT

enhanced CT (در مقابل Contrast- Enhanced CT) در مرگ مغزی اشاره شده است (۷ و ۵).

در این موارد گزارش شده که عروق شریانی در بیمار مرگ مغزی، خود را بصورت نواحی با دانسیته بالا که بعضاً نمای حلقه ویلیس را نیز در سی تی اسکن مغز بطور واضح نمایان می‌کند، نشان داده و از طرفی عروق وریدی عمقی مغز نیز می‌تواند در این حالت نمائی مانند برجسته شدن وریدها (بصورت دانسیته بالا در بین شیار اینترهمی سفریک خلفی و یا در نواحی خلفی لوبهای اکسی پیتال و مخچه) مشابه ترومبوز حاد سینوس وریدی را تقلید کند (۴).

در اتوپسی بیماران با یافته‌های اشاره شده در بالا، مشاهده شده است که در بعضی موارد، در شرائین اینتراسربرال شواهدی از ترومبوز وجود نداشته و لذا اینگونه نتیجه‌گیری شد که در این موارد ممکن است کاهش دانسیته مغز و در مقابل ایجاد آگزودا در قاعده مغز باعث می‌شود که نمای عروق شریانی را در سی تی اسکن بصورت دانسیته بالا تقلید کند. هر چند در سایر موارد که در اتوپسی مورد بررسی قرار گرفتند وجود ترومبوز که ثانویه به استاز (توقف) جریان خون در شرائین اصلی اینتراسربرال بود، مشاهده شد و توجیه غالب بر این است که مشاهده شرائین اصلی از جمله: حلقه ویلیس بصورت دانسیته بالا در سی تی اسکن مغز در مرگ مغزی موید یک پروسه درگیر کننده اینترالومینال است تا یک تغییر اکسترالومینال (مثل: ایجاد آگزودا در فضای ساب آراکنوئید) که در بالا در بعضی از بیماران دیگر توضیح داده شده است (۶). هر چند از طرف دیگر توزیع گسترده دانسیته افزایش یافته در فضاهای اینترهمی سفریک (بین نیمکره‌ای) و سولکوس‌ها (شیارهای مغزی) در قسمت‌های تحدب

تشکر و قدردانی

نویسندگان مقاله بدینوسیله مراتب تشکر و قدردانی خود را نسبت به همکاری صمیمانه پرسنل محترم بخش مراقبت‌های ویژه (ICU) مرکز آموزشی، درمانی توحید سنندج و همچنین پرسنل محترم مرکز تحقیقات گوارش و کبد دانشگاه علوم پزشکی کردستان، ابراز می‌دارند.

without contrast) می‌تواند به عنوان یک روش غیر تهاجمی با ارزش و در عین حال آسان در ارزیابی توقف جریان خون داخل مغزی و تائید مرگ مغزی مورد قبول واقع شود.

References

1. Maurice Victor, Allan H Ropper (editors). Adams and Victor's principles of Neurology. 7th ed. Mc Graw- hill: Philadelphia. 2009. p. 344-346.
2. Hikmatel- Kadi: Brain death in: Yomans JR, eds. Neurological Surgery: 5th ed. WB Saunders Co: Philadelphia. 2004. p. 393-401.
3. Arnold H, Kuhne D, Rohr W, Heller M. Contrast bolus technique with rapid C T scanning. A reliable diagnostic toll for the determination of brain death. *Neuroradiology* 1981; 22: 129-132.
4. Shioyai T, Takeuchi K. Evaluation of brain death by computed tomography. *No To Shinkei* 1983; 35: 1229-1239.
5. Heon yoo, In-one Kim, Kyu-Chang, Wang and Byuna-Kyu Cho. Pre enhanced computed tomographic findings in brain death. *Journal of Korean Medical science* 1993; 8: 305-307.
6. Anne G. Osborn, Susan I Blaser, Karen L. Salzman, Gregory L. Katzman, James Provenzel, Mauricio Castaillo & et al: Diagnostic imaging of brain. 1st ed, Amirsys Inc: 2004. p. 178.
7. Eick JJ, Miller KD, Bell KA, Tutton RH. Computed tomography of deep cerebral venous thrombosis in children. *Radiology* 1989; 140: 399-402.
8. Christopher M, Kosinski, Michael Mull, Michael Schwarz, Benno Koch, Rolf Binick and et al. Do normal D-Dimer levels reliably exclude cerebral sinus thrombosis. *Stroke*, 2004; 35: 2820-2825
9. Chaffar Pour M, N Mohsenzadeh, H Poormahmoodian, MH Harrirchian and A Fallah. Diagnostic value of D-Dimer measurement in patients suspected to have cerebral venous thrombosis. *Acta Medica Iranica* 2008; 46: 481-484.