

Histopathological effects of zinc oxide nanoparticles prepared by *Vaccinium arctostaphylos* ethanolic fruit extract on liver and pancreas of diabetic rats

Abolfazl Bayrami¹, **Shadi Parvinroo**², **Shima Rahim Pouran**³, **Aziz Habibi Yengjah**⁴, **Farid Moammadi Arvanagh**², **Mahdi Bayrami**⁵

1. Associate Professor, Department of Biology, Faculty of Science, University of Mohagheghe Ardabili, Ardabil, Iran., (Corresponding Author), Email: a_bayrami@uma.ac.ir, Tel:045-31505187 . ORCID ID: 0000-0001-7002-8605.

2.M.Sc. in Animal Physiology, Department of Biology, Faculty of Science, University of Mohagheghe Ardabili, Ardabil, Iran. ORCID ID: 0·00-0003-3505-890X.

3.Ph.D. of Environmental Health, Social Determinants of Health Research Center, Ardabil University of Medical Sciences, Ardabil, Iran. ORCID ID: 0000-0002-1891-5204.

4.Professor, Department of Chemistry, Faculty of Science, University of Mohagheghe Ardabili, Ardabil, Iran. Orcid ID: 0·00-0002-4543-2793.

5.Doctor of Veterinary Medicine, Department of Veterinary Medicine, Faculty of Veterinary Medicine, Azad University of Tabriz, Tabriz, Iran. ORCID ID: 000-0002-7782-6594

ABSTRACT

Background and Aim: The vast applications of nanotechnology in various fields including medicine, brings about the necessity to investigate the in vivo side effects of these materials. On this basis, we investigated the potential anti-diabetic activity of nanoparticles (NPs) along with toxicological effects on liver and pancreas tissue.

Materials and Methods: In this excremental research after preparation of ZnO nanoparticles and their characterization with SEM, EDX and TEM, 30 rats were studied in 6 groups of 5 each. The groups included 1- Healthy control 2- Diabetic control 3- Diabetic - Insulin (10 U/kg) 4- Diabetic - Cranberry (150 mg/kg) 5- Diabetic-ZnO (8 mg/kg) 6- Diabetic-ZnO + extract (8 mg/kg). Diabetes was induced with alloxan monohydrate via intraperitoneal injection (170 mg / kg). Rats were treated intraperitoneal for 16 days and every four days examined for blood glucose levels, at the end of the treatment period, the liver and pancreatic tissues were analyzed by hematoxylin-eosin staining. Data were analyzed using two-way ANOVA and Tukey post hoc tests in SPSS.

Results: The analysis of nanoparticles revealed the capping of organic constituents on the surface of the biological nanoparticles. The assessment of serum samples displayed a significant decrease in blood glucose levels in the group that was treated by NPs prepared by extract when compared to that of the diabetic control group ($p \leq 0/05$). Histopathological analysis did not show any damages to the studied organs.

Conclusion: The results obtained in the present study revealed that the bio-synthesized nanoparticles not only significantly decreased the blood glucose level of diabetic rats but also had no toxic effects on the liver and pancreas tissues at the concentrations used in this study.

Keywords: Cranberry; Liver, Nanotechnology, Pancreas, Therapeutic, Toxicity

Received: Sep 1, 2020

Accepted: Oct 21, 2020

How to cite the article: Abolfazl Bayrami, Shadi Parvinroo, Shima Rahim Pouran, Aziz Habibi Yengjah, Farid Moammadi Arvanagh, Mahdi Bayrami. Histopathological effects of zinc oxide nanoparticles prepared by *Vaccinium arctostaphylos* ethanolic fruit extract on liver and pancreas of diabetic rats. SJKU 2021;26(2):12-24.

Copyright © 2018 the Author (s). Published by Kurdistan University of Medical Sciences. This is an open access article distributed under the terms of the Creative Commons Attribution-Non Commercial License 4.0 (CCBYNC), where it is permissible to download, share, remix, transform, and buildup the work provided it is properly cited. The work cannot be used commercially without permission from the journal

مطالعه اثرات بافتی نانو ذرات زیستی اکسید روی تهیه شده با عصاره اتانولی میوه قره

قاط *Vaccinium arctostaphylos* بر کبد و پانکراس موش‌های صحرایی دیابتی

ابوالفضل بایرامی^۱، شادی پروین رو^۲، شیمای رحیم پوران^۳، عزیز حبیبی^۴، فرید محمدی^۵، مهدی بایرامی^۵

۱. دانشیار، گروه زیست‌شناسی، دانشکده علوم، دانشگاه محقق اردبیلی، اردبیل، ایران، (مؤلف مسئول)، پست الکترونیک: a_bayrami@uma.ac.ir، تلفن ثابت:

۰۴۵-۳۱۵۰۵۱۸۷ کد ارکید: ۸۶۰۵-۷۰۰۲-۱۰۰۱-۰۰۰۰

۲. کارشناسی ارشد فیزیولوژی جانوری، گروه زیست‌شناسی، دانشکده علوم، دانشگاه محقق اردبیلی، اردبیل، ایران. کد ارکید: X۸۹۰۵-۳۵۰۵-۰۰۰۰-۰۰۰۰

۳. دکترای بهداشت محیط، مرکز تحقیقات عوامل اجتماعی مؤثر بر سلامت، دانشگاه علوم پزشکی اردبیل، اردبیل، ایران. کد ارکید: ۵۲۰۴-۱۸۹۱-۰۰۰۰-۰۰۰۰

۴. استاد، گروه شیمی، دانشکده علوم، دانشگاه محقق اردبیلی، اردبیل، ایران. کد ارکید: ۲۷۹۳-۴۵۴۳-۰۰۰۰-۰۰۰۰

۵. دکترای حرفه‌ای دامپزشکی، گروه دامپزشکی، دانشکده دامپزشکی، دانشگاه آزاد تبریز، تبریز، ایران. کد ارکید: ۶۵۹۴-۷۷۸۲-۰۰۰۰-۰۰۰۰

چکیده

زمینه و هدف: گسترش نانو تکنولوژی در زمینه‌های مختلف از جمله پزشکی نیاز به بررسی عوارض جانبی این مواد در محیط زنده را ایجاد می‌کند؛ لذا در این پژوهش با تولید نانو داروی زیستی ضمن بررسی اثر ضد دیابتی آن، اثرات سمیتی احتمالی بر بافت کبد و پانکراس نیز مطالعه شد.

مواد و روش‌ها: در این مطالعه تجربی پس از تهیه نانو ذرات زیستی و غیر زیستی اکسید روی و مشخصه یابی آن‌ها با میکروسکوپ الکترونی نگاره، اندازه و طیف سنجی پراش پرتو ایکس، تعداد ۳۰ سر موش صحرایی در ۶ گروه ۵ تایی بررسی شدند. گروه‌ها شامل ۱- کنترل سالم ۲- کنترل دیابتی ۳- دیابتی - انسولین (۱۰U/kg) ۴- دیابتی - قره قاط (۱۵۰ mg/kg) ۵- دیابتی - اکسید روی (۸ mg/kg) ۶- دیابتی - عصاره و اکسیدروی (۸ mg/kg) بودند. القای دیابت با آلوکسان مونوهیدرات با تزریق زیرصفاقی (۱۷۰ mg/kg) انجام شد. موش‌ها ۱۶ روز به صورت زیر صفاقی تحت تیمار قرار گرفته و ضمن بررسی میزان قند خون، در پایان دوره بافت‌های کبد و پانکراس با رنگ آمیزی هماتوکسیلین-ئوزین مورد مطالعه قرار گرفت. یافته‌های حاصل با روش آماری آنوا دو طرفه و آزمون تعقیبی توکی در محیط SPSS آنالیز شد.

یافته‌ها: آنالیز نانو ذرات بیانگر اتصال گروه‌های آلی بر سطح نانو ذرات آن‌ها بوده است. بررسی نمونه‌های سرم تهیه شده حاکی از کاهش معنی دار قند خون در گروه‌های تیمار شده با نانو داروها نسبت به گروه کنترل دیابتی است ($p < 0.05$). بررسی بافتی کبد و پانکراس ضایعات بافتی نشان نداد.

نتیجه‌گیری: پژوهش حاضر نشان داد که نانو ذرات زیستی، علیرغم اثرات معنی‌دار در کاهش قند خون موش‌های دیابتی در غلظت‌های استفاده شده، اثرات سمیتی در بافت‌های کبد و پانکراس ایجاد نکردند.

کلمات کلیدی: قره قاط، کبد، نانو تکنولوژی، پانکراس، درمانی، سمیت

وصول مقاله: ۹۹/۶/۱۱ اصلاحیه نهایی: ۹۹/۷/۷ پذیرش: ۹۹/۷/۳۰

مقدمه

رسیده آن حاوی سه آنتوسیانین اصلی است که نشان می‌دهد که این گیاه پتانسیل یک گیاه دارویی مهم را دارد (۱۱). گونه *V. arctostaphylos* L. بومی ایران بوده، در استان‌های اردبیل، گیلان و مازندران در ارتفاعات مناطق حور، ماسوله، اسالم و کلاردشت در محدوده‌ی جامعه‌ی راش پراکنش دارد (۱۲). نام محلی این گیاه قره قاط یا سیاه گیله است که کاربرد زیادی در طب سنتی دارد و از گذشته‌های دور نیز به عنوان گیاه داوریی برای کاهش فشارخون و قند خون استفاده می‌شود (۱۳).

بیماری دیابت شیرین یکی از شایع‌ترین بیماری‌ها و اختلالات متابولیسمی است که در تمامی کشورهای دنیا در حال گسترش است و به طور متوسط در افراد بالغ دارای فراوانی ۰/۰۸ می‌باشد (۱۴). میزان شیوع این بیماری در ایران حدود ۰/۰۲ از متوسط جهانی بالاتر است (۱۵). در این بیماری علاوه بر افزایش شدید قند خون، علائم دیگری از قبیل کتواسیدوز دیابتی، عوارض عروق ریز و بزرگ و به ویژه بیماری‌های کبدی دیده می‌شود (۱۶). علاوه بر داروهای شیمیایی مختلف که برای کنترل دیابت استفاده می‌شود، کاربرد گیاهان دارویی با عوارض کمتر و ارزان می‌تواند به عنوان مکمل و حتی جایگزین داروهای شیمیایی باشد. در چند سال اخیر ترکیب علوم جدید و سنتی نیز در صدد تولید داروهای جدیدی برای کنترل بیماری دیابت است، نانو فناوری، تولید نانو داروها را با استفاده از گیاهان دارویی و در تکمیل طب سنتی آغاز کرده و ترکیباتی بسیار مؤثر در کنترل بیماری دیابت حاصل شده است (۴-۱).

بررسی یافته‌های جدید در خصوص استفاده از نانو ذرات در کنترل بیماری دیابت چالش جدیدی در علم پزشکی و داروسازی است. سمیت نانو ذرات مختلف در بدن انسان و جانوران آزمایشگاهی به دفعات گزارش شده است (۱۷-۱۹). ترکیبات نانو، می‌توانند باعث ایجاد علائم سمیت در خون باشند. همراه با استفاده گسترده از نانو ذرات در زمینه‌های مختلف، انسان خواسته یا ناخواسته در معرض این مواد قرار می‌گیرد. ورود نانو ذرات فلزی به محیط زیست و زنجیره‌های غذایی احتمال تداخل در سلامتی انسان و سایر

امروزه نانو ذرات در زمینه‌های مختلفی به کار می‌روند و پتانسیل خوبی برای افزایش کیفیت زندگی انسان نشان داده‌اند. پژوهش‌های زیادی در زمینه کاربرد نانو مواد در مسائل پزشکی، بهداشتی، دارویی انجام یافته است (۱). انواع مختلفی از نانو ذرات در این زمینه‌ها مورد بررسی قرار گرفته‌اند که یکی از پرکاربرترین آن‌ها، نانوذرات اکسید روی می‌باشد که به دلیل هزینه پایین، نقش‌های متنوع در بدن و تهیه راحت مورد توجه زیادی قرار گرفته است (۲). نانوذرات اکسید روی در زمینه‌های مختلف درمانی از جمله دیابت، ترمیم زخم، ضدباکتریایی و سرطان به گرفته شده‌اند و نتایج بسیار مثبتی نیز از آن‌ها گزارش شده است (۳-۵).

در چند سال اخیر برای کاهش اثرات زیست‌محیطی تولید نانو ذرات و همچنین افزایش اثرات دارویی آن‌ها از روش‌های زیستی در تهیه آن‌ها استفاده می‌شود. در این روش‌ها از باکتری‌ها، قارچ‌ها و حتی گیاهان در تهیه این مواد استفاده می‌شود (۶). استفاده از عصاره گیاهی برای هم‌افزایی تأثیر گیاهان دارویی در حال گسترش است. در این روش‌ها با کمک عصاره گیاهان دارویی که در طب سنتی برای کنترل بیماری‌های مختلفی استفاده می‌شود، نانو ذرات مورد نظر تهیه می‌گردد (۷ و ۸). عصاره گیاهان از طریق مواد مؤثره مانند فلاونوئیدها، استروئیدها، الکلونئیدها و غیره باعث کوچک‌تر شدن اندازه نانو داروها و در نتیجه نفوذ بهتر و سریع‌تر به سلول‌ها می‌شوند و همچنین ترکیبات تهیه شده با اثر هم‌افزایی باعث کنترل بهتر بیماری‌ها می‌گردند (۷). گیاهان مختلفی در این زمینه برای تهیه نانو داروها استفاده شده است که از بین آن‌ها می‌توان به:

charantia *Amaranthus caudatus*
Silybum marianum *Momordica* اشاره کرد (۹ و ۱۰).

مطالعاتی در خصوص مواد مؤثره برگ و میوه *Vaccinium arctostaphylos* L انجام شده است و بررسی متابولیت‌های این گیاه نشان داده است که میوه‌های

دارویی در اردبیل خریداری شد. کیت آنالیز قند خون از شرکت پارس آزمون کشور ایران تهیه گردید. کتامین و زایلزین از شرکت آلفاسان هند خریداری شد.

دستگاه میکروسکوپ الکترونی روبشی (Scanning Electron Microscopy, SEM) با استفاده از دستگاه مدل (LEO 1430VP) ساخت شرکت LEO کشور انگلستان برای مطالعه ریخت‌شناسی نانو ذرات سنتز شده استفاده شد. طیف‌سنجی پراکندگی انرژی پرتو ایکس (Energy Dispersive X-Ray, EDX) برای آنالیز خلوص و ترکیب نانوذرات تولید شده با همان دستگاه SEM مدل (LEO 1430VP) ساخت شرکت LEO کشور آلمان مجهز به EDX انجام گرفت. میکروسکوپ الکترونی عبوری (Transmission Electron Microscopy, TEM) برای سنجش اندازه نانوذرات مدل (Zeiss-EM10C 180 kV) ساخت شرکت Zeiss آلمان استفاده شد. برای تهیه نانوذرات از دستگاه میکروویو خانگی ساخت شرکت LG کشور کره جنوبی استفاده شد (۲/۴۵ GHz و ۱۰۰۰ W).

موش‌های آزمایشگاهی نر ویستار از خانه حیوانات دانشگاه تهران تهیه شده و در شرایط آزمایشگاهی استاندارد و بر اساس اصول اخلاقی نگهداری جانوران آزمایشگاهی در خانه حیوانات گروه زیست‌شناسی، دانشکده علوم، دانشگاه محقق اردبیلی نگهداری شدند.

تهیه عصاره گیاهی و نانو ذرات اکسید روی: میوه‌های خشک قره قاط بعد از تهیه از در آزمایشگاه علوم جانوری چندین با آب معمولی و سپس آب مقطر شستشو داده شده و در شرایط سایه خشکانده شدند. سپس با استفاده از آسیاب پودر آن‌ها تهیه گردید. ۱۰ میلی‌گرم از پودر میوه در ۱۰۰ میلی‌لیتر اتانول ۹۸٪ به مدت ۷۲ ساعت در روی شیکر قرار داده شد. سپس با استفاده از کاغذ صافی واتمن شماره ۱ فیلتر گردید و ۲۰ میلی‌لیتر از محلول حاصل برای تهیه نانوذره جدا و بقیه برای در سینی خشک گردید و پودر حاصل برای استفاده بعدی نگهداری شد (۴ درجه سانتی‌گراد) (۲۲). نانو ذرات اکسید روی به دوروش آبی و

جانداران باعث خواهد شد (۲۰). این مواد می‌توانند در اندام‌های مختلف بدن مانند قلب، ریه، کبد و کلیه و ماهیچه تجمع یابند (۱۷). زمانی که نانو ذرات وارد گردش خون می‌شوند با پروتئین‌های پلاسما و سیستم ایمنی بدن مواجه می‌شوند. جذب این مواد ممکن است از مسیرهایی همانند همولیز و سیستم کمپلمان انجام گیرد و باعث عوارضی مانند کاهش تعداد یاخته‌های خونی، اثرات ضد میتوزی، تحریک استرس اکسیداتیو، پایین آوردن فعالیت‌های آنتی‌اکسیدانی سلول‌ها و افزایش تعداد یاخته‌های درگیر در سیستم ایمنی بدن است (۲۱)؛ لذا استفاده از نانو داروها باید با حساسیت زیادی انجام شود، از طرف دیگر تأثیرات مثبت این داروها را در کنترل بیماری‌ها نمی‌توان نادیده گرفت؛ لذا لازم است پژوهش‌های کاملی در جهت تعیین اثرات سمیتی این نانو داروها در غلظت‌های مورد استفاده صورت گیرد؛ بنابراین در این مطالعه با تولید نانو داروهای زیستی و مشخصه یابی آن‌ها ضمن بررسی میزان قند خون موش‌های دیابتی تیمار شده با این نانو ذرات، مطالعه بافت‌های کبد و پانکراس نیز انجام شد تا احتمال تأثیرات سمیتی این مواد هم‌زمان با کنترل میزان قند خون موش‌های دیابتی بررسی گردد.

مواد و روش‌ها

در این مطالعه تجربی تعداد ۳۰ سرت به صورت تصادفی در ۶ گروه ۵ تایی بررسی شدند. گروه‌ها شامل: ۱- کنترل سالم ۲- کنترل دیابتی ۳- دیابتی-انسولین (۱۰ U/kg) ۴- دیابتی-قره قاط (۱۵۰ mg/kg) ۵- دیابتی-اکسید روی (۸ mg/kg) ۶- دیابتی-عصاره-اکسید روی (۸ mg/kg) بودند.

همه مواد شیمیایی با خلوص آزمایشگاهی بالابودند و بدون نیاز به خالص‌سازی بیشتر استفاده شدند. نیترات روی چهار آب، سدیم هیدروکسید، هماتوکسلین و ائوزین از شرکت لوبای هند خریداری شدند (Loba Chemie Company). آلوکسان مونوهیدرات از شرکت سیگما تهیه شد (Sigma Aldrich). میوه‌های خشک *Vaccinium arctostaphylos* L از فروشگاه گیاهان

آنالیزهای لازم انجام شد. پس از تهیه برش‌های بافتی از کبد و کلیه، رنگ‌آمیزی هماتوکسیلین و انوزین برای بررسی آسیب‌های احتمالی بافتی صورت گرفت (۲۳).

روش آماری: داده‌های حاصل از سنجش قند خون ناشتا در هر گروه با محاسبه میانگین \pm انحراف معیار میانگین با استفاده از نرم‌افزار SPSS و با آنالیز آنوای دوطرفه و تست تعقیبی توکی مورد تجزیه و تحلیل آماری قرار گرفت. سطح معنی‌داری $p < 0.05$ نظر گرفته شد. نتایج بررسی‌های بافتی نیز به صورت کیفی توصیف و گزارش گردید.

یافته‌ها

ویژگی‌های یابی نانو ذرات: ویژگی‌های یابی نانو ذرات سنتز شده به سه روش متفاوت انجام شد تا ویژگی‌های ظاهری، اندازه و ترکیبات موجود بررسی شود. تصاویر حاصل از میکروسکوپ الکترونی روبشی نانو ذرات اکسید روی تهیه شده با عصاره گیاه قره قاط و آب در شکل (۱) آورده شده است. در این تصویر شکل کروی نانوذرات «کاملاً» مشخص است؛ ولی تفاوت‌هایی در اندازه و تجمع دو نوع نانوذره دیده می‌شود. همچنین بر اساس تصویر می‌توان کوچک بودن سایز نانوذره‌ی زیستی را نسبت به نانوذره غیر زیستی تشخیص داد و این مطلب بیانگر حضور ترکیبات آلی در سطح نانوذره که مانع تجمع و افزایش حجم نانو ذرات زیستی شده است. جهت بررسی حضور عناصر تشکیل‌دهنده نانو ساختارهای اکسید روی و اکسید روی همراه با عصاره‌ی قره قاط از تکنیک EDX استفاده گردید. در شکل (۲ و ۳) که مربوط به نانو ذرات اکسید روی غیر زیستی است، فقط پیک‌های مربوط به عنصر اکسیژن و روی دیده می‌شوند. در حالی که در نانو ذرات روی زیستی علاوه بر پیک‌های مربوط به روی و اکسیژن پیک مربوط به عنصر کربن که مربوط به ترکیبات آلی می‌باشد، نیز دیده می‌شود. شکل (۴) تصاویر میکروسکوپ الکترونی عبوری از دو نوع نانوذره ساخته شده را نشان می‌دهد. تفاوت اندازه نانو ذرات در تصاویر و کوچک بودن نانوذره زیستی به طور مشخص دیده می‌شود.


زیستی تهیه شدند. در روش زیستی ۲۰ میلی‌لیتر از عصاره و ۸۰ میلی‌لیتر آب مقطر به یک مولار نیترات روی اضافه و روی استیرر مغناطیسی مدل Topolino ساخت شرکت IKA کشور آلمان قرار گرفت و pH محلول با استفاده از هیدروکسید روی در عدد ۵ تنظیم گردید. در مرحله بعد سوسپانسیون حاصل در میکروویو به مدت ۱۵ دقیقه قرار گرفت و بعد از سانتریفیوژ ساخت شرکت Kubota کشور آلمان و جداسازی مایع رویی و شستشو با الکل و آب به مدت ۲۴ ساعت در آن با دمای ۶۰ درجه سانتی‌گراد قرار گرفت. اکسید روی آبی به همان روش تولید شد، فقط با این تفاوت که به جای عصاره گیاه، فقط آب خالص استفاده شد (۴). القای دیابت و گروه‌بندی: القای دیابت با استفاده از تزریق تک‌دوز آلوکسان به صورت زیر صفاقی انجام شد. برای این هدف موش‌ها به مدت حدود ۱۵ ساعت به غذا دسترسی نداشتند؛ ولی آب شرب در دسترس داشتند. آلوکسان مونو هیدرات را به صورت زیر صفاقی با غلظت 170 mg/kg تزریق و بعد از ۵ روز قند خون موش‌ها اندازه‌گیری شد. با رسیدن میزان گلوکز سرم خونی به بالای 200 mg/dl ، گروه‌بندی انجام شد. در این مرحله موش‌ها به صورت تصادفی به ۶ گروه ۵ تایی تقسیم بندی شدند. گروه اول: موش‌های سالم غیر دیابتی که در طول دوره سرم فیزیولوژیک دریافت کردند. گروه دوم: موش‌های دیابتی که در طول دوره سرم فیزیولوژیک دریافت کردند. گروه سوم: موش‌های دیابتی که در طول دوره انسولین (10 U/kg) دریافت کردند. گروه چهارم: موش‌های دیابتی که در طول دوره سرم عصاره قره قاط (150 mg/kg) دریافت کردند. گروه پنجم: موش‌های دیابتی که در طول دوره نانو ذرات اکسید روی آبی (8 mg/kg) دریافت کردند. گروه دوم: موش‌های دیابتی که در طول دوره نانو ذرات اکسید روی زیستی (8 mg/kg) دریافت کردند.

آنالیز بافتی و خونی: تیمار موش‌ها به مدت ۱۶ روز طبق گروه‌بندی انجام شد. هر چهار روز یکبار قند خون ناشتا در گروه‌های مختلف انجام می‌شد و در روز پایانی پس از بی‌هوش کردن حیوانات نمونه‌برداری بافتی و خونی برای

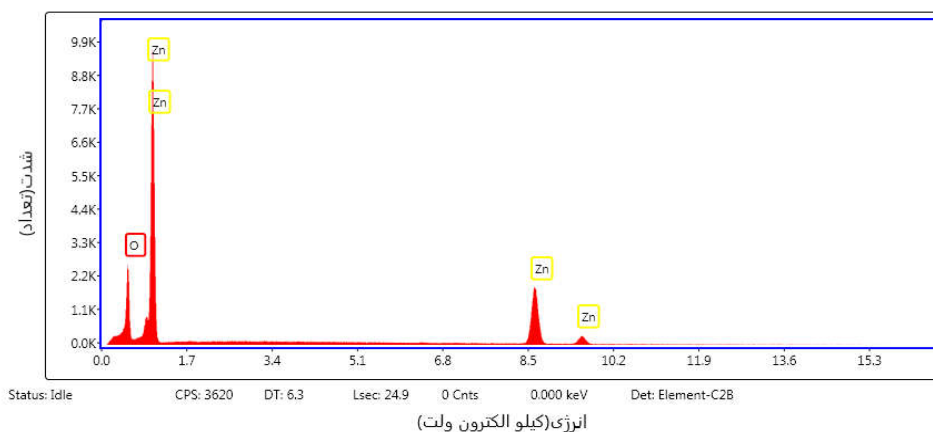
نانوذرات اکسید روی نشان داد که هرچند این ترکیبات موجب نکرروز تعدادی از هیپاتوسیت ها شده بود؛ اما به صورت خیلی جزئی از گروه دیابتی دریافت کننده انسولین بیشتر بود. این تفاوت ها از نظر آماری تفاوت معنی داری با گروه کنترل نشان ندادند ($p < 0/05$). همچنین در گروه های دیابتی دریافت کننده عصاره و اکسید روی متصل به عصاره، تغییرات هیدروپیک به ترتیب به صورت شدید و خفیف مشاهده شد، این در حالی است که در گروه دیابتی دریافت کننده اکسید روی هیچ گونه تغییرات هیدروپیک مشاهده نگردید؛ اما پرخونی شدید و اتساع سینوسی و آماس را به طور ملایم نشان داد. علاوه بر این، گروه دیابتی دریافت کننده عصاره، آماس را و گروه دیابتی دریافت کننده اکسید روی متصل به عصاره، آماس، اتساع سینوسی و پرخونی را به صورت خیلی جزئی نشان دادند. قابل ذکر است که به صورت خیلی جزئی بزرگ شدگی هسته در تعدادی از هیپاتوسیت ها در گروه دیابتی دریافت کننده نانوذره اکسید روی مشاهده گردید.

بررسی های هیستوپاتولوژیک ساختمان بافتی جزایر لانگرهانس (بخش درون ریز پانکراس) نشان داد که گروه کنترل حالت نرمال داشته و تنها در گروه های دیابتی دریافت کننده عصاره و دریافت کننده نانوذره اکسید روی متصل شده به عصاره به صورت جزئی پرخونی و در گروه دیابتی دریافت کننده نانوذره اکسید روی کف آلودگی خفیفی مشاهده گردید (شکل ۷).

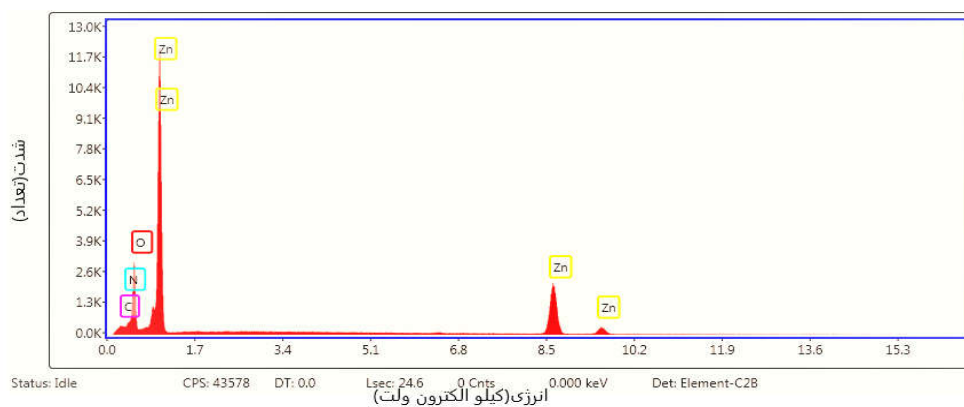
برای بررسی میزان تغییرات مواد اعمال شده در گروه های تیمار شده نسبت به گروه دیابتی کنترل میزان قند خون ناشتا را در تمامی گروه ها در چهار دوره با فاصله چهار روز مورد مطالعه قرار گرفت. اندازه گیری غلظت قند خون نشان داد که نانو ذرات شیمیایی و زیستی هر دو در کاهش قند خون موش های دیابتی مؤثر بودند و با هم و با گروه شاهد دیابتی اختلاف معنی داری داشتند ($p < 0/05$)؛ ولی اثر کاهش نانو داروی زیستی بیشتر از نانو داروی غیر زیستی است (شکل ۵). عصاره گیاه قره قاط نیز به طور معنی داری قند خون را در مقایسه با گروه شاهد دیابتی کاهش داده است ($p < 0/05$). اختلاف معنی داری از نظر آماری در میانگین قند خون بین گروهی که با نانوذره زیستی تیمار شد با گروهی که با عصاره تیمار شدند، نیز مشاهده شد ($p < 0/05$). میزان کاهش قند خون در گروه های تیمار شده در روزهای مختلف نمونه برداری حالت منظمی نداشته؛ ولی در کل نسبت به روز چهارم نمونه برداری در تمامی گروه ها کاهش مشاهده شد. بررسی های بافتی: بررسی های هیستوپاتولوژیک نشان داد که ساختمان بافتی کبد در گروه کنترل حالت نرمال داشته و ساختار هیپاتوسیت ها و همچنین بافت بینابینی طبیعی می باشد (شکل ۶). در گروه کنترل دیابتی، آسیب بافتی شامل نکرروز تعدادی از هیپاتوسیت ها و نیز حالت خفیفی از پرخونی سلول ها مشاهده شد. مطالعه حاضر میزان آسیب وارده به ساختار بافتی کبد در سایر گروه های مورد مطالعه را نیز نشان داد. در گروهی که هم زمان با دیابت، انسولین دریافت کرده بود حالت خفیفی از نکرروز هیپاتوسیت ها و پرخونی سلول ها و نیز تغییرات هیدروپیک ملایم مشاهده می شد. از طرف دیگر مقایسه بین گروه های تحت تیمار با عصاره قره قاط، نانوذره اکسید روی و عصاره قره قاط متصل شده به



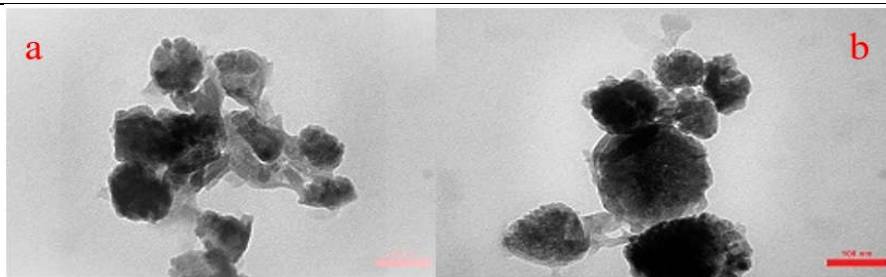
شکل ۱. تصاویر میکروسکوپ الکترونی روبشی (SEM) از نانوذرات سنتز شده‌ی اکسید روی زیستی (a) و اکسید روی (b). شکل ظاهری کروی‌تر و اندازه کوچک‌تر در نانوذره اکسید روی زیستی نسبت به اکسید روی غیر زیستی «کاملاً» مشهود است.



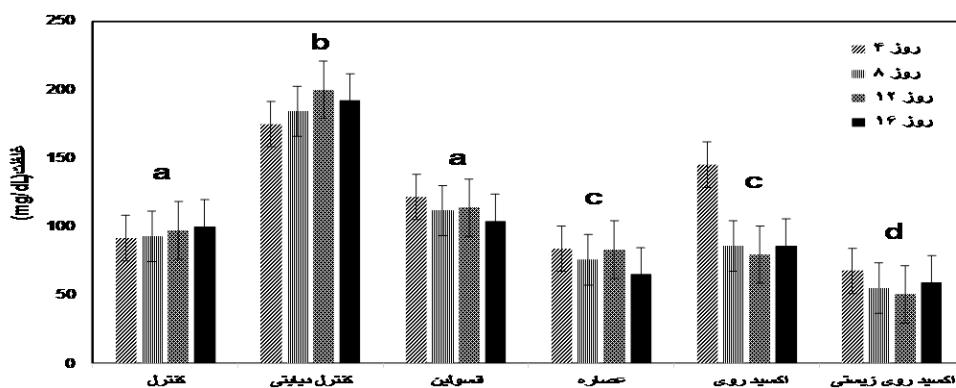
شکل ۲. طیف‌سنجی پراش انرژی پرتو X (EDX). عناصر تشکیل‌دهنده نانوذره اکسید روی غیر زیستی را نشان می‌دهد. نتایج نشان دهنده حضور عناصر روی و اکسیژن در نانوذاره‌ی سنتز شده می‌باشد.



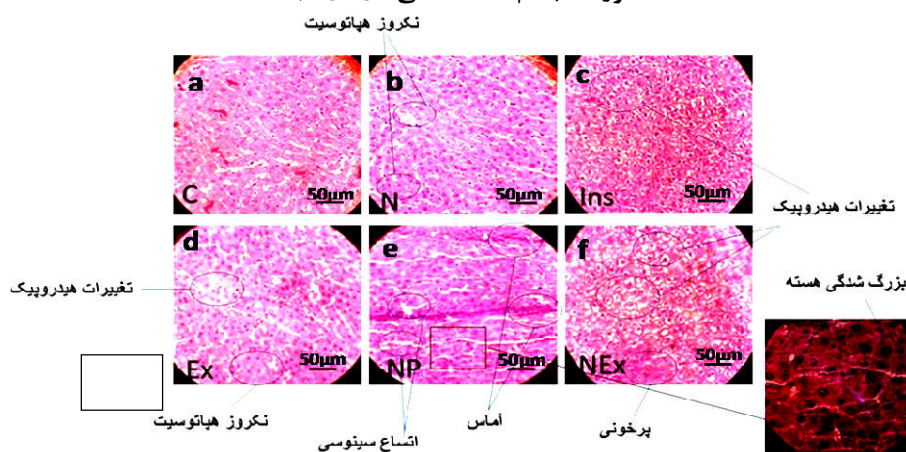
شکل ۳. طیف‌سنجی پراش انرژی پرتو X (EDX). عناصر تشکیل‌دهنده نانوذره اکسید روی زیستی را نشان می‌دهد. علاوه بر عناصر روی و اکسیژن، وجود عناصر کربن و نیتروژن نشانه حضور ترکیبات آلی در سطح نانوذره است.



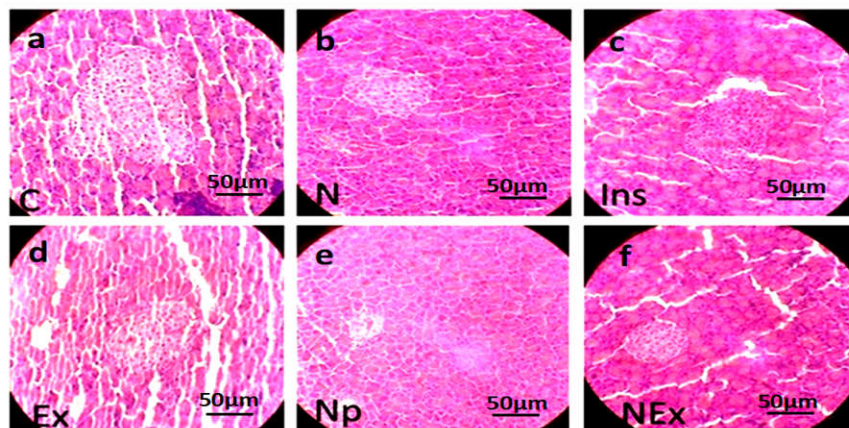
شکل ۴. تصویر میکروسکوپ الکترونی عبوری (TEM) از نانو ذرات سنتز شده در مقیاس ۱۰۰ نانومتر اکسید روی زیستی (a) و اکسید روی (b). کوچک تر بودن نانو ذرات اکسید روی زیستی سنتز شده نسبت به نانوذره اکسید روی غیر زیستی قابل مشاهده است.



شکل ۵. مقایسه میانگین غلظت قند خون ناشتا در روزهای ۴، ۸، ۱۲، ۱۶ تیمار در گروه‌های تیمار و شاهد. تفاوت همه گروه‌های تیمار با گروه دیابتی شاهد از نظر آماری معنی دار است ($p < 0.05$). علائم متفاوت نشانه اختلاف معنی دار بین گروه‌ها است ($p < 0.05$). اختلاف بین گروه‌های عصاره و اکسید روی و همچنین گروه‌های انسولین و کنترل معنی دار نیست و بقیه گروه‌ها با هم اختلاف معنی دار دارند.



شکل ۶. ساختمان میکروسکوپی بافت کبد در گروه‌های مورد مطالعه رنگ آمیزی شده با هماتوکسیلین-انوزین جهت نشان دادن تغییرات هیستوپاتولوژیکی. بزرگ‌نمایی (۴۰X)، هر خط مقیاس معادل ۵۰ میکرومتر است $100 \mu m$. (a) گروه کنترل سالم (C)، (b) گروه کنترل دیابتی (N)، (c) گروه دیابتی دریافت کننده انسولین (Ins)، (d) گروه دیابتی دریافت کننده عصاره (Ex)، (e) گروه دیابتی دریافت کننده نانوذره اکسید روی (NP)، (f) گروه دیابتی دریافت کننده نانوذره متصل به عصاره (NEx).



شکل ۷. ساختمان میکروسکوپی بافت پانکراس در گروه‌های مورد مطالعه رنگ آمیزی شده با هماتوکسیلین-انوزین جهت نشان دادن تغییرات هیستوپاتولوژیکی. بزرگ‌نمایی (۴۰X). هر خط مقیاس معادل ۵۰ میکرومتر است

(a) گروه کنترل سالم (C)، (b) گروه کنترل دیابتی (N)، (c) گروه دیابتی دریافت‌کننده انسولین (Ins)، (d) گروه دیابتی دریافت‌کننده عصاره (Ex)، (e) گروه دیابتی دریافت‌کننده نانوذره اکسید روی (NP)، (f) گروه دیابتی دریافت‌کننده نانوذره متصل به عصاره (NEx).

نقش غیر قابل انکار یون‌های روی در عملکرد انسولین و نیز

سوخت و ساز قند‌ها دلالت دارد (۲۶). اثر ضد دیابتی نانو ذرات ساخته شده به روش زیستی از جنبه دیگری هم قابل آنالیز است و آن اینکه متابولیت‌های گیاهی که در زمان ساخت باعث کاهش در یون‌های روی شده اند دارای خواص ضد دیابتی نیز هستند. در پژوهشی که بر روی ترکیبات آنتوسیانینی قره قاط انجام گرفته است، حضور آنتوسیانین‌های *delphinidin 3-O-b-glucoside*، *malvidin 3-O-* و *petuning 3-O-b-glucoside* در عصاره این گیاه گزارش شده است (۱۱). وجود آنتوسیانوزید میرتیلین در این گیاه که مکانیسمی مشابه انسولین دارد یکی از علل ویژگی درمانی این گیاه برای دیابت گزارش شده است (۲۷).

از نقطه نظر تئوری پیش‌بینی می‌شود که نانو مواد نسبت به ترکیبات میکرو، به علت فعالیت‌های سطحی بالا و امکان نفوذشان به درون سلول‌ها و تجمع در آن‌ها، سمی باشند (۲۸). یافته‌های تجربی گزارش داده‌اند که فرایند استرس اکسیداتیو می‌تواند نقش کلیدی در القای سمیت سلولی نانو ذرات اکسید روی در یاخته‌های سرطانی کولون انسانی باشد (۲۹). مصرف غلظت بالای نانو ذرات اکسید

بحث

در این مطالعه نانو ذرات اکسید روی به دو روش غیر زیستی و زیستی تولید شده و مورد بررسی قرار گرفتند و در ادامه علاوه بر مطالعه اثر درمانی آن‌ها بر روی موش‌های دیابتی، اثرات سمیتی احتمالی بر کبد و پانکراس از نقطه نظر بافت‌شناسی بررسی شد. در الگوهای EDX, SEM و TEM دلیل محکمی بر صحت سنتز و حضور ZnO در هر دو روش و حضور ترکیبات آلی در نانوذرات زیستی می‌باشد. اثر کاهش قند خون در گروه تیمار شده با نانو ذرات زیستی به طور معنی‌داری مشهود بود و این می‌تواند مربوط به اثر هم افزایی ترکیبات فلاونوئیدی عصاره و اکسید روی باشد (۲). در نتایج پژوهشی در زمینه تأثیرات نانوذره ZnO در بیماری دیابت، به القای بیان بعضی ژن‌های مرتبط با این بیماری در پانکراس و نیز بیان گیرنده‌های انسولین و در نتیجه القای ترشح انسولین به اشاره شده است (۲۴). «احتمالاً که یون‌های Zn^{2+} که از این ترکیب در بدن جدا می‌شود در مسیر ترشح انسولین در پانکراس نقش دارند، همچنین انسولین در لوزالمعده به شکل هگزامر و به واسطه دو یون Zn^{2+} ذخیره می‌شود (۲۵). تحقیقات دیگری نیز بر

اثرات بافتی معنی‌داری گزارش نشد. این نتیجه بیانگر این است که نانو ذرات در غلظت‌های پایین علیرغم تأثیرات مثبت در کنترل بعضی بیماری‌ها (۲-۴). با توجه به نقش دارورسانی آن‌ها، در عملکرد بافت‌های بدن اختلال ایجاد نمی‌کنند. پس می‌توان نتیجه گرفت که با کنترل دوز و دفعات مورد استفاده از نانو ذرات، می‌توان نتایج درمانی قابل توجهی از این مواد به دست آورد و میزان اثرات جانبی احتمالی را کاهش داد.

نتیجه گیری

یافته‌های حاصل از این پژوهش نشان داد که استفاده از علوم نوین و تجارب گذشته یک چالش جدیدی در موضوعات مختلف علمی، از جمله پزشکی و داروسازی ایجاد کرده است. با توجه به نتایج حاصل از این پژوهش می‌توان گفت که نانو ذرات بیولوژیکی سنتز شده با عصاره میوه قره قاط تأثیر معنی‌داری در کنترل قند خون موش‌های دیابتی داشته است بدون آنکه بر بافت‌های کبد و پانکراس اثرات منفی قابل گزارشی داشته باشد؛ لذا با مطالعات تکمیلی و تعیین غلظت بهینه از نانو ذرات زیستی در کنترل و درمان بیماری‌های مختلف قدم‌های بزرگی برداشت.

تشکر و قدردانی

این پژوهش حاصل نتایج طرح پژوهشی به شماره ۹۴/۶/۱۳/۱۱۵۷ که با حمایت مالی معاونت محترم پژوهشی و فناوری دانشگاه محقق اردبیلی و کد اخلاق به شماره IR.ARUMS.REC.1394.22 در محل دانشکده علوم، گروه زیست‌شناسی انجام شده است؛ لذا نویسندگان از واحد پژوهش و فناوری این دانشگاه، کمال تشکر و قدردانی را دارند. هیچ کدام از نویسندگان این مطالعه، افراد و یا دستگاه‌ها تعارض منافی برای انتشار این مقاله ندارند.

روی و ترکیبات حاوی آن از طریق دهانی عموماً، باعث بروز آسیب در سیستم گوارشی می‌شود. مصرف غلظت بالایی از نانو ذرات اکسید روی به مدت چندین ماه می‌تواند منجر به آنمی، نارسایی پانکراس و کاهش لیپید پرچگال بدن شود (۳۰). با توجه به نتایج بررسی‌های هیستوپاتولوژیکی کبد و پانکراس «کاملاً» مشهود است که غلظت مورد استفاده از نانو ذرات سنتز شده به روش زیستی علیرغم داشتن خاصیت ضد دیابتی، اثرات سمیتی معنی‌داری در هیچ کدام از بافت‌های کبد و پانکراس نداشته است؛ ولی نانو ذرات غیر زیستی تهیه شده در بافت کبد بر خلاف نانو ذرات زیستی اثرات مخرب داشته در صورتی که در بافت پانکراس هیچ عارضه بافتی ناشی از تیمار با نانو ذرات مشاهده نگردید؛ لذا یافته‌های حاصل از این مطالعه نشان داد که نانو ذرات اکسید روی تهیه شده با عصاره اتانولی میوه قره قاط اثرات مثبتی در حفاظت از بافت‌های کبد و پانکراس در موش‌های دیابتی داشته است. با توجه به اینکه رویکردهای جدید مطالعات بالینی به استفاده از عصاره گیاهان دارویی در حال گسترش است، گیاهان مختلفی مورد استفاده قرار گرفته‌اند که یکی از این گیاهان قره قاط می‌باشد. قره قاط با داشتن اثرات ضدالتهابی و آنتی‌اکسیدانی می‌تواند در کاهش عوارض ناشی از بیماری‌ها در بافت‌های کبد و پانکراس مؤثر باشد (۳۱). از روش‌هایی که «اخیراً» برای افزایش اثرات این ترکیبات در بافت زنده به کار می‌رود، ساخت نانو مواد فلزی مانند اکسید روی به کمک ترکیبات فعال گیاهی است (۵). در مطالعات مختلفی اثرات حفاظتی گیاهان دارویی به علت دارا بودن ترکیبات مختلف فلاونوئیدی، آنتوسیانینی و فنولی بر بافت‌های مختلفی مانند کبد، پانکراس و کلیه ثابت شده است (۳۲-۳۴). اثرات نانو ذرات مختلف در بافت‌های بدن نیز بررسی شده و به علت سایز کوچک و نانویی آن‌ها و نفوذ راحت به سلول‌ها، آسیب‌های جدی در بافت‌های مورد مطالعه گزارش شده است (۱۷-۱۹). بر خلاف گزارش‌هایی که در خصوص تأثیرات منفی و آسیب‌رسان نانو ذرات بر بافت‌های زنده در این پژوهش

1. Bayrami A, Shirdel A, Rahim Pouran S, Mahmoudi F, Habibi-Yangjeh A, Singh R, et al. Co-regulative effects of chitosan-fennel seed extract system on the hormonal and biochemical factors involved in the polycystic ovarian syndrome. *Mater Sci Eng C*. 2020;117:11351.
2. Bayrami A, Haghgooie S, Mohammadi Arvanag F, Rahim Pouran S, Habibi-Yangjeh A. Synergistic antidiabetic activity of ZnO nanoparticles encompassed by *Urtica dioica* extract. *Adv Powder Technol*. 2020;31(5):2110-2118.
3. Rahim Pouran S, Bayrami A, Mohammadi Arvanag F, Habibi-Yangjeh A, Darvishi Cheshmeh Soltani R, Singh R, et al. Biogenic integrated ZnO/Ag nanocomposite: Surface analysis and in vivo practices for the management of type 1 diabetes complications. *Colloids Surf B*. 2020;189:110878.
4. Bayrami A, Ghorbani E, Rahim Pouran S, Habibi-Yangjeh A, Khataee A, Bayrami M. Enriched zinc oxide nanoparticles by *Nasturtium officinale* leaf extract: Joint ultrasound-microwave-facilitated synthesis, characterization, and implementation for diabetes control and bacterial inhibition. *Ultrason Sonochem*. 2019;58:104613.
5. Mohammadi-Aloucheh R, Habibi-Yangjeh A, Bayrami A, Latifi-Navid S, Asadi A. Enhanced anti-bacterial activities of ZnO nanoparticles and ZnO/CuO nanocomposites synthesized using *Vaccinium arctostaphylos* L. fruit extract. *Artif Cells Nanomed Biotechnol*. 2018:1-10.
6. Mohammadi-Aloucheh R, Habibi-Yangjeh A, Bayrami A, Latifi-Navid S, Asadi A. Green synthesis of ZnO and ZnO/CuO nanocomposites in *Mentha longifolia* leaf extract: characterization and their application as anti-bacterial agents. *J Mater Sci Mater Electron*. 2018;29(16):13596–605.
7. Agarwal H, Venkat Kumar S, Rajeshkumar S. A review on green synthesis of zinc oxide nanoparticles – An eco-friendly approach. *Res Eff Tech*. 2017;3(4):406-13.
8. Kuppusamy P, Yusoff MM, Parine NR, Govindan N. Evaluation of in-vitro antioxidant and antibacterial properties of *Commelina nudiflora* L. extracts prepared by different polar solvents. *Saudi J Biol Sci*. 2015;22(3):293-301.
9. Jeyabharathi S, Kalishwaralal K, Sundar K, Muthukumaran A. Synthesis of zinc oxide nanoparticles (ZnONPs) by aqueous extract of *Amaranthus caudatus* and evaluation of their toxicity and antimicrobial activity. *Mater Lett*. 2017;209:295-8.
10. Shanker K, Naradala J, Mohan GK, Kumar GS, Pravallika PL. A sub-acute oral toxicity analysis and comparative in vivo anti-diabetic activity of zinc oxide, cerium oxide, silver nanoparticles, and *Momordica charantia* in streptozotocin-induced diabetic Wistar rats. *RSC Adv*. 2017;7(59):37158-67.
11. Nickavar B, Amin G, H Salehi-Sormagi M. Anatomical study on *Vaccinium arctostaphylos* L. *Die Pharmazie*. 2003;58:274-8.
12. Sepehrifar R, Hasanloo T. Polyphenolics, Flavonoids and anthocyanins content and antioxidant activity of Qare-Qat (*Vaccinium arctostaphylos* L.) from different areas of Iran. *J Med Plants*. 2010;1(33):66-74.
13. Feshani AM, Kouhsari SM, Mohammadi S. *Vaccinium arctostaphylos*, a common herbal medicine in Iran: molecular and biochemical study of its antidiabetic effects on alloxan-diabetic Wistar rats. *J Ethnopharmacol*. 2011;133(1):67-74.
14. Wang Q, Zhang X, Fang L, Guan Q, Guan L, Li Q. Prevalence, awareness, treatment and control of diabetes mellitus among middle-aged and elderly people in a rural Chinese population: A cross-sectional study. *PloS one*. 2018;13(6):e0198343.

15. Ebrahimi H, Emamian MH, Hashemi H, Fotouhi A. High Incidence of Diabetes Mellitus Among a Middle-Aged Population in Iran: A Longitudinal Study. *Can J Diabetes*. 2016;40(6):570-5.
16. Agarwal V, Kochhar A, Sachdeva R. Sensory and nutritional evaluation of sweet milk products prepared using stevia powder for diabetics. *Stud EthnoMed*. 2010;4(1):9-13.
17. Sheydaei P, Bayrami A, Azizian Y, Parvinroo S. Study on the toxicity effects of zinc oxide nanoparticles on hematological and serum parameters in mice. *J Arak Uni Med Sci*. 2017;19(10):39-47.
18. Arbabi S, Bayrami A, Sheidaii P. An Investigation of the toxicity of zinc oxide and titanium oxide nanoparticles on some liver enzymes in male mice. *J Rafsanjan Univ Med Sci*. 2017;16(7):633-44.
19. Shydaei P, Bayrami A, Arbabi S. Evaluation the toxicity of Titanium dioxide nanoparticles on hematological and biochemical parameters in mice. *Anim Res J*. 2019; 3(4):472-82.
20. Gustafson HH, Holt-Casper D, Grainger DW, Ghandehari H. Nanoparticle Uptake: The Phagocyte Problem. *Nano Today*. 2015;10(4):487-510.
21. Ben-Slama I, Mrad I, Rihane N, EL Mir L, Sakly M, Amara S. Sub-acute oral toxicity of zinc oxide nanoparticles in male rats. *J Nanomed Nanotechnol*. 2015;06.
22. Servatyari K, Ahmadi A, Kashefi H, Manbari M N, Rostami A, Moulodi M R. The effect of hydroalcoholic extract of *Medicago sativa* on liver function tests, blood biochemical factors and coagulation system in male rats. *Sci J Kurdistan Univ Med Sci*. 2017; 21(6):16-26.
23. Moloudi R, Nabavizadeh F, Nahrevanian H, Hassanzadeh G. Effect of different doses of GLP-2 (Teduglutide) on acute esophageal lesion due to acid-pepsin perfusion in male rats. *Peptides*. 2011;32(10):2086-90.
24. Bala N, Saha S, Chakraborty M, Maiti M, Das S, Basu R, et al. Green synthesis of zinc oxide nanoparticles using *Hibiscus subdariffa* leaf extract: effect of temperature on synthesis, anti-bacterial activity and anti-diabetic activity. *RSC Advances*. 2015;5(7):4993-5003.
25. Dodson G, Steiner D. The role of assembly in insulin's biosynthesis. *Curr Opin Struct Biol*. 1998; 82(0):189-194.
26. Arquilla ER, Packer S, Tarmas W, Miyamoto S. The effect of zinc on insulin metabolism. *Endocrinol*. 1978; 103(4):1440-9.
27. Murray M. *Bilberry (Vaccinium myrtillus)*. *Textbook of Natural Medicine*, 2013;1080-1085.
28. Xiong D, Fang T, Yu L, Sima X, Zhu W. Effects of nano-scale TiO₂, ZnO and their bulk counterparts on zebrafish: acute toxicity, oxidative stress and oxidative damage. *Sci Total Environ*. 2011;409(8):1444-52.
29. De Berardis B, Civitelli G, Condello M, Lista P, Pozzi R, Arancia G, et al. Exposure to ZnO nanoparticles induces oxidative stress and cytotoxicity in human colon carcinoma cells. *Toxicol Appl Pharmacol*. 2010;246(3):116-27.
30. Wang C, Zhang SH, Wang PF, Hou J, Zhang WJ, Li W, et al. The effect of excess Zn on mineral nutrition and antioxidative response in rapeseed seedlings. *Chemosphere*. 2009;75(11):1468-76.
31. Huang W, Yan Z, Li D, Ma Y, Zhou J, Sui Z. Antioxidant and anti-inflammatory effects of blueberry anthocyanins on high glucose-induced human retinal capillary endothelial cells. *Oxid Med Cell Longev*. 2018;2018:1-10.
32. Rafiey Z, Jalili F, Sohrabi M, Salahshoor, Mohammad reza, Jalili C. Effects of Hydroalcoholic Extract of *Falcaria Vulgaris* on Pancreas Tissue in Streptozotocin-induced Diabetic Rats. *Iran J Endocrinol Metab*. 2017;19(2):91-8.

33. Mohammadifar M, Behnam M, Talaei SA, Khamechian T, Mehran M, Taghizadeh M. Evaluation effect of silybum marianum, Cynara Scolymus L. and Ziziphus jujube Mill. combination extract on non-alcoholic fatty liver in rats. Iran J Endocrinol Metab. 2018;19(6):410-8.
34. Vargas F, Romecin P, Garcia-Guillen AI, Wangesteen R, Vargas-Tendero P, Paredes MD, et al. Flavonoids in Kidney Health and Disease. Front Physiol. 2018;9:394.