

Protective Effect of Human Menopausal Gonadotropins on Rat Ovarian Structure Following Use of Nandrolone Decanoate: From a Histological Standpoint

Hossein Bordbar¹, Afsoon Bordbar², Farzaneh Golfeshan³, Ebrahim Rahmani Moghadam⁴

1. Assistant Professor, Histomorphometry and Stereology Research Center, Department of Anatomical Sciences, Medical School, Shiraz University of Medical Sciences, Shiraz, Iran. ORCID ID: 0000-0003-0363-9523

2. Dentist, Department of Dentistry, School of Dentistry, Shiraz University of Medical Sciences, Shiraz, Iran. ORCID ID: 0000-0001-7508-7057

3. Assistant Professor, Department of Orthodontics, School of Dentistry, Shiraz University of Medical Sciences, Shiraz, Iran. ORCID ID: 0000-0001-8484-5593

4. MSc. of Anatomical Sciences, Department of Anatomical Sciences, Medical School, Shiraz University of Medical Sciences, Shiraz, Iran. (Corresponding author), Email: e_rahmani@sums.ac.ir, Tel: +98-71-32304372, ORCID ID: 0000-0003-3610-3311

ABSTRACT

Background and Aim: Nandrolone decanoate is known as one of the most destructive environmental factors in the reproductive system in men and women. In this study, we assessed the protective effect of gonadotropins (hMG) on histological changes of rat ovarian structure.

Materials and Methods: 50 female rats were divided into 5 groups, including control, nandrolone decanoate (ND), hMG, ND + hMG, and sham group (0.1 ml of olive oil and 0.1 ml sodium chloride 0.09%). After 4 weeks, qualitative histological studies were performed, and the total volume of ovarian vessels was estimated by stereological methods.

Results: Nandrolone decanoate increased the mean volume of vessels (66%) and the use of hMG + ND led to an increased mean volume of vessels (83%) compared to the use of 0.1 ml of olive oil and 0.1 ml sodium chloride 0.09% (sham group) ($P < 0.001$). Histological studies showed induction of ovarian cysts in ND treated group and the administration of hMG + ND decreased follicular damage.

Conclusion: Nandrolone decanoate increased the total volume of ovarian vessels and induced histological changes in ovarian tissue. The use of hMG with ND increased the total volume of ovarian vessels and prevented the harmful effects of ND on ovarian follicles.

Keywords: Human menopausal gonadotropins, Ovary, Nandrolone decanoate, Rat

Received: May 23, 2019

Accepted: July 15, 2020

How to cite the article: Hossein Bordbar, Afsoon Bordbar, Farzaneh Golfeshan, Ebrahim Rahmani Moghadam. Protective effect of human menopausal gonadotropins on rat ovarian structure following use of nandrolone decanoate: From a histological standpoint. SJKU 2021;25(6):1-9.

Copyright © 2018 the Author (s). Published by Kurdistan University of Medical Sciences. This is an open access article distributed under the terms of the Creative Commons Attribution-Non Commercial License 4.0 (CCBYNC), where it is permissible to download, share, remix, transform, and buildup the work provided it is properly cited. The work cannot be used commercially without permission from the journal

اثر محافظتی گونادوتروپین یائسگی انسانی بر ساختار بافتی تخمدان موش صحرایی به دنبال مصرف داروی ناندرولون دکانوات: از دیدگاه بافت شناسی

حسین بردبار^۱، افسون بردبار^۲، فرزانه گل فشان^۳، ابراهیم رحمانی مقدم^۴

۱. استادیار، مرکز تحقیقات هیستومورفومتری و استریولوژی، گروه علوم تشریحی، دانشکده پزشکی، دانشگاه علوم پزشکی شیراز، شیراز، ایران. کد ارکید: ۰۰۰۰-۰۰۰۳-۰۳۶۳-۹۵۲۳
۲. دکتری عمومی دندانپزشکی، دانشکده دندانپزشکی، دانشگاه علوم پزشکی شیراز، شیراز، ایران. کد ارکید: ۰۰۰۰-۰۰۰۱-۷۵۰۸-۷۰۵۷
۳. استادیار، گروه ارتودنسی، دانشکده دندانپزشکی، دانشگاه علوم پزشکی شیراز، شیراز، ایران. کد ارکید: ۰۰۰۰-۰۰۰۱-۸۴۸۴-۵۵۹۳
۴. کارشناسی ارشد علوم تشریحی، گروه علوم تشریحی، دانشکده پزشکی، دانشگاه علوم پزشکی شیراز، شیراز، ایران. (نویسنده مسئول)، پست الکترونیک: e_rahmani@sums.ac.ir، تلفن: ۰۰۰۰-۰۰۰۳-۳۶۱۰-۳۳۱۱-۰۷۱، کد ارکید: ۰۰۰۰-۰۰۰۳-۳۶۱۰-۳۳۱۱

چکیده

زمینه و هدف: مصرف بی رویه داروی ناندرولون دکانوات به عنوان یکی از عوامل محیطی مخرب بر دستگاه تولید مثل در مردان و زنان محسوب می‌گردد. در این مطالعه اثر حفاظتی گونادوتروپین‌ها بر ساختار بافت تخمدان در موش صحرایی بررسی شدند.

مواد و روش‌ها: در این مطالعه ۵۰ سر موش صحرایی ماده، به ۵ گروه ده تایی شامل گروه کنترل که هیچ دارویی دریافت نکردند، گروه ناندرولون دکانوات (Nondrolone Decanoate; ND)، گروه گونادوتروپین (hMG)، گروه ND همراه با hMG و گروه شم (۰/۱ میلی لیتر روغن زیتون و ۰/۱ میلی لیتر کلرید سدیم ۰/۰۹٪) تقسیم شدند. پس از چهار هفته، با استفاده از روش‌های استریولوژی، حجم کل عروق خونی تخمدان محاسبه و همچنین مطالعات کیفی هیستولوژیکی انجام شد.

یافته‌ها: مصرف داروی ND باعث افزایش میانگین حجم عروق خونی (۶۶٪) و استفاده همزمان داروی ND با داروی hMG باعث افزایش میانگین حجم عروق خونی (۸۳٪) در بافت تخمدان نسبت به گروه شم گردید ($P < 0/001$). مطالعات هیستولوژیک نشان داد که داروی ناندرولون دکانوات باعث القای کیست تخمدان و افزایش حجم عروق خونی در تخمدان شده و مصرف hMG همراه با ناندرولون دکانوات باعث کاهش صدمات فولیکول‌های تخمدان می‌شود.

نتیجه گیری: داروی ناندرولون دکانوات باعث افزایش حجم عروق خونی و تغییرات هیستولوژیک در بافت تخمدان می‌شود. این مطالعه نشان داد که داروی hMG همراه با ND علاوه بر افزایش حجم عروق خونی، از تغییرات زیانبار در بافت تخمدان جلوگیری می‌کند.

واژه‌های کلیدی: گونادوتروپین یائسگی انسانی، تخمدان، ناندرولون دکانوات، موش صحرایی

وصول مقاله: ۹۸/۳/۲ اصلاحیه نهایی: ۹۹/۴/۱۰ پذیرش: ۹۹/۴/۲۵

مقدمه

مهم ترین هدف تولید مثل به عنوان یک فرایند بیولوژیکی، بقای نسل می باشد. ناباروری اثرات مهمی بر سلامت روحی و روانی فرد دارد و می تواند زمینه ساز مشکلات زیادی از جمله: مشکلات اجتماعی، عاطفی و مالی برای زوج های جوان باشد. عوامل مختلفی در بروز ناباروری در مردان و زنان نقش دارند، که یکی از آنها، عوامل محیطی و نوع زندگی آنها می باشد، که اهمیت این موضوع از آنجاست که ناباروری به عنوان یک مشکل اساسی، آسیب های اجتماعی خاصی را در خانواده ها ایجاد می کند و به همین دلایل توجه محققین زیادی را به خود جلب کرده است (۱،۲). امروزه مصرف بی رویه استروئیدهای آنابولیک آندروژنیک (Anabolic-Androgenic Steroids; AAS)، به عنوان یکی از عوامل محیطی، تاثیرات فراوانی را بر دستگاه تولید مثل در مردان و زنان می گذارد. این دارو در مردان و زنان ورزشکار، به منظور افزایش حجم توده ماهیچه ای مصرف می شود؛ در حالیکه افراد غیر ورزشکار به منظور تناسب و زیبایی اندام، جنبه های روحی-روانی و افزایش اعتماد به نفس، از این داروها استفاده می نمایند؛ و از این راه، علاوه بر عوارض جانبی فراوان و پرخطر، هزینه های سنگینی را به خود و جامعه تحمیل می نمایند (۳،۴). استفاده از داروها و مواد نیروزا نه تنها در بین افراد ورزشکار، بلکه در افراد غیر ورزشکار نیز رواج یافته است؛ و اکثر افراد مصرف کننده استروئیدها را، گروه سنی بین ۹ تا ۲۴ سال تشکیل می دهند. همچنین بر طبق آمار در حدود ۴ تا ۶ درصد از مردان و ۱/۵ تا ۳/۸ درصد از زنان آمریکایی، از این ترکیبات دارویی استفاده می نمایند. ایران نیز در شمار کشورهایی است که مصرف داروهای استروئیدی در آن بالا می باشد (۴-۶).

داروهای AAS، ترکیباتی صنعتی شبیه آندروژن ها بوده و همانند هورمون های جنسی مردانه عمل می کنند که در مقایسه با تستوسترون، دارای اثرات آنابولیک بیش تر و اثرات آندروژنیک کمتر هستند. یکی از پر مصرف ترین این

داروها، ناندرولون دکانات می باشد. مصرف این داروها در بین زنان در طولانی مدت می تواند باعث بروز عوارضی در دستگاه تولید مثل گردد. این داروها از طریق فرایند پس خورد منفی، میزان ترشح گوناودتروپین های FSH و LH را کاهش داده و بدین ترتیب بر ساختار بافت شناسی تخمدان، رشد فولیکول های تخمدان، ترشح گوناودتروپین ها و هورمون های جنسی تأثیر می گذارند. عوارض بلندمدت داروهای استروئیدی هنوز به صورت کامل در زنان شناخته نشده است؛ و این عوارض در زنان، بر خلاف مردان، برگشت ناپذیرند (۷،۸). مطالعات انجام شده بر روی موش صحرایی ماده نیز نشان داده است که داروهای نیروزا با اثر بر روی محور هیپوتالاموس-هیپوفیز-گوناود باعث تغییر در ترشح هورمون های مترشحه از هیپوتالاموس و غده هیپوفیز می گردد. این داروها با عملکرد پس خورد منفی، یا با اثر مستقیم روی هیپوتالاموس، باعث کاهش ترشح هورمون آزاد کننده گوناودتروپین (Gonadotropin-Releasing Hormone; GnRH) و کاهش رشد فولیکول های تخمدان می شود (۹،۱۰). در مواردی کاهش استرومای آندومتر و فقدان سیکل استروس به دنبال مصرف این داروها گزارش شده است. مصرف طولانی داروهای نیروزا، همراه با اثرات طولانی این داروها، فرصت بازسازی را از بافت رحم گرفته و این منجر به کاهش ضخامت آندومتر و افزایش ضخامت میومتر می گردد (۱۱،۶).

گوناودتروپین ها از دسته هورمون های گلیکوپروتئیدی می باشند که نقش اساسی در تکامل فولیکول های تخمدان را به عهده دارند. این هورمون ها دارای گیرنده های اختصاصی در بافت تخمدان بوده و باعث افزایش گیرنده ها در سلول های گرانولوزا و در نتیجه افزایش ترشح استروژن و رشد فولیکول ها می شوند. همچنین گوناودتروپین ها از طریق افزایش بیان فاکتور رشد اندوتلیوم عروق خونی در افزایش خونرسانی به فولیکول ها نیز نقش دارند که نقش اساسی در تکامل فولیکول های تخمدان به عهده دارند (۳). رشد فولیکول ها نتیجه فرایندهای پس خورد مثبت و منفی

مدت چهار هفته، یک بار در هفته تزریق شد. در گروه سوم به میزان ۱۰ mg/kg ناندرولون دکانونات، همراه با ۱۰ IU داروی hMG به صورت داخل صفاقی به مدت چهار هفته، دو بار در هفته تزریق شد. گروه چهارم به میزان ۱۰ IU داروی hMG دریافت کرد. گروه پنجم به عنوان شاهد به میزان ۰/۱ میلی لیتر روغن زیتون (حلال ناندرولون دکانونات) و ۰/۱ میلی لیتر کلرید سدیم ۰/۰۹ درصد (حلال hMG) با شرایط یکسان دریافت کردند (۱۶، ۱۷). پس از چهار هفته، موش ها تحت بیهوشی عمیق کشته شدند و تخمدان ها جهت مطالعات استریولوژی و هیستولوژیکی برداشته شدند. پس از برداشتن تخمدان ها، به منظور بررسی های استریولوژی، حجم اولیه تخمدان با روش غوطه ور سازی در آب مقطر محاسبه گردید. تخمدان ها در فرمالین ۱۰ درصد ثابت شده و مراحل پردازش بافتی بر روی نمونه ها انجام شد. از نمونه ها قالب های پارافینی تهیه گردید؛ و سپس برش های ۵ میکرومتری جهت تخمین حجم عروق خونی تهیه شد.

مطالعات کیفی بافت تخمدان: به منظور بررسی کیفی تغییرات بافتی در ساختار تخمدان، برش های ۵ میکرومتری تهیه و با H&E، رنگ آمیزی شده و با استفاده از میکروسکوپ نوری مورد بررسی قرار گرفتند.

محاسبه دانسیته حجمی و حجم کل عروق خونی تخمدان: به منظور مطالعات استریولوژی و تخمین دانسیته حجمی عروق خونی تخمدان، برش های سریالی ۵ میکرومتری تهیه و با هماتوکسیلین و اتوزین رنگ آمیزی شدند. در این روش ۱۳-۸ برش از نمونه به صورت تصادفی سیستمیک انتخاب شدند. سپس با استفاده از ویدئو میکروسکوپ (Nikon, E-200, Japan)، که به یک دوربین (SONY, SSC Dc 18P, Japan) متصل بود، با قرار دادن یک پروب نقطه ای (شکل ۱) بر روی بافت تخمدان، با بزرگ نمایی IX، دانسیته حجمی عروق خونی تخمدان محاسبه گردید. بدین صورت که مجموع نقاطی که روی عروق قرار گرفته اند را به عنوان Σ vessel تقسیم بر مجموع

مجله علمی دانشگاه علوم پزشکی کردستان / دوره بیست و پنجم / بهمن و اسفند ۱۳۹۹

در مسیر هیپوتالاموس-هیپوفیز-گونا می باشد (۱۲، ۱۳). گوناوتروپین یائسگی انسانی (Menopausal human Gonadotropin; hMG) جهت درمان اختلالات تولید مثلی به کار می رود؛ و ترکیبات آن شامل گوناوتروپین های FSH و LH بوده که از ادرار زنان، پس از یائسگی استخراج می شود. این دارو به عنوان یک هورمون تحریک کننده جهت آزاد سازی FSH و LH در بدن، استفاده می شود. (۱۳، ۱۴). هورمون های FSH و LH دارای گیرنده های اختصاصی در دستگاه تولید مثل می باشند. هورمون GnRH باعث افزایش گیرنده در سطح سلول های غده هیپوفیز می گردد (۱۵). با توجه به پر مصرف بودن داروی ناندرولون دکانونات، به عنوان یکی از ترکیبات AAS در بین زنان ورزشکار و غیر ورزشکار و عوارض مصرف این دارو و اثر سوء بر روی دستگاه تولید مثل زنان، این مطالعه با هدف بررسی اثر محافظتی گوناوتروپین ها در کاهش اثرات زیان بار این دارو بر ساختار بافتی تخمدان انجام شد.

مواد و روش ها

این تحقیق، یک مطالعه تجربه ای می باشد؛ که در سال ۱۳۹۷ انجام شده و با در نظر گرفتن مطالعات قبلی (۱۶) بر روی ۵۰ سر موش صحرایی ماده نژاد Sprague Dawley، در محدوده وزنی ۲۱۰-۱۸۰ گرم از مرکز پرورش حیوانات آزمایشگاهی دانشگاه علوم پزشکی شیراز و بر اساس رعایت موازین اخلاقی کمیته اخلاق دانشگاه علوم پزشکی شیراز تهیه و با شماره طرح ۵۳۹۰-۸۹ تایید گردید. موش ها در قفس های جداگانه و در شرایط استاندارد (۱۲ ساعت تاریکی، ۱۲ ساعت روشنایی) و دمای 22 ± 2 و رطوبت مناسب نگه داری می شوند. با توجه به مطالعات مشابه قبلی حجم نمونه برای هر گروه ۱۰ سر موش انتخاب گردید. سپس موش ها به طور مساوی به صورت تصادفی ساده ۵ گروه تقسیم شدند. گروه اول به عنوان گروه کنترل، هیچ دارویی دریافت نکردند. در گروه دوم به میزان ۱۰ mg/kg داروی ناندرولون دکانونات به صورت داخل صفاقی به

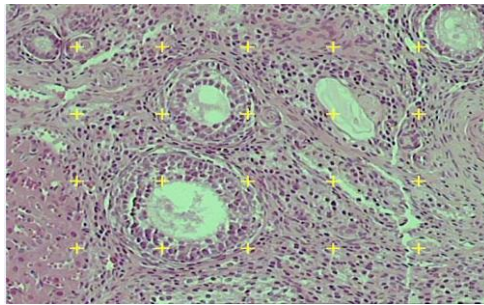
آنالیز آماری:

با استفاده از روش Kruskal-Wallis non-parametric test و نرم افزار SPSS ۱۵، داده‌ها مورد تجزیه و تحلیل آماری قرار گرفتند. مقادیر $P < 0/05$ برای تعیین سطح معنی‌دار بودن اختلافات بین گروه‌ها در نظر گرفته شد. جهت رسم نمودار از نرم افزار Prism استفاده شد.

نقاطی که روی کل بافت تخمدان افتاده است (ΣP ovary) کرده، و سپس عدد بدست آمده در حجم کل تخمدان (V) که با روش غوطه‌ور سازی محاسبه شد، ضرب گردید (۱۶،۱۸).

$$V_v = \Sigma P \text{ vessel} / \Sigma P \text{ ovary}$$

$$V_{\text{total}} = V_v \times V$$



شکل ۱. برش بافت تخمدان و پروب شمارش نقطه‌ای (Point probe)

رده‌های طبیعی فولیکول‌های تخمدان مشاهده شد. همچنین میزان عروق خونی بیشتر شده و فولیکول‌های کیستیک کمتری در مقایسه با گروهی که فقط داروی ناندرولون دریافت کرده بودند، مشاهده شد (شکل ۲ ج). در مطالعه بافت شناسی تخمدان و حجم عروق خونی، در گروهی که فقط داروی hMG دریافت کرده بود، و همچنین در گروه‌های کنترل و شم، تغییر خاصی مشاهده نشد.

تخمین حجم عروق خونی:

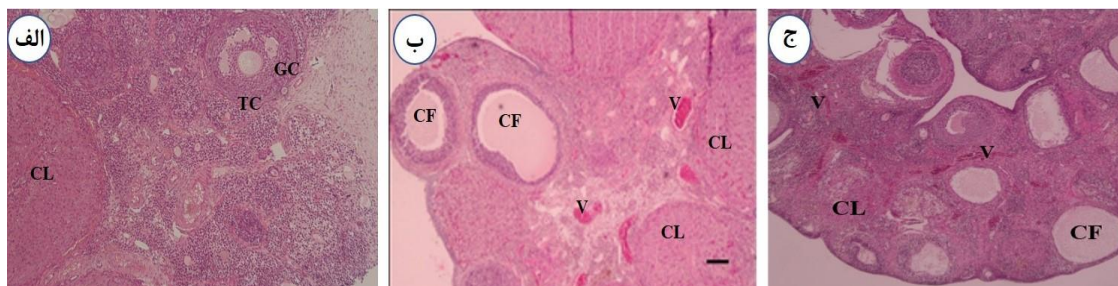
مطالعات استریولوژی بافت تخمدان، نشان داد که میانگین حجم کل عروق خونی در تخمدان، در گروهی که داروی ناندرولون دکانات را به میزان ۱۰ mg/kg دریافت کرده بودند، در مقایسه با گروه شم افزایش معنی‌داری داشت (۶۶٪)، ($P < 0/001$). همچنین میانگین حجم کل عروق خونی در گروهی که داروی ناندرولون دکانات را به میزان ۱۰ mg/kg، همراه با ۱۰ IU داروی hMG دریافت کرده بودند، در مقایسه با گروه شم، افزایش معنی‌داری مشاهده شد (۸۳٪)، ($P < 0/001$). همچنین میانگین حجم کل عروق خونی در گروهی که فقط ناندرولون دکانات را دریافت

یافته‌ها

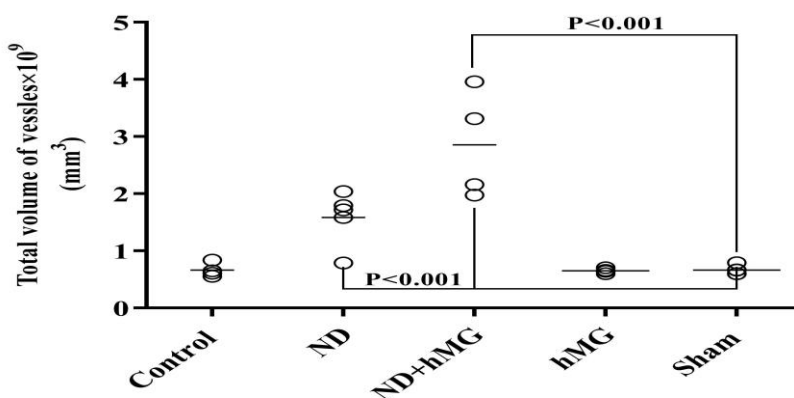
مطالعه بافت شناسی برش‌های بافت تخمدان موش صحرایی در گروه‌های شاهد و کنترل نشان دهنده‌ی وجود تمام رده‌های طبیعی فولیکول‌های تخمدان به همراه جسم زرد (Corpus luteum; CL) می‌باشد؛ و سلول‌های گرانولوزا (Granulosa cell; GC) و تکا (Theca cell; TC) سالم بودند. در این بررسی، هیچگونه فولیکول کیستیک، مشاهده نشد (شکل ۲ الف). بررسی بافت شناسی بافت تخمدان در گروهی که داروی ناندرولون دکانات ۱۰ میلی‌گرم به ازاء وزن، دریافت کرده بودند، نسبت به گروه‌های شاهد، تعدادی جسم زرد به همراه تعدادی رده‌های طبیعی فولیکول‌های تخمدان مشاهده شد. همچنین میزان عروق خونی به خصوص در بخش مرکزی تخمدان به میزان زیاد، و به مقدار کم در بخش قشری، دیده شد. در این بررسی، فولیکول‌های کیستیک (follicle; CF Cystic) در مقایسه با گروه شاهد (Sham) مشاهده شد (شکل ۲ ب). در گروهی که داروی ناندرولون دکانات را همراه با داروی hMG دریافت کرده بودند؛ جسم زرد همراه با تعدادی از

(نمودار ۱)

کرده بودند، در مقایسه با گروهی که این دارو را همراه با hMG گرفته بودند، کاهش یافته بود (۵۰٪)، ($P < 0.001$).



شکل ۲. بررسی بافت شناسی بافت تخمدان موش صحرایی در گروه‌های مورد آزمایش **الف**- گروه شم: نشان دهنده وضعیت طبیعی فولیکول های تخمدان است. تعدادی جسم زرد (CL) به همراه سلول های گرانولوزا (GC) و نکا (TC) سالم مشاهده شد. هیچگونه فولیکول کیستیک مشاهده نشد (10X). **ب**- گروهی که میزان (10 mg/kg) ناندرولون دکانات را دریافت کرده اند. تعدادی جسم زرد به همراه رده های طبیعی از انواع فولیکول های تخمدان دیده شد. فولیکول کیستیک (CF) همراه با افزایش حجم عروق خونی (Vessel; V) مشاهده شد (4X). **ج**- گروهی که میزان (10 mg/kg) داروی ناندرولون دکانات را هم زمان با 10 IU داروی hMG دریافت کرده اند. فولیکول های طبیعی با کاهش فولیکول کیستیک، همراه با افزایش حجم عروق خونی، مشاهده شد. (4X).



نمودار ۱: میانگین حجم کل عروق خونی در بافت تخمدان، در گروه های مورد بررسی

بحث

تخمدان موش صحرایی به دنبال مصرف استروئید، فولیکول‌های اتریک کوچک همراه با سلول‌های گرانولوزا دژنره شده و در تعدادی هسته‌ی میچاله شده، مشاهده شده بود. سلول‌های تکای داخلی در اطراف فولیکول‌های مرحله‌ی حفره‌ای و پیش از تخمک گذاری، دچار افزایش حجم شده بودند و از طرفی تعدادی از فولیکول‌ها به صورت کیستیک در آمده بودند (۲۱). نتایج حاصل از بررسی حاضر نشان داد که داروی ناندرولون دکانات

تحقیقات نشان داده اند که مصرف ترکیبات حاوی استروئید، باعث اختلال در سیکل استروس شده و باعث القاء تشکیل کیست تخمدان در موش صحرایی می‌شود. تأثیر ترکیبات AAS بر روی محور هیپوفیزی-گوناد، باعث اختلال در هورمون‌های جنسی و ایجاد کیست در تخمدان شده است (۱۲، ۱۹، ۲۰). در بررسی که توسط Shirwalker و همکاران (۲۰۰۷) صورت گرفت، در برش بافت شناسی

مطالعات، مطابقت داشت (۲۲). در این تحقیق نشان داده شد که مصرف همزمان داروی ناندرولون دکانونات با hMG می‌تواند باعث کاهش فولیکول‌های کیستیک و افزایش حجم عروق خونی شود. به نظر می‌رسد که داروی hMG با تنظیم محور هیپوفیزی-گونا‌دال، در کاهش اثرات سوء داروی ناندرولون دکانونات بر ترشح گونادوتروپین‌ها، نقش داشته باشد و باعث کاهش فولیکول‌های کیستیک می‌گردد. همچنین به نظر می‌رسد که داروی hMG با افزایش بیان فاکتورهای رشد عروق، باعث افزایش حجم عروق خونی در بافت تخمدان شده است. با توجه به سایر مطالعات (۱،۱۹،۲۲) به نظر می‌رسد که هم داروی ناندرولون دکانونات و هم داروی hMG می‌توانند با اثرات مشابهی باعث افزایش حجم عروق خونی در بافت تخمدان شوند.

نتیجه‌گیری

با توجه به مطالعه‌ی حاضر، داروی ناندرولون دکانونات باعث اثرات زیان بار بر هیستولوژی بافت تخمدان شده و همچنین باعث افزایش حجم عروق خونی تخمدان می‌شود. این مطالعه نشان داد که داروی hMG از طریق تنظیم ترشح گنادوتروپین‌ها و افزایش حجم عروق خونی باعث جلوگیری از تغییرات هیستولوژیک بافت تخمدان، به دنبال مصرف داروی ناندرولون دکانونات می‌شود.

تشکر و قدردانی

این مطالعه بر گرفته از طرح تحقیقاتی مصوب دانشگاه علوم پزشکی شیراز با شماره ثبت (۵۳۹۰) و در مرکز تحقیقات استریولوژی و مورفومتری گروه علوم تشریحی دانشکده پزشکی دانشگاه علوم پزشکی شیراز انجام گردیده و نویسندگان بر خود لازم می‌دانند که از کمک‌های کارشناسان این مرکز تشکر و سپاسگزاری نمایند.

باعث تغییرات بافتی و القاء تشکیل کیست در تخمدان موش صحرایی می‌شود. به نظر می‌رسد که، اختلال در سنتز استروئیدها و کاهش گیرنده‌های استروئیدی، به دلیل کاهش FSH، و اختلال در ترشح گونادوتروپین‌ها، که به دنبال مصرف داروی ناندرولون دکانونات ایجاد می‌شود، در تشکیل کیست نقش دارند. با توجه به نتیجه این تحقیق می‌توان از داروی ناندرولون دکانونات به عنوان یک داروی پیشنهادی، در القاء PCOS در حیوانات آزمایشگاهی، جهت مطالعات آینده استفاده کرد. Guzzoni و همکاران (۲۰۱۸) و LeBlanc و همکاران (۲۰۰۹) نشان دادند، که ترکیبات استروئیدی از جمله استروژن با افزایش نیتریک اکسید در اندوتلیوم عروق، و کاهش آنزیم سیکلواکسیژناز، باعث اتساع عروق در تخمدان موش صحرایی می‌شود. همچنین داروی ناندرولون دکانونات باعث تغییر در مورفولوژی عروق خونی می‌شود (۲۲،۲۳). Wang و همکاران (۲۰۰۵) نشان داد که داروی hMG از طریق افزایش بیان فاکتور رشد اندوتلیوم عروق خونی (VEGF)، باعث افزایش خون‌رسانی به فولیکول‌ها و رشد آن‌ها در موش می‌گردد (۵). این نتایج با نتایج تحقیق کنونی مطابقت داشته و مقداری افزایش حجم عروق خونی به دلیل افزایش خون‌رسانی به بافت تخمدان مشاهده شد. در مطالعه‌ی حاضر نشان داده شد که، حجم عروق خونی در بافت تخمدان، به دنبال مصرف داروی ناندرولون دکانونات، افزایش داشته است. به احتمال زیاد، داروی ناندرولون دکانونات نیز مانند سایر ترکیبات AAS با افزایش نیتریک اکسید می‌تواند باعث گشادی عروق خونی و پرخونی در بافت تخمدان گردد. همچنین داروهای استروئیدی دارای اثرات استروژنیک و پروژستروژنیک بوده و با تأثیر بر سلول‌های لوتئینی گرانولوزا، تکا و عروق تخمدان، باعث افزایش جریان خون در بافت بینابینی تخمدان، و افزایش حجم عروق خونی می‌شوند. نتایج این تحقیق با نتایج سایر

منابع:

1. Simão VA, Berloff Belardin L, Araújo Leite GA, de Almeida Chuffa LG, Camargo IC. Effects of different doses of nandrolone decanoate on estrous cycle and ovarian tissue of rats after treatment and recovery periods. *Int J Exp Pathol*. 2015; 96(5): 338–34.
2. Kevin M, Medical G, Delisi M, Wright p. Anabolic androgenic steroid use and involvement in violent behavior in a nationally representative sample of young adult males in United States. *J Public Health*. 2008; 98: 2185-87.
3. Harmer PA. Anabolic androgenic steroid use among young male and female athletes: is the game to blame. *Br J Sports Med*. 2010; 44(1): 26-31.
4. Arnault E, Tosca L, Courtot AM, Doussau M, Pesty A, Finaz C. Caspase-2(L), caspase-9, and caspase-3 during in vitro maturation and fragmentation of the mouse oocyte. *Dev Dyn*. 2008; 237(12): 3892-903.
5. Wang y, Newton H, Jenny A, Spaliviero Charles M, Allan Marshan B, David J. Gonadotropin control of inhibin secretion and the relationship to follicle type and number in the hph mouse. *Biol Reprod*. 2005; 73(4): 610-18.
6. Almeida Chuffa LG, Souza RB, Frei F, Paccola Mesquita S, Camargo IC. Nandrolone decanoate and physical effort: histological and morphometrical assessment in adult rat uterus. *ANAT REC*. 2011; 294(2):335-41.
7. Mobini Far HR, Agren G, Lindquist AS, Marmendal M, Fahlke C, Thiblin I. Administration of the anabolic androgenic steroid nandrolone decanoate to female rats causes alteration in the morphology of their uterus and a reduction in reproductive capacity. *Eur J Obstet Gynecol Reprod Biol*. 2007; 131(2): 189-97.
8. Cheric Camargo IC, Barreiros de Souza R, de Fátima Paccola Mesquita S, Chuffa LG, Frei F. Ovarian histology and follicular score in female rats treated with nandrolone decanoate and submitted to physical effort. *Acta Biol Hung*. 2009; 60(3):253-61.
9. Karbalay-Doust S, Noorafshan A. Stereological estimation of ovarian oocyte volume, surface area and number: application on mice treated with nandrolone decanoate. *Folia Histochemical ET Cytobiological J*. 2012; 5:275-9.
10. Anthony J, Michael C, John H. Anabolic androgenic steroids: Medical assessment of present, past and potential users. 2000; 173: 322-27.
11. Patanè FG, Liberto A, Maria Maglito AN, Malandrino P, Esposito M, Amico F, et al. Nandrolone Decanoate: Use, Abuse and Side Effects. *Medicina*. 2020; 56(11):606.
12. Van Breda E, Keizer HA, Kuipers H, Wolffendbuttel BH. Androgenic anabolic steroid use and server hypothalamic– pituitary dysfunction. *Sports Med*. 2003; 24(3):195-6.
13. Goodman & Gilman's. *The pharmacological basis of therapeutics*. 12th Ed. Bible: 2011; 1597-1652.
14. Schoenwolf, Gary C. II. Larsen, William J. *Human embryology*. 4th Ed. Churchill Livingstone; 2009; 28-50.
15. Janjic MM, Prévide RM, Fletcher PA, Sherman A, Smiljanic K, Abebe D, et al. Divergent expression patterns of pituitary gonadotropin subunit and GnRH receptor genes to continuous GnRH in vitro and in vivo. *Sci Rep*. 2019;9(1):20098.
16. Bordbar H, Mesbah F, Talaei T, Dehghani F, Mirkhani H. Modulatory effect of gonadotropins on rats' ovaries after nandrolone decanoate administration: a stereological study. *Iran J Med Sci*. 2014; 39(1):44-50.
17. Mesbah F, Bordbar H, Talaei Khozani T, Dehghani F, Mirkhani H. The non-preventive effects of human menopausal gonadotropins on ovarian tissues in Nandrolone decanoate-

- treated female rats: A histochemical and ultra-structural study. *Int J Reprod Biomed.* 2018; 16(3):159-174.
18. Charleston J.S, Hansen K.R, Thyer A.C, Charleston L.B, Gougeon A, Siebert J.R, et al. Estimating human ovarian non-growing follicle number: the application of modern stereology techniques to and old problem. *Hum Reprod.* 2011; 26(1).
19. Kafali H, Iriadam M, Osaradai I, Demir N. Induced poly cystic ovaries in the rat: A new modle for cystic ovarian disease. *Arch Med Res.* 2004; 35: 103-8.
20. Sotomayor-Zarate R, Tiszavari M, Cruz G, Lara HE. Neonatal exposure to single dose of estradiol or testosterone programs ovarian follicular development modified hypothalamic neurotransmitters and causes polycystic ovary during adulthood in the rat. *Fertility Sterility J.* 2011; 96: 1490-96.
21. Shirwalker H, Deepak NM., Anurupa M. Exposure of adult rats to estradiol valerate induces ovarian cyst with early senescence of follicles. *Molecular Cellular Endocrinol.* 2007; 272: 22-37.
22. Guzzoni V, Cunha TS, das Neves VJ, Briet L, Costa R, Moura M, et al. Nandrolone combined with strenuous resistance training reduces vascular nitric oxide bioavailability and impairs endothelium-dependent vasodilation. *Steroids.* 2018; 131:7-13.
23. LeBlanc Amanda J, Reyes R, Kang LS, Dailey RA, Stallone JN, Moningka NC, et al. Esterogen replacement restores flow-induced vasodilation in coronary arterioles of aged and ovariectomized rats. *Physiol.* 2009; 2: 125-8.