

Effect of Alpha-Lipoic acid on Pancreatic Optic Atrophy 1 (OPA1) Gene Expression in Male Rat Model of Obstructive Cholestasis and Cirrhosis

Khosrobakhsh Farnoosh¹, Moloudi Mohammad Raman², Shoja Khatere³, Mohammadi Sahel³

1. Assistant Professor, Department of Biological Sciences, Faculty of Sciences, University of Kurdistan, Sanandaj, Iran., Tel: +98-87-33664600, f.khosrobakhsh@uok.ac.ir, ORCID CD:0000-0002-7250-4537

2. Assistant Professor, Liver & Digestive Research Center, Research Institute for Health Development, Kurdistan University of Medical Sciences, Sanandaj, Iran.

3. MSc Molecular biology, Department of Biological Sciences, Faculty of Sciences, University of Kurdistan, Sanandaj, Iran.

ABSTRACT

Background and Aim: Cholestasis is characterized by blockade of bile flow from the liver to the intestine, which leads to accumulation of bile acids within liver and plasma; it is associated with metabolic disorders and cause hepatocellular necrosis and apoptosis during cholestatic liver diseases. Mitochondria are critical cellular organelles that produce most of the cellular energy. Mitochondrial morphology varies from an interconnected filamentous network to isolated dots. These processes are called mitochondrial fission and fusion. Disrupted mitochondrial morphology has been observed in cholestatic liver disease. Optic Atrophy 1 (OPA1) is one of the proteins involved in mitochondrial fusion and plays an anti-apoptotic role. The aim of this study was to evaluate the effect of α -lipoic acid (LA) on *OPA1* gene expression in pancreas of rat after bile duct ligation (BDL).

Materials and Methods: Thirty-six male Wistar rats were randomly divided into six groups each containing six rats including: control, sham-operated, cholestatic, cholestatic+LA, cirrhotic, and cirrhotic+LA. After 14 days in cholestasis groups and six weeks in cirrhosis groups, serum samples and liver and pancreas tissue samples prepared for total bilirubin assays, histopathological analysis and pancreatic *OPA1* gene expression evaluation by Real-time PCR technique. Total bilirubin data and gene expression data were analyzed by one-way ANOVA and Kruskal-Wallis statistical tests.

Results: The results revealed that serum levels of total Bilirubin were significantly increased in BDL groups as compared with the control and sham operation groups ($P<0.0001$). Concerning histology, the inflammation Symptoms and tissue necrosis were noted with BDL group. These symptoms were reduced by lipoic acid treatment in the cholestatic group. The result of pancreatic *OPA1* gene expression showed the significant increase in cholestatic rats and significant decrease in cirrhotic groups as compared with other groups ($P<0.05$). In cholestatic group, restoring the expression of *OPA1* gene was shown in the presence of lipoic acid.

Conclusion: Changing *OPA1* gene expression in obstructive rat suggest the causal role of mitochondrial dynamics in pathogenesis of cholestatic disease. In this study, the effect of lipoic acid in *OPA1* mRNA level reflects implications of oxidative stress in signaling pathway of cholestasis.

Keywords: Pancreas, Bile Duct Ligation, Mitochondrial dynamics, *OPA1* gene, Lipoic acid

Received: April 7, 2019

Accepted: Aug 26, 2019

How to cite the article: Khosrobakhsh Farnoosh., Moloudi Mohammad Raman., Shoja Khatere, Mohammadi Sahel. Effect of Alpha-Lipoic acid on Pancreatic Optic Atrophy 1 (OPA1) Gene Expression in Male Rat Model of Obstructive Cholestasis and Cirrhosis. SJKU 2019; 24 (5): 120-134

Copyright © 2018 the Author (s). Published by Kurdistan University of Medical Sciences. This is an open access article distributed under the terms of the Creative Commons Attribution-Non Commercial License 4.0 (CCBY-NC), where it is permissible to download, share, remix, transform, and build up the work provided it is properly cited. The work cannot be used commercially without permission from the journal.

اثر لیپوئیک اسید بر بیان ژن پروتئین آتروفی بینایی نوع ۱ پانکراس در مدل انسدادی کلستاز و سیروزی موش صحرایی نر

فرنوش خسروبخش^۱، محمد رامن مولودی^۲، خاطره شجاع^۳، ساحل محمدی گرگوندی^۳

۱. استادیار گروه علوم زیستی، دانشکده علوم، دانشگاه کردستان، سنندج، ایران. تلفن ثابت: ۰۸۷-۰۰۰۳۳۶۶۴۶۰، f.khosrobakhsh@uok.ac.ir

۲. استادیار مرکز تحقیقات گوارش و کبد، پژوهشکده توسعه سلامت، دانشگاه علوم پزشکی کردستان، سنندج، ایران.

۳. کارشناسی ارشد زیست‌شناسی سلولی-مولکولی، گروه علوم زیستی، دانشکده علوم، دانشگاه کردستان، سنندج، ایران.

چکیده

زمینه و هدف: در بیماری کلستاز انسداد جریان صفرا از کبد به روده منجر به تجمع اسیدهای صفراوی در کبد و بروز نارسایی‌های متابولیکی شده و در نهایت منجر به مرگ نکروزی و آپوپتوزی سلول‌های کبدی می‌شود. میتوکندری‌ها اندامک‌های درون سلولی هستند که بیشترین منبع تولید انرژی سلولی بوده و به‌طور پیوسته تقسیم و مجدداً با هم ترکیب می‌شوند. در این مطالعه اثر لیپوئیک اسید بر تغییرات بیان ژن *OPAI* پس از انسداد مجرای صفراوی در پانکراس موش‌های صحرایی مورد بررسی قرار گرفت.

روش بررسی: در این مطالعه ۳۶ سر موش صحرایی نر نژاد ویستار در شش گروه به ترتیب زیر تقسیم شدند: گروه کنترل (بدون جراحی)، گروه شم (جراحی بدون انسداد مجرای صفراوی)، دو گروه کلستاز (جراحی همراه با انسداد مجرای صفراوی) بدون تزریق لیپوئیک اسید و با تزریق لیپوئیک اسید و دو گروه سیروز (جراحی همراه با انسداد مجرای صفراوی) بدون تزریق لیپوئیک اسید و با تزریق لیپوئیک اسید. در روز چهاردهم پس از جراحی، موش‌های گروه‌های کنترل، شم و کلستاز و در هفته ششم پس از جراحی، موش‌های گروه‌های سیروز، کشته شده و به منظور بررسی سطح بیلی روبین از آن‌ها خون‌گیری انجام شد. سپس نمونه‌گیری از بافت‌های کبد و پانکراس جهت بررسی شاخص‌های هیستوپاتولوژیک و همچنین ارزیابی سطح بیان ژن *OPAI* در بافت پانکراس انجام شد. داده‌های کمی بیلی‌روبین و بیان ژن با آزمون آنالیز واریانس یک‌طرفه و آزمون کروسکال-والیس مورد بررسی قرار گرفتند.

یافته‌ها: نتایج این مطالعه افزایش سطوح سرمی بیلی‌روبین کل را در گروه‌های کلستاز و سیروز نسبت به گروه‌های شم و کنترل نشان داد ($P < 0/001$). نتایج بررسی شاخص‌های بافتی در گروه‌های کلستاز و سیروز، وجود التهاب و نکروز بافتی را نشان داد. این نشانه‌ها در گروه کلستاز دریافت‌کننده لیپوئیک اسید تقلیل یافت. نتایج Real-time PCR افزایش معنادار بیان ژن *OPAI* را در گروه کلستاز دریافت‌کننده سالیس نسبت به گروه‌های سیروزی نشان داد ($P < 0/05$). تزریق لیپوئیک اسید در گروه کلستاز منجر به بازگشت طبیعی سطح بیان ژن *OPAI* در موش‌های کلستازی شد.

نتیجه‌گیری: تغییر بیان ژن *OPAI* در بافت پانکراس موش‌های صحرایی با انسداد مجرای صفراوی می‌تواند نقش پویایی میتوکندری را در آسیب‌شناسی این عارضه نشان دهد. اثر لیپوئیک اسید در تغییرات بیان ژن *OPAI* نشان‌دهنده تأثیر استرس اکسیداتیو در مسیر سیگنالی عارضه کلستاز است.

کلید واژه‌ها: پانکراس، انسداد مجرای صفراوی، پویایی میتوکندری، ژن *OPAI*، لیپوئیک اسید

وصول مقاله: ۹۸/۱/۱۸ اصلاحیه نهایی: ۹۸/۶/۴ پذیرش: ۹۸/۶/۴

مقدمه

کلستاز تجمع غیر طبیعی اسیدهای صفراوی است که در اثر نقص در فرایند انتقال اسیدهای صفراوی از کبد به روده ایجاد می‌شود و منجر به باقی ماندن و تجمع اسیدهای صفراوی بالقوه سمی در کبد و گردش خون سیستمیک می‌شود. این عارضه می‌تواند در اثر عوامل مختلفی از جمله: التهاب، عفونت و ویروسی، بیماری‌های خودایمنی، سنگ صفرا یا تومورهای پانکراس، کبد یا درخت صفراوی ایجاد شود (۱). این بیماری موجب تجمع داخل سلولی اسیدهای صفراوی می‌شود که به تغییر در تعادل اکسیدان/آنتی‌اکسیدان به نفع افزایش فعالیت رادیکال‌های آزاد و آسیب بافت‌های مختلف از جمله کبد و روده می‌انجامد (۲). در کلستاز، پاسخ التهابی، افزایش آپوپتوز، استرس اکسیداتیو، تغییرات متابولیکی عمیق، تغییر عملکرد میتوکنندری، کاهش اکسیداسیون اسیدهای چرب و افزایش گلیکولیز و سرانجام فیروز دیده می‌شود. میتوکنندری نقش مهمی در گسترش این بیماری کبدی بازی می‌کند زیرا این اندامک درون سلولی، پیام‌رسانی گیرنده‌ی مرگ (که به واسطه‌ی سیتوکین‌های التهابی یا اسیدهای صفراوی به راه می‌افتد) را میانجی‌گری می‌کند و در آسیب اکسیداتیو، اختلال متابولیکی و آغاز فیروز شرکت می‌کند (۳). قرارگیری پانکراس در معرض اسیدهای صفراوی یکی از دلایل احتمالی بروز التهاب حاد پانکراس (پانکراتیت حاد) است. زمانی که به واسطه انسداد مجرای صفراوی، آمپول واتر مسدود شود، صفرا وارد پانکراس شده و سرآغازی برای پانکراتیت حاد می‌گردد و توانایی اسیدهای صفراوی برای شروع پانکراتیت حاد در مطالعات بسیاری تأیید شده است (۴-۶).

آلفا لیپوئیک اسید^۱ یا تیوکتیک اسید^۲ یک ترکیب دی‌تیول طبیعی است که به‌عنوان کوفاکتور در کمپلکس میتوکندریایی

آلفا-کتواسید دهیدروژناز شناخته می‌شود و خواص آنتی‌اکسیدانی دارد. اثرات محافظتی و آنتی‌اکسیدانی این ماده در کاهش آسیب‌های ناشی از انسداد مجرای صفراوی در کبد، روده و سیستم عصبی موش‌های BDL نشان داده شده است (۷ و ۲).

نقش میتوکنندری در آسیب‌شناسی کلستاز حائز اهمیت است و در مطالعات گذشته نقش شکافت^۳ غشایی میتوکنندری در مسیر آسیب کبدی ناشی از کلستاز نشان داده شده است (۸ و ۹). فرآیند هم‌جوشی^۴ غشای داخلی و حفظ ساختار تیغه‌های میانی درون میتوکنندری^۵ (فرآیندی مهم در حفظ پویایی و تمامیت عملکرد میتوکنندری) را پروتئینی به نام OPA1 به عهده دارد. این پروتئین متعلق به خانواده پروتئین‌های داینامین است که دارای فعالیت GTPase بوده و به‌وسیله یک ژن هسته‌ای کد می‌شود. جهش‌های ژن کدکننده این پروتئین مسئول ایجاد بیماری نوروپاتی آتروفی بینایی غالب نوع ۱ (ADOA1^۶) است (۱۰). ژن OPA1 به‌طور دائمی و با سطح بیان mRNA بالا در بافت‌های رتین، مغز، کبد، قلب و پانکراس بیان می‌شود (۱۱-۱۳). در سطح پروتئین نیز، فرم پیش‌ساز آن و فرم‌های کوتاه و بلند آن در هر بافتی به‌صورت اختصاصی بیان می‌شوند (۱۴ و ۱۳). از آنجایی که این پروتئین در حفظ ساختار تیغه‌های میانی درون میتوکنندری دخالت دارد، جهش‌های ژن OPA1 و تولید پروتئین ناقص منجر به تخریب ساختار این تیغه‌ها می‌شود؛ این عیب ساختاری در میتوکنندری باعث عدم اتصال صحیح DNA میتوکندریایی به این تیغه‌ها و عدم همانندسازی صحیح آن‌ها و در نهایت تخریب واکنش‌های فسفریل‌اسیون اکسیداتیو و نقص انرژی‌تکی شود (۱۵). عملکرد

²Thioctic acid

³ fission

⁴ fusion

⁵Cristae

⁶Type 1 dominant optic atrophy

¹Alpha-lipoic acid

حیوانات: در این تحقیق تجربی از ۳۶ سر موش صحرایی نر نژاد ویستار در محدوده وزنی 25 ± 345 گرم و محدوده سنی ۱۰ ماه به صورت تصادفی استفاده شده است. حیوانات در حیوان‌خانه دانشکده علوم دانشگاه کردستان با دسترسی کافی به آب و غذا، درجه حرارت 2 ± 24 درجه سانتی‌گراد، درجه رطوبت وزنی 5 ± 60 درصد و دوره روشنایی-تاریکی ۱۲ ساعته نگهداری شدند. حیوانات به صورت تصادفی به شش گروه (۶=n) (۹) کنترل (بدون جراحی)، شش (عمل جراحی بدون انسداد مجرای صفراوی)، تیمار شده با سالین، کلستاز تیمار شده با سالین، کلستاز تیمار شده با لیپوئیک اسید، سیروز تیمار شده با سالین و سیروز تیمار شده با لیپوئیک اسید تقسیم شدند.

اخلاق: تمام آزمایش‌ها بر اساس موازین اخلاقی رفتار با حیوانات، مصوبه کمیته رعایت اخلاق پزشکی در مطالعات تجربی معاهده هلسینکی انجام شد.

جراحی: در ابتدا، گروه‌های شش، کلستاز و سیروز با تزریق داخل صفاقی کتامین-زایلازین (به ترتیب به میزان ۵۰ و ۵ میلی‌گرم به ازای هر کیلوگرم وزن بدن) بی‌هوش و ناحیه شکمی تراشیده و ضد عفونی شد. پوست حفره شکمی را باز کرده و بعد از پیدا کردن مجرای مشترک صفراوی، این مجرا در گروه شش بدون ایجاد انسداد، به سر جای خود برگردانده شد و در گروه کلستاز و سیروز، قسمت بالا و پایین مجرای صفراوی توسط دو گره به فاصله‌ی حدود نیم سانتی‌متر از هم مسدود شد. سپس جدار شکم در دو لایه عضله و پوست با نخ مخصوص جراحی بخیه شد و پس از اتمام عمل جراحی، میزان یک میلی‌لیتر سرم فیزیولوژیک داخل صفاق تزریق گردید. در این مطالعه موش‌های کلستازی، ۱۴ روز بعد از جراحی (۷) و موش‌های سیروزی، شش هفته بعد از جراحی مورد ارزیابی قرار گرفتند (۱۹).

دیگری که در سلول به پروتئین OPA1 نسبت داده شده است اثر ضد آپوپتوزی است که در حقیقت با کنترل ساختار منسجم غشاء داخلی میتوکندری و تیغه‌های میانی از آزاد شدن سیتوکروم C و بروز آپوپتوز جلوگیری می‌کند (۱۶).

مطالعات متعددی درگیر بودن پویایی میتوکندری را در ترشح انسولین سلول‌های پانکراس و بروز دیابت نوع ۲ نشان داده‌اند. در یکی از این مطالعات نشان داده شده که دست‌کاری بیان ژن اصلی درگیر در شکافت غشای میتوکندری (*Drp1*) در سلول‌های ترشح‌کننده انسولین پانکراس موش صحرایی و موش سوری منجر به تغییر سطح پروتئین‌های هم‌جوشی میتوکندری مانند میتوفیوژن ۱ و ۲ و OPA1 و تغییر ساختار و همچنین کاهش عملکرد میتوکندری می‌شود. این تغییر عملکرد، به صورت تغییر پتانسیل غشاء سلول و کاهش تولید انرژی نمایان می‌شود که در نهایت بر میزان ترشح انسولین این سلول‌ها تأثیر می‌گذارد (۱۷). در سلول‌های پانکراس در عدم حضور پروتئین OPA1 کاهش قابل توجه فعالیت کمپلکس IV زنجیره انتقال الکترون دیده می‌شود که این امر منجر به کاهش تولید انرژی در این سلول‌ها می‌شود (۱۸). با توجه به نقش پروتئین OPA1 در عملکرد زنجیره انتقال الکترون و تولید گونه‌های فعال اکسیژن توسط این زنجیره، برای شناخت جایگاه بیان این ژن در آسیب اکسیداتیو کلستاز در بافت پانکراس که نقش متابولیکی حساسی را به عهده دارد، در این پژوهش با انجام عمل جراحی انسداد مجرای صفراوی مشترک بر روی موش صحرایی، مدل حیوانی بیماری کلستاز ایجاد شد؛ سپس تغییرات پاتولوژیکی و بیان ژن OPA1 در موش‌های کلستازی و سیروزی تیمار شده با لیپوئیک اسید مورد بررسی قرار گرفت.

مواد و روش‌ها

تائید مدل: جهت اطمینان از القاء مدل کلاستاز و سیروز، ۴۸ ساعت بعد از جراحی، حیوانات از نظر رنگ ادرار، پوست و سطح بیلی روبین خون (نمونه خونی از ورید شکمی که در مجاورت آئورت شکمی و در خلف صفاق قرار دارد، گرفته شد) بررسی شدند. به منظور تائید القاء مدل سیروز و مشاهده شاخص‌های سیروز در بافت کبد، نمونه برداری از بافت کبد گروه‌های کنترل، کلاستاز و سیروز جهت مطالعه هیستوپاتولوژی به عمل آمد و نمونه‌ها در فرمالین ده درصد تثبیت شدند.

مداخله درمانی: به مدت ۱۴ روز بعد از شروع عمل جراحی به صورت روزانه و بر اساس وزن هریک از موش‌ها مقدار ۲۵ mg/kg لیپوئیک اسید محلول در نرمال سالین به گروه کلاستاز تحت تیمار و همین مقدار حلال به گروه کلاستاز کنترل (بدون دریافت لیپوئیک اسید) به صورت زیر جلدی تزریق شد (۷). همچنین به مدت شش هفته بعد از شروع عمل جراحی گروه سیروز تحت تیمار، محلول لیپوئیک اسید و گروه سیروز کنترل (بدون دریافت لیپوئیک اسید)، حلال را به صورت زیر جلدی و روزانه دریافت کردند.

جمع‌آوری داده‌ها: در روز ۱۴ پس از عمل جراحی گروه‌های شم و کلاستاز و همچنین پس از شش هفته بعد از عمل جراحی گروه‌های سیروز، موش‌ها با ترکیب کتامین (۵۰ mg/kg) و زایلازین (۵ mg/kg) بی‌هوش شده و دیواره شکمی برش داده شد. سپس از ورید شکمی که در مجاورت آئورت شکمی و در خلف صفاق قرار دارد دو میلی‌لیتر خون برای سنجش سطح سرمی بیلی روبین گرفته شد. برای سنجش سطح سرمی بیلی روبین از کیت تشخیص طبی (شرکت پارس آزمون، ایران) استفاده شد. قبل از نمونه‌گیری، یک میلی‌لیتر محلول RNAlater (شرکت کیاژن، آمریکا) به داخل بافت کامل پانکراس تزریق شد و سپس از این بافت قطعاتی به وزن 25 ± 5

میلی‌گرم برداشته شد. نواحی جدا شده به داخل میکروتیوب‌های عاری از نوکلئاز که حاوی محلول RNAlater بود، منتقل گردید. بافت‌های استخراج شده در محلول RNAlater بلافاصله به فریزر -۷۰ درجه سانتی‌گراد منتقل شدند و بعد از ۲۴ ساعت نگهداری در این دما استخراج RNA انجام شد (۲۰). برای بررسی تغییرات بافتی قسمتی از بافت پانکراس گروه‌های آزمایشی شم، دو گروه کلاستاز و دو گروه سیروز جدا شده و در فرمالین ده درصد تثبیت شدند.

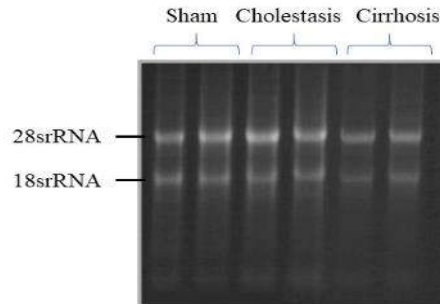
استخراج RNA از بافت پانکراس: استخراج RNA کل از نمونه‌های پانکراس با استفاده از محلول innuSOLV RNA (شرکت آنالیتیک‌ژنا، آلمان) و با استفاده از روش به کار برده شده در مطالعه پیشین ما انجام شد (۲۱). روش استخراج RNA به این صورت بود که میکروتیوب حاوی بافت در ازت ۱۹۶- قرار داده شد. سپس به کمک پستل بافت خرد شده و به میکروتیوب عاری از نوکلئاز حاوی یک میلی‌لیتر محلول innuSOLV RNA منتقل شد و به کمک دستگاه هموژنایزر (مدل Silent Crusher S، شرکت هایدولف، آلمان) به طور کامل هموژن شد. سپس با اضافه کردن کلروفورم و انجام مراحل سانتریفیوژ میکروتیوب‌ها، سه لایه شفاف، سفید و کدر تشکیل شد. فاز آبی شفاف توسط سمپلر به میکروتیوب جدید منتقل گردید و در ادامه ایزوپروپانول سرد و اتانول به منظور رسوب دهی RNA و جداسازی RNA ی کل اضافه شد. در نهایت خشک کردن رسوب و حل کردن رسوب با آب تیمار شده با دی‌اتیل پیروکربنات^۷ و مهار کننده آنزیم RNase^۸ انجام شد و در نهایت RNA ی استخراج شده در فریزر -۷۰ درجه سانتی‌گراد نگهداری شد.

⁷Diethyl Pyrocarbonate (DEPC)

⁸RNase inhibitor

همچنین فرم آمید اضافه شدند. باندهای واضح RNAهای ریوزومی ۲۸S و ۱۸S و نسبت تقریبی دو به یک باندها، به عنوان ملاک سالم بودن RNA ی کل استخراج شده در نظر گرفته شد (شکل ۱).

سنجش کیفی و کمی RNA: به منظور بررسی کیفیت RNA ی کل استخراج شده، از الکتروفورز آن بروی ژل آگارز دناتوره کننده یک درصد استفاده شد. از فرمالدهید بعنوان دناتوره کننده در ژل آگارز استفاده شد. بعلاوه برای دناتوراسیون RNA پیش از الکتروفورز به نمونه‌ها فرمالدهید و



شکل ۱. تصویر ژل آگاروز فرمالدهیدی مربوط به RNA های استخراج شده از بافت پانکراس موش‌های صحرایی در گروه آزمایشی تحت مطالعه. در ژل بالا از هر گروه آزمایشی یک یا دو نمونه تصادفی RNA بارگذاری شده است. در هر نمونه، باندهای نشان داده شده مربوط به RNA ی ریوزومی ۲۸S و ۱۸S است.

مراحل روی یخ و در زیر هود و در شرایط استریل انجام گرفت.

بررسی تغییرات بیان ژن *OPAI*: در این تحقیق برای بررسی کمی میزان بیان mRNA ژن‌های مورد مطالعه از روش Real-Time PCR استفاده شد. با این روش میزان بیان mRNA ژن *OPAI* با روش کمی نسبی و با استفاده از رنگ سایبرگرین و میزان تکثیر در چرخه‌ای که بیان ژن قابل ردیابی است (Ct^9) نسبت به Ct مربوط به ژن بتا اکتین، به عنوان ژن کنترل با استفاده از روش $2^{-\Delta\Delta Ct}$ مورد بررسی قرار گرفت. این آزمایش با استفاده از دستگاه لایت سایکلر ۹۶^{۱۰} (شرکت رش، آلمان) و مستر میکس سایبرگرین^{۱۱} (شرکت تاکارا، ژاپن) انجام شد.

سنجش کمی برای تعیین غلظت RNA ی کل، به روش اسپکتروفوتومتری انجام شد و از میزان جذب به دست آمده در طول موج ۲۶۰ نانومتر برای تعیین غلظت RNA ی کل استخراج شده از نمونه‌ها استفاده شد. میزان جذب این نمونه‌ها در طول موج‌های ۲۸۰ و ۲۳۰ نیز اندازه‌گیری شدند. نتایج نسبت جذب ۲۶۰ به ۲۸۰ نانومتر و نسبت جذب ۲۶۰ به ۲۳۰ نانومتر میزان خلوص RNA های استخراج شده را نشان داد. ساخت cDNA: غلظت RNA ی استفاده شده برای ساختن cDNA در تمام نمونه‌ها یکسان‌سازی شد و از غلظت یک میکروگرم استفاده شد. ساخت cDNA توسط کیت PrimeScriptTM RT reagent (شرکت تاکارا، ژاپن) و مطابق روش کار پیشنهادی موجود در کیت انجام گرفت. کلیه

⁹Cycle Threshold
¹⁰LightCycler® 96 Real Time PCR System
¹¹SYBRTM Green Master Mix

بافت‌های کبد و پانکراس و تغییرات ایجاد شده به صورت مقایسه بین گروه‌های آزمایشی مورد بررسی قرار گرفت. تحلیل آماری: نتایج داده‌های بیان ژن به صورت میانگین \pm خطای استاندارد (SEM) شاخص‌ها در هر گروه بیان شد. نتایج آزمون کولموگروف-اسمیرنوف^{۱۵} مربوط به اندازه‌گیری میزان بیان ژن نشان داد که توزیع این داده‌ها نرمال نبود، بنابراین برای تحلیل آن‌ها از آزمون کروسکال-والیس استفاده گردید. پس از اینکه معنی‌دار بودن نتایج با این آزمون نشان داده شد، به منظور انجام مقایسات زوجی از آزمون تعقیبی و به منظور انجام مقایسات زوجی از آزمون تعقیبی Dunn's test استفاده گردید. برای شاخص یبلی‌روبین از آزمون واریانس یک‌طرفه و آزمون تکمیلی توکی^{۱۶} استفاده شد. در همه تحلیل‌ها $P < 0.05$ معنی‌دار در نظر گرفته شد.

توالی mRNA ی ژن‌های *OPAI* (NM_033585/3) و بتا اکتین (NM-031144) و نواحی اتصال آگزون‌ها از پایگاه داده‌ای NCBI به دست آمد. جهت طراحی پرایمر ژن‌های تحت مطالعه از نرم‌افزار ژن‌رانتر^{۱۲} استفاده شد. سپس با استفاده از ابزار بلاست و پایگاه داده‌ای NCBI از یکتا بودن محل اتصال جفت پرایمرها و ساختمان فضایی آن‌ها اطمینان حاصل شد. برای جلوگیری از تکثیر احتمالی DNA ژنومیک، یکی از پرایمرهای رفت و معکوس مربوط به هر یک از ژن‌های مورد نظر در نواحی اتصال دو آگزون طراحی گردید که توالی آن‌ها در جدول ۱ آورده شده است. ساخت پرایمرها توسط شرکت سیناژن صورت گرفت. به علاوه برای اطمینان از عدم تکثیر احتمالی قطعات DNA ژنومی در هنگام انجام PCR، کنترل NRT^{۱۳} (کنترلی که در واکنش تبدیل RNA به cDNA از آنزیم نسخه‌بردار معکوس استفاده نشده بود) و کنترل NTC^{۱۴} (کنترل بدون اضافه کردن نمونه cDNA) در انجام PCR استفاده شد. عدم تکثیر قطعات مورد انتظار و قطعات دیگر در PCR این نمونه‌های کنترل، حاکی از عدم آلودگی نمونه‌های RNA استخراج شده با DNA ژنومیک بود.

بررسی هیستوپاتولوژی پانکراس: برای بررسی تغییرات بافتی، برش‌های بافتی پانکراس گروه‌های آزمایشی پس از شستشو در فرمالین ده درصد فیکس شده و بعد از آبگیری و شفاف‌سازی، نمونه‌ها در داخل پارافین مذاب قالب‌گیری شدند و با استفاده از میکروتوم روتاری (مدل DS ۸۴۰۲ شرکت دید سبز، ایران) برش‌هایی با ضخامت ۵ میکرون تهیه و با هماتوکسیلین-ائوزین رنگ‌آمیزی شدند. سپس با میکروسکوپ نوری اینورت (IX71 Inverted, Olympus) با بزرگنمایی ۴۰۰x،

¹⁵Kolmogorov-Smirnov

¹⁶ Tukey

¹²Gene Runner

¹³No Reverse Transcriptase

¹⁴No Template Control

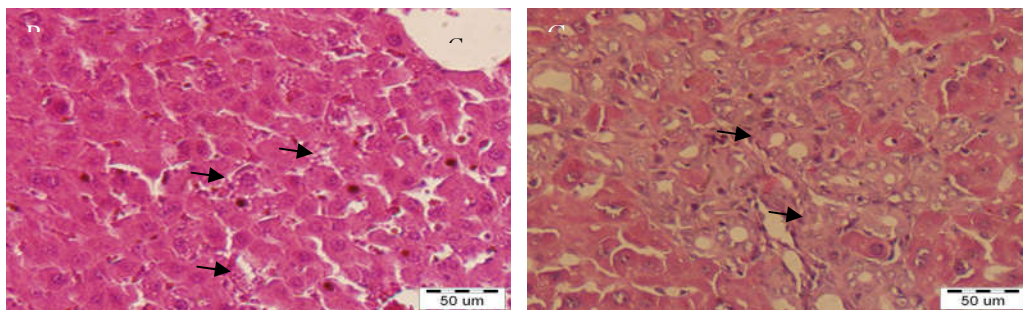
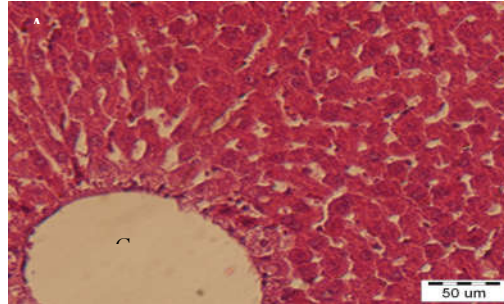
جدول ۱. توالی پرایمرهای طراحی شده برای ژنهای *OPAI* و β -act

ژن	پرایمر	توالی (5'-3')	قطعه تکثیر شده (bp)
<i>OPAI</i>	رفت	ACGGGTTGTTGTGGTTGGAG	۲۰۹
	معکوس	ACGCTGCAAGATCTTCCTCC	
β -act	رفت	CTGGGTATGGAATCCTGTGG	۲۰۱
	معکوس	AGGAGGAGCAATGATCTTGATC	

یافته‌ها

در این پژوهش، در مقایسه ظاهر موش‌های صحرائی گروه کلتاز و سیروز با موش‌های گروه شم تغییر رنگ گوش‌ها، دم و زرد شدن ادرار مشاهده شد. همچنین سطح بیلی‌روبین کل در گروه‌های کلتازی و سیروزی در مقایسه با گروه‌های کنترل تفاوت معنی‌داری نشان داد ($F(5, 30)=28.008, P=.000$). نتایج مطالعه میکروسکوپی بافت کبد گروه کلتاز در مقایسه

با گروه کنترل، پرولیفریشن مجاری صفراوی و آرایش نامنظم سلول‌ها را نشان داد (شکل ۲ A و B). همچنین بررسی هیستوپاتولوژی بافت کبد موش‌های گروه سیروز حضور مهم‌ترین شاخص سیروز کبدی یعنی هیپرپلازی شدید مجاری صفراوی و نفوذ بافت همبند که نشان دهنده رشته‌های کلاژن و تشکیل بافت فیروز است را نشان داد (شکل ۲ C).



شکل ۲. مقایسه نمونه بافت کبد در گروه‌های آزمایشی کنترل، کلتاز و سیروز. (A) نمونه بافت کبد گروه کنترل سالم، ورید مرکزی (CV) و هیپاتوسیت‌های اطراف آن به صورت منظم دیده می‌شوند. (B) نمونه بافت کبد گروه کلتاز، پرولیفریشن مجاری صفراوی و آرایش نامنظم سلولها در مجاورت ورید مرکزی دیده می‌شود. (C) نمونه بافت کبد گروه سیروز، هیپرپلازی شدید مجاری صفراوی و نفوذ بافت همبندی به صورت خطوط نامنظم (پیکان) که نشان دهنده رشته‌های کلاژن و تشکیل بافت فیروز می‌باشد (مهمترین شاخص سیروز کبد)، دیده می‌شود.

این مشاهدات موفقیت آمیز بودن پروتکل القایی را در گروه‌های آزمایشی نشان می‌دهد. تغییر رنگ ظاهری و زرد شدن ادرار در موش‌های تیمار شده با لیپوئیک اسید نیز دیده شد. هیچ گونه تفاوتی در سطح بیلی‌روبین گروه‌های کلستازی و

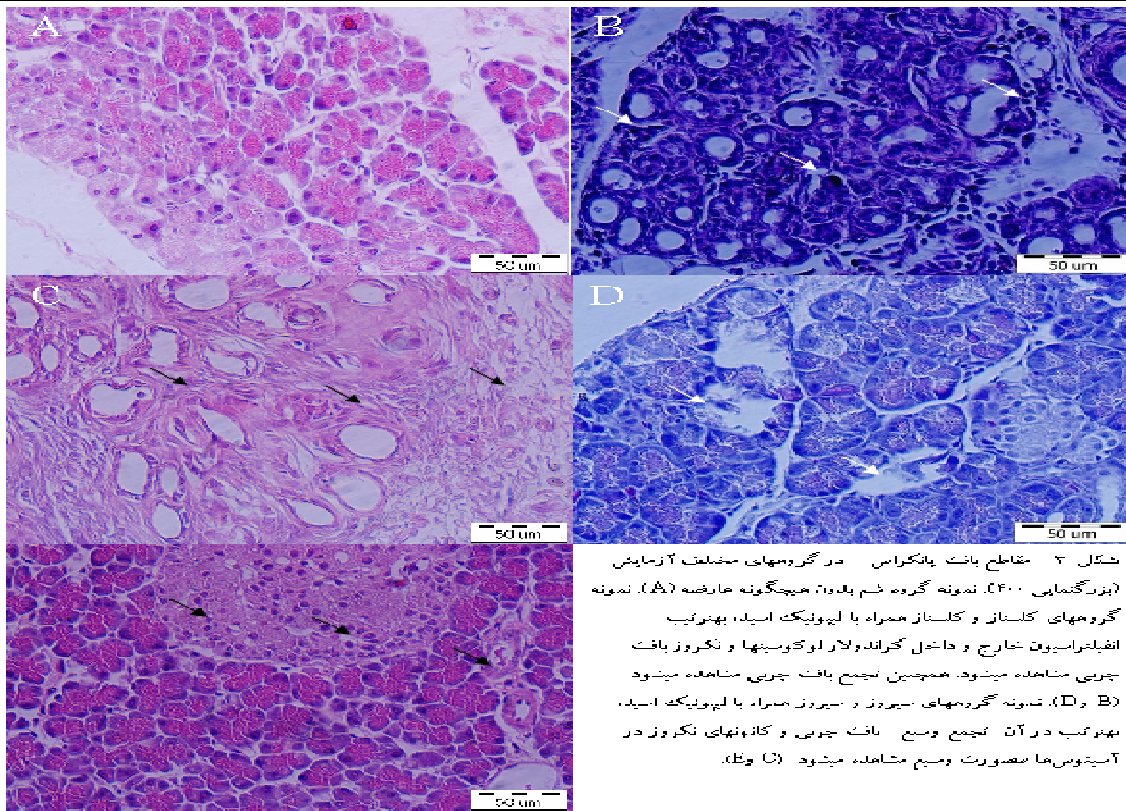
سیروزی تیمار شده با لیپوئیک اسید در مقایسه با گروه‌های کلستازی و سیروزی تیمار شده با محلول سالین مشاهده نشد ($P=1/000$) (جدول ۲).

جدول ۲- نتایج آنالیز آماری داده‌های مربوط به سطح بیلی‌روبین خون. ستون‌های اول و دوم، مقادیر میانگین و انحراف معیار مربوط به داده‌های گروه‌های آزمایشی را نشان می‌دهد. ستون‌های چهارم الی نهم مقادیر p-value مقایسات زوجی حاصل از آزمون توکی را نشان می‌دهد (n=۳۶)

مقدار p		میانگین		انحراف معیار	
کنترل	شم	کلستاز تیمار شده با سالین	کلستاز تیمار شده با لیپوئیک اسید	سیروز تیمار شده با سالین	سیروز تیمار شده با لیپوئیک اسید
۲/۲۱	۰/۶۰۶	۸/۳۱	۲/۰۰۷	۸/۷۳	۸/۶۱
۱/۸۷	۰/۶۴۲	۸/۴۴	۱/۴۸	۸/۷۳	۸/۶۱
۰/۹۹۹	۰/۰۰۰	۸/۴۴	۱/۴۸	۸/۷۳	۸/۶۱
۰/۰۰۰	۰/۰۰۰	۸/۴۴	۱/۴۸	۸/۷۳	۸/۶۱
۰/۹۹۹	۰/۹۹۷	۸/۷۳	۱/۹۶	۸/۷۳	۸/۶۱
۱/۰۰۰	۱/۰۰۰	۸/۷۳	۱/۹۶	۸/۷۳	۸/۶۱
۰/۹۹۹	۰/۹۹۹	۸/۷۳	۱/۹۶	۸/۷۳	۸/۶۱
۱/۰۰۰	۱/۰۰۰	۸/۷۳	۱/۹۶	۸/۷۳	۸/۶۱

بررسی بافتی: بررسی مقاطع میکروسکوپی بافت پانکراس گروه کلستازی حضور انفیلتراسیون خارج و داخل گراندولار لوکوسیت‌ها و نکروز بافت چربی را نشان داد (شکل ۳ B). در بافت پانکراس گروه کلستاز دریافت کننده لیپوئیک اسید، التهاب و ادم بافت اگزوکرین پانکراس مشاهده نشد ولی نکروز سلولی و بافت چربی در این بافت‌ها مشاهده شد (شکل ۳)

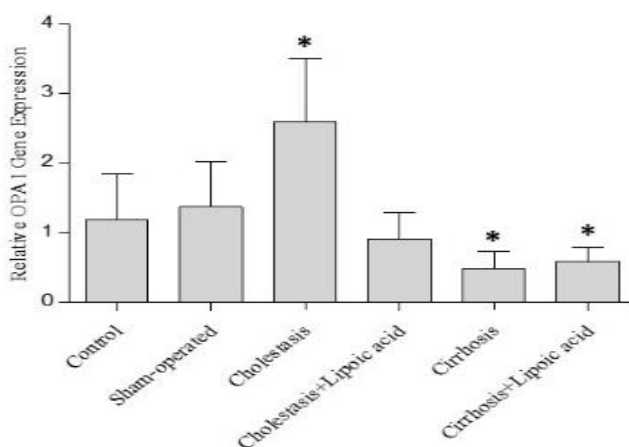
(D). مقاطع بافت پانکراس در گروه سیروز و در گروه سیروز همراه با لیپوئیک اسید تفاوت زیادی را نشان نداد. در هر دو گروه نکروز بافت چربی و کانون‌های نکروز در آسینوس‌ها به صورت وسیع مشاهده شد. در موش‌های سیروزی حوضچه‌های آسینوسی همراه با تعداد کم سلول‌های آسینی مشاهده گردید (شکل ۳ C و E).



شکل ۳. مقاطع بانک پانکراس در گروه‌های مختلف آزمایش (پرتگنمایی ۴۰۰). نمونه گروه خم پادون، هیچگونه عارضه (A)، نمونه گروه‌های کلستاز و کلستاز همراه با لیپوئیک اسید، به‌ترتیب افزایش‌یافته خارج و داخل کتراندولار لوکوسیتها و نکروز بافت چربی مشاهده می‌شود. همچنین تجمع بافت چربی مشاهده می‌شود (B و D)، نمونه گروه‌های سیروز و سیروز همراه با لیپوئیک اسید، به‌ترتیب در آن تجمع وسیع بافت چربی و کاندنهای نکروز در آسیتوس‌ها صورت واضح مشاهده می‌شود (C و E).

در گروه کلستاز تیمار شده با سالین دیده می‌شود (شکل ۴). اما نتایج آنالیز بیان ژن در گروه کلستاز تیمار شده با لیپوئیک اسید در مقایسه با گروه‌های سیروزی تیمار شده با سالین و سیروزی تیمار شده با لیپوئیک اسید تفاوت معنی‌داری را نشان نداد ($P=1.000$). سطح معنی‌داری تعدیل شده بین دو گروه سیروزی نیز معنی‌داری نیست ($P=1.000$).

بررسی بیان ژن *OPAI*: نتایج آزمون کروسکال-والیس مربوط به داده‌های بیان ژن *OPAI* نشان داد که بین گروه‌های آزمایشی تفاوت معنی‌داری وجود دارد ($X^2(5)=22.965$, $P=0.000$). نتایج آزمون تعقیبی من-ویتنی با اصلاح بونفرنی تفاوت معنی‌داری را بین هر یک از گروه‌های کنترل با گروه کلستاز تیمار شده با سالین نشان داد ($P<0.05$). این تغییر بیان در نمودار ستونی رسم شده به‌صورت افزایش بیان ژن *OPAI*



شکل ۴- نمودار میزان بیان ژن *OPA1* در بافت پانکراس گروه‌های آزمایشی کنترل، شم، کلستاز، کلستاز تیمار شده با لیپوئیک اسید، سیروز و سیروز تیمار شده با لیپوئیک اسید. هر یک از ستون‌ها نشانگر Mean±SEM داده‌های بیان ژن اندازه‌گیری شده با روش Real time PCR در بافت پانکراس شش موش صحرایی در هر گروه آزمایشی است. $P < 0/05$ تفاوت معنی‌دار با گروه کنترل را نشان می‌دهد.

بحث

تعدادی از محققین عامل ایجاد تخریب در سلول‌های آسینار پانکراس بیماران مبتلا به زردی انسدادی را به اثر سیستمیک اسیدهای صفراوی مونوهیدروکسیله مانند TLC-S¹⁷ در داخل سرم و فضای بین بافتی نسبت می‌دهند (۲۲ و ۵۶). در مطالعه‌ای که بر روی مدل حیوانی صاریغ آمریکایی انجام شده است، شدت بیماری پانکراتیت القا شده با بستن مجرای پانکراس، در صورت همراه شدن با انسداد مجرای صفراوی شدت بیشتری را نشان داده است (۲۳)؛ بنابراین نشانه‌های التهابی مشاهده شده در بافت پانکراس موش‌های کلستازی و سیروزی مطالعه حاضر می‌تواند در اثر تجمع اسیدهای صفراوی ایجاد شده باشد.

لیپوئیک اسید به عنوان یک آنتی‌اکسیدان کوفاکتور در کمپلکس‌های چند آنزیمی همچون پیرووات دهیدروژناز وجود دارد و به طور قابل توجهی غلظت گلوکاتیون احیاء شده را در کبد حیوانات BDL افزایش می‌دهد. علاوه بر آن،

یون‌های فلزی انتقالی را شلاته کرده و پراکسیداسیون لیپیدها را مهار می‌کند. لیپوئیک اسید سطح آنزیم‌های آنتی‌اکسیدانی مانند سوپراکسید دیسموتاز و گلوکاتیون پراکسیداز را در کبد، روده و مغز موش‌های BDL افزایش می‌دهد (۷ و ۲). نتایج پاتولوژی مطالعه حاضر نشان می‌دهد که نشانه‌های التهابی ایجاد شده در بافت پانکراس موش‌های کلستازی در اثر تیمار با لیپوئیک اسید بهبود می‌یابد و این مطالعه برای اولین بار است که بر روی بافت پانکراس انجام شده است. کاهش اثرات التهابی بافتی به دست آمده در این مطالعه با مطالعات دیگر که بر روی بافت‌های کبد و روده انجام شده است، هم‌خوانی دارد (۲). تجویز خوراکی و یا تزریق لیپوئیک اسید منجر به تسریع مصرف گلوکز و افزایش حساسیت بافت به انسولین در بیماران مبتلا به دیابت نوع ۲ شده است (۲۴). مطالعات انجام شده بر روی مدل حیوانی بیماری دیابت نیز افزایش مصرف گلوکز و کاهش غلظت لاکتات و پیرووات خون را با مصرف لیپوئیک اسید نشان می‌دهد. در این مطالعات در حضور لیپوئیک اسید کاهش فرایندهای التهابی در سلول‌های جزایر

¹⁷ Taurothiocholic acid 3 sulfate

به هسته به منظور ایفای نقش آن به عنوان فعال کننده رونویسی می شود. در شرایط طبیعی تعدادی از پروتئین های STAT³ در میتو کندری مستقر هستند (mitoSTAT³) و در کنترل عملکردهای میتو کندری نقش دارند. تحت شرایط استرس اکسیداتیو و تولید مقدار زیاد رادیکال های آزاد، پتانسیل غشاء میتو کندری کاهش می یابد. این امر باعث ناتوانی ماشین انتقال پروتئین ها به داخل میتو کندری شده و منجر به جذب بیشتر پروتئین های STAT³ به طرف هسته برای ایفای نقش دیگر آن ها به عنوان فاکتور رونویسی می شود (۲۹). با توجه به مطالب ذکر شده می توان نقش دو فاکتور رونویسی NF-κB و STAT³ را در کنترل بیان ژن *OPAI* در بافت پانکراس موش - های کلستازی پیشنهاد داد. از یک سو در شرایط افزایش استرس اکسیداتیو ناشی از تجمع اسیدهای صفراوی و افزایش پروتئین STAT³ در هسته و از سوی دیگر فعال شدن مسیر سیگنالی التهابی و افزایش فعالیت فاکتور رونویسی NF-κB می تواند منجر به افزایش بیان ژن *OPAI* در سلول های پانکراس شود تا این سلول ها بتوانند برای حفظ حیات خود، عملکرد و ساختار میتو کندری را ترمیم کنند. در مطالعات گذشته در درون هسته ارتباط فیزیکی بین این دو فاکتور رونویسی نشان داده شده است (۳۰). نتایج این مطالعه برای اولین بار در گیری مسیر سیگنالی مرتبط با بیان ژن *OPAI* را در پانکراتیت ناشی از کلستاز نشان می دهد. با کاهش استرس اکسیداتیو در حضور لیپوئیک اسید در موش های کلستازی این افزایش بیان دیده نمی شود که این نتیجه می تواند ناشی از بازگشت طبیعی پتانسیل غشاء میتو کندری و کاهش میزان فاکتور رونویسی STAT³ باشد. این نتایج نشان می دهد که در پاتولوژی کلستاز استرس اکسیداتیو ایجاد شده در اثر تجمع اسیدهای صفراوی می تواند مسیر سیگنالی بیان ژن های دخیل در پویایی میتو کندری را فعال کند و زمانی که با کمک

پانکراس مشاهده شده است (۲۵). همچنین اثرات بهبود بخش لیپوئیک اسید بر روی مدل حیوانی پانکراتیت حاد نشان داده شده است (۲۶). نتایج ما نشان می دهد در مراحل پیشرفته، اثرات بهبود بخش لیپوئیک اسید در التهاب ایجاد شده ناشی از انسداد مجرای صفراوی دیده نمی شود.

در مطالعه حاضر در موش های کلستازی افزایش معنی دار ژن *OPAI* در بافت پانکراس دیده می شود. مطالعات گذشته اثر مستقیم اسیدهای صفراوی بر روی سلول های آسینی پانکراس موش و آزاد شدن نوسانی Ca⁺⁺ از ذخایر داخل سلولی را نشان می دهد (۴). افزایش کلسیم سیتوپلاسمی ناشی از اسیدهای صفراوی، در سلول های پانکراس رت منجر به فعال شدن سیگنال های التهابی ناشی از کینازهای C-Jun و فاکتور رونویسی NF-κB می شود (۲۷). در شرایط استرس در سلول های پانکراس موش برای جلوگیری از دست دادن بیش از حد میتو کندری های سلول و برقراری تعادل و حفظ تمامیت این اندامک، مسیر TNFα-NFκB-*OPAI* فعال می شود. به این ترتیب با افزایش بیان ژن *OPAI* و هم جوشی غشاء میتو کندری، ساختار تیغه های میانی آن بهبود یافته و تنفس سلولی با کارایی بهتری انجام می شود (۲۸)؛ بنابراین در مطالعه حاضر افزایش بیان ژن *OPAI* و حضور علائم التهاب بافتی در بافت پانکراس موش های کلستازی با مطالعات گذشته هم خوانی دارد و می تواند فعال شدن مسیر سیگنالی فوق را تأیید کند. از سوی دیگر در مطالعه ای که اخیراً بر روی مسیر پیام رسانی تنظیم کننده بیان ژن *OPAI* در شرایط استرس انجام شده، فعال شدن پروتئین STAT³ و افزایش رونویسی ژن *OPAI* نشان داده شده است. پروتئین STAT³ با انواع عملکردهای فیزیولوژیک و پاتولوژیک مرتبط است و فسفر یله شدن آن در حضور سیتو کین ها منجر به انتقال این پروتئین

¹⁸ Signal Transducer and Activator of Transcription 3

پیشنهاد: برای شناخت بهتر سازوکار سیگنالی درگیر در مسیر کلاستاز پیشنهاد می‌شود که در موش‌های کلاستازی میزان حضور پروتئین‌های STAT ۳ و NFκB در حضور و عدم حضور لیپوئیک اسید مورد بررسی قرار بگیرد. محدودیت: بر اساس اهداف طراحی شده در پروپوزال پایان نامه محدودیتی در انجام پروژه به وجود نیامد.

نتیجه گیری

تغییر بیان ژن *OPAI* در بافت پانکراس موش‌های صحرایی با انسداد مجرای صفراوی می‌تواند نقش پویایی میتوکندری را در آسیب‌شناسی این عارضه نشان دهد. اثر لیپوئیک اسید در تغییرات بیان ژن *OPAI* نشان دهنده تأثیر استرس اکسیداتیو در مسیر سیگنالی عارضه کلاستاز است.

تشکر و قدردانی

نتایج چاپ شده در این مقاله از طرح پایان نامه کارشناسی ارشد با شماره ۲۴/۹۵ تصویب شده در تاریخ ۱۳۹۵/۱۰/۵ استخراج شده است. بدینوسیله نویسندگان این مقاله مراتب تشکر و قدردانی خود را از معاونت پژوهشی دانشکده علوم دانشگاه کردستان و مرکز تحقیقات گوارش و کبد دانشگاه علوم پزشکی کردستان اعلام می‌دارند.

لیپوئیک اسید این استرس کنترل می‌شود فعال شدن این مسیر سیگنالی مشاهده نمی‌شود. نتایج مربوط به بیان ژن و مطالعات پاتولوژیکی در مرحله سیروز نشان می‌دهد که در مراحل پیشرفته بیماری علائم پاتولوژیکی انسداد صفراوی در بافت پانکراس تشدید شده و حتی در حضور لیپوئیک اسید هم این علائم دیده می‌شوند. همچنین در این شرایط میزان بیان ژن *OPAI* به صورت غیر معنی‌دار کمتر از سطح بیان این ژن در حالت طبیعی است. این نتایج تغییر مسیر سیگنالی فعال شده در روند پیشرفت کلاستاز را نشان می‌دهد. نتایج مطالعات گذشته ما فعال شدن بیان ژن *DRP1* را در کبد موش‌های کلاستازی نشان می‌دهد (۹). با در نظر گرفتن این یافته‌ها می‌توان نتیجه گرفت که در مراحل اولیه کلاستاز با فعال شدن مسیر هم‌جوشی میتوکندری، سلول در صدد مبارزه با افزایش استرس اکسیداتیو و آپوپتوز برمی‌آید اما در مراحل پیشرفته و سیروز، با افزایش آسیب وارده به میتوکندری‌های سلول، مسیر سیگنالی کنترل کننده استرس اکسیداتیو تغییر کرده و احتمالاً افزایش فرایند شکافت غشایی میتوکندری که در تضاد با هم‌جوشی است، سلول را به طرف آپوپتوز هدایت می‌کند. در این مرحله حضور لیپوئیک اسید هم نمی‌تواند جلوی پیشرفت التهاب و مرگ سلولی را بگیرد.

References

1. Arduini A, Serviddio G, Tormos AM, Monsalve M, Sastre J. Mitochondrial dysfunction in cholestatic liver diseases. 2012.
2. Somi M, Kalageychi H, Hajipour B, Musavi G, Khodadadi A, Shokri N, et al. Lipoic acid prevents hepatic and intestinal damage induced by obstruction of the common bile duct in rats. *Eur Rev Med Pharmacol Sci*. 2013;17(10):1305-10.
3. Arduini A, Serviddio G, Escobar J, Tormos AM, Bellanti F, Viña J, et al. Mitochondrial biogenesis fails in secondary biliary cirrhosis in rats leading to mitochondrial DNA depletion and deletions. *American Journal of Physiology-Gastrointestinal and Liver Physiology*. 2011;301(1):G119-G27.

4. Voronina S, Longbottom R, Sutton R, Petersen OH, Tepikin A. Bile acids induce calcium signals in mouse pancreatic acinar cells: implications for bile-induced pancreatic pathology. *The Journal of physiology*. 2002;540(1):49-55.
5. Voronina SG, Barrow SL, Gerasimenko OV, Petersen OH, Tepikin AV. Effects of secretagogues and bile acids on mitochondrial membrane potential of pancreatic acinar cells comparison of different modes of evaluating $\Delta\Psi_m$. *Journal of Biological Chemistry*. 2004;279(26):27327-38.
6. Voronina SG, Gryshchenko OV, Gerasimenko OV, Green AK, Petersen OH, Tepikin AV. Bile acids induce a cationic current, depolarizing pancreatic acinar cells and increasing the intracellular Na^+ concentration. *Journal of Biological Chemistry*. 2005;280(3):1764-70.
7. Zakaria M, Hajipour B, Taghizadieh M, Mousavi G, Khodadadi A. Lipoic acid attenuates cholestasis induced cerebral injury in rats. *Life Science Journal*. 2013;10(SUPPL.):539-45.
8. Yu T, Wang L, Lee H, O'Brien DK, Bronk SF, Gores GJ, et al. Decreasing mitochondrial fission prevents cholestatic liver injury. *Journal of Biological Chemistry*. 2014;jbc. M114. 588616.
9. Khosrobakhsh F, Moloudi MR, Bigdelo M, Rahimmi A. Effect of cholestasis on Dynamin-Related Protein 1 (Drp1) gene expression in rat liver. *Scientific Journal of Kurdistan University of Medical Sciences*. 2017;22(4):68-79.
10. Belenguer P, Pellegrini L. The dynamin GTPase OPA1: more than mitochondria? *Biochimica et Biophysica Acta (BBA)-Molecular Cell Research*. 2013;1833(1):176-83.
11. Delettre C, Lenaers G, Griffoin J-M, Gigarel N, Lorenzo C, Belenguer P, et al. Nuclear gene OPA1, encoding a mitochondrial dynamin-related protein, is mutated in dominant optic atrophy. *Nature genetics*. 2000;26(2):207.
12. Delettre C, Griffoin J-M, Kaplan J, Dollfus H, Lorenz B, Faivre L, et al. Mutation spectrum and splicing variants in the OPA1 gene. *Human genetics*. 2001;10.۹۱-۵۸۴:(۶)۹
13. Akepati VR, Müller EC, Otto A, Strauss HM, Portwich M, Alexander C. Characterization of OPA1 isoforms isolated from mouse tissues. *Journal of neurochemistry*. 2008;106(1):372-83.
14. Olichon A, Emorine LJ, Descoins E, Pelloquin L, Bricchese L, Gas N, et al. The human dynamin-related protein OPA1 is anchored to the mitochondrial inner membrane facing the inter-membrane space. *FEBS letters*. 2002;523(1-3):171-6.
15. Chen H, Chomyn A, Chan DC. Disruption of fusion results in mitochondrial heterogeneity and dysfunction. *Journal of Biological Chemistry*. 2005;280(28):26185-92.
16. Frezza C, Cipolat S, De Brito OM, Micaroni M, Beznoussenko GV, Rudka T, et al. OPA1 controls apoptotic cristae remodeling independently from mitochondrial fusion. *Cell*. ۸۹-۱۷۷:(۱)۱۲۶;۲۰۰۶
17. Reinhardt F, Schultz J, Waterstradt R, Baltrusch S. Drp1 guarding of the mitochondrial network is important for glucose-stimulated insulin secretion in pancreatic beta cells. *Biochemical and biophysical research communications*. 201۰.۵۱-۶۴۶:(۴)۴۷۴;۶
18. Zhang Z, Wakabayashi N, Wakabayashi J, Tamura Y, Song W-J, Sereda S, et al. The dynamin-related GTPase Opa1 is required for glucose-stimulated ATP production in pancreatic beta cells. *Molecular biology of the cell*. 2011;22(13):2235-45.

19. Bosoi CR, Oliveira MM, Ochoa-Sanchez R, Tremblay M, Ten Have GA, Deutz NE, et al. The bile duct ligated rat: A relevant model to study muscle mass loss in cirrhosis. *Metabolic brain disease*. 2017;32(2):513-8.
20. Dastgheib S, Irajie C, Assaei R, Koohpeima F, Mokarram P. Optimization of RNA extraction from rat pancreatic tissue. *Iranian journal of medical sciences*. 2014;39(3):282.
21. Ahmadi S, Karami Z, Mohammadian A, Khosrobakhsh F, Rostamzadeh J. Cholestasis induced antinociception and decreased gene expression of MOR1 in rat brain. *Neuroscience*. 2015;284:78-86.
22. Lerch MM, Aghdassi AA. The role of bile acids in gallstone-induced pancreatitis. *Gastroenterology*. 2010;138(2):429-33.
23. Senninger N, Moody FG, Coelho JC, Van Buren DH. The role of biliary obstruction in the pathogenesis of acute pancreatitis in the opossum. *Surgery*. 1986;99(6):688-93.
24. Bilska A, Wlodek L. Lipoic acid-the drug of the future. *Pharmacol Rep*. 2005;57(5):570-7.
25. Berkson BM. A conservative triple antioxidant approach to the treatment of hepatitis C. *Medizinische Klinik*. 1999;94(3):84-9.
26. Abdin AA, El-Hamid MAA, El-Seoud SHA, Balaha MF. Effect of pentoxifylline and/or alpha lipoic acid on experimentally induced acute pancreatitis. *European journal of pharmacology*. ۹۶-۲۸۹:(۳-۲)۶۴۳;۲۰۱۰ .
27. Kim JY, Kim KH, Lee JA, Namkung W, Sun AQ, Ananthanarayanan M, et al. Transporter-mediated bile acid uptake causes Ca²⁺-dependent cell death in rat pancreatic acinar cells. *Gastroenterology*. 2002;122(7):1941-53.
28. Baltrusch S .Mitochondrial network regulation and its potential interference with inflammatory signals in pancreatic beta cells. *Diabetologia*. 2016;59(4):683-7.
29. Meier JA, Hyun M, Cantwell M, Raza A, Mertens C, Raje V, et al. Stress-induced dynamic regulation of mitochondrial STAT3 and its association with cyclophilin D reduce mitochondrial ROS production. *Sci Signal*. 2017;10(472):eaag2588.
30. Kesanakurti D, Chetty C, Maddirela DR, Gujrati M, Rao JS. Essential role of cooperative NF-κB and Stat3 recruitment to ICAM-1 intronic consensus elements in the regulation of radiation-induced invasion and migration in glioma. *Oncogene*. 2013;32(43):5144.