A 73 Years Old Man with Necrotizing Pneumonia and chronic Obstructive Pulmonary Disease

Rahmetulla Iri[1], Sabah Hassani[*2]
1. Medical Student, Student Research Committee, Kurdistan University of Medical Sciences, Sanandaj, Iran, ORCID ID: 0000-0001-6068-7922
2. Assistant Professor, Internal Medicine Department, Medicine Faculty, Kurdistan University of Kurdistan, Sanandaj, Iran., (Corresponding Author), Tell: 08733286112, E-mail: s.hasani@muk.ac.ir, ORCID ID: 0000-0002-1165-5040.

ABSTRACT
Background and Aim: Necrotizing pneumonia is an uncommon disorder with a high mortality rate. Different factors are involved in the incidence of this disease.
Case: A 73 years old man was admitted to the hospital with a chief complaint of dyspnea and productive cough. Chest x-ray showed a consolidation in the lower lobe of the left lung and a CT-scan revealed a cavity in the lingula. Bronchoscopy was performed and examination of bronchoalveolar lavage (BAL) fluid was positive for acid-fast bacilli. Anti-tuberculosis drugs were started for the patient.
Conclusion: Our case demonstrates a rare manifestation of tuberculosis associated with lung necrosis and cavitation, which emphasizes the necessity of examination and work-ups for mycobacterium TB in patients with drug resistant chronic pulmonary disease.
Keywords: Mycobacterium tuberculosis, COPD, Necrotizing pneumonia
Received: Dec 1, 2018 **Accepted: July 7, 2019**

How to cite the article: Rahmetulla Iri, Sabah Hassani. A 73 Years Old Man with Necrotizing Pneumonia and chronic Obstructive Pulmonary Disease. SJKU. 2020;25(5):141-146.

Copyright © 2018 the Author (s). Published by Kurdistan University of Medical Sciences. This is an open access article distributed under the terms of the Creative Commons Attribution-Non Commercial License 4.0 (CCBYNC), where it is permissible to download, share, remix, transform, and buildup the work provided it is properly cited. The work cannot be used commercially without permission from the journal

[Downloaded from sjku.muk.ac.ir on 2025-07-05]

[DOI: 10.52547/sjku.25.5.141]

پنومونی نکروزان و بیماری مزمن انسدادی ریه در یک مرد ۷۳ ساله

رحمت‌الله ایری[۱]، صباح حسنی[۲]

۱. دانشجوی پزشکی،کمیته تحقیقات دانشجویی، دانشگاه علوم پزشکی کردستان، سنندج، ایران. کد ارکید:۷۹۲۲-۶۰۶۸-۰۰۰۱-۰۰۰۰

۲.استادیار، گروه داخلی دانشکده پزشکی، دانشگاه علوم پزشکی کردستان، سنندج، ایران (نویسنده مسئول) ،تلفن: ۰۸۷۳۳۲۸۶۱۱۲،ایمیل:s.hasani@muk.ac.ir ،کد ارکید:۵۰۴۰-۱۱۶۵-۰۰۰۲-۰۰۰۰

چکیده

زمینه و هدف: پنومونی نکروزان یکی از بیماری‌های ناشایع ریوی است که درصد مرگ‌ومیر بالایی دارد، عوامل مختلی می‌تواند در بروز این بیماری دخیل باشند.

مورد: بیمار آقای ۷۸ ساله با سرفه و تنگی نفس که طی بررسی‌های انجام‌شده توسط تصویربرداری Xray و سی‌تی‌اسکن و برونکوسکوپی از ریه بیمار نمونه گرفته شد . در بررسی صورت گرفته از لاواژ توسط تست اسید فست از نظر مایکوباکتریوم توبرکلئزیس مثبت بود

نتیجه گیری: کیس پیش رو یکی از ناشایع‌ترین تظاهرات بیماری مایکوباکتریوم توبرکوزیس است که نیاز مبرم به بررسی بیماری مایکوباکتریوم توبرکلوزیس را در بیماران مزمن تنفسی و بیماران تنفسی مقاوم به درمان بیان می‌دارد.

کلمات کلیدی: مایکوباکتریوم توبرکلوزیس، COPD، پنومونی نکروزان

وصول مقاله:۹۷/۹/۱۰ اصلاحیه نهایی: ۹۸/۴/۱۰ پذیرش:۹۸/۴/۱۶

[Downloaded from sjku.muk.ac.ir on 2025-07-05]

[DOI: 10.52547/sjku.25.5.141]

مقدمه

پنومونی نکروزان یکی از بیماری‌های ناشایع ریوی ولی درعین‌حال یکی از شدیدترین عارضه‌های پنومونی های باکتریال محسوب می‌شود که با مرگ‌ومیر بالایی همراه است. این بیماری درعین‌حال شیوع بالاتری در گروه سنی کودک دارد و عامل استاف اورئوس شیوع بیشتری در بروز این عارضه دارد(۱). هدف این گزارش بیان یه مورد پنومونی نکروزان با کشت مثبت از نظر مایکوباکتریوم توبرکلوزیس است.

روش بررسی

بیمار آقای ۷۳ ساله کیس شناخته شده‌ی COPD از چهار سال پیش که تحت درمان با spray Ipravent, Spray Atrovent, Spray seroflu, Tab. Theophylline, Tab. meunteleukast بوده است. بیمار به دلیل حمله‌های مکرر تنگی نفس از ۴ ماه پیش که به دنبال مواجه با حجم زیادی دود شروع‌شده چندین نوبت در بیمارستان بستری‌شده است و علیرغم درمان بهبودی کامل حاصل نشده است. در آخرین نوبت بستری به جهت بررسی‌ها تکمیلی به مرکز فوق تخصصی ریه ارجاع داده شده است. در بدو ورود بیمار از تنگی نفس اظهار شکایت می‌کند تنگی نفس در حال استراحت بوده و همراه با سرفه پروداکتیو است، شکایتی از تب و تعریق ندارد. بیمار کاهش وزن را بیان می‌کند. علائم حیاتی بیمار برابر با فشارخون ۸۰/۱۱۰ به همراه ضربان ۸۸ دارد دمای بدن ۳۷/۲درجه سانتی گراد است. در معاینات سمع ریه ویزینگ ژنرالیزه در هر دو ریه شنیده می‌شد و کاهش صدای ریوی در ریه سمت چپ وجود داشت. در آزمایش‌ها بیمار WBC:۵/۲، Hb:۱۲/۳ ، PLT:۱۳۲به همراه تست های انعقادی نرمال به دست آمد. تست HIV Ab نیز منفی گزارش شد. در تصویربرداری در chest: x-ray Consolidation در لوب تحتانی ریه چپ مشاهده گردید ارتشاح خفیفی نیز در قاعده ریه سمت راست مشاهده شد (شکل۱). در سی‌تی‌اسکن ریه افزایش قطر AP قفسه سینه همراه با COPD مشاهده شد، همچنین در ریه سمت چپ شواهدی از پلوال افیوژن مشاهده گردید. از طرفی Consolidation در لینگولا و ناحیه left Lower quadrant سگمان خلفی وجود داشت همچنین یک کاویته نیز در داخل لینگولا در قسمت مرکزی دیده می‌شد. در نمای مدیاستن شواهدی مبنی بر لنفادنوپاتی مدیاستن وجود ندارد.(شکل۲). بیمار تحت برونکوسکوپی قرار می‌گیرد که در لینگولا کاویته ای حاوی آنتراکوزیس و ترشحات سیاه رنگ مشاهده می‌شود، همچنین Left upper division به دلیل فشار از خارج دچار تنگی شده بود. برای بیمار با توجه به برونکوسکوپی عفونت آسپرژیلوس، بدخیمی و مایکولاکتریوم توبرکلوزیس مطرح شد. نمونه‌ای از ترشحات به جهت بررسی به آزمایشگاه فرستاده‌شده و در جواب آزمایش‌ها اسمیر و کشت مثبت برای مایکوباتریوم توبرکلوزیس به دست آمد و از لحاظ آسپرژیلوس و کشت باکتری منفی گزارش شد. بیمار سرانجام تحت درمان ۴ دارویی سل قرار گرفت و به جهت تکمیل دوره درمان، تحت بررسی‌های دوره قرار گرفت.

[Downloaded from sjku.muk.ac.ir on 2025-07-05]

[DOI: 10.52547/sjku.25.5.141]

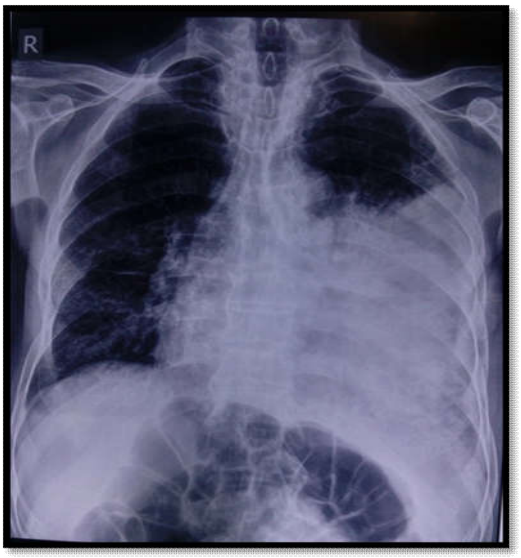

شکل ۱. در تصویر رادیوگرافی بیمار Consolidation
در لوب تحتانی ریه چپ مشاهده می‌شود ارتشاح خفیفی نیز در قاعده ریه سمت راست مشاهده می‌شود

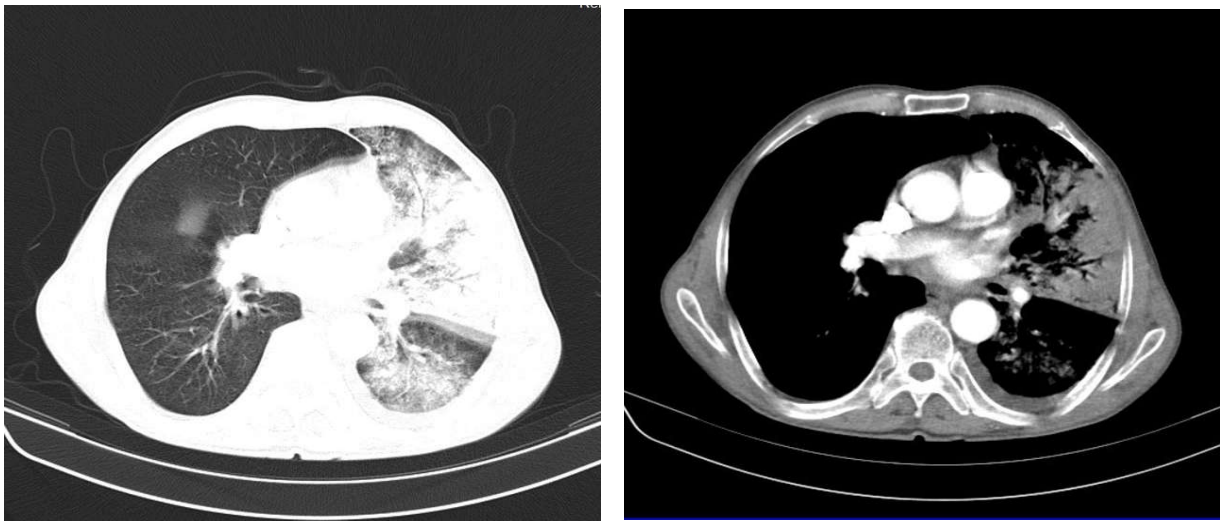

شکل۲. نمای مدیاستینال و پارانشیمال، در سی‌تی‌اسکن ریه افزایش قطر AP قفسه سینه همراه با COPD مشاهده شد، همچنین در ریه سمت چپ شواهدی از پلوال افیوژن مشاهده گردید. از طرفی Consolidation در لینگولا و ناحیه Left lower quadrant سگمان خلفی وجود داشت همچنین یک کاویته نیز در داخل لینگولا در قسمت مرکزی دیده می‌شد. در نمای مدیاستن شواهدی مبنی بر لنفادنوپاتی مدیاستن وجود ندارد

[Downloaded from sjku.muk.ac.ir on 2025-07-05]

[DOI: 10.52547/sjku.25.5.141]

بحث

مایکوباکتریوم توبرکلوزیس عامل بیماری سل خود را با علائم اولیه سرفه و خلط، تعریق و کاهش وزن نشان می-دهد(۲) این بیماری گاهی خود را با سوپراینفکشن بیماری‌های باکتریال دیگر نمایان می‌سازد(۳). درگیری ریوی بیماری توبرکلوزیس به دو صورت Primary و Post primary صورت می‌گیرد(۵ و ۴) در نوع اولیه بیماری به‌صورت درگیری ناف ریه با درگیری لوبار است این نوع در کودکان شیوع بیشتری دارد. در نوع Post primary بیماری با اکتیو شدن سل قبلی بروز می‌یابد(۶). نواحی با میزان اکسیژن بالا ریه را درگیر می‌کند که در اکثریت موارد سگمان های آپیکال و خلفی لوب فوقانی ریه سمت راست است(۳). درگیری سگمان های تحتانی لوب‌های تحتانی یکی از نا شایع‌ترین تظاهرات است(۶).

پنومونی تکروزان یکی از تظاهرات نادر پنومونی های باکتریال است که از بهترین روش‌های تشخیصی آن عکس ساده قفسه سینه است که خود را با Consolidationهمراه با التهاب اطراف و کاویتی خود را نشان می‌دهد(۳). هرچند در ۱۱ درصد افرادی که TB مثبت دارند احتمال دارد Chest X-ray نرمال باشد(۷). در TB اولیه امکان دارد لوب‌های میانی و تحتانی درگیر شوند که همراه با LAP باشد و به دلیل بزرگی لنفادنوپاتی مدیاستن با اثر فشاری امکان آتلکتازی ریه وجود دارد. معمولاً TB ثانویه در لوب‌های فوقانی یک یا هردو ریه رخ می‌دهد. کاویتاسیون در لوب فوقانی شایع است. درگیری توسط این باکتری در لوب تحتانی و سگمان های قدامی شیوع چندانی ندارد. بعد از TB در محل درگیری، اسکار فیبروتیک همراه با کلسیفیکاسیون رخ می‌دهد. لنفادنوپاتی داخل مدیاستن ناشایع است(۷). یکی از ویژگی‌های بارز و کیس معرفی شده درگیری لوب تحتانی ریه سمت چپ است. در مراحل پیشرفت بیماری به دلیل انتقال برونکوژنیک عفونت باکتریال به نواحی تحتانی تر منتقل می‌شود که این نوع درگیری بیشتر در بیماران ایمونوساپرس -خصوصا افراد HIV مثبت- بیشتر رخ می‌دهد، که در این بیماران با پیشرفت بیماری نیز تظاهرات غیر تیپیک رخ داده و به‌صورت OPACITY منتشر همراه با آدنوپاتی و درگیری لوب تحتانی خود را نشان می‌دهد.

نتیجه گیری

یکی از ویژگی‌های کیس معرفی شده تظاهرات آتیپیک سل در بیمار سالم است که موجب دشواری تشخیص می‌شود بات وجه به این مسئله در نواحی اپیدمیک بیماری سل در برخورد با بیماران ریوی که پاسخ به درمان ضعیفی دارند بهتر است بیماری سل را مورد بررسی قرار گیرد.

تشکر و قدردانی

از تمامی پرسنل بیمارستان توحید تشکر می کنم.

منابع

1. N. Chatha, et al., "Management of necrotizing pneumonia and pulmonary gangrene: a case series and review of the literature," Can Respir J.2014; 21: 239-45.
2. B. C. de Souza, et al., "Oral manifestation of tuberculosis: a case-report," Braz J Infect Dis. 2016; 20:210-3.
3. Y. F. Tsai and Y. H. Ku, "Necrotizing pneumonia: a rare complication of pneumonia requiring special consideration," Curr Opin Pulm Med. 2012;18: 246-52.
4. O. N. Hatipoglu, *et al*" ,.High resolution computed tomographic findings in pulmonary tuberculosis," Thorax.1996;51:397-402.

[Downloaded from sjku.muk.ac.ir on 2025-07-05]

[DOI: 10.52547/sjku.25.5.141]

5. K. S. Lee, et al., "Adult-onset pulmonary tuberculosis: findings on chest radiographs and CT scans," AJR Am J Roentgenol.1993;160:753-8.
6. J. Y. Yoon, et al., "CT findings in apical versus basal involvement of pulmonary tuberculosis," Diagn Interv Radiol.2013;19:85-90.
7. V. C. Broaddus, et al., Murray & Nadel's Textbook of Respiratory Medicine E-Book: Elsevier Health Sciences, 2015.

[Downloaded from sjku.muk.ac.ir on 2025-07-05]

[DOI: 10.52547/sjku.25.5.141]