

Change in total anti-oxidant capacity (TAC) of tissue, a new method for improving dermal wound healing

Banimohammad M¹, Ravaei H¹, Khalafi P², Javdan G^{3,4}, Ayatollahi SA^{5,6}, Davoodi SH^{7,8}

1. Medical Student, Physiology Research Center, Faculty of Medicine, Iran University of Medical Sciences, Tehran, Iran. ORCID ID:-

2. Medical Student, School of Medicine, Tehran University of Medical Sciences, Tehran, Iran.

3. Assistant Professor of Nutrition Sciences, Minimally Invasive Surgery Research Center, Iran University of Medical Sciences, Tehran, Iran.

4. Assistant Professor of Nutrition Sciences, Physiology Research Center, Faculty of Medicine, Iran University of Medical Sciences, Tehran, Iran.

5. Professor of Pharmacognosy, Phytochemical Research Center, Shahid Beheshti University of Medical Sciences, Tehran, Iran.

6. Professor of Pharmacognosy, School of Pharmacy, Shahid Beheshti University of Medical Sciences, Tehran, Iran.

7. Associate Professor of Nutrition Sciences, Cancer Research Center, Shahid Beheshti University of Medical Sciences, Tehran, Iran.

8. Associate Professor of Nutrition Sciences, Department of Basic Sciences and Cellular and Molecular Nutrition, Faculty of Nutrition Sciences and Food Technology and National Nutrition and Food Technology Research Institute, Shahid Beheshti University of Medical Sciences, Tehran, Iran (Corresponding Author), Tel: +98-2122360660, Email: hdavoodi1345@gmail.com. ORCID ID: 0000-0001-7834-1911

ABSTRACT

Background and Aim: Total antioxidant capacity (TAC) of the tissue is an important factor in determining the physiological or physio-pathological function of oxygen reactive species. Release of reactive oxygen species (ROS) in dermal wounds, leads to necrosis as well as apoptosis and tissue loss. Management of the risk factors for tissue loss due to flap failure can reduce risk factors with resultant improvement in the survival and efficacy of the flaps.

Materials and Methods: 40 Sprague-Dawkey rats were divided into 4 groups (1) sham group with an 8×3 cm skin cut without skin elevation (2) Flap group with an 8×3 cm skin cut with skin elevation (3) cymophenol group treated with cymophenol (25 mg/kg/day) (4) cymophenol group treated with cymophenol (50 mg/kg/day) after surgery. After one week, percentage of the living tissue, superoxide dismutase (SOD) activity and amount of malondialdehyde (MDA) were measured in the groups and the proximity results were extracted. Using GraphPad Prism 6 software, data were analyzed and compared by ANOVA and Tukey test.

Results: Cymophenol application decreased the amount of malondialdehyde ($p<0.05$), increased superoxide dismutase activity ($p<0.01$), led to reduced oxidative stress in the flap tissues and increased resistance capacity against oxidative stress. Also we found improved survival rate of the flaps ($p<0.05$).

Conclusion: This study revealed the protective effect of cymophenol against oxidative stress and on survival of the flaps. However, more studies are required to determine its benefits in clinical use.

Keywords: Total antioxidant capacity, Wound healing, Oxidative stress, Cymophenol

Received: March 16, 2019

Accepted: May 5, 2019

How to cite the article: Banimohammad M, Ravaei H, Khalafi P, Javdan G, Ayatollahi SA, Davoodi SH. Comparison between the effects of group-based acceptance and commitment therapy and group-based reality therapy on work-family conflict & psychological well-being of married female staffs. SJKU 2019; 24(3): 96-109.

تغییر ظرفیت کلی آنتی‌اکسیدانی بافت (TAC)،

روش نوین ارتقاء ترمیم زخم های پوستی

مجید بنی محمد^۱، هومن روایی^۱، پارسا خلفی^۲، غلامعلی جاودان^{۳،۴}، سید عبدالمجید آیت اللهی^{۵،۶}، سید حسین داوودی^{۷،۸}

۱. دانشجوی پزشکی، مرکز تحقیقات فیزیولوژی، دانشکده پزشکی، دانشگاه علوم پزشکی ایران، تهران، ایران. شناسه اراکید:

۲. دانشجوی پزشکی، دانشکده پزشکی، دانشگاه علوم پزشکی تهران، تهران، ایران.

۳. استادیار علوم تغذیه، مرکز تحقیقات جراحی کم تهاجمی، دانشگاه علوم پزشکی ایران، تهران، ایران.

۴. استادیار علوم تغذیه، مرکز تحقیقات فیزیولوژی، دانشکده پزشکی، دانشگاه علوم پزشکی ایران، تهران، ایران.

۵. استاد فارماکولوژی، مرکز تحقیقات فیتوشیمی، دانشگاه علوم پزشکی شهید بهشتی، تهران، ایران.

۶. استاد فارماکولوژی، دانشکده داروسازی، دانشگاه علوم پزشکی شهید بهشتی، تهران، ایران.

۷. دانشیار علوم تغذیه، مرکز تحقیقات سرطان، دانشگاه علوم پزشکی شهید بهشتی، تهران، ایران.

۸. دانشیار علوم تغذیه، گروه علوم پایه و تغذیه سلولی و مولکولی، دانشکده علوم تغذیه و صنایع غذایی، انستیتو تحقیقات تغذیه ای و صنایع غذایی کشور، دانشگاه علوم

پزشکی شهید بهشتی، تهران، ایران (مؤلف مسئول)، تلفن ثابت: ۰۲۱-۲۲۳۶۰۶۶۰، پست الکترونیک: hdavoodi1345@gmail.com. شناسه اراکید: ۱۹۱۱-۷۸۳۴-

۰۰۰۰-۰۰۰۱

چکیده

زمینه و هدف: ظرفیت کلی آنتی‌اکسیدانی بافت، عامل مهمی در تعیین عملکرد فیزیولوژیک یا فیزیوپاتولوژیک گونه‌های واکنشگر اکسیژن است. آزاد شدن گونه‌های واکنشگر اکسیژن در زخم‌های پوستی، منجر به نکرروز و همچنین آپوپتوز می‌شود و زخم با از دست رفتن بافت مواجه می‌شود. اگر بتوان با مدیریت عوامل تهدید کننده‌ی بافت فلاپ، موجب کاهش آنها شد، اثر بخشی و زمان لازم برای بهبودی فلاپ‌ها، به طور چشمگیری بهبود می‌یابد.

روش بررسی: ۴۰ موش از نژاد Sprague-Dawkey به ۴ گروه تقسیم شدند: (۱) Sham با پوست بریده شده در ابعاد ۳×۸ سانتی‌متر بدون بلند کردن پوست از بستر آن (۲) فلاپ با برش پوستی ۳×۸ سانتی‌متر که از بستر خود بلند شده (۳) کیموفنول با دوز ۲۵mg/kg/day که بعد از جراحی، با کیموفنول درمان شدند و (۴) کیموفنول با دوز ۵۰mg/kg/day که بعد از جراحی، با کیموفنول درمان شدند. یک هفته بعد، درصد بافت سالم مانده، SOD و MDA اندازه گیری شده و همچنین میزان نزدیکی نتایج، استخراج شد. تحلیل‌ها با استفاده از نرم افزار GraphPad Prism 6 انجام شد. تجزیه و تحلیل واریانس یک طرفه (ANOVA) و آنالیز پس آزمون (Tukey test) برای مقایسه داده‌های بیوشیمیایی بین گروه‌ها انجام شد.

یافته‌ها: کیموفنول، MDA را کاهش ($p < 0/05$) و SOD را افزایش داد ($p < 0/01$). بنابراین استرس اکسیداتیو در بافت فلاپ به میزان قابل توجهی کاهش و ظرفیت مقابله با آن افزایش پیدا کرده است. میزان بقای فلاپ پوستی نیز افزایش یافت ($p < 0/05$).

نتیجه گیری: در نهایت پژوهش حاضر، اثر محافظتی کیموفنول بر مدیریت استرس اکسیداتیو و سالم مانگی بافت فلاپ را آشکار ساخت، هر چند تحقیقات بیشتری برای مشخص شدن قابلیت استفاده بالینی این ماده مورد نیاز است.

واژه گان کلیدی: ظرفیت کلی آنتی‌اکسیدانی، ترمیم زخم، استرس اکسیداتیو، کیموفنول

وصول مقاله: ۹۷/۱۲/۲۵ اصلاحیه نهایی: ۹۸/۲/۱ پذیرش: ۹۸/۲/۱۵

مقدمه

فلاپ‌های پوستی در اعمال جراحی مختلف به خاطر سادگی در تکنیک و همخوانی با سایر بافت‌ها، برای ترمیم ضایعات عمده پوستی مورد استفاده قرار می‌گیرند (۱-۳). فلاپ‌های پوستی می‌توانند بر اساس منبع خون، محل قرارگیری آنها در ارتباط با بستر گیرنده یا ترکیب بافت، طبقه بندی شوند. فلاپ‌های پوستی برداشته شده از ناحیه پا و بافت‌های آزاد تبدیل به ابزار ارزشمندی برای بازسازی منطقه سر و گردن است ولی فلاپ‌های پوستی پایه دار، در مجاورت محل آسیب پوستی، روش بسیار مفیدی برای بهترین درمان‌ها است (۴).

بقای فلاپ پوستی و اثربخشی آن با مسائلی جدی مواجه هستند و هنوز در معرض خطرات زیان باری قرار دارند. تامین خونی (تامین اکسیژن، تغذیه بافت و دفع مواد زائد) و نکروزه شدن این فلاپ‌ها یک مشکل بزرگ در اعمال جراحی و بخصوص جراحی‌های ترمیمی می‌باشد (۵). ۱ الی ۵ درصد موارد جراحی‌های فلاپ، با از دست رفتن کل بافت فلاپ مواجه هستند (۶) و ۲۰ الی ۳۳ درصد فلاپ‌های پایه‌دار در معرض نکروز جزئی هستند (۷، ۸). می‌توان با استفاده از راهکارهایی نظیر جلوگیری از بروز نکروز بافتی، کاهش تولید یا از بین بردن گونه‌های واکنشگر اکسیژن (ROS) به عنوان عامل آزار و مرگ بافت، مدیریت ترشح واسطه‌های التهابی، افزایش ظرفیت آنتی‌اکسیدانی موجود در بافت و حتی استفاده از آنتی‌اکسیدان‌های خارجی، بقای فلاپ‌های پوستی را افزایش داد. علاوه بر نکروز بافتی، آپوپتوز نیز به عنوان یک آسیب، روند بسیار مهمی در از دست رفتن بافت است. واسطه‌های متعددی مسیر آپوپتوز را تنظیم می‌کنند همچون BCL-2 و Bax که از مهمترین تنظیم کننده‌های آپوپتوز هستند (۹).

BCL-2 و Bcl_{XL} دو پروتئین مهم از خانواده BCL-2 هستند که مانع مرگ سلول از طریق آپوپتوز می‌شوند. این خانواده همچنین شامل پرو-آپوپتوتیک‌هایی مانند Bax

می‌باشد. با کاهش Bax یا افزایش BCL-2، بقای بافت می‌تواند افزایش یابد (۱۰).

آسیب ناشی از واکنشگرهای اکسیداتیو، از عوامل دیگر از دست رفتن بافت می‌باشد. آزار اکسیداتیو می‌تواند به استرس سلولی یا بافتی، پراکسیداسیون لیپیدی، تغییرات DNA و آپوپتوز منجر شود. منشاء تولید گونه‌های واکنشگر اکسیژن در بافت، می‌تواند فعالیت سیستم ایمنی، آسیب اندوتلیال یا خون‌رسانی متعاقب ایسکمی باشد. لکوسیت‌هایی مانند نوتروفیل‌ها و ماکروفاژها در فرآیند ترمیم زخم، در برهمکنش با سلول‌های آسیب دیده یا میکروب‌های مهاجم به ویژه باکتری‌ها، موادی همچون H₂O₂ که به عنوان گونه واکنشی اکسیژن (ROS) شناخته می‌شود را ترشح می‌کنند (۱۱).

مطالعات متعددی برای ارزیابی تأثیر استفاده از عوامل مختلف درمانی بر پدیده‌های ایسکمی-رپرفیوژن (IR) (۱۲، ۱۳)، واکنش‌های التهابی، بیماری‌های پوستی و بقای فلاپ‌های پوستی انجام شده است (۱۴). این مطالعات نشان داده اند که با کاهش میزان آزار اکسیداتیو، هم از میزان نکروز بافتی و آسیب مستقیم سلولی کاسته می‌شود و هم میزان آپوپتوز و مدیاتورهای پیش برنده‌ی آپوپتوز کاسته می‌شود. بنابراین با مدیریت میزان ROS در بافت، می‌توان میزان بقای بافت را بالا برد. پوست نیز از این قضیه مستثنی نیست و اگر بتوان راهی برای کاهش آزار اکسیداتیو متعاقب جراحی فلاپ یافت، از دست رفتن بافت (Tissue loss) به حداقل خود رسیده و بقا و اثر بخشی فلاپ افزایش می‌یابد. ROS می‌تواند باعث تقویت ترشح سیتوکین‌های موثر در التهاب (۱۵) و القای ماتریکس متالوپروتئینازها (MMPs) شود همچنین ROS و RNS بیش از حد، می‌تواند به طور مستقیم یا غیر مستقیم (از طریق فعال سازی پروتئولیز) باعث تغییر یا تخریب پروتئین‌های ECM شوند و همچنین موجب اختلال در فیروبلاست‌های پوست و عملکرد کراتینوسیت‌ها گردد (۱۶).

اکسیدان در تشخیص و درمان پیشرفته ی ایسکمی-رپرفیون موثر بوده است (۴۴). در مطالعه‌ای که روی اثرات کیموفنول بر روی ایسکمی-رپرفیون (IR) مغز انجام شد، نتایج نشان داد که پیش-درمان با کیموفنول سبب کاهش میزان انفارکتوس ناشی از آسیب‌های هیپوکسیک-ایسکمیک، محافظت از بافت مغزی در مقابل آپوپتوز در شرایط ایسکمی-رپرفیوژن، محافظت از نورون‌ها در برابر تخریب توسط اکسیژن، محرومیت گلوکز (که موجب آسیب سلول می‌شود)، افزایش نسبت پروتئین‌های Bcl-2 به Bax و کاهش شکستن caspase-3 می‌شود (۴۵). تاکنون مطالعه‌ای روی تاثیرات کیموفنول بر میزان استرس اکسیداتیو و نکروز بافت فلاپ انجام نشده است. ما در این آزمایش اثر درمان با کیموفنول را برای اولین بار بر روی میزان بقای فلاپ پوستی سنجیدیم.

روش بررسی

نمونه گیری

موش‌های Sprague-Dawley با وزن ۱۷۵ تا ۲۳۰ گرم در این مطالعه استفاده شدند. ۴۰ موش صحرایی به چهار گروه ۱۰ تایی به نام‌های گروه Sham، گروه فلاپ، گروه کیموفنول با دوز ۲۵mg/kg/day، و گروه کیموفنول با دوز ۵۰mg/kg/day تقسیم شدند. تمام پروتکل‌ها توسط کمیته مراقبت‌های حیوانات دانشگاهی وزارت بهداشت، درمان و آموزش پزشکی تایید شده و طبق مقررات دانشگاه علوم پزشکی ایران مصوب و اجرا شده است. در گروه Sham، پوست در ابعاد ۸×۳ سانتی‌متر بدون بلند کردن از بستر خود برش داده شد. در گروه فلاپ، پس از ایجاد دو برش موازی، آنها به صورت متناوب متصل شده و پوست از سطح پایه اش بلند شد. دو گروه دیگر نیز همانند گروه فلاپ، جراحی فلاپ شدند و سپس با کیموفنول مطابق دوز های گفته شده به مدت یک هفته، درمان شدند. قبل از فلاپ، به حیوانات ۵۰mg/kg کتامین هیدروکلراید ۱۰

عوامل درمانی، تغذیه ای (۱۹-۱۷)، دارویی (۲۰) و گوناگونی های ژنتیکی، بر روی بسیاری از مکانیسم‌ها، حالات فیزیوپاتولوژیک و پاتوبیولوژی سندروم‌ها و سرطان-های شایع انسانی موثر هستند (۲۴-۲۱). بین انواع مختلفی از عوامل درمانی، آنهایی که از محصولات طبیعی و گیاهان مشتق شده اند بهتر هستند. بررسی‌های مختلفی برای بهبود وضعیت فلاپ‌های پوستی و همچنین ضایعات پوستی نظیر بثورات جلدی (۲۶، ۲۵) و یا زخم (۲۷) صورت گرفته است که می‌توان به استفاده از داروهایی مانند نیتروگلیسرین (۲۸) یا آنتی‌اکسیدان‌ها (۲۹) اشاره کرد. کیموفنول (2-methyl-5-isopropylphenol) شیمیایی (C₃H₇) (OH) (C₆H₃CH₃) یک فنول دارای یک عامل ترپن است و از عصاره روغنی برخی گیاهان معطر مانند پونه کوهی (*Origanum vulgare*)، زیره سیاه (*Nigella sativa* L.)، میخک (۳۰)، ترتیزک (*Lepidium flavum*) (۳۱)، مرزنجوش (*Origanum majorana*) و آویشن به دست می‌آید (۳۲). مطالعات، برخی از خواص بیولوژیکی و دارویی کیموفنول مانند خاصیت آنتی‌اکسیدانی (۳۳)، ضد التهابی (۳۴، ۳۵)، ضد اسپاسمی (۳۶)، ضد میکروبی (۳۰)، ضد ویروسی، ضد قارچی (۳۷) و ضد انعقادی را تایید کرده اند (۳۸). مطالعه‌ای نشان داده است که در یک مدل بیماری پوستی، اسانس پونه کوهی (OEO) به میزان قابل توجهی سطح برخی از بیومارکرهای التهابی مانند MCP-1، ICAM-1، VCAM-1، IP-10، MIG، I-TAC را کاهش داده است (۳۹). همچنین کیموفنول نقش مهمی در محدود کردن سرعت آنزیم سیکلواکسیژناز-۲ (COX-2)، عامل بیوستتیز پروستاگلاندین‌های موثر در التهاب و درد دارد (۳۴). مطالعات متعددی درباره تاثیر ایسکمی-رپرفیون در بافت-های مختلف مثل کلیه (۴۲-۴۰) و مغز (۴۳) صورت گرفته است که نتایج آنها نشانگر آسیب‌زایی ROS در این بافت‌ها بوده است. در برخی موارد استفاده از نانومواد آنتی-

شدند و در یک حمام یخ تا ۱۰ درصد (V / V) رقیق شدند. برای تعیین فعالیت SOD در بافت فلاپ از یک روش آنزیمی اکسیداز استفاده شد. محتوای MDA بافت فلاپ با استفاده از روش تیوباربیتریک اسید (TBA) در دمای ۹۰ تا ۱۰۰ درجه سانتی گراد اندازه گیری شد (۱۳).

روش آماری

تمام تجزیه و تحلیل‌ها با استفاده از نرم افزار GraphPad Prism 6 انجام شد. تجزیه و تحلیل واریانس یک طرفه (ANOVA) و آنالیز پس آزمون (Tukey test) برای مقایسه داده‌های بیوشیمیایی بین گروه‌ها انجام شد. سطح معنی داری آماری $P < 0.05$ در نظر گرفته شد.

یافته‌ها

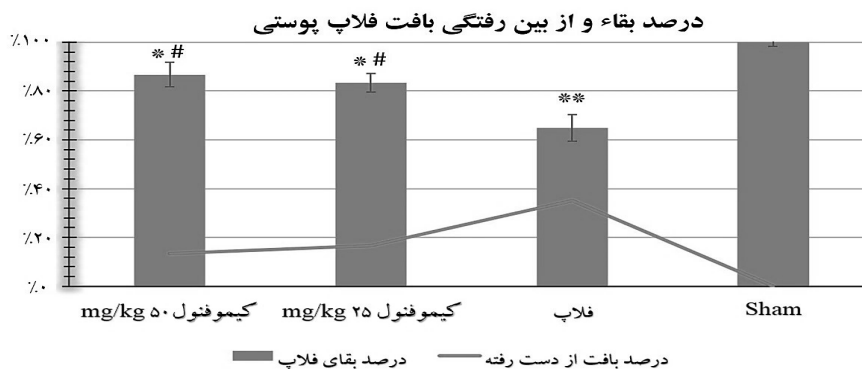
این مقدار در روز ۷ پس از برآمدگی در هر گروه، در نمودار ۱ نشان داده شده‌اند. بلند کردن فلاپ منجر به کاهش میزان بقا به صورت شدیدی ($P < 0.01$) در مقابل گروه Sham شد. تجویز کیموفنول با دوز پایین باعث افزایش درصد بقای بافت فلاپ شد ($P < 0.05$) در مقابل گروه فلاپ؛ نمودار ۱). در گروهی که تجویز کیموفنول با دوز بالا انجام شد نیز تاثیر معنی داری بر افزایش درصد بقای فلاپ مشاهده کردیم ($P < 0.05$) در مقابل گروه فلاپ؛ نمودار ۱). ما اختلاف معنی داری در درصد بقای فلاپ بین گروه‌های دریافت کننده کیموفنول با دوز پایین و بالا مشاهده نکردیم.

درصد، و 4mg/kg زایلازین ۲ درصد به صورت داخل صفاقی (i.p.) تزریق شد.

روش جراحی

در مورد جراحی فلاپ، ارتفاع آن و اندازه گیری ناحیه نکروز و ناحیه سالم، بر اساس روش مک فارلین عمل شده است (۴۶). برش موازی (۸ سانتی متر) در پشت موش‌ها، با برش ۳ سانتی متر caudal incision متصل شد. پوست در منطقه به آرامی و با دقت، از بستر آن جدا شد و یک فیلم پلاستیکی استریل (روش استریل سازی: اتوکلاو) بین پوست بلند شده و فاشیای آن قرار گرفت. دلیل استفاده از فیلم جلوگیری از ارتباط پوست فلاپ با بستر بود که بدین طریق جلوی ارتباط و رگ زایی از نواحی تحتانی فلاپ گرفته شود. بنابراین نقش فیلم استریل استفاده شده در فرآیند ترمیم زخم، جلوگیری از پرفیوژن زخم از ناحیه‌ای غیر از پدیکل فلاپ است. تمام برش‌ها دوخته شد و موش‌ها به قفس جداگانه بازگردانده شدند. درصد ناحیه سالم در هر فلاپ در روز هفتم پس از بالا بردن فلاپ با تقسیم طول ناحیه سالم مانده به طول کل فلاپ محاسبه و نتیجه بر اساس درصد محاسبه شد. در روز هفتم به موش‌ها میزان 150mg/kg کتامین تزریق شد و فلاپ‌های پوستی برای ارزیابی‌های بیوشیمیایی جمع آوری و ذخیره شدند.

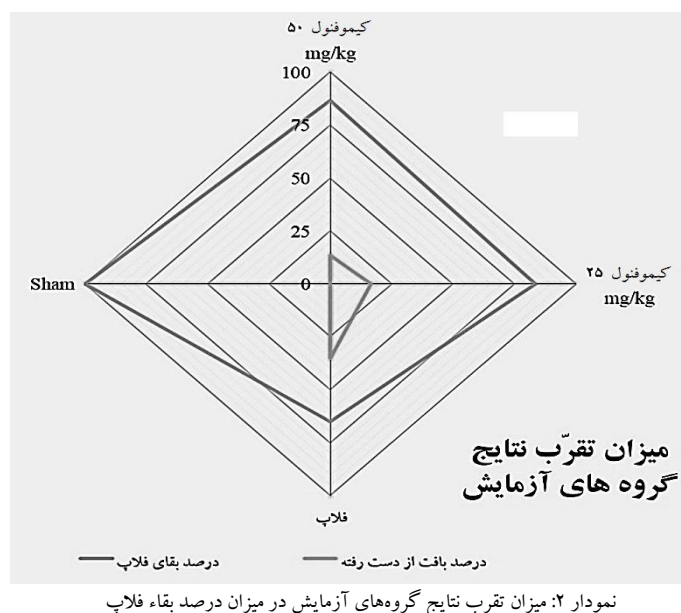
به تعداد پنج نمونه بافتی (3×3 میلی متر) از هر فلاپ تهیه شده و پس از تعیین وزن، در بافر تریس اتیلن دی آمین اتر استیک اسید ($\text{pH} = 7$ و ۴ درجه سانتی گراد) همورژیزه



نمودار ۱: درصد بقا و از بین رفتگی بافت فلاپ پوستی بین گروه‌های آزمایش. $P < 0.01$ * و $P < 0.05$ * در مقابل گروه Sham، $P < 0.05$ # در مقابل گروه فلاپ

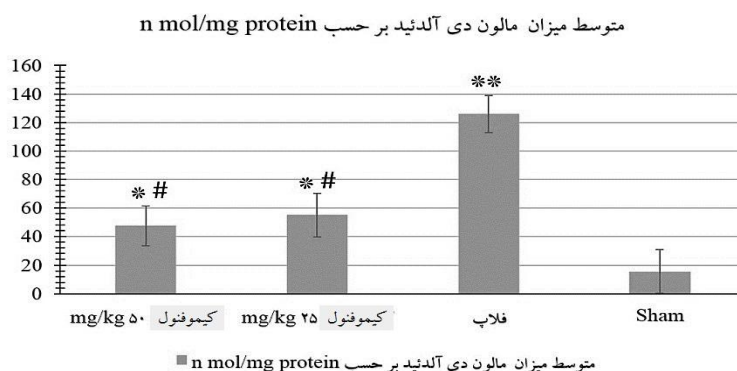
بیشترین تقرب را دارد و شیفت منحنی به سمت این دو گروه جهت گیری دارد. بنابراین تجویز کیموفنول، شرایط بقاء بافت را به سمت حداکثر بهبودی سوق داده است.

نمودار ۲ میزان تقرب نتایج به دست آمده برای بقاء فلاپ را نشان می‌دهد. با توجه به این نمودار، می‌توان دریافت نتایج گروه تجویز کیموفنول با دوز ۵۰ mg/kg به گروه sham



(نمودار ۳) افزایش پیدا کرد ($P < 0.01$). تجویز کیموفنول با دوز پایین به طور قابل توجهی منجر به کاهش مقادیر MDA بافت فلاپ در مقایسه با گروه فلاپ شد ($P < 0.05$). (نمودار ۳).

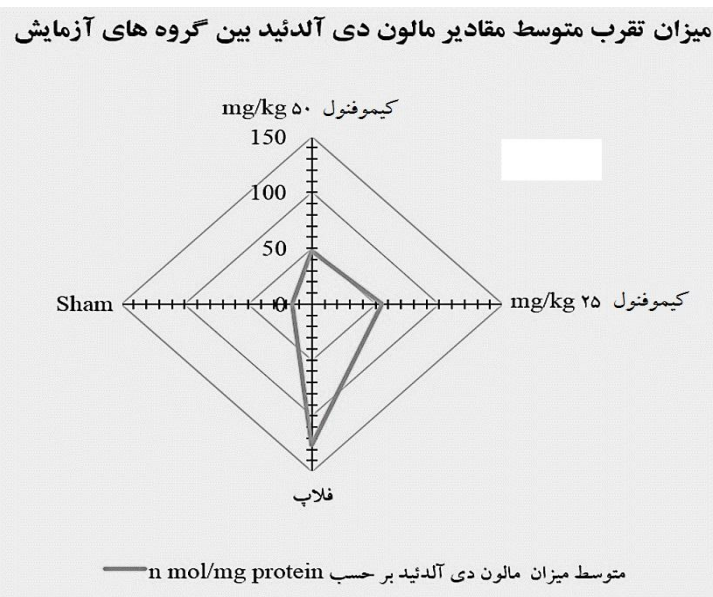
پراکسیداسیون لیپیدی و متابولیت‌های حاصل از آن به عنوان شاخص استرس اکسیداتیو مهمی تلقی می‌شوند که در نمونه‌های فلاپ بر اساس محتوای MDA در بافت تعیین شده است. هفت روز پس از ایجاد فلاپ مشاهده شد که محتوای MDA گروه فلاپ در مقابل گروه sham



نمودار ۳: متوسط میزان مالون دی آلدئید در گروه‌های آزمایش. $P < 0.01$ و $P < 0.05$ در مقابل گروه Sham، $P < 0.05$ در مقابل گروه فلاپ.

گیری دارد که نشان دهنده‌ی بیشترین میزان آسیب اکسیداتیو است. در مقابل منحنی، مقدار بسیار ناچیزی در سمت گروه تجویز کیموفنول با دوز ۵۰ mg/kg و گروه sham دارد، بنابراین تجویز کیموفنول، شرایط استرس اکسیداتیو را به سمت حداکثر بهبودی سوق داده است.

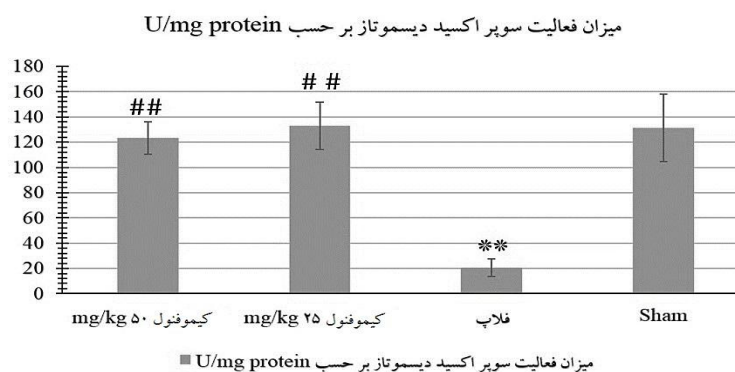
نمودار ۴ میزان تقرب نتایج به دست آمده برای محتوی MDA را نشان می‌دهد. با توجه به این نمودار، می‌توان دریافت نتایج گروه تجویز کیموفنول با دوز ۵۰ mg/kg به گروه sham بیشترین تقرب را دارد. شیفت منحنی به سمت گروه‌های فلاپ و تجویز کیموفنول با دوز ۲۵ mg/kg جهت



نمودار ۴: میزان تقرب متوسط میزان مالون دی آلدئید در گروه‌های آزمایش

۵. پیش درمان با کیموفنول به طور معنی‌داری فعالیت SOD را در بافت فلاپ در مقایسه با گروه فلاپ افزایش داد ($P < 0.01$). تجویز کیموفنول با دوز بالا، فعالیت SOD را در مقابل گروه فلاپ افزایش داد ($P < 0.01$).

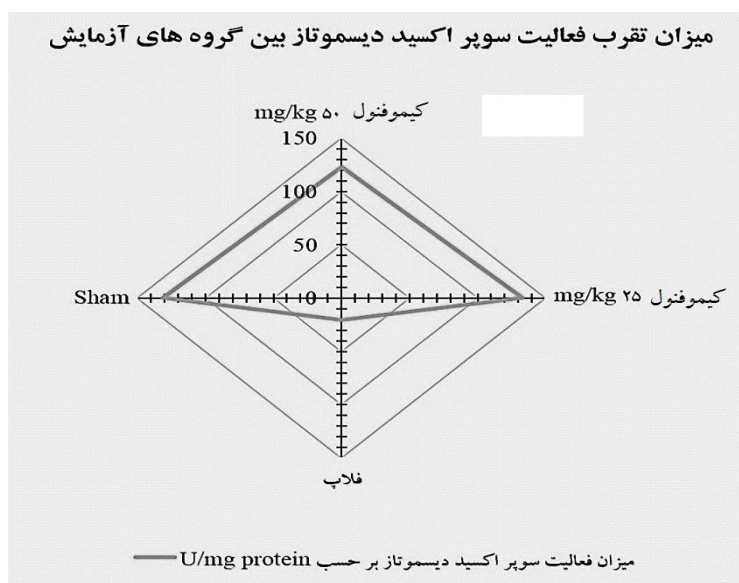
فعالیت SOD به عنوان نشان دهنده‌ی ظرفیت آنتی‌اکسیدانی بافت فلاپ مورد ارزیابی قرار گرفت. فعالیت SOD یک هفته پس از ایجاد مدل فلاپ به طور معنی‌داری کاهش یافت ($P < 0.01$)؛ در مقابل گروه Sham، نمودار



نمودار ۵: میزان فعالیت سوپر اکسید دیسموتاز در گروه‌های آزمایش. $P < 0.01$ ** و $P < 0.01$ ## در مقابل گروه فلاپ

شیفت منحنی به سمت گروه‌های فلاپ و تجویز کیموفنول با هر دو دوز ۲۵ و ۵۰ mg/kg جهت گیری دارد که نشان دهنده ی بیشترین میزان ظرفیت بافت برای مقابله با استرس اکسیداتیو است. در مقابل منحنی، مقدار بسیار ناچیزی در سمت گروه فلاپ دارد، بنابراین تجویز کیموفنول، شرایط محافظتی در برابر استرس اکسیداتیو را به سمت حداکثر بهبودی سوق داده است.

ما اختلاف معنی داری در محتوای MDA و فعالیت SOD در بافت‌های فلاپ تهیه شده از گروه‌های تجویز کیموفنول با دوزهای مختلف مشاهده نکردیم. نمودار ۶ میزان تقرب نتایج به دست آمده برای محتوی SOD را نشان می‌دهد. با توجه به این نمودار، می‌توان دریافت نتایج گروه تجویز کیموفنول با دوز ۵۰ mg/kg به گروه sham بیشترین تقرب را دارد.



نمودار ۶: میزان تقرب فعالیت سوپراکسید دیسموتاز در گروه‌های آزمایش

همچنین مطالعه‌ی فوق نشان داد کیموفنول تاثیر بارزی بر ادم گوش ناشی از فعال کننده پلاسمینوژن بافتی (tPA) و اسید آراشیدونیک داشته است. در همین مطالعه تجویز خوراکی کیموفنول برای ۱۴ روز متوالی نشان دهنده بهبود زخم معده مزمن ناشی از اسید استیک بوده است. نتایج مطالعه فوق بیان می‌دارد که کیموفنول دارای نتایج ضد التهابی می‌باشد. در آزمایش ما نیز استفاده از کیموفنول باعث کاهش نکروز بافتی، افزایش ناحیه سالم و با التهاب کمتر شده است. با توجه به اینکه التهاب یکی از عوامل نکروز بافتی شناخته می‌شود، کاهش نکروز بافتی می‌تواند نشانگر کاهش التهاب نیز باشد. بنابراین نتایج این مطالعه نیز یافته‌های ما را تایید می‌کند.

بحث

ما در این مطالعه برای اولین بار اثرات کیموفنول بر درصد بقای فلاپ پوستی، استرس اکسیداتیو و ظرفیت آنتی اکسیدانی بافت فلاپ را بررسی کردیم که نتایج نشان دهنده ی بهبود و ارتقاء میزان بقاء فلاپ پوستی، کاهش استرس اکسیداتیو و افزایش ظرفیت آنتی اکسیدانی بافت فلاپ بودند.

در یک مطالعه (۳۲) که تاثیر کیموفنول بر التهاب و زخم مورد آزمایش قرار گرفته است که بیشترین تاثیر کیموفنول بر ادم به وجود آمده با هیستامین و دکسترین در ناحیه دست و پا در دوز ۵۰ mg/kg می‌باشد و در مطالعه ی ما نیز بهترین نتایج برای گروه درمان شده با دوز ۵۰ mg/kg بوده است. این مسئله می‌تواند موید صحت یافته‌های ما باشد.

از پلی ساکارید است - نشان دهند و نشان دادند که دوزهای ۲۵، ۵۰ و ۱۰۰ میلی گرم بر کیلوگرم کیموفنول فعالیت ضد ادموزنیک دارند.

مطالعه ای دیگر (۴۸) در مورد اثر احتمالی کیموفنول بر چاقی نتایج جالبی را نشان داده است. آنها به مدت ۱۰ هفته موش ها را با رژیم معمولی، رژیم غذایی با چربی بالا (HFD) و یا HFD با کیموفنول (۰/۱ w/w) تغذیه کردند. تاثیر کاهشی کیموفنول را بر وزن بدن، پد چربی احشایی کل و کلسترول پلاسما و کبد، کلسترول HDL، کلسترول تری گلیسیرید و اسید چرب آزاد در موش های HFD مورد سنجش قرار دادند. نتایج آنها نشان داد در بافت چربی احشایی، کیموفنول بیان ژن های مرتبط با تولید چربی - گیرنده فاکتور رشد فیروبلاست ۱ (FGFR1) و گیرنده پروتئین مورفوژنیک استخوان ۱ (BMP1) را کاهش می دهد. کاهش بیان گیرنده گالانین ۱ (GalR1) و گیرنده گالانین ۲ (Gal R2) به عنوان نوروپتیدی که باعث افزایش رژیم غذایی غنی از چربی می شود، مشاهده می شود. بیان پروتئین گیرنده هسته ای γ PPAR، CCAAT - Coactivator پروتئین اتصال دهنده تقویت کننده (C-EBP α) و پروتئین ۲ (AP2)، لیوپروتئین لیپاز (LPL) و لپتین هدف آنها کاهش می یابد و در نتیجه تولید چربی ناشی از تغذیه با چربی بالا در رژیم غذایی توسط کیموفنول مهار می شود. با این حال، کیموفنول هیچ تأثیری بر تنظیم ترموزن نداشت. در حیوانات چاق، سطح بالای اسید های چرب آزاد گزارش شده است و این به دلیل انتشار آنها یا از بافت چربی و یا از رژیم غذایی با چربی بالا است. این اسیدهای چرب آزاد باعث افزایش بیان چندین سیتوکین پروتئین التهابی مانند نکروز تومور آلفا (TNF- α)، اینترلوکین ۱ (IL-1 β) و اینترلوکین ۶ (IL-6) می شود.

کیموفنول اثرات محافظتی گوارشی را در برابر ضایعات ناشی از اتانول خالص، اتانول اسیدی، ایسکمی-رپرفیوژن و مدل های زخم القا شده توسط ضد التهاب های غیر استروئیدی در رت نشان داد. اخیراً نشان داده شده است که

همچنین در مطالعه ای (۳۳) که تاثیرات آنتی اکسیدانی و ضد انعقادی کیموفنول مورد بررسی قرار گرفته است، اندازه گیری گونه های واکنش گر باریتوریک اسید (TRAP) و تیوباربتوریک اسید (TAR)، ظرفیت آنتی اکسیدان قوی کیموفنول را در غلظت های مختلف نشان می دهد و یافته ها حاکی از تاثیر کیموفنول بر اکسید نیتریک و جلوگیری از پراکسیداسیون لیپید در محیط آزمایشگاهی در تست TBARS می باشد. طبق این مطالعات نیز می توان به تاثیرات کیموفنول بر رادیکال های آزاد اکسیدانی که به عنوان عامل تخریبی فلاپ های پوستی شناخته می شوند پی برد. با جمع بندی همه ی این یافته ها می توان به همسویی این مطالعات با نتایج به دست آمده از تحقیق ما پی برد.

در مطالعه ای (۴۷) گزارش شده است که کیموفنول، می تواند گیرنده های α PPAR و γ PPAR که ذخیل در فرآیندهای تنظیم کننده بیان ژن ها هستند را فعال کند که پس از آن منجر به بیان COX-2 و مهار سنتز پروستاگلاندین در طول التهاب می شود. علاوه بر این، عمل تحریکی کیموفنول در PPAR، رونویسی NF-kB را مهار می کند که به نوبه ی خود این امر باعث کاهش سطح آنزیم سنتز کننده نیتریک اکسید و نیتریک اکسید در ماکروفاژها می شود که در جهت اثر ضد دردی کیموفنول است. همچنین اثر کیموفنول را با استفاده از چندین مدل از اختلالات hypernociceptive یا بیش دردزایی یا التهاب در موش ها در ماکروفاژهای موش های تحریک شده در آزمایشگاه ارزیابی کردند. داده های این مطالعه نشان می دهد که تجویز سیستمیک کیموفنول پاسخ های hypernociceptive را به طور قابل توجهی در مدل های حاد بیماری های التهابی کاهش می دهد که علاوه بر این، داده هایی مبنی بر احتمال دخالت در مسیر التهابی نیز گزارش شده است. در مطالعه مذکور، تلاش کرده اند اثرات کیموفنول را در مرحله اول التهاب پنجه ی موش که تولید شده با carrageenan (CG) بود - ماده ای که از جلبک دریایی قرمز و بنفش استخراج شده و شامل ترکیبی

نتیجه گیری

سوپر اکسید دیسموتاز به عنوان بخشی از سیستم دفاع اولیه علیه (ROS) عمل می کند و باعث تخریب دو مولکول آنیون سوپر اکسید به پراکسید هیدروژن و اکسیژن مولکولی می شود و در نتیجه از خطر آنیون سوپراکسید می کاهد (۵۴-۵۷). این شاخص می تواند نشان دهنده ی توانایی و ظرفیت کلی بافت در مقابله و مبارزه با ROS باشد که در آزمایش ما، کیموفنول SOD را افزایش داده است. مالون دی آلدئید نیز یک محصول پراکسیداسیون لیپیدی داخل سلولی است که به علت اثرات سمی رادیکال های آزاد اکسیژن بر روی لیپید ها ایجاد می شود (۵۸) که در آزمایش ما کاهش یافته است. از این رو تغییرات مالون دی آلدئید و سوپر اکسید دیسموتاز در آزمایش ما و مقایسه ی آن با نتایج سایر مطالعاتی که در بالا ذکر شدند، تایید کننده ی هم هستند.

در نهایت با توجه به نتایجی که به دست آوردیم، تجویز کیموفنول می تواند میزان بقاء فلاپ پوستی را ارتقاء داده و از نکرورز بافتی جلوگیری کند. همچنین می تواند ظرفیت مقابله با استرس اکسیداتیو در سلول را افزایش دهد. پس انتظار می رود در آینده بتوان از کیموفنول برای حصول نتیجه ی اثر بخش تر در جراحی های فلاپ استفاده کرد. البته بقیه جوانب اثر این ماده بر روی فلاپ های پوستی هنوز نیازمند مطالعه است و پیشنهاد کننده ی زمینه های بررسی بیشتر برای آینده می باشد.

تشکر و قدردانی

نویسندگان از شرکت جان ویشار جهت تامین تجهیزات لازم برای آزمایشات و مرکز تحقیقات فیزیولوژی دانشکده پزشکی دانشگاه علوم پزشکی ایران تشکر و قدردانی می کنند.

اثر ضد عفونی کیموفنول توسط پروستاگلاندینهای اندوژن، افزایش تولید موکوس، باز کردن کانال KATP، فعال سازی سنتز نیتریک اکسید NO و خواص آنتی اکسیدانی آن واسطه گری می شود (۴۹).

به تازگی در مطالعاتی (۵۰-۵۲) برای کیموفنول اثرات ضد افسردگی در موش ها گزارش شده است که از طریق مدولاسیون انتقال GABAergic و سیستم دوپامینرژیک رخ می دهد که می تواند از سد خونی-مغزی به دلیل وزن مولکولی کم و طبیعت لیپوفیلی عبور کند و اثرات عصبی اعمال کند. اثر مهاری کیموفنول بر گیرنده های موسکارینی در زنجیره تراشه ای (tracheal chains) خو کچه هندی و اثر ضد تشنجی آن در جوندگان پیشنهاد دهنده ی اثر محافظتی کیموفنول بر نورون ها می باشد.

در مطالعه ای (۵۳) اثر آنتی اکسیدانی کیموفنول بر میتوکندری و غشاهای سلول های کبدی و ماهیت حفاظتی ژنی آن تایید کننده اثرات حفاظتی در کبد می باشد. در این مطالعه افزایش غلظت لیپید های پلازما، کبد، کلیه و محصولات پراکسیداسیون لیپید، آنزیم های نشانگر کبدی و کاهش غلظت آنتی اکسیدان های آنزیمی و غیر آنزیمی ایجاد شده به وسیله D-گالاکتوزامین در موش صحرائی به وسیله کیموفنول (۲۵mg/kg bw) به حالت طبیعی بازگشته و این اثر قابل مقایسه با سیلیمارین استاندارد (۲۵mg/kg bw) است علاوه بر این، کاهش D-گالاکتوزامین در آنزیم های میتوکندری و آسیب DNA توسط کیموفنول بازسازی و کنترل شده است.

References

1. Dölen UC, Sungur N, Koca G, Ertunç O, Bağcı Bosi AT, Koçer U, et al. The Vasodilator effect of a cream containing 10% menthol and 15% methyl salicylate on random-pattern skin flaps in rats. *Arch Plast Surg* 2015;42:695–703.
2. Brown DL, Penington AJ. Murine skin flap survival may not be affected by underlying fat viability. *J Plast Reconstr Aesthet Surg* 2007;60:294–9.
3. Zhang T, Gong W, Li Z, Yang S, Zhang K, Yin D, et al. Efficacy of hyperbaric oxygen on survival of random pattern skin flap in diabetic rats. *Undersea Hyperb Med* 2007;34:335–9.
4. Yeoh MS, Kim DD, Ghali GE. Fluorescence angiography in the assessment of flap perfusion and vitality. *Oral Maxillofac Surg Clin North Am* 2013;25:61-6, vi.
5. Bagdas D, Cam Etoz B, Inan Ozturkoglu S, Cinkilic N, Ozyigit MO, Gul Z et al. Effects of systemic chlorogenic acid on random-pattern dorsal skin flap survival in diabetic rats. *Biol Pharm Bull* 2014;37:361–70.
6. Holm C, Dornseifer U, Sturtz G, Ninkovic M. Sensitivity and specificity of ICG angiography in free flap reexploration. *J Reconstr Microsurg* 2010;26:311–6.
7. Moran SL, Nava G, Behnam AB, Serletti JM. An outcome analysis comparing the thoracodorsal and internal mammary vessels as recipient sites for microvascular breast reconstruction: A prospective study of 100 patients. *Plast Reconstr Surg* 2003;111:1876–82.
8. Nahabedian MY, Momen B, Manson PN. Factors associated with anastomotic failure after microvascular reconstruction of the breast. *Plast Reconstr Surg* 2004;114:74–82.
9. Pazoki-Toroudi H, Ajami M, Babakoohi S, Khaki L, Habibey R, Akhiani M et al. Effects of diphenylprone on expression of Bcl-2 protein in patients with alopecia areata. *Immunopharmacol Immunotoxicol* 2010;32:422–5.
10. Hengartner MO. The biochemistry of apoptosis. *Nature* 2000;407:770–6.
11. Fang FC. Antimicrobial actions of reactive oxygen species. *MBio*. 2011;2:pii: e001411.
12. Ajami M, Davoodi SH, Habibey R, Namazi N, Soleimani M, Pazoki-Toroudi H. Effect of DHA+EPA on oxidative stress and apoptosis induced by ischemia-reperfusion in rat kidneys. *Fundam Clin Pharmacol* 2013;27:593–602.
13. Habibey R, Ajami M, Ebrahimi SA, Hesami A, Babakoohi S, Pazoki-Toroudi H. Nitric oxide and renal protection in morphine-dependent rats. *Free Radic Biol Med* 2010;49:1109–18.
14. Pazoki-Toroudi H, Nilforoushzadeh MA, Ajami M, Jaffary F, Aboutaleb N, Nassiri-Kashani M, et al. Combination of azelaic acid 5% and clindamycin 2% for the treatment of acne vulgaris. *Cutan Ocul Toxicol* 2011;30:286–91.
15. Ajami M, Eghtesadi S, Razaz JM, Kalantari N, Habibey R, Nilforoushzadeh MA, et al. Expression of Bcl-2 and Bax after hippocampal ischemia in DHA + EPA treated rats. *Neurol Sci* 2011;32:811–8.
16. Moseley R, Stewart JE, Stephens P, Waddington RJ, Thomas DW. Extracellular matrix metabolites as potential biomarkers of disease activity in wound fluid: Lessons learned from other inflammatory diseases?. *Br J Dermatol* 2004;150:401–13.
17. Toroudi HP, Rahgozar M, Bakhtiarian A, Djahanguiri B. Potassium channel modulators and indomethacin-induced gastric ulceration in rats. *Scand J Gastroenterol* 1999;34:962–6.
18. Amani H, Ajami M, Nasser Maleki S, Pazoki-Toroudi H, Daglia M, Tsetegho Sokeng AJ, et al. Targeting signal transducers and activators of transcription (STAT) in human cancer by dietary polyphenolic antioxidants. *Biochimie* 2017;142:63–79.

19. Shayanfar M, Vahid F, Faghfoori Z, Davoodi SH, Goodarzi R. The Association between index of nutritional quality (INQ) and glioma and evaluation of nutrient intakes of these patients: a case-control study. *Nutr Cancer* 2018;70:213-20.
20. Moradi-Joo M, Mohabbat-Bahar S, Heidari S, Davoodi SH, Gareh Sheyklo S, Akbari M-E. Metformin Versus Sulfonylurea in Breast Cancer Risk of Diabetic Patients: A Systematic Review and Meta-Analysis. *Iran J Cancer Prev* 2016;9:e5971.
21. Bani Mohammad M, Majdi Seghinsara A. Polycystic ovary syndrome (PCOS), diagnostic criteria, and AMH. *Asian Pac J Cancer Prev* 2017;18:17-21.
22. Majdi Seghinsara A, Banimohammad M. New facts about ovarian stem cells: the origin and the fate. *International Journal of Women's Health and Reproduction Sciences* 2018;6:127-33.
23. Vahid F, Shivappa N, Faghfoori Z, Khodabakhshi A, Zayeri F, Hebert JR, et al. Validation of a dietary inflammatory index (DII) and association with risk of gastric cancer: a case-control study. *Asian Pac J Cancer Prev* 2018;19:1471-7.
24. Vahid F, Shivappa N, Hatami M, Sadeghi M, Ameri F, Jamshidi Naeni Y, et al. Association between dietary inflammatory index (DII) and risk of breast cancer: a case-control study. *Asian Pac J Cancer Prev* 2018;19:1215-21.
25. Pazoki-Toroudi H, Nassiri-Kashani M, Tabatabaie H, Ajami M, Habibey R, Shizarpour M, et al. Combination of azelaic acid 5% and erythromycin 2% in the treatment of acne vulgaris. *J Dermatolog Treat* 2010;21:212-6.
26. Firooz A, Bouzari N, Mojtahed F, Pazoki-Toroudi H, Nassiri-Kashani M, Davoudi M, et al. Topical immunotherapy with diphencyprone in the treatment of extensive and/or long-lasting alopecia areata. *J Eur Acad Dermatol Venereol* 2005;19:393-4.
27. Tejada S, Manayi A, Daglia M, Nabavi SF, Sureda A, Hajheydari Z, et al. Wound healing effects of curcumin: a short review. *Curr Pharm Biotechnol* 2016;17:1002-7.
28. Sa JZd, Aguiar JLdA, Cruz AF, Schuler ARP, Lima JRAd, Marques OM. The effects of local nitroglycerin on the surgical delay procedure in prefabricated flaps by vascular implant in rats. *Acta Cir Bras* 2012;27:905-11.
29. Ciloglu NS, Zeytin K, Aker F. The effects of resveratrol on flap survival in diabetic rats. *J Plast Surg Hand Surg* 2014;48:234-7.
30. Ben Arfa A, Combes S, Preziosi-Belloy L, Gontard N, Chalier P. Antimicrobial activity of carvacrol related to its chemical structure. *Lett Appl Microbiol* 2006;43:149-54.
31. MohaMed ezzat abd el and Hack and Mayada Ragab Farag and Ruchi and Tiwari. Biological Effects and Modes of Action of Carvacrol in Animal and Poultry Production and Health-A Review. *Advances in Animal and Veterinary Sciences* 2015;3:73-84.
32. Silva FV, Guimaraes AG, Silva ERS, Sousa-Neto BP, Machado FDF, Quintans-Junior LJ, et al. Anti-inflammatory and anti-ulcer activities of carvacrol, a monoterpene present in the essential oil of oregano. *J Med Food* 2012;15:984-91.
33. Guimaraes AG, Oliveira GF, Melo MS, Cavalcanti SCH, Antonioli AR, Bonjardim LR, et al. Bioassay-guided evaluation of antioxidant and antinociceptive activities of carvacrol. *Basic Clin Pharmacol Toxicol* 2010;107:949-57.
34. Hotta M, Nakata R, Katsukawa M, Hori K, Takahashi S, Inoue H. Carvacrol, a component of thyme oil, activates PPARalpha and gamma and suppresses COX-2 expression. *J Lipid Res* 2010;51:132-9.
35. Landa P, Kokoska L, Pribylova M, Vanek T, Marsik P. In vitro anti-inflammatory activity of carvacrol: Inhibitory effect on COX-2 catalyzed prostaglandin E(2) biosynthesis. *Arch Pharm Res* 2009;32:75-8.

36. Astudillo A, Hong E, Bye R, Navarrete A. Antispasmodic activity of extracts and compounds of *Acalypha phleoides* Cav. *Phytother Res* 2004;18:102–6.
37. Gunal M, Heper A, Zaloglu N. The effects of topical carvacrol application on wound healing process in male rats. *Pharmacognosy Journal* 2014;6:10-3.
38. Enomoto S, Asano R, Iwahori Y, Narui T, Okada Y, Singab AN, et al. Hematological studies on black cumin oil from the seeds of *Nigella sativa* L. *Biol Pharm Bull* 2001;24:307–10.
39. Han X, Parker TL. Anti-inflammatory, tissue remodeling, immunomodulatory, and anticancer activities of oregano (*Origanum vulgare*) essential oil in a human skin disease model. *Biochimie Open* 2017;4:73–7.
40. Pazoki-Toroudi HR, Ajami M, Habibey R. Pre-medication and renal pre-conditioning: A role for alprazolam, atropine, morphine and promethazine. *Fundam Clin Pharmacol* 2010;24:189–98.
41. Mehrjerdi FZ, Aboutaleb N, Pazoki-Toroudi H, Soleimani M, Ajami M, Khaksari M et al. The protective effect of remote renal preconditioning against hippocampal ischemia reperfusion injury: role of KATP channels. *J Mol Neurosci* 2015;57:554–60.
42. Javedan G, Shidfar F, Davoodi SH, Ajami M, Gorjipour F, Sureda A et al. Conjugated linoleic acid rat pretreatment reduces renal damage in ischemia/reperfusion injury: unraveling antiapoptotic mechanisms and regulation of phosphorylated mammalian target of rapamycin. *Mol Nutr Food Res* 2016;60:2665–77.
43. Arabian M, Aboutaleb N, Soleimani M, Mehrjerdi FZ, Ajami M, Pazoki-Toroudi H. Role of morphine preconditioning and nitric oxide following brain ischemia reperfusion injury in mice. *Iran J Basic Med Sci* 2015;18:14–21.
44. Zarch AV, Toroudi HP, Soleimani M, Bakhtiarian A, Katebi M, Djahanguiri B. Neuroprotective effects of diazoxide and its antagonism by glibenclamide in pyramidal neurons of rat hippocampus subjected to ischemia-reperfusion-induced injury. *Int J Neurosci* 2009;119:1346-61.
45. Chen W, Xu B, Xiao A, Liu L, Fang X, Liu R, et al. TRPM7 inhibitor carvacrol protects brain from neonatal hypoxic-ischemic injury. *Molecular Brain* 2015;8:11.
46. Mcfarlane RM, Deyoung G, Henry RA. The design of a pedicle flap in the rat to study necrosis and its prevention. *Plast Reconstr Surg* 1965;35:177–82.
47. Guimarães AG, Xavier MA, Santana MT de, Camargo EA, Santos CA, Brito FA, et al. Carvacrol attenuates mechanical hypernociception and inflammatory response. *Naunyn Schmiedebergs Arch Pharmacol* 2012;385:253–63.
48. Cho S, Choi Y, Park S, Park T. Carvacrol prevents diet-induced obesity by modulating gene expressions involved in adipogenesis and inflammation in mice fed with high-fat diet. *J Nutr Biochem* 2012;23:192–201.
49. Earley S, Gonzales AL, Garcia ZI. A dietary agonist of transient receptor potential cation channel V3 elicits endothelium-dependent vasodilation. *Mol Pharmacol* 2010;77:612–20.
50. Habibey R, Pazoki-Toroudi H. Morphine dependence protects rat kidney against ischaemia-reperfusion injury. *Clin Exp Pharmacol Physiol* 2008;35:1209–14.
51. Melo FHC, Moura BA, Sousa DP de, Vasconcelos SMM de, Macedo DS, Fonteles MMdF, et al. Antidepressant-like effect of carvacrol (5-Isopropyl-2-methylphenol) in mice: Involvement of dopaminergic system. *Fundam Clin Pharmacol* 2011;25:362–7.
52. Trabace L, Zotti M, Morgese MG, Tucci P, Colaianna M, Schiavone S, et al. Estrous cycle affects the neurochemical and neurobehavioral profile of carvacrol-treated female rats. *Toxicol Appl Pharmacol* 2011;255:169–75.
53. Aristatile B, Al-Numair KS, Veeramani C, Pugalendi KV. Antihyperlipidemic effect of carvacrol on D-galactosamine-induced hepatotoxic rats. *J Basic Clin Physiol Pharmacol* 2009;20:15–27.
54. Zhu W-H, Leng X-S, Zhu J-Y. Effect of Shenfu injection on ischemia-reperfusion injury of rat liver graft. *Hepatobiliary Pancreat Dis Int* 2006;5:205–9.

55. Banimohammad M, Farrokhi M, Varshoei B, Ayatollahi SA. Effects of saffron oral gavage on protection of skin flaps against tissue necrosis and oxidative stress in rats. *Koomesh* 2019;21:347–53. [In Persian]
56. Banimohammad M, Javdan G, Samavat Ekbatan S, Safe M, Hajheydari Z. Protective effect of oral extract of stevia rebaudiana on skin flap survival in male rats. *J Mazand Univ Med Sci* 2018;28:1–9. [In Persian]
57. Razaz JM, Ebadi Fard Fzar Aa, Naziri M, Banimohammad M, Majdi Seghinsara A, Javdan G. Effects of oral gavage treatment of Eupatilin on protection of skin flaps in rats. *Koomesh* 2019;21:318–23. [In Persian]
58. Dingsheng L, Zengbing L, Dong H. Favorable effects of progesterone on skin random flap survival in rats. *Iran J Basic Med Sci* 2016;19:1166–70.