

## Comparison of the diagnostic values of clinical examination, sonography and electrodiagnosis in the diagnosis of carpal tunnel syndrome

Zana Ramezani<sup>1</sup>, Sara Behafarid<sup>2</sup>, Foad Rahimi<sup>3</sup>, Hajar Kashefi<sup>4</sup>

1. General practitioner, Student Research Committee, Kurdistan University of Medical Sciences, Sanandaj, Iran. ORCID ID: 0000-0001-5030-7383

2. Radiologist, Kurdistan University of Medical Sciences, Sanandaj, Iran. ORCID ID: 0000-0003-2618-3127

3. Assistant Professor, Orthopedic Department, Kurdistan University of Medical Sciences, Sanandaj, Iran., (Corresponding Author), Tel: 087-36222613, Email: Iran.foadrahimi76@gmail.com, ORCID ID: 0000-0002-2031-1418

4. MSc of Biostatistics, Social Determinants of Health Research Center, Research Institute for Health Development, Kurdistan University of Medical Sciences, Sanandaj, Iran. ORCID ID: 0000-0001-9603-0789

### ABSTRACT

**Background and Aim:** Carpal tunnel syndrome (CTS) is the most common peripheral mononeuropathy which is caused by nerve compression, in the wrist area (carpal tunnel). The use of ultrasound for the examination and diagnosis of musculoskeletal diseases has been increasing over the last few decades. The aim of this study was to compare the diagnostic values of clinical examination, sonography, and electrodiagnosis in the diagnosis of carpal tunnel syndrome.

**Materials and Methods:** In this cross-sectional study (descriptive-analytic) we examined 70 wrists with symptoms consistent with CTS. Sonography and neural conduction studies were performed. Demographic data included age, height, gender, dominant hand, and underlying diseases associated with CTS. Clinical examination was performed and median nerve cross section and thickness were measured by ultrasound. Then, the results of clinical examination, sonography, and neural conduction study were compared with one another.

**Results:** We examined 70 wrists with symptoms consistent with CTS. Among 70 symptomatic wrists, 91.4% belonged to the women (mostly housewives) and the rest belonged to the men. The mean age of the patients was  $49.56 \pm 11.63$  years. The results of NCV, clinical examination, distal flexor retinaculum sonography and proximal sonography were positive in 82.9%, 67.1%, 45.7% and 32.9% of the patients respectively. The results of this study showed that sonography of the entrance of the carpal tunnel with a cut-off point of  $8.5 \text{ mm}^2$  had the highest diagnostic value with a sensitivity of 27% and a specificity of 42%.

**Conclusion:** Measuring the median nerve surface area with ultrasound is useful for detecting and grading the severity of CTS, but it cannot replace neural conduction studies. The use of ultrasound as the first-line measure can be effective in decreasing the number of neurotransmission studies.

**Keywords:** Carpal tunnel syndrome, Clinical examination, Sonography, Electrodiagnosis

**Received:** Sep 9, 2018

**Accepted:** Jan 19, 2020

**How to cite the article:** Zana Ramezani, Sara Behafarid, Foad Rahimi. Comparison of Diagnostic Value of Clinical Examination, sonography and Electrodiagnosis in the Diagnosis of Carpal Tunnel Syndrome. SJKU 2021; 25(6):68-78.

Copyright © 2018 the Author (s). Published by Kurdistan University of Medical Sciences. This is an open access article distributed under the terms of the Creative Commons Attribution-Non Commercial License 4.0 (CCBYNC), where it is permissible to download, share, remix, transform, and buildup the work provided it is properly cited. The work cannot be used commercially without permission from the journal

## بررسی مقایسه‌ای ارزش تشخیصی معاینه بالینی، سونوگرافی و الکترودیآگنوزیس در تشخیص سندرم تونل کارپال

زانا رضانی<sup>۱</sup>، سارا به‌آفرید<sup>۲</sup>، فواد رحیمی<sup>۳</sup>، هاجر کاشفی<sup>۴</sup>

۱. پزشک عمومی، کمیته تحقیقات دانشجویی، دانشگاه علوم پزشکی کردستان، سنندج، ایران. کد ارکید: ۷۳۸۳-۵۰۳۰-۰۰۰۱-۰۰۰۰

۲. متخصص رادیولوژی، دانشگاه علوم پزشکی کردستان، سنندج، ایران. کد ارکید: ۳۱۲۷-۲۶۱۸-۰۰۰۳-۰۰۰۰

۳. استادیار، گروه ارتوپدی، دانشگاه علوم پزشکی کردستان، سنندج، ایران (نویسنده مسئول)، تلفن: ۰۸۷-۳۶۲۲۶۱۳، پست الکترونیک: foadrahimi76@gmail.com

کد ارکید: ۱۴۱۸-۲۰۳۱-۰۰۰۲-۰۰۰۰

۴. کارشناس ارشد آمار زیستی، مرکز تحقیقات عوامل اجتماعی مؤثر بر سلامت، پژوهشکده توسعه سلامت، دانشگاه علوم پزشکی کردستان، سنندج، ایران. کد ارکید: ۰۷۸۹-۹۶۰۳-۰۰۰۱-۰۰۰۰

### چکیده

**زمینه و هدف:** سندرم تونل کارپال (CTS) شایع‌ترین مونونوروپاتی محیطی ناشی از تحت فشار قرار گرفتن عصب، در ناحیه مچ دست (تونل کارپال) است. استفاده از سونوگرافی جهت بررسی و تشخیص بیماری‌های موسکولواسکلتال در طی چند دهه اخیر در حال افزایش است. هدف از این مطالعه، بررسی مقایسه‌ای ارزش تشخیصی معاینه بالینی، سونوگرافی و الکترودیآگنوزیس در تشخیص سندرم تونل کارپال می‌باشد.

**مواد و روش‌ها:** این مطالعه از نوع مقطعی (توصیفی-تحلیلی) بوده که در طی آن ۷۰ مچ دست با علائم منطبق با سندرم تونل کارپال تحت معاینه بالینی، سونوگرافی و مطالعات هدایت عصبی قرار گرفتند. اطلاعات دموگرافیک شامل سن، قد، جنس، دست غالب و بیماری‌های زمینه‌ای بودند. معاینه بالینی انجام و سطح مقطع عرضی و ضخامت عصب مدیان با سونوگرافی اندازه‌گیری شد. سپس مقایسه بین معاینات بالینی، سونوگرافی و مطالعه هدایت عصبی صورت گرفت.

**یافته‌ها:** ۷۰ مچ دست با علائم منطبق با سندرم تونل کارپال را مورد بررسی قرار دادیم. از ۷۰ مچ دست علامت‌دار، ۹۱/۴٪ زن (اکثرأ خانه‌دار) و بقیه مرد بودند. میانگین سنی بیماران  $49/56 \pm 11/63$  سال بود. در ۸۲/۹٪ بیماران نتیجه مطالعه هدایت عصبی، ۶۷/۱٪ نتیجه معاینات بالینی، ۴۵/۷٪ نتیجه سونوگرافی دیستال فلکسور رتیناکولوم و ۳۲/۹٪ نتیجه سونوگرافی پروگزیمال مثبت بود. بررسی نتایج بین دو گروه بیمار و سالم نشان داد که سونوگرافی در قسمت ورودی تونل کارپال، با نقطه برش ۸/۵ میلی‌متر مربع بیشترین ارزش تشخیصی با حساسیت ۲۷٪ و اختصاصیت ۴۲٪ را داشت.

**نتیجه‌گیری:** اندازه‌گیری سطح مقطع عصب مدیان به کمک سونوگرافی، در تشخیص و درجه‌بندی شدت سندرم تونل کارپال مفیداست؛ اما نمی‌تواند جایگزین مطالعات هدایت عصبی گردد. با استفاده از سونوگرافی به‌عنوان آزمون خط اول ممکن است به نحو مؤثری میزان مطالعات هدایت عصبی کاهش یابد.

**کلمات کلیدی:** سندرم تونل کارپال، معاینه بالینی، سونوگرافی، الکترودیآگنوزیس

وصول مقاله: ۹۷/۶/۱۸ اصلاحیه نهایی: ۹۸/۱۰/۲۵ پذیرش: ۹۸/۱۰/۲۹

## مقدمه

سندرم تونل کارپال (Carpal Tunnel Syndrome, CTS) شایع‌ترین مونونوروپاتی فوکال ناشی از تحت فشار قرار گرفتن عصب (entrapment neuropathy)، در ناحیه مچ دست (تونل کارپال) و یکی از علل ایجاد درد، بی‌حسی، گزگز و احساس خواب‌رفتگی و سنگینی در اندام فوقانی است (۱). عصب مدین در زیر فلکسور رتیناکولوم و بر روی تاندون‌های فلکسور قرار دارد (۲). فشار تونل نرمال در حدود ۲/۵ میلی‌متر جیوه است که در این بیماری به ۳۲ میلی‌متر جیوه می‌رسد. شیوع بیماری در مردان ۰/۶ و در زنان ۶/۸ درصد و بیشتر دوطرفه است؛ اما در دست غالب شدیدتر است (۳). در سنین ۶۰-۳۰ سال شایع‌تر است (۴). این بیماری به‌عنوان یکی از مهم‌ترین علل ناتوانی شغلی در افراد مطرح است (۵). اکثر موارد سندرم تونل کارپال ایدیوپاتیک بوده، با این حال فعالیت‌های روزمره که نیاز به استفاده بیش‌ازحد از مفصل مچ دست دارند، با این سندرم همراهی دارد. بیماری‌های سیستمیک نیز با افزایش استعداد ابتلای به نشانگان تونل کارپال همراه است. از جمله این موارد می‌توان به بارداری، شکستگی دیستال رادیوس، دررفتگی استخوان لونیت، بیماری‌های غدد درون‌ریز (دیابت، هیپوتیروئیدی، آکرومگالی)، بیماری‌های انفیلتراتیو (آمیلوئیدوز)، بیماری‌های بافت همبند (آرتریت روماتوئید)، بیماری‌های عفونی و التهابی (سارکوئیدوز، توبرکلوز، لایم) اشاره کرد (۶). علائم غالباً به‌صورت درد، خواب‌رفتگی و مورمور انگشتان دست ظاهر می‌کند و در مراحل پیشرفته با آتروفی عضلات تنار و ضعف عضلانی در دست‌ها همراه است (۷). برای تشخیص این بیماری از شرح حال و معاینه بیماران و یافته‌های پاراکلینیک مثل سونوگرافی و MRI استفاده می‌شود. با این حال بهترین روش تشخیصی، تست‌های الکترودیآگنوزیس (مطالعات هدایت عصبی، NCV) می‌باشند (۲). معاینه بالینی شامل تست‌هایی از جمله تست تینل (Tinel's Sign)، تست فالن (Phalen's Test) است. در تست فالن هر دو مچ دست به مدت یک دقیقه در حالت فلکسیون قرار گرفته و با پیدایش گزگز و مورمور در

محدوده عصب مدیان، تست فالن مثبت تلقی می‌شود. در تست تینل، ایجاد ضربه بر روی عصب مدیان با چکش در ناحیه مچ دست ایجاد پارستزی و درد در مسیر عصب مدیان می‌نماید (۸). فیلیپ در سال ۱۹۹۸ نشان داد که تست فالن و تینل دارای حساسیت ۸۷٪ و اختصاصیت ۹۶٪ است (۹). از دیگر روش‌های تشخیصی، استفاده از سونوگرافی است که به نسبت NCV علاوه بر دسترسی آسان‌تر و غیرتهاجمی بودن برای بیماران، باعث تحمیل هزینه و صرف زمان کمتر نیز می‌شود (۱۰). سونوگرافی می‌تواند شاخصه‌های متعدد عصب مانند تغییر سیگنال، افزایش سطح مقطع، پهن شدن عصب مدیان و تورم فلکسور رتیناکولوم را نشان دهد؛ ولی حساسیت و ویژگی این متغیرهای تشخیصی در مطالعات، متفاوت بوده است (۱۴-۱۱). سونوگرافی از ارزش بالایی در تشخیص ضایعات فضا گیر تونل کارپال، آنومالی‌های عضلانی و تنوسینویت برخوردار است. با وجود اینکه سونوگرافی به‌عنوان یک وسیله تشخیصی در مطالعات، جایگاه ویژه‌ای دارد و جهت ارزیابی مقاومت در شریان مدین در سندرم تونل کارپال و تعیین واریاسیون‌های غیرطبیعی اعصاب محیطی مورد استفاده قرار گرفته است (۱۶، ۱۵)؛ اما مطالعات محدودی در زمینه استفاده از آن در بیماران با تشخیص احتمالی تونل کارپال انجام شده است و نتایج نیز تفاوت بارزی داشته است (۱۷-۱۱). بهترین روش (استاندارد طلایی) برای تشخیص، تعیین شدت و همچنین رد کردن سایر علل ایجادکننده علائم مشابه با این سندرم، تست‌های الکترودیآگنوزیس می‌باشند. تست‌های الکترودیآگنوزیس که به بررسی فیزیولوژیک اعصاب محیطی می‌پردازند، در تشخیص این بیماری به علت اینکه حساسیت و اختصاصیت بالایی دارند، به کار می‌روند و می‌توان برنامه درمانی اعم از درمان طبی یا جراحی را بر اساس آن‌ها طرح‌ریزی نمود (۱۰-۲). با وجود این برخی فاکتورهای مخدوش‌کننده، همچون تعریق، خیس بودن و دمای دست بیمار حین انجام تست، سن بیمار، مهارت و تجربه پزشک، می‌توانند در نتیجه تست تأثیرگذار باشد (۱۸، ۱۹). تحقیقات زیادی نشان داده است که در

دقیق) مراجعه‌کننده به مطب ارتوپدی در سندج انجام گرفت. از کلیه بیماران به‌صورت شفاهی و با توضیح روند انجام مطالعه، رضایت اخذ گردید. در این مطالعه ۷۰ مچ دست با علائم منطبق با سندرم تونل کارپال مورد بررسی قرار گرفت. افرادی که سابقه ابتلا به بیماری‌های مقلد علائم CTS (مانند پلی‌نوروپاتی، رادیکولوپاتی گردنی و سندرم دهانه خروجی قفسه سینه، double-crush syndrome)، سابقه مصرف داروهایی که باعث نوروپاتی می‌شوند، سابقه جراحی و تزریق، شکستگی مچ و تروماهای مکرر به دست، حاملگی، مصرف داروهای ضد درد طی دو هفته‌ی اخیر جهت تسکین CTS، سابقه بیماری‌های زمینه‌ای مثل کم‌کاری تیروئید، نفرس، لوپوس، آرتریت روماتوئید، نارسائی مزمن کلیه و آکرومگالی را داشتند، از مطالعه خارج گردیدند. ابتدا چک‌لیستی از اطلاعات دموگرافیک شامل سن، جنس، قد، وزن، شغل، دست غالب، دست بیمار، بیماری‌های زمینه‌ای، سابقه تروما و جراحی و تزریق در مچ دست و وجود آتروفی در عضله تار یا اختلال حسی جمع‌آوری گردید. معاینه و انجام تست‌های بالینی شامل تست فالن، تینل و کمپرسیون توسط یک نفر متخصص ارتوپدی انجام گرفت. در تست تینل، توسط دو انگشت یا چکش معاینه، در مسیر عصب مدین ناحیه مچ دست به‌طور ملایم دق نموده و در صورت بروز گزگز و مورمور در مسیر عصب مدین، نتیجه مثبت در نظر گرفته شد. در تست فالن بیمار به‌طور فعال مچ دست خود را برای مدت ۶۰ ثانیه در حالت کاملاً خمیده (فلکسیون مچ دست) قرار داده و در صورت ایجاد یا تشدید بی‌حسی یا گزگز طی این مدت، آزمون مثبت گزارش شد (۲۳). در آزمون کمپرسیون، چنانچه فشار انگشتان دست بر روی محل تونل کارپال در مچ دست به مدت ۳۰ تا ۶۰ ثانیه موجب بروز گزگز و کرختی یا تشدید آن شد، آزمون مثبت در نظر گرفته شد (۲۴). اطلاعات حاصل از معاینات در چک‌لیست وارد شد. سپس بیماران تحت آزمون‌های الکتروفیزیولوژیک (EMG, NCV) جهت اثبات سندرم تونل کارپال و به‌عنوان استاندارد طلایی قرار گرفتند. این آزمون در تمام بیماران

مراحل اولیه CTS احتمال نرمال بودن نتایج و در موارد شدید سندرم نیز احتمال ناسازگاری نتایج حاصل از NCS با یافته‌های بالینی وجود دارد. علاوه بر این NCS قادر نیست بهبودی پس از آزادسازی کانال کارپال را به‌درستی پیش‌بینی کند (۲۰). در همین راستا مطالعاتی دیگر به بررسی ارزش هرکدام از روش‌ها به‌تنهایی یا در مقایسه باهم پرداخته‌اند. به‌عنوان مثال در مورد معاینات بالینی نتایج مختلفی که حساسیت (۶۷٪ تا ۸۵٪) و اختصاصیت (۸۴٪ تا ۹۶٪) را برای تست فالن بیان کرده‌اند و برای تست تینل نیز اعداد متفاوتی ذکر شده است (۲۱-۸). همچنین در مورد سونوگرافی، از بین معیارهای مختلف، سطح مقطع عصب در ورودی و خروجی تونل کارپال بهترین نتایج را در برداشته‌اند. در یک مطالعه متاآنالیز پس از بررسی ۱۳ مقاله، سطح مقطع برش برای قسمت ورودی CSA بین ۹/۵ تا ۱۰/۵ میلی‌متر مربع با حساسیت ۸۴٪ و ویژگی ۷۸٪ به‌دست آمد که نتیجه‌گیری نهایی این متاآنالیز آن بود که سونوگرافی در تشخیص سندروم تونل کارپال نمی‌تواند جایگزین مناسبی برای تست‌های الکترودیآگنوزیس باشد؛ ولی سونوگرافی می‌تواند اطلاعات تکمیلی با ارزشی در اختیار محققان قرار دهد (۲۲). از این‌رو، با توجه به محدودیت‌های یادشده در هرکدام از روش‌های تشخیصی، بر آن شدیم تا با طراحی مطالعه حاضر به بررسی و مقایسه ارزش تشخیصی هرکدام از روش‌های یادشده (معاینه و شرح‌حال، الکترودیآگنوزیس، سونوگرافی) بپردازیم تا از نتایج حاصل از آن در طراحی روش‌ها و الگوریتم‌های جدید تشخیصی که برای بیماران و پزشکان از هر نظر بهتر باشد، استفاده شود.

### مواد و روش‌ها

این مطالعه از نوع مقطعی (توصیفی- تحلیلی) بود که به‌صورت مقطعی در سه‌ماهه آخر سال ۱۳۹۶ و سه‌ماهه اول سال ۱۳۹۷، بر روی تمامی بیماران با علائم بالینی منطبق با سندرم تونل کارپال (درد و گزگز شدن انگشتان، تحلیل هیپوتروفی) عضلات تار، از دست رفتن حرکات نرم و

توسط یک متخصص نورولوژی باتجربه در زمینه تست‌های الکترودیآگنوزیس انجام گرفت. انجام NCV با استفاده از دستگاه الکترومیوگرافی صورت گرفت. معیارهای مثبت بودن این تست شامل افزایش تأخیر زمانی پتانسیل حسی (Sensory action potential distal latency) بیشتر از ۳/۶ میلی‌ثانیه در فاصله ۱۴ سانتی‌متری مچ دست، افزایش تأخیر زمانی پتانسیل حرکتی (potential Motor action distal latency) بیشتر از ۴/۲ میلی‌ثانیه در فاصله ۸ سانتی‌متری مچ دست و سرعت هدایت عصبی (Conduction Velocity Across Wrist) کمتر از ۴۵ متر بر ثانیه همراه با NCV نرمال عصب اولنار در ناحیه مچ دست بود (۲۵). سپس صرف‌نظر از نتیجه حاصله و عدم اطلاع به سونولوژیست، تمامی این بیماران تحت سونوگرافی قرار گرفتند. سونوگرافی به‌وسیله یک پروب خطی انجام شد. تمامی اندازه‌گیری‌ها توسط یک متخصص رادیولوژی صورت گرفت که از معاینات و نتایج الکترودیآگنوزیس بی‌اطلاع بود. جهت سونوگرافی بیمار به پشت دراز کشیده، آرنج بازو ساعد و کف دست در وضعیت سوپاین قرار گرفت. مچ در حالت استراحت کامل و انگشتان نیمه خمیده بودند. در دست بیمار، در محاذات مفصل رادیو اولنار (ورودی تونل کارپال) و در محاذات قلاب استخوان چکشی (خروجی تونل کارپال) قطر قدامی خلفی و سطح مقطع عصب محاسبه شدند. علائم بالینی که بر اساس نتایج تست‌های فالن، تینل و کمپرسیون صورت گرفت بر این اساس است که در مواردی که نتایج حداقل یکی از تست‌ها مثبت بوده باشد علائم بالینی نشان از بیمار بودن شخص موردنظر است و در مواردی که نتیجه هر سه تست منفی بوده باشد شخص سالم در نظر گرفته شده است. کات پوینت به‌دست‌آمده برای سونوگرافی خروجی کانال کارپال ۰/۱۴۵۵ و برای سونوگرافی ورودی کانال کارپال برابر با ۰/۱۵۰۰ محاسبه شده است. نتایج حاصل با رعایت اصول اخلاقی و امانت و حفظ اسرار بیماران مورد تجزیه و تحلیل آماری قرار گرفت. پس از جمع‌آوری و وارد نمودن داده‌ها

در نرم‌افزار SPSS نسخه ۲۱، برای توصیف متغیرهای کیفی از جداول و نمودارها (فراوانی و درصد) و برای متغیرهای کمی از شاخص‌های مرکزی و پراکندگی استفاده شد. برای تمام آزمون‌ها سطح معنی‌داری برابر ۵٪ در نظر گرفته شد.

#### یافته‌ها

این مطالعه بر روی تعداد ۷۰ نفر از بیماران با علائم منطبق با سندرم تونل کارپال مراجعه‌کننده به مطب ارتوپدی صورت گرفت که تعداد ۶۴ نفر (۹۱/۴٪) را زنان، تعداد ۶ نفر (۸/۶٪) را مردان و ۶۲ نفر (۸۸/۶٪) خانه‌دار، تعداد ۲ نفر (۲/۸٪) قالیباف و تعداد ۶ نفر (۸/۶٪) کارگر تشکیل داده‌اند. میانگین سن افراد مورد مطالعه  $49/56 \pm 11/63$  سال است. بیشترین سن ۷۱ و کمترین ۲۶ سال است. میانگین قد افراد برابر با  $161/99 \pm 7/131$  سانتی‌متر است. میانگین وزن افراد ۷۶ کیلوگرم است، بیشترین و کمترین وزن به ترتیب برابر با ۱۰۰ کیلوگرم است. در بین نمونه‌های مورد مطالعه تعداد ۶۳ مورد (۹۰٪) دست غالب آن‌ها دست راست و تعداد ۷ مورد (۱۰٪) دست غالب دست چپ، تعداد ۳۵ مورد (۵۰٪) دست علامت‌دار آن‌ها دست راست و ۳۵ مورد (۵۰٪) دست علامت‌دار دست چپ بود. از میان بیماران ۱۲ مورد (۵۲/۲٪) سابقه دیابت، ۶ مورد (۲۶/۱٪) فشارخون، یک مورد (۴/۳٪) دیس‌لیپیدی، ۲ مورد (۸/۷٪) دیسک کمر و ۲ مورد (۸/۷٪) به هاپیوتیروئیدی مبتلا بودند. همچنین ۱۸ مورد (۲۵/۷٪) دارای هاپیوتروفی تنار و ۵۲ مورد (۷۴/۳٪) فاقد این حالت بودند. در مطالعات الکترودیآگنوزیس، ۵۸ مورد (۸۲/۹٪) مثبت و ۱۲ مورد (۱۷/۱٪) منفی، در علائم بالینی (شامل تست‌های فالن، تینل و کمپرسیون)، ۴۷ مورد (۶۷/۱٪) مثبت و ۲۳ مورد (۳۲/۹٪) منفی، نتایج سونوگرافی خروجی کانال کارپال، ۳۲ مورد (۴۵/۷٪) مثبت و ۳۸ مورد (۵۴/۳٪) منفی، نتایج سونوگرافی ورودی کانال کارپال، ۳۲ مورد (۴۵/۷٪) مثبت و ۳۸ مورد (۵۴/۳٪) منفی گزارش گردید.

جدول ۱ مقایسه تست‌های معاینات بالینی و یافته‌های سونوگرافی در مقایسه با الکترودیآگنوزیس به‌عنوان استاندارد طلایی

مقدار پی	آماره آزمون	یافته‌های الکترودیآگنوزیس		تست
		منفی	مثبت	
۰/۰۰۱	۱۱/۰۳۸	۳ (۲۵٪)	۴۴ (۷۵/۹٪)	مثبت
		۹ (۷۵٪)	۱۴ (۲۴/۱٪)	منفی
۰/۰۰۹	۸/۷۲۰	۱۰ (۸۳/۳٪)	۲۲ (۳۷/۹٪)	مثبت
		۲ (۱۶/۷٪)	۳۶ (۶۲/۱٪)	منفی
۰/۰۴۵	۴/۰۱۸	۷ (۵۸/۳٪)	۱۶ (۲۷/۶٪)	مثبت
		۵ (۴۱/۷٪)	۴۲ (۴۲/۷٪)	منفی

همچنین بررسی مقایسه‌ای میان تست‌های معاینات بالینی و یافته‌های سونوگرافی در مقایسه با الکترودیآگنوزیس به‌عنوان استاندارد طلایی در جدول ذیل ذکر گردیده است (جدول ۲).

نتایج نشان داد که میان یافته‌های الکترودیآگنوزیس با نتایج علائم بالینی (۰/۰۰۰۱)، یافته‌های الکترودیآگنوزیس با نتایج سونوگرافی ورودی کانال کارپال (۰/۰۰۰۹)، یافته‌های الکترودیآگنوزیس با نتایج سونوگرافی خروجی کانال کارپال (۰/۰۴۵) تفاوت معنی‌داری وجود دارد (جدول ۱).

جدول ۲. مقایسه تست‌های معاینات بالینی و یافته‌های سونوگرافی در مقایسه با الکترودیآگنوزیس به‌عنوان استاندارد طلایی

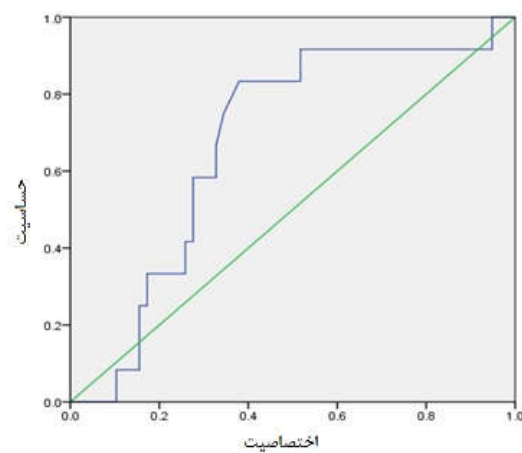
تست	ارزش اخباری مثبت	ارزش اخباری منفی	حساسیت	اختصاصیت
معاینات بالینی	٪۹۴	٪۳۹	٪۷۶	٪۷۵
سونوگرافی خروجی کانال کارپال	٪۶۹	٪۵	٪۳۸	٪۱۷
سونوگرافی ورودی کانال کارپال	٪۶۶	٪۱۱	٪۲۷	٪۴۲

بررسی، تعداد ۴۷ نفر که دارای علائم بالینی مثبت بودند، مجدداً مورد بررسی قرار گرفتند (جدول ۳).

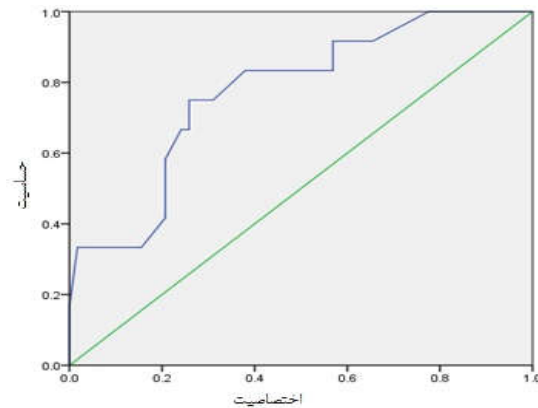
برای افزایش میزان حساسیت، ویژگی و ارزش اخباری سونوگرافی، در بیماران با علائم بالینی مثبت نیز یافته‌های سونوگرافی را به‌صورت جداگانه مورد بررسی قرار دادیم. به این صورت که در افرادی که علائم بالینی مثبت در آنها گزارش گردید، حساسیت، ویژگی، ارزش اخباری مثبت و منفی در مقایسه با تست الکترودیآگنوزیس (به‌عنوان استاندارد طلایی) محاسبه گردید. یافته‌های به‌دست‌آمده نشان از افزایش میزان حساسیت و ویژگی و ارزش اخباری در سونوگرافی داشت. در مجموع از ۷۰ مورد بیمار مورد

جدول ۳. ویژگی و ارزش اخباری سونوگرافی، در بیماران با علائم بالینی مثبت

اختصاصیت CI (%۹۵)	حساسیت CI (%۹۵)	ارزش اخباری منفی CI (%۹۵)	ارزش اخباری مثبت CI (%۹۵)	تست
٪۷۴/۱ (۶۶/۳-۸۰/۳)	٪۷۵ (۶۲/۴-۳۸/۵)	٪۶/۸ (۳/۳-۸/۵)	٪۹۴/۴ (۸۳/۳-۹۷/۵)	سونوگرافی خروجی کانال کارپال
٪۶۲/۱ (۷۷/۳-۸۰/۵)	٪۸۳/۳ (۷۹/۵-۹۰/۴)	٪۵/۸ (۲/۳-۸/۸)	٪۹۲/۳ (۸۰/۴-۹۵/۸)	سونوگرافی ورودی کانال کارپال



نمودار ۱. منحنی راک مربوط به سونوگرافی ورودی کانال کارپال



نمودار ۲. منحنی راک مربوط به سونوگرافی خروجی کانال کارپال

## بحث

۱۱/۶±۴۹/۵ سال بود که بالاتر از میانگین سنی مطالعه عبدالوهاب (۱۳۸۶) (۳۰) و همخوان با مطالعه صمدزاده و همکاران (۱۳۹۲) (۲۸)، آرتی و همکاران (۱۳۸۴) (۲۶)، Rayegani و همکاران (۲۰۱۴) (۲۹)، ملکی و همکاران (۱۳۹۳) (۳۱) و دلیلی و همکاران (۱۳۹۰) (۳۲) بود. میانگین قد ۷/۱±۱۶۱/۹ سانتی متر و میانگین وزن بیماران ۹/۶±۷۶ کیلوگرم بود. ۹۰٪ بیماران راست دست و بقیه چپ دست بودند. همچنین ۲۵/۷٪ بیماران دارای هایپوتروفی تنار و بقیه فاقد این حالت بودند. در میان بیمارانی که سابقه بیماری زمینهای دیگری داشتند، دیابت با ۵۲/۲٪ بیشترین میزان و بعد از آن فشارخون بالا (۲۶/۱٪)، هرنی دیسک (۸/۷٪)، هیپوتیروئیدی (۸/۷٪) و دیسلپیدمی (۴/۳٪) را داشتند که با یافته‌های مطالعه کریمی و همکاران (۱۳۹۷) (۲۷)، آقامحمدی و همکاران (۱۳۹۲) (۳۳) همخوان بود. در مطالعات مختلف حساسیت سونوگرافی از ۶۷ تا ۹۴ درصد و ویژگی آن از ۵۷ تا ۹۷ درصد متفاوت بوده‌اند و سطح مقطع تشخیصی عصب مدیان نیز از ۸/۵ تا ۱۵ میلی مترمربع محاسبه شده بود (۳۴،۳۵). Descatha و همکاران (۲۰۱۲) در یک مطالعه متاآنالیز، با به دست آوردن سطح مقطع تشخیصی ۹/۵ تا ۱۰/۵ میلی مترمربع با حساسیت ۸۴ و ویژگی ۷۸ درصد، نشان دادند در تشخیص CTS، سونوگرافی نمی‌تواند جایگزین مناسبی برای تست‌های الکترودیآگنوزیس باشد؛ ولی می‌تواند اطلاعات تکمیلی با ارزشی در اختیار محققان قرار دهد (۲۲). در مطالعه صمدزاده و همکاران (۱۳۹۲)، ۳۷/۵٪ بیماران دارای علائم بالینی منطبق با سندرم تونل کارپال دارای نتیجه NCV مثبت و ۲۲/۶٪ کل بیماران دارای سونوگرافی مثبت بودند که این میزان از مطالعه ما پایین تر گزارش گردید. در این مطالعه حساسیت سونوگرافی معمولی ۵۸٪ و ویژگی ۹۹٪ که ارزش اخباری مثبت ۹۷٪ و ارزش اخباری منفی ۷٪ را برای این روش تشخیصی گزارش کردند. همچنین مرز تشخیصی عصب مدیان برابر ۱۱/۱۵ میلی مترمربع محاسبه گردید (۲۸). در مطالعه دلیلی و همکاران (۱۳۹۰) نقطه برش ۹/۴۵ میلی متر در سطح مقطع نزدیک، بالاترین میزان

از میان ۷۰ بیمار دارای علائم منطبق با سندرم تونل کارپال، در مطالعات الکترودیآگنوزیس (NCV)، ۵۸ مورد (۸۲/۹٪) مثبت و ۱۲ مورد (۱۷/۱٪) منفی، در علائم بالینی (شامل تست‌های فالن، تینل و کمپرسیون)، ۴۷ مورد (۶۷/۱٪) مثبت و ۲۳ مورد (۳۲/۹٪) منفی، ارزش اخباری مثبت ۹۴٪، ارزش اخباری منفی ۳۹٪، حساسیت ۷۶٪، اختصاصیت ۷۵٪، نتایج سونوگرافی خروجی کانال کارپال، ۳۲ مورد (۴۵/۷٪) مثبت و ۳۸ مورد (۵۴/۳٪) منفی، ارزش اخباری مثبت ۶۹٪، ارزش اخباری منفی ۵٪، حساسیت ۳۸٪، اختصاصیت ۱۷٪، نتایج سونوگرافی ورودی کانال کارپال، ۳۲ مورد (۴۵/۷٪) مثبت و ۳۸ مورد (۵۴/۳٪) منفی، ارزش اخباری مثبت ۶۶٪، ارزش اخباری منفی ۱۱٪، حساسیت ۲۷٪، اختصاصیت ۴۲٪ گزارش گردید. نتایج نشان از ارزش تشخیصی بالاتر سه تست معاینه بالینی در مقایسه با سونوگرافی داشت. البته نتایج تست‌های بالینی هرکدام به‌تنهایی به این میزان قابل‌اطمینان نیست. در مطالعه ما بهترین نقطه برش تشخیصی در یافته‌های سونوگرافی در دیستال فلکسور رتیناکولوم ۷/۳ میلی مترمربع بود که حساسیت ۳۸٪، اختصاصیت ۱۷٪، ارزش اخباری مثبت ۶۹٪ و ارزش اخباری منفی ۵٪ داشت. همچنین در پروگزیمال فلکسور رتیناکولوم ۸/۵ میلی مترمربع حساسیت ۲۷٪، اختصاصیت ۴۲٪، ارزش اخباری مثبت ۶۶٪ و ارزش اخباری منفی ۱۱٪ داشت. بر اساس یافته‌های این تحقیق، ۹۱/۴٪ بیماران مورد مطالعه را زنان و ۸/۶٪ را مردان تشکیل دادند که از این تعداد ۸۸/۶٪ خانه‌دار، ۲/۸٪ قالیباف و ۸/۶٪ بیماران کارگر بودند. در مطالعه آرتی و همکاران (۱۳۸۴) ۸۵٪ بیماران زن و ۱۵٪ را مرد (۲۶)، مطالعه کریمی و همکاران (۱۳۹۷) ۷۵٪ بیماران را زن و ۲۵٪ را مرد (۲۷)، مطالعه صمدزاده و همکاران (۱۳۹۲) ۲۸/۶٪ را مرد و ۷۱/۴٪ را زن (۲۸)، مطالعه Rayegani و همکاران (۲۰۱۴) ۹۲/۹٪ بیماران را زن و ۷/۱٪ را مرد گزارش کردند (۲۹). با این حال در مطالعه عبدالوهاب (۱۳۸۶) ۷۳/۵٪ بیماران مرد و ۲۶/۵٪ آن‌ها را زنان تشکیل دادند (۳۰). میانگین سنی بیماران

حساسیت (۷۸/۹٪)، ویژگی (۸۲/۸٪)، ارزش اخباری مثبت (۹۱/۸٪) و ارزش اخباری منفی (۶۱/۵٪) به دست می آید که بالاتر از یافته‌های حاصل از مطالعه ما است (۳۲). در مطالعه ملکی و همکاران (۱۳۹۳) بالاترین دقت تشخیصی در نقطه برش ۹/۱۵ میلی‌متر مربع در قسمت ورودی تونل کارپال با حساسیت ۹۹/۲٪ و اختصاصیت ۸۸/۳٪ گزارش گردید که این میزان از یافته‌های مطالعه ما بالاتر گزارش گردید (۳۱). مطالعه Duncan و همکاران (۱۹۹۹)، افزایش سطح مقطع عصب مدین پروگزیمال به محل ورود به تونل کارپال، در محل ورود و در محل خروج از تونل بین دو گروه فوق اختلاف معنی‌داری نشان داد که به‌ویژه در محل ورودی تونل از نظر تشخیصی ۸۰٪ حساس و ۸۳٪ اختصاصی بود (۳۵). در مطالعه Rayegani و همکاران (۲۰۱۴) بیشترین ارزش تشخیصی مربوط به سونوگرافی دیستال مچ با حساسیت ۷۳/۸٪، اختصاصیت ۶۹/۰۵٪، ارزش اخباری مثبت ۷۰/۴٪ و ارزش اخباری منفی ۷۲/۵٪ بود (۲۹). مطالعه Klauer و همکاران (۲۰۰۹) نشان داد که در نظر گرفتن سطح مقطع عصب مدین برابر ۱۱ میلی‌متر مربع می‌تواند حساسیت ۹۹٪ و ویژگی ۸۶٪ داشته باشد (۳۶). مطالعه Katz و همکاران (۲۰۰۲) نیز بهترین سطح مقطع تشخیصی را ۱۱ میلی‌متر مربع ذکر کرد که حساسیت ۹۱٪ و ویژگی ۴۷٪ داشت (۳۷). همچنین در مطالعه ما یافته‌های بالینی شامل تست تینل، فالن و کمپرسیون حساسیت ۷۶٪، اختصاصیت ۷۵٪، ارزش اخباری مثبت ۹۴٪ و ارزش اخباری منفی ۳۹٪ را داشتند. این میزان در مطالعه نگهبی و همکاران (۱۳۸۵) که به بررسی ارزش تشخیصی تست فالن پرداختند، تست فالن حساسیت ۸۵/۳٪ و اختصاصیت ۸۸/۵٪ و تست تینل با حساسیت ۵۷٪ و اختصاصیت ۸۶٪ کمتر از مطالعه ما گزارش گردید (۳۸).

### نتیجه‌گیری

سندرم تونل کارپال، شایع‌ترین مونونوروپاتی کانونی فشارنده است که در تجربه بالینی دیده می‌شود. در حال حاضر تنها روش تشخیصی قابل‌اعتماد این سندرم، مطالعه

الکترودییاگنوزیس عصب مدیان در ناحیه مچ دست است. از معایب این روش، دردناک بودن، گران بودن و زمان‌بر بودن آن است. اخیراً سونوگرافی نیز به‌عنوان یک اقدام تشخیصی در سندرم تونل کارپال مطرح شده است. از آنجاکه سونوگرافی بدون درد بوده و هزینه کمی دارد، بیماران تمایل بیشتری به انجام آن دارند. همین‌ما را بر آن داشت با طراحی مطالعه حاضر به بررسی و مقایسه روش‌های تشخیصی سندرم تونل کارپال پردازیم. بر اساس نتایج مطالعه حاضر می‌توان نتیجه گرفت که یافته‌های بالینی به میزان زیادی در تشخیص سندرم تونل کارپال می‌تواند کمک‌کننده باشد. همین امر دقت بیشتر در انجام معاینات بالینی را الزامی می‌کند. برای رسیدن به حساسیت و اختصاصیت بیشتر، استفاده از چند معاینه بالینی به‌صورت هم‌زمان (انجام هم‌زمان تینل، فالن و کمپرسیون) توصیه می‌گردد. همچنین اندازه‌گیری سطح مقطع عصب مدیان به کمک سونوگرافی می‌تواند در تشخیص و درجه‌بندی شدت سندرم تونل کارپال مفید باشد. با استفاده از سونوگرافی به‌عنوان آزمون خط اول ممکن است به نحو مؤثری میزان مطالعات هدایت‌عصبی کاهش یابد. با این حال سونوگرافی نمی‌تواند جایگزین مطالعات هدایت‌عصبی در تشخیص سندرم تونل کارپال گردد.

### تشکر و قدردانی

این مقاله حاصل پایان‌نامه با عنوان بررسی ارزش تشخیصی معاینه بالینی و سونوگرافی در مقایسه با الکترودییاگنوزیس در تشخیص سندرم تونل کارپال در بیماران مراجعه‌کننده به درمانگاه ارتوپدی با علائم منطبق با سندرم تونل کارپال در سال ۱۳۹۶ مقطع دکتری عمومی پزشکی مربوط به آقای دکتر زانا رضانی تصویب‌شده در دانشگاه علوم پزشکی کردستان با کد طرح: IR.MUK.REC.1390/207 می‌باشد. نویسندگان مقاله از شورای پژوهشی دانشگاه علوم پزشکی کردستان جهت تأیید و تصویب این طرح تشکر و قدردانی می‌نمایند.

1. Chammas M. Carpal tunnel syndrome. *Chir Main*. 2014; 33(2): 75-94.
2. Jenkins DB. Flexor forearm in the upper limb. In: Hollinsheads Functional anatomy of the limbs and back. 8th ed. Philadelphia: W.B. Saunders; 2002. 153-60.
3. Shapiro BE, Preston DC. Entrapment and compressive neuropathies. *Med Clin North Am*. 2009; 93 (2): 285-315.
4. Blumental S, Herskoritz S, Verghese J. Carpal tunnel syndrome in older adults. *Muscle Nerve*. 2006; 34 (1): 78-83.
5. Aroori S, Spence RA. Carpal tunnel syndrome. *Ulster Med J*. 2008; 77(1):6-17.
6. Bradly WG, et al. *Neurology in Clinical Practice*. Butter Worth: Heinemann; 2004.
7. Lewis PR, Merritt S. *neurology*. Philadelphia: Lippincott Williams & Wilkins; 2000.
8. Tindall SC. Chronic injuries of peripheral nerves by entrapment. In: Youmans JR. *Neurological Surgery*. W.B Saunders. 1996; 2:182-2209.
9. Phillips E. Carpal tunnel and ulnar tunnel syndrome and stenosing tenosynovitis. In: S. Terry Canale, Campbells operative orthopaedics. New York: mosby; 1998:3685-94.
10. Koyuncuoglu HR, Kutluhan S, Yesildag A, Oyar O, Guler K, Ozden A. The value of ultrasonographic measurement in carpal tunnel syndrome in patients with negative electrodiagnostic tests. *Eur J Radiol*. 2005; 56: 365-69.
11. Mallohi A, Pulzl P, Trieb T, Piza H, Bodner G. Predictor of carpal tunnel syndrome: Accuracy of gray scale and color doppler sonography. *AJR*. 2006; 186(5):1240-5.
12. Buchberger W, Judmaier W, Birbamer G, Lener M, Schmidauer C. Carpal tunnel syndrome. *AJR*. 1992; 59: (4)793-8.
13. Beckman R, Visser LH. Sonography in the diagnosis of carpal tunnel syndrome: A critical review of the literature. *Muscle Nerve*. 2003; 27(1):26-33.
14. Sarria I, Cabada T, Cozcolluela R, Martinez-Berganza T, Garcia S. Carpal tunnel syndrome: Usefulness of sonography. *Eur Radiol*. 2000; 10(12):1920-5.
15. Gassner Em, Schocke M, Peer S, Schwabegger A, Jaschke W, Bodner G. Persistent median artery in the carpal tunnel: Color Doppler ultrasonographic finding. *J Ultrasound Med*. 2002; 21(4):455-61.
16. Mondelli M, Filippou G, Gallo A, Ferdiani B. Diagnostic utility of ultrasonography versus nerve conduction studies in mild carpal tunnel syndrome. *Arthritis Rheum*. 2008; 59(3):357-66.
17. El Miedany YM, Aty SA, Ashour S. Ultrasonography versus nerve conduction study in patients with carpal tunnel syndrome: Substantive or complementary tests?. *Rheumatology*. 2004; 43:887-95.
18. Atroshi I, Gummesson CH, Johnson R, Ournstein E. Diagnostic properties of nerve conduction tests in population based carpal tunnel syndrome. *BMC Musculoskelet Disord*. 2003; 4:34-8.
19. Redmond D, Rivner M. False positive electro diagnostic tests in carpal tunnel syndrome. *Muscle Nerve*. 1988; 11: 511-8.
20. Cevik MU, Altun Y, Uzar E, Acar A, Yucel Y, Arikanoglu A, et al. Diagnostic value of F-wave inversion in patients with early carpal tunnel syndrome. *NeurosciLett*. 2012; 508: 110-13.

21. Roll SC, Case-Smith J, Evans KD. Diagnostic accuracy of ultrasonography VS electromyography in carpal tunnel syndrome: A systematic review of literature. *Ultrasound in Med. & Biol.* 2011; 37(10):1539–53.
22. Descatha A, Huard L, Aubert F, Barbato B, Gorand O, Chastang JF. Meta-analysis on the performance of sonography for the diagnosis of carpal tunnel syndrome. *Semin Arthritis Rheum.* 2012; 41:914-22.
23. Bilkis S, Loreman DM, Eldridge JA, et al. Modified Phalen's test as an aid in diagnosing carpal tunnel syndrome. *Arthritis Care Res (Hoboken).* 2012; 64 (2): 287-9.
24. Ma H, Kim L. The diagnostic assessment of hand elevation test in carpal tunnel syndrome. *J Korean Neurosurg Soc.* 2012; 52 (5): 472-5
25. Dumitru D. *Electrodiagnostic medicine.* 2nd edition. Hanley & Belfus. 2001; 1058-62.
26. arti H, abrishamkar S, dahghan M. Comparison of treatment results of carpal tunnel syndrome by open surgical technique and arthroscopic release. *J Shahrekord Univ Med Sci.* 2005; 7(1):30-38.
27. Karimi N, Tabrizi N, Moosavi M, Yadanicharatti J. Prevalence of Carpal Tunnel Syndrome and Associated Risk Factors. *J Mazandaran Univ Med Sci.* 2017; 26(146): 179-84.
28. Samadzadeh S, Motameni M, Rezaei M, Rezaei C, Faroukhi J. The comparison between ultrasonography and electrodiagnosis value in diagnosing carpal tunnel syndrome, *J Kermanshah Univ Med Sci.* 2013; 17(4):e77101.
29. Rayegani S.M, Kargozar E, Eliaspour D, Raeissadat S.A, Sanati E, Bayat M. Diagnostic Value of Ultrasound Compared to Electro Diagnosis in Carpal Tunnel Syndrome. *Patient SafQualImprov.* 2014; 2(4):142-47.
30. Abdolvahab M. A study of the ergonomics carpal tunnel syndrome (C.T.S). *mrj.* 2007; 1 (1):11-15.
31. Maleki N, Azami A, Anari H, Iranparvar Alamdari M, Tavosi Z, Hajaty S. Value of ultrasonography in the diagnosis of carpal tunnel syndrome confirmed by nerve conduction study. *SJKU.* 2014; 19 (4):58-66.
32. Dalili A, Mardani--kivi M, Alizadeh A, Hatamian H, Hoseininejad M, Peyrazm H, et al. Comparison between Sonography and Electrodiagnostic Testing in the Diagnosis of Carpal Tunnel Syndrome. *JAP.* 2011; 2 (5):43-51
33. Aghamohammadi-Kalkhoran, M., Rostamnejad, M., AfzaliFard, H. Risk factors for carpal tunnel syndrome: A case-control study. *Journal of Paramedical Sciences & Rehabilitation.* 2013; 2(1): 49-54.
34. Buchberger W, Judmaier W, Birbamer G, Lener M, Schmidauer C. Carpal tunnel syndrome. *AJR.* 1992; 59(4):793-8.
35. Duncan I, Sullivan P, Lomas F. Sonography in the diagnosis of carpal tunnel syndrome. *AJR.* 1999; 173(3):681-4.
36. Klauser AS, Halpern EJ, De Zordo T, Feuchtner GM, Arora R, Gruber J, et al. Carpal tunnel syndrome assessment with US: Value of additional cross-sectional area measurements of the median nerve in patients versus healthy volunteers. *Radiology.* 2009; 250(1):171-7.
37. Katz JN, Simmons BP. Clinical practice: Carpal tunnel syndrome. *N Engl J Med.* 2002; 346(23):1807-12.
38. Negahi A, Rahimi A. Diagnostic value of phalen's test and nerve conduction velocity in carpal tunnel syndrome. *Hormozgan Medical Journal.* 2007, 11(2); 103-7.