

Biochemical and histopathological study on preventive effects of *Punica granatum* L. extract on fatty liver disease in the rats receiving high fat diet.

Amiry H., Graduate veterinary Medicine¹, Fakour Sh., PhD², Akradi L., PhD³

1. Graduate of Faculty of Veterinary Medicine, Sanandaj Branch Islamic Azad University, Sanandaj, Iran.

2. Associate professor of large animal internal medicine, Department of Clinical Sciences, Faculty of Veterinary Medicine, Sanandaj Branch Islamic Azad University, Sanandaj, Iran (Corresponding author), Tel: 087- 33367117, Fakours@yahoo.com.

3. Assistant professor of Pathology, Department of Pathology, Faculty of Veterinary Medicine, Sanandaj Branch Islamic Azad University, Sanandaj, Iran.

ABSTRACT

Background and Aim: Non-alcoholic fatty liver disease (NAFLD) is recognized as a metabolic liver disease in the world. The purpose of this study was to investigate the preventive effects of *Punica granatum* extract on fatty liver disease in the rats receiving high fat diet.

Material and Methods: In this study rats were divided into 6 groups: healthy control, feeding with high fat diet, feeding with high fat diet plus clofibrate and feeding with high fat diet plus *Punica granatum* extract with different doses for 6 weeks. At the end of the experiment biochemical indices including LDL, HDL, triglyceride and cholesterol, hepatic enzymes (AST, ALT, ALP) and concentrations of GPX, SOD, and CAT antioxidants in serum were measured. After histopathologic examinations and grading of fatty liver the groups were compared with one another.

Results: High-fat diet group showed statistically significant increase in hepatic enzymes, cholesterol, triglyceride and LDL compared to other groups. Whereas high dose extract and clofibrate groups showed statistically significant increase in HDL and antioxidant activity compared to other groups. The results of histopathological examination showed fatty liver changes of grade 4 in the high-fat diet, grade 1 in the extract and grade zero in the clofibrate groups.

Conclusion: The results of this study showed the preventive effect of Kurdistan native *Punica* on fatty liver disease which is related to its antioxidant properties.

Key words: *Punica* extract, Fatty liver, Hepatic enzyme, Antioxidant, Biochemical studies.

Received: Jan 16, 2018 **Accepted:** May 22, 2018

مطالعه بیوشیمیایی و هیستوپاتولوژی اثرات پیشگیرانه عصاره میوه انار (Punica granatum L.) در بیماری کبد چرب در موش های تغذیه شده با جیره پرچرب

حسین امیری^۱، شاهین فکور^۲، لقمان اکرادی^۳

۱. دانش آموخته دانشکده دامپزشکی دانشگاه آزاد اسلامی واحد سنندج، سنندج، ایران.

۲. دانشیار بیماری های داخلی، گروه علوم درمانگاهی دانشکده دامپزشکی دانشگاه آزاد اسلامی واحد سنندج، سنندج، ایران (مولف مسئول)، تلفن ثابت: ۰۸۷-۳۳۳۶۷۱۱۷-۰۸۷، fakours@yahoo.com

۳. استادیار پاتولوژی، گروه میکروبیولوژی دانشکده دامپزشکی دانشگاه آزاد اسلامی واحد سنندج، سنندج، ایران.

چکیده

زمینه و هدف: کبد چرب غیر الکلی به عنوان یک بیماری متابولیکی کبد در جهان شناخته شده است. هدف از این مطالعه بررسی اثر پیشگیرانه عصاره آبی انار بومی منطقه کردستان از ایجاد کبد چرب در اثر رژیم غذایی پرچرب در موش می باشد. **روش بررسی:** در این مطالعه، ۴۸ سر موش به ۶ گروه شاهد، تغذیه با جیره پرچرب، تغذیه با جیره پرچرب و درمان با کلوفیبرات و سه گروه تغذیه با جیره پرچرب و تغذیه با عصاره انار با دوز های مختلف به مدت ۶ هفته تقسیم گردیدند. در پایان پارامترهای بیوشیمیایی HDL-LDL، تری گلیسرید و توتال کلسترول، آنزیم های کبدی ALT، AST، ALP و آنتی اکسیدان های GPX-SOD-CAT سرم اندازه گیری شدند. با کمک مطالعات هیستوپاتولوژی کبد ضمن درجه بندی، پاسخ گروه های مورد مطالعه مقایسه گردیدند.

یافته ها: در گروه با رژیم پرچرب، آنزیم های کبدی، کلسترول، تری گلیسرید و LDL افزایش معنی داری را در مقایسه با سایر گروهها نشان دادند. اما HDL و آنتی اکسیدان ها در گروه با بالاترین میزان مصرف عصاره و گروه کلوفیبرات افزایش معنی داری را نسبت به سایر گروهها نشان دادند. مطالعات آسیب شناسی تغییر سلول های چربی کبد در گروه پرچرب را در درجه ۴ اما در گروههای عصاره انار و کلوفیبرات بترتیب درجات ۱ و صفر را نشان داد.

نتیجه گیری: نتایج مطالعه نشان داد که عصاره انار بومی کردستان با توجه خواص آنتی اکسیدانی آن اثر پیشگیرانه از سندروم کبد چرب دارد و با افزایش دوز عصاره، نتیجه بهتری حاصل می گردد.

کلیدواژه ها: عصاره انار، آنزیم کبدی، بیوشیمیایی، آنتی اکسیدان، کبد چرب

وصول مقاله: ۹۶/۱۰/۲۶ اصلاحیه نهایی: ۹۷/۲/۲۲ پذیرش: ۹۷/۳/۱

کبد چرب یک سندروم متابولیک است که شامل حالات بالینی مختلف از استئاتوز ساده تا استئاتوهپاتیت، فیروز و بیماری پیشرفته کبدی در غیاب مصرف الکل در انسان می‌باشد که در انسان با نام کبد چرب غیرالکلی (Non alcoholic fatty liver disease) شناخته می‌شود (۱). بیماران مبتلا به NAFLD در مقایسه با افراد سالم مرگ و میر بالاتری دارند (۲). مطالعات طولانی مدت نشان می‌دهند که رایج‌ترین علت مرگ و میر در بیماران مبتلا به NAFLD، بیماری‌های قلبی-عروقی می‌باشد (۳). دیابت و اختلالات لپیدی که از عوارض بیماری NAFLD هستند، بیماران را مستعد ابتلاء به بیماری‌های قلبی-عروقی می‌نمایند (۴). افزایش سطوح کلسترول تام (TG) در خون به عنوان یک عامل قوی ابتلاء به بیماری‌های عروق کرونری قلب در نظر گرفته می‌شود (۵). افزایش خفیف تا متوسط آمینوترانسفرازهای کبدی، آلانین ترانسفراز (ALT) و آسپارت آمینوترانسفراز (AST) یکی از رایج‌ترین علامت‌های آزمایشگاهی است که در ارزیابی و تشخیص NAFLD به کار گرفته می‌شود. در واقع NAFLD دلیل اصلی افزایش آنزیم‌های کبدی در بیش از ۹۰٪ موارد است. علت کبد چرب غیرالکلی بطور کامل شناخته شده نمی‌باشد. نقش مقاومت انسولین، چاقی و استرس اکسیداتیو را در ایجاد و پیشرفت بیماری ایفا می‌کنند. تا به امروز فرضیه مورد قبول برای توضیح بیماری زایی کبد چرب غیرالکلی، فرضیه دو ضربه می‌باشد: مقاومت انسولین به عنوان اولین ضربه منجر به تجمع چربی در کبد می‌شود و در پی آن کبد نسبت به ضربه دوم که استرس اکسیداتیو از منابع مختلف است حساس تر می‌شود. استرس ناشی از گونه‌های فعال اکسیژن میتوکندریایی، اندوتوکسین‌ها، سیتوتوکسین‌ها و توکسین‌های محیطی است. استرس اکسیداتیو می‌تواند پراکسیداسیون چربی را در غشای سلول‌های کبدی افزایش دهد. درمان‌های کنونی NAFLD شامل

ایجاد اصلاحاتی در رژیم غذایی، افزایش فعالیت بدنی، دارو درمانی و جراحی می‌باشد (۶).

انار (Punica granatum) از تیره Punicaceae یک درخت کوچک با پتانسیل بالای سلامت زایی است که به طور عمده در ایران و هند و ایالات متحده آمریکا و کشورهای خاور دور رشد می‌کند (۷) بخش‌های خوراکی میوه انار شامل ۷۸٪ آب و ۲۲٪ دانه است (۸). آب انار حاوی تانن‌ها، الاجیتانین‌ها، آنتوسیانین‌ها، کاتچین‌ها، گالیک اسید و الاجیک اسید و ویتامین‌های C و E است (۹-۱۳). کاتچین‌ها به دلیل ساختار کاتکولی خود به فلزات می‌چسبند و مانع از تشکیل رادیکال آزاد می‌شود (۱۴). اسید گالیک موجود در عصاره انار به عنوان یک آنتی‌اکسیدان قوی مطرح است. که از سلول‌ها در برابر آسیب‌های اکسیداتیو بدون آسیب رساندن به سلول‌های سالم، حفاظت می‌کند. پلی‌فنل‌ها (الاجیتانین‌ها و اسید الاجیک)، پلی‌فنل‌های اکسیداز و فعالیت پراکسیداز از فراوان‌ترین ترکیبات آنتی‌اکسیدانی اندام‌های مختلف انار است که از DNA سلولی در برابر استرس‌های اکسیداتیو و فعالیت رادیکال آزاد محافظت می‌کنند (۱۵ و ۱۶). استرس اکسیداتیو زمانی ایجاد می‌شود که بالانس بین گونه‌های واکنشگر اکسیژن (ROS) و آنتی‌اکسیدان‌ها بر هم بخورد. گونه‌های فعال اکسیژن (شامل پراکسید هیدروژن، رادیکال‌های سوپراکسید و رادیکال‌های هیدروکسیل) مشتق از متابولیسم اکسیژن در شرایط نامتعادل اکسیداسیون و احیای درون سلولی می‌توانند آسیب‌های شدیدی به غشاهای سلولی و ملکول‌های درشت سلولی مانند پروتئین‌ها، چربی‌ها و DNA وارد کنند (۲۰-۱۷). انار به دلیل غنی بودن از آنتی‌اکسیدان‌ها و پلی‌فنل‌ها و اثرات ضدسرطانی ناشی از آن امروزه توجه بیشتر محققین را جلب نموده است (۲۱). پونیکالازین از ترکیبات اصلی در تضعیف پرولیفراسیون و مهاجم سلول‌های سرطانی است که این اثر را با مهار مسیر B-کاتین ایجاد می‌کند (۲۲).

جهاد کشاورزی استان کرمانشاه جهت شناسایی و تأیید جنس، گونه و زیرگونه ارسال شد. سپس ابتدا دانه‌های انار جدا گردیده و توسط میکسر خانگی با هم مخلوط شد سپس آب انار خالص سازی شد و برای حفظ بیشتر مواد آنتی‌اکسیدانی تا زمان عصاره گیری فریز گردید. هسته‌های انار پس از تبدیل به پودر در سایه خشک شد و به نسبت ۱ به ۵ با آب انار مخلوط گردیده سپس به همان نسبت آب انار، آب مقطر افزوده شد و ۲۴ ساعت در دمای یخچال در مجاورت هم نگهداری شدند. سپس مخلوط حاصله را به مدت ۲ ساعت با دمای ۴۰ درجه سانتی گراد دما داده و هم‌زمان هم زده، سپس به مدت ۲۴ ساعت در دمای محیط گذاشته و پس از طی زمان مربوطه عصاره توسط کاغذ واتمن شماره ۲ صاف گردید. عصاره اولیه وارد دستگاه تقطیر در خلاء (روتاری با پمپ خلاء) گردیده و در دمای ۸۰ درجه سانتی گراد و مدت زمان یک ساعت، حلال تبخیر شد. به این ترتیب عصاره تغلیظ شده به دست آمد (۲۵).

ایجاد مدل، تیمار و روش جمع آوری داده‌ها:

۶ گروه مورد آزمایش به گروه شاهد با رژیم غذایی استاندارد، گروه با رژیم غذایی پرچرب علاوه بر رژیم استاندارد، گروه با مصرف داروی کلوفیبرات علاوه بر رژیم استاندارد و پرچرب و سه گروه با مصرف مقادیر متفاوت عصاره انار علاوه بر رژیم استاندارد و پرچرب تقسیم شدند (جدول ۱). این رژیم غذایی مدت ۶ هفته ادامه یافت و برای ایجاد استئاتوز کبدی از امولسیون پرچرب (جدول ۲) به صورت خوراکی و از طریق گاواژ روزانه به مدت ۶ هفته بر اساس روش ارائه شده توسط ZOU و همکاران به موش‌ها خوراندند (۲۶).

هدف از مطالعه حاضر بررسی اثر عصاره میوه انار (Punica granatum L.) بومی استان کردستان در پیشگیری از بیماری کبد چرب در موش‌های رت تغذیه شده با جیره پرچرب می باشد و رویکرد این ارزیابی مطالعه هیستوپاتولوژی در کبد و پارامترهای بیوشیمیایی (TG-CHOL-HDL-LDL) آنزیم‌های کبدی (AST-ALT-ALP) و آنتی‌اکسیدان‌ها (CAT-SOD-GPX) می باشد به گونه ای که بتوان نتایج این مطالعه را بعنوان یک مطالعه بنیادین و کاربردی در بیماری متابولیک کبد چرب بکار برد.

روش بررسی

این مطالعه از نوع مداخله ای - تجربی می باشد، که در آن ۴۸ سر موش صحرایی نر نژاد ویستار ۰ تهیه شده از دانشگاه رازی کرمانشاه) در محدوده وزنی 20 ± 200 گرم استفاده گردید. حیوانات در قفس‌هایی از جنس پروپیلن و در محیطی با دوره‌های روشنایی/ تاریکی ۱۲ ساعته با دمای 23 ± 2 سانتیگراد و دسترسی آزادانه و یکسان به آب و غذا تا پایان مطالعه نگهداری شدند. روش نمونه‌گیری و تقسیم به طور تصادفی انجام شد. تمام آزمایش‌ها مطابق با راهنمای مراقبت و استفاده از حیوانات آزمایشگاهی (نشریه مؤسسه ملی سلامت شماره ۸۵-۲۳ تجدید نظر شده ۱۹۸۵) انجام شد. در این مطالعه حیوانات به ۶ گروه ($n=8$) تقسیم شدند. تعداد نمونه‌ها بر اساس واریانس کم داده‌های نتایج قبلی و مطالعات حیوانی انجام شده مشابه، انتخاب شد (۲۳ و ۲۴).

عصاره گیری:

با حضور در باغات منطقه اورامانات بدون واسطه، انار بومی منطقه خریداری گردید و به قسمت هرباریوم مرکز تحقیقات

جدول ۱: رژیم غذایی، دارو و عصاره انار در ۶ گروه مورد مطالعه

رژیم غذایی استاندارد	گروه ۱ شاهد
رژیم غذایی استاندارد + ۱۰ mg/kg امولسیون پرچرب	گروه ۲ امولسیون پرچرب
رژیم استاندارد + ۱۰ mg/kg امولسیون پرچرب + ۳۲۰ mg/kg کلوفیرات	گروه ۳ کلوفیرات
رژیم استاندارد + ۱۰ mg/kg امولسیون پرچرب + ۱۰۰ mg/kg عصاره انار	گروه ۴ عصاره انار
رژیم استاندارد + ۱۰ mg/kg امولسیون پرچرب + ۲۰۰ mg/kg عصاره انار	گروه ۵ عصاره انار
رژیم استاندارد + ۱۰ mg/kg امولسیون پرچرب + ۴۰۰ mg/kg عصاره انار	گروه ۶ عصاره انار

جدول ۲: ترکیب رژیم غذایی امولسیون پرچرب

میزان (گرم)	ترکیب
۴۰۰	روغن ذرت
۱۵۰	ساکارز
۸۰	پودر کامل شیر
۱۰۰	کلسترول
۱۰	سدیم دی اکسی کولات
۳۶/۴	توئین ۸۰
۳۱/۱	پروپیلن گلیکول
۲/۵	مولتی ویتامین
۱۰۰	نمک
۱/۵	مواد معدنی مخلوط
۳۰۰ میلی لیتر	آب مقطر

در پایان روز ۴۲ با تزریق با عضلانی کتامین ۵۰ mg/kg و زایلازین ۱۰ mg/kg (ساخت کمپانی Alfasan و Gedeon) بیهوش شدند (۲۵) و ناحیه میانی شکم کاملاً تراشیده شده و با الکل ۷۰٪ و بتادین ضد عفونی شد. سپس یک شکاف طولی به اندازه ۳ سانتیمتر در خط میانی شکم ایجاد و با کمک سرنگ انسولین بطور مستقیم از قلب آنها خونگیری بعمل آمد. و پس از سانتریفیوژ با سرعت ۳۰۰۰ دور در دقیقه سرم جدا گردید. سپس پارامترهای بیوشیمیایی (TG-AST-CHOL-HDL-LDL) و آنزیم های کبدی (AST-ALT-ALP) با استفاده از کیت Biosystem ساخت کشور اسپانیا و آنتی اکسیدان های (GPX-SOD-CAT) با استفاده از کیت Zellbio ساخت کشور آلمان بر مبنای روش کالریمتریک و با استفاده از روش اسپکتروفتومتریک اندازه گیری گردید. همزمان با باز کردن محوطه بطنی موش ها از کبد نیز نمونه برداری بعمل آمد. (۲۴) تا با تهیه مقاطع میکروسکوپی و رنگ آمیزی هماتوکسیلین اتوزین و رنگ آمیزی اختصاصی PAS (Periodic Acid Schiff)، ضمن بررسی سلول های چربی کبد و درجه بندی آن،

در پایان روز ۴۲ با تزریق با عضلانی کتامین ۵۰ mg/kg و زایلازین ۱۰ mg/kg (ساخت کمپانی Alfasan و Gedeon) بیهوش شدند (۲۵) و ناحیه میانی شکم کاملاً تراشیده شده و با الکل ۷۰٪ و بتادین ضد عفونی شد. سپس یک شکاف طولی به اندازه ۳ سانتیمتر در خط میانی شکم ایجاد و با کمک سرنگ انسولین بطور مستقیم از قلب آنها خونگیری بعمل آمد. و پس از سانتریفیوژ با سرعت ۳۰۰۰ دور در دقیقه سرم جدا گردید. سپس پارامترهای بیوشیمیایی (TG-AST-CHOL-HDL-LDL) و آنزیم های کبدی (AST-ALT-ALP) با استفاده از کیت Biosystem ساخت کشور اسپانیا و آنتی اکسیدان های (GPX-SOD-CAT) با استفاده از کیت Zellbio ساخت کشور آلمان بر مبنای روش کالریمتریک و با استفاده از روش اسپکتروفتومتریک اندازه گیری گردید. همزمان با باز کردن محوطه بطنی موش ها از کبد نیز نمونه برداری بعمل آمد. (۲۴) تا با تهیه مقاطع میکروسکوپی و رنگ آمیزی هماتوکسیلین اتوزین و رنگ آمیزی اختصاصی PAS (Periodic Acid Schiff)، ضمن بررسی سلول های چربی کبد و درجه بندی آن،

لیپیدی (تری گلیسرید، کلسترول، HDL، LDL)، و غلظت عوامل آنتی اکسیدانت ها شامل (CAT, SOD, GPX) در ۶ گروه مورد مطالعه در جداول ۳ تا ۶ آمده است. افزایش آنزیم های کبدی در گروه موش های با رژیم غذایی پرچرب، از القا کبد چرب و آسیب این سلول ها در طی ۶ هفته حکایت داشت درحالیکه گروه های با مصرف عصاره انار و مصرف کلوفیبرات بطور معنی داری از افزایش آنزیم های کبدی بخصوص AST و ALT جلوگیری نموده است ($P < 0.05$) (که این نتیجه مبین جلوگیری از آسیب سلول های کبدی در موش های با مصرف عصاره انار و داروی کلوفیبرات است. همچنین نتایج پروفایل لیپیدی افزایش معنی داری را در تری گلیسرید، کلسترول، LDL و کاهش HDL در گروه موش های با رژیم غذایی پر چرب در مقایسه با گروه های با مصرف عصاره انار و داروی کلوفیبرات نشان داد ($P < 0.05$)).

نتایج مطالعه درفعالیت پارامترهای آنتی اکسیدانت، شامل SOD, GPX, CAT در گروه های با عصاره انار و کلوفیبرات در مقایسه با موش های با رژیم غذایی پرچرب افزایش معنی داری را نشان داد ($P < 0.05$)

تغییرات سلول ها در گروه های مورد مطالعه مقایسه کردند. وجود سلول های چربی به میزان تقریبی تا ۲۵٪، ۵۰-۲۵٪، ۷۵-۵۰٪ و بیش از ۷۵٪ بترتیب درجات ۱ تا ۴ کبد چرب را نشان می دهد. رنگ آمیزی PAS به منظور تفکیک سلول های چربی از گلیکوژن صورت گرفت.

آنالیز آماری:

برای تحلیل داده ها از بسته نرم افزاری SPSS21 استفاده شد. داده ها بصورت میانگین \pm انحراف معیار (Mean \pm SE) و فراوانی به ترتیب برای متغیرهای کمی و کیفی بیان شده است. نرمال بودن توزیع داده ها با استفاده از آزمون Kolmogorof-smirnof ارزیابی شد و اختلاف معنا دار بین گروه ها توسط آزمون ANOVA و آزمون تعقیبی توکی مورد بررسی قرار گردیده و برای مقایسه درجات هیستوپاتولوژیک استئاتوز کبد بین گروه های مورد مطالعه از مطالعه توصیفی درجه بندی استئاتوز ۱ تا ۴ استفاده شد و اختلافات در سطح ۵ درصد معنی دار تلقی گردید.

یافته ها

نتایج مطالعه حاضر در آنزیم های کبدی شامل ALT, AST, ALP، پارامترهای بیوشیمیایی شامل پروفایل

جدول ۳: میانگین \pm انحراف معیار آنزیم های کبدی در ۶ گروه مورد مطالعه

ALP(IU/L)	AST(IU/L)	ALT(IU/L)	گروه ها
۷۲۸/۰۰ \pm ۱۲۲/۴۸	۲۱۱/۸۷ \pm ۱۴۵/۹۵ ^a	۴۱/۱۲ \pm ۸/۹۶ ^a	عصاره انار ۱۰۰
۶۸۵/۵۷ \pm ۲۱۸/۷۸	۱۱۱/۰۰ \pm ۷۷/۴۳ ^b	۴۴/۸۷ \pm ۱۶/۶۴ ^b	عصاره انار ۲۰۰
۳۵۶/۰۰ \pm ۱۷۲/۳۴ ^a	۷۳/۳۷ \pm ۸۷/۹۵ ^c	۴۲/۷۵ \pm ۱۲/۵۱ ^c	عصاره انار ۴۰۰
۷۲۴/۷۵ \pm ۱۳۱/۷۵	۶۸/۲۵ \pm ۱۱۶/۸۷ ^d	۳۶/۸۷ \pm ۶/۸۵ ^d	کلوفیبرات
۸۳/۵۰ \pm ۷۴/۴۸ ^b	۱۸۵/۵۰ \pm ۶۶/۰۱ ^e	۸۵/۰۰ \pm ۱۴/۱۶ ^e	امولسیون پرچرب
۶۹۳/۶۶ \pm ۲۱۶/۹۵ ^c	۴۶/۳۳ \pm ۸/۳۸ ^f	۵۳/۰۰ \pm ۴/۵۸ ^f	شاهد

حروف متفاوت (a, b, c, ...) در یک ستون نشان از اختلاف معنی داری دارد ($P < 0.05$).

جدول ۴: میانگین \pm انحراف معیار پروفایل لیپیدی در ۶ گروه مورد مطالعه

گروه ها	CHOL(mg/dl)	HDL(mg/dl)	LDL(mg/dl)	TG(mg/dl)
عصاره انار ۱۰۰	۱۰۷/۱۲ \pm ۳۱/۸۱ ^a	۲۶/۶۲ \pm ۶/۸۶	۶۲/۵۰ \pm ۱۱/۰۹	۱۲۶/۶۲ \pm ۴۰/۳۰ ^a
عصاره انار ۲۰۰	۸۶/۷۵ \pm ۱۷/۶۶ ^b	۲۶/۲۵ \pm ۵/۰۶	۵۷/۲۵ \pm ۸/۹۴	۹۹/۶۲ \pm ۳۷/۶۱ ^b
عصاره انار ۴۰۰	۸۵/۲۵ \pm ۲۲/۰۶ ^c	۳۰/۷۵ \pm ۷/۸۱ ^a	۵۰/۸۷ \pm ۱۱/۰۵ ^a	۹۰/۱۲ \pm ۳۲/۶۳ ^c
کلوفیرات	۷۳/۶۲ \pm ۱۶/۸۰ ^d	۲۷/۰۰ \pm ۷/۸۵	۴۹/۱۲ \pm ۱۴/۳۴ ^b	۹۹/۱۲ \pm ۳۹/۶۸ ^d
امولسیون پرچرب	۲۱۲/۵۰ \pm ۱۵/۷۹ ^e	۱۹/۲۵ \pm ۸/۱۳ ^b	۹۵/۲۵ \pm ۱۱/۹۰ ^c	۲۵۶/۶۲ \pm ۴۱/۷۱ ^e
شاهد	۷۹/۰۰ \pm ۶/۰۰ ^f	۲۵/۳۳ \pm ۷/۵۷	۴۸/۰۰ \pm ۱۲/۱۶ ^d	۱۱۰/۰۰ \pm ۳۳/۶۰ ^f

حروف متفاوت (a, b, c, ..., f) در یک ستون نشان از اختلاف معنی داری دارد $P < 0.05$

جدول ۵: میانگین \pm انحراف معیار عوامل آنتی اکسیدانت در ۶ گروه مورد مطالعه

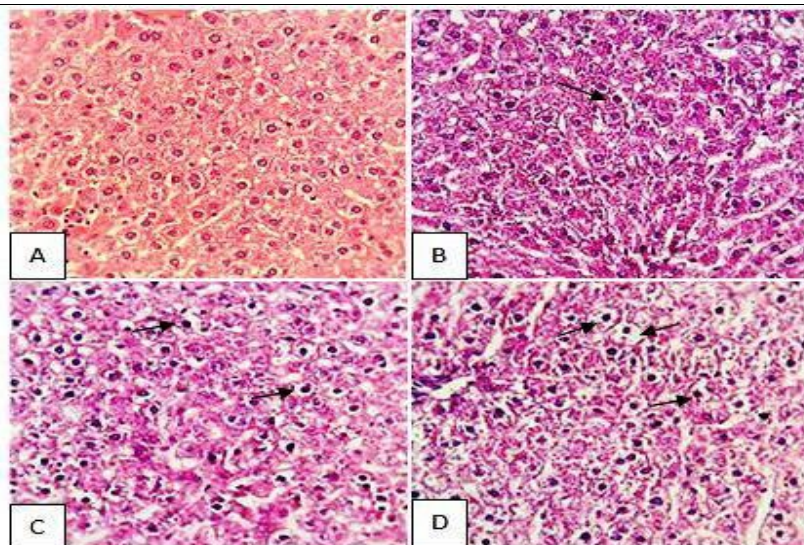
گروه ها	GPX(IU/ml)	CAT(IU/ml)	SOD(IU/ml)
عصاره انار ۱۰۰	۱۹۴/۷۵ \pm ۳۲/۰۲	۱/۵۱ \pm ۰/۶۵	۳۹/۰۸ \pm ۱۲/۰۳ ^a
عصاره انار ۲۰۰	۲۵۶/۵۰ \pm ۴۱/۹۰	۱/۰۴ \pm ۰/۸۰	۴۲/۴۳ \pm ۷/۳۸ ^b
عصاره انار ۴۰۰	۲۹۳/۸۷ \pm ۵۴/۸۱ ^a	۳/۸۵ \pm ۰/۴۴ ^a	۴۶/۳۵ \pm ۱۱/۳۱ ^c
کلوفیرات	۳۲۵/۰۰ \pm ۶۴/۸۹ ^b	۳/۰۷ \pm ۰/۷۳ ^b	۴۴/۸۲ \pm ۸/۲۱ ^d
امولسیون پرچرب	۲۴۱/۱۲ \pm ۳۵/۲۷ ^c	۱/۱۰ \pm ۷/۳۵ ^c	۲۶/۴۳ \pm ۳/۷۰ ^e
شاهد	۳۱۲/۳۳ \pm ۲۱/۵۰	۲/۵۶ \pm ۰/۲۰	۲۹/۸۰ \pm ۳/۷۰ ^f

حروف متفاوت (a, b, c, ..., f) در یک ستون نشان از اختلاف معنی داری دارد $P < 0.05$

نتایج هیستوپاتولوژیک:

در تصویر ۱ مقاطع میکروسکوپی کبد با رنگ آمیزی هماتوکسیلین اتوزین دیده می شود که تجمع سلول های چربی دیده می شود و این تجمع چربی بوسیله رنگ آمیزی اختصاصی PAS تایید شد. تغییرات هیستوپاتولوژی کبد به صورت تغییر چربی هپاتوسیت ها بر اساس شدت ضایعه طبق روش های استاندارد از ۰ تا ۴ طبقه بندی می شود. درجه صفر: بدون استئاتوز که در گروه های شاهد و کلوفیرات حاصل شد درجه ۱+ : کمتر از ۲۵ درصد هپاتوسیت ها دچار استئاتوز هستند که در گروه عصاره انار با ۴۰۰ میلی گرم حاصل شد

درجه ۲+ : بین ۲۶ تا ۵۰ درصد هپاتوسیت ها دچار استئاتوز هستند که در گروه عصاره انار با ۲۰۰ میلی گرم دیده شد، درجه ۳+ : بین ۵۱ تا ۷۵ درصد هپاتوسیت ها دچار استئاتوز هستند که در گروه با عصاره انار ۱۰۰ میلی گرم و درجه ۴+ : بیش از ۷۶ درصد که در گروه با مصرف امولسیون پرچرب نشان داده شد .



تصویر ۱: مقاطع میکروسکوپی کبد. کبد نرمال (A) و هپاتوسیت‌های حاوی واکوتول‌های چربی (پیکان تیره) در درجات مختلف یک مثبت (B)، دو مثبت (C) و سه مثبت (D). بزرگنمایی $400\times$ ، رنگ آمیزی H&E

بحث

همانطور که قبلاً اشاره شد افزایش آنزیم‌های کبدی در سرم یکی از یافته‌های آزمایشگاهی آسیب بافت کبدی می‌باشد. در مطالعه حاضر افزایش این آنزیم‌ها در گروه موش‌های با رژیم غذایی پرچرب از القا کبد چرب و آسیب این سلول‌ها در طی ۶ هفته حکایت داشت. که این نتیجه با نتایج مطالعه اخلاصی و همکاران و تحویلان و همکاران هم خوانی داشت. در مطالعه تحویلان اثر حفاظتی انار بر روی استرس اکسیداتیو و سمیت ناشی از متوترکسات را بررسی کردند و مشاهده کردند که استفاده از عصاره انار می‌تواند باعث کاهش معنی‌دار در آنزیم‌های ALT و ALP و AST شود (۲۸ و ۲۷). با توجه به ارتباط دیابت و سندروم کبد چرب، عثمان و همکاران تأثیر عصاره انار را بر روی موش‌های دیابتی سنجیدند و دریافتند که آنزیم‌های کبدی ALT و AST قبل از استفاده از عصاره افزایش معنی‌داری داشته‌اند ولی بعد از استفاده از عصاره انار آنزیم‌های آسیب کبدی به میزان گروه کنترل ترکیب شدند (۲۹). صادقی پور و همکاران دریافتند که عصاره انار به‌طور معنی‌داری میزان ALT و ALP را در

خون کاهش می‌دهد (۳۰) و همچنین در مطالعه الشعی و همکاران دریافتند که عصاره انار دارای خواص حفاظت کبدی است و سبب کاهش معنی‌دار ALT و AST شده است (۳۱).

در گروه‌های با مصرف عصاره انار و مصرف کلوفیبرات بطور معنی‌داری از افزایش آنزیم‌های کبدی بخصوص ALT و AST جلوگیری کرد. که این نتیجه مبین جلوگیری از آسیب سلول‌های کبدی در موش‌های با مصرف عصاره انار و داروی کلوفیبرات است. عبدالرزاق و همکاران نیز در مطالعه‌ای پس از القا فیروز کبدی در اثر مصرف پوست انار را در کاهش آنزیم‌های آلانین آمینوترانسفراز و آلکالن فسفاتاز مبین نقش آن در بهبود آسیب کبدی دانسته‌اند (۳۲).

همچنین در مطالعه حاضر نتایج پروفایل لیپیدی افزایش معنی‌داری را در تری‌گلیسرید، کلسترول، LDL و کاهش HDL در گروه موش‌های با رژیم غذایی پرچرب در مقایسه با گروه نشان داد. به عبارت دیگر هیپرتریگلیسریدمی و هیپرکلسترولمی ناشی از رژیم غذایی پرچرب منجر به تجمع تریگلیسریدها در سلول‌های کبدی گردیده‌اند. هیپر

کلسترومی، هیپرترگلیسریدمی، میزان کم HDL و سطوح بالای LDL در سرم اختلالاتی هستند که در هومئوستاز لیپیدی مبتلایان به استئاتوز کبد رخ می دهد. نتایج این مطالعه نشان داد که عصاره انار بویژه در غلظت های بالا مشابه داروی کلوفیبرات با بهبود بخشیدن در متابولیسم چربی، از تشکیل واکوئل های چربی و تجمع چربی در کبد بدنال تغذیه با رژیم غذایی پر چرب جلوگیری می کند. حسن و همکاران در موش های با کبد چرب تغییرات CHOL، TG و HDL را بررسی کردند و مشاهده کردند که گروه حفاظت کبدی در مقایسه با گروه کنترل تغییر معنی داری نکرده است ولی در مقایسه با گروه کبد چرب کاهش معنی دار در سطح CHOL و TG و افزایش معنی دار در سطح HDL مشاهده کردند (۳۳). مطالعه کومار و همکاران در استفاده از پوست انار در رژیم غذایی جوجه های گوشتی کاهش معنی داری را در سطح کلسترول خون نشان داد (۳۴) و همچنین صادقی پور و همکاران اثر عصاره پوست انار را در موش های تغذیه شده با جیره پرچرب بررسی کردند و دریافتند که در میزان CHOL و TG و LDL کاهش معنی داری به وجود آمده است در حالی که HDL در گروه چربی با دوز بالا در مقایسه با گروه کنترل زیاد شده بود (۳۰). مطالعات نشان داده است آب انار می تواند منجر به افزایش بیان و فعالیت آنزیم پاراکسوناز ۱ (Paraoxonase 1) گردد. این آنزیم دارای خواص آنتی اکسیدانی می باشد و از LDL و HDL در برابر اکسیداسیون محافظت می کند. فعالیت سرمی این آنزیم در افراد دچار دیابت، هیپرکلسترولمی و مشکلات قلبی-عروقی کاهش می یابد. آب انار از طریق کاهش پراکسیدهای چربی و یا اثر مستقیم بر این آنزیم، منجر به افزایش فعالیت آن می شود (۳۶ و ۳۵).

در مطالعه Mozaffari و همکاران ارتباط مثبت بین فعالیت آنزیم پاراکسوناز ۱ و غلظت HDL-C مشاهده شده است (۳۷).

نتایج مطالعه حاضر در بررسی پارامترهای آنتی اکسیدانت نشان داد که فعالیت عوامل آنتی اکسیدانت GPX, SOD و CAT در موش های با رژیم غذایی پرچرب در مقایسه با گروه های سالم و با عصاره انار و کلوفیبرات کاهش معنی داری را نشان می دهد. به عبارت دیگر موش های با رژیم غذایی پرچرب به دلیل اختلال در پتانسیل آنتی اکسیدانی آنزیمی، قادر به مهار رادیکال های آزاد که باعث آسیب بافت می شوند، نیستند. تجمع چربی در کبد حساسیت این بافت را نسبت به سایر عوامل آسیب رسان مانند استرس اکسیداتیو افزایش می دهد. مطالعه حاضر نشان داد که رژیم غذایی پر چرب باعث آسیب اکسیداتیو در کبد می شود و افزایش فعالیت آنتی اکسیدان ها در گروه با عصاره انار سیستم آنتی اکسیدانی را تقویت می کند. و می توان نتیجه گرفت که عصاره انار با تقویت فعالیت آنتی اکسیدانی سبب توازن بین عوامل استرس اکسیداتیو و عوامل آنتی اکسیدانی می شود. در تحقیقات مختلف از گالیک اسید موجود در عصاره انار به عنوان یک آنتی اکسیدان قوی نام برده شده که از سلولها در برابر آسیب های اکسیداتیو بدون آسیب رساندن به سلولهای سالم، حفاظت می کند، همچنین برای درمان عفونتهای ادراری، کاهش قند خون و دیابت، پسیوریازیس، بواسیر، فشار خون و تصلب شرایین نیز گزارش شده است (۳۵). تحویلیان و همکاران در مطالعه ای اثر آنتی اکسیدانی انار را روی عوارض متوترکسات بررسی کردند و دریافتند که فعالیت SOD و GPX کم شده است (۲۷).

نتایج مطالعه حاضر در مقاطع هیستوپاتولوژی کبد که از هر دو رنگ آمیزی معمولی هماتوکسیلین اتوزین و رنگ آمیزی اختصاصی PAS به منظور تفکیک تغییر چربی سلول ها با گلیکوژن استفاده شد، نشان داد که در موش های گروه با رژیم پرچرب، استئاتوز کبد با درجه ۴ حاصل شد، درحالیکه در گروه با مصرف عصاره انار بویژه در غلظت بالا با استئاتوز

حفاظت می کند. و می توان بیان داشت که عصاره انار دارای اثرات پیشگیرانه در بروز کبد چرب در موش های با رژیم غذایی پر چرب می باشد. به گونه ای که این اثرات با داروی ساختگی کلوفیبرات قابل رقابت می باشد. البته مطالعات بیشتر در آینده بر روی عصاره انار در مدل های غیر آزمایشگاهی به منظور پیشنهاد عصاره میوه انار بومی منطقه کردستان به عنوان یک داروی جایگزین داروهای شیمیایی و ساختگی پیشنهاد می گردد.

تشکر و قدردانی

بدین وسیله از معاونت پژوهشی و دانشکده دامپزشکی دانشگاه آزاد اسلامی واحد سنندج و آزمایشگاه تحقیقاتی دانشگاه رازی به دلیل حمایت های لازم تشکر و قدردانی به عمل می آید.

References

1. Manal F, Abdelmalek AMD. Infiltrative genetics and metabolic diseases of liver. 19th ed. Tehran: Arjmand, 2015: 207-15.
2. Wong V. Recent advances in the management of nonalcoholic fatty liver disease. Med Bull 2008; 13: 19-22.
3. Rafiq N, Younossi Z. Nonalcoholic fatty liver disease: A practical approach to evaluation and management. Clin Liver Dis 2009; 13: 249-66.
4. Clark JM, Brancati F, Diehl A. Nonalcoholic fatty liver disease. Gastroenterology 2002; 122: 1649-57.
5. Nguyen TD, Kang JH, Lee MS. Characterization of Lactobacillus plantar mph 04, a potential probiotic bacterium with cholesterol-lowering effects. Int J Food Microbiol 2007; 113: 358-61.
6. Gill HK, Wu GY. Non-alcoholic fatty liver disease and the metabolic syndrome: Effects of weight loss and a review of popular diets. Are low carbohydrate diets the answer?. World J Gastroenterol 2006; 12: 345-53.
7. Schubert SY, Lansky EPH, Neeman I. Antioxidant and Eicosanoid Enzyme Inhibition Properties of Pomegranate Seed Oil and Fermented Juice Flavonoids. J Ethnopharmacol 2009; 66: 11-7.
8. Kullkarni AP, Aradhya SM. Chemical Changes and Antioxidant Activity in Pomegranate Arils during Fruit Development. Food Chem 2005; 93: 319-24.
9. Okamoto JM, Hamamoto YO, Yamato H, Yoshimura H. Pomegranate extract improves a depressive state and bone properties in menopausal syndrome pathak, S.B. "TLC Densitometric

درجه ۱ از تغییر چربی هپاتوسیت ها جلوگیری به عمل آمده است. این نتایج با نتایج مطالعه عمو اوغلی تبریزی و همکاران که اثر آنتی اکسیدانی عصاره چای سبز را در موش های با استئاتوزکبد القا شده بررسی کردند هم خوانی دارد. (۳۸). عبدالرزاق و همکاران نیز در مطالعه ای پس از القا فیروز کبدی در رت نشان دادند که مصرف عصاره پوست انار تجمع کلاژن را تضعیف می کند (۳۲).

نتیجه گیری

انطباق نتایج پارامترهای بیوشیمیایی شامل آنزیم های کبدی، پروفایل لیپیدی و همچنین فعالیت آنتی اکسیدانی و تغییرات هیستوپاتولوژی کبد در این مطالعه نشان داد که عصاره انار با توجه به داشتن پلی فنل ها (الیجیتانین ها و اسید الیجیک) و همچنین آنتوسیانین ها، کاتچین ها، اسید گالیک و ویتامین های C و E به عنوان یک آنتی اکسیدان قوی طبیعی عمل می کند. و از سلول های کبدی در برابر آسیب های اکسیداتیو

- method for the quantification of eugenol and gallic acid in Clove". *Chromatographia* 2004; 60: 241-4.
10. Pradeep B, Manojbabu M, Palaniswamy M. Antibacterial activity of punica granatum lagainst gastro intestinal tract infection causing organisms. *Ethnobotanical Leaflets* 2008; 12: 1085-89.
11. Juranek I, Bezek S. Controversy of free radical hypothesis: reactive oxygen species--cause or consequence of tissue injury?. *Gen Physiol Biophys* 2005; 24: 263-78.
12. Esmaeili MA, Sonbol A, Kanani MR, Sadeghi H, Karimian Pour N. Evaluation of the effect of *Salvia sahendica* on tissue damages induced by alcohol inoxidative stress conditions in the rat: Effect on liver and kidney oxidative parameters. *Pharmaceutical Sci* 2010; 15: 315-22.
13. Sharma P, Mc Clees SF, Afaq F. Pomegranate for prevention and treatment of cancer: an update. *Molecules* 2017; 22: pii: E 177.
14. Day CP. From fat to inflammation. *Gastroenterology* 2006; 130: 207-10.
15. Scalbert A, Williamson G. Dietary intake and bioavailability of polyphenols. *J Nutr* 2000; 130: 2073S-85S.
16. Malaguarnera G, Cataudella E, Giordano M, Nunnari G, Chisari G, Malaguarnera M. Toxic hepatitis in occupational exposure to solvents. *World J Gastroenterol* 2012; 18: 2756-66.
17. Obika M, Noguchi H. Diagnosis and evaluation of nonalcoholic fatty liver disease. *Exp Diabetes Res* 2012; 2012: 145754.
18. Hicham El F, Ahmed Z, Fatiha B. Solar drying, hydrosopic equilibrium and biochemical quality of punica granatum legrelliae's flower. *J Appl Bot Food Qual* 2018; 91: 14-23.
19. Ahmed MM, Zaki NI. Assessment the ameliorative effect of pomegranate and rutinchlorpyrifos-ethylinduced oxidative stress in rats. *Nat Sci* 2009; 7: 49-61.
20. Zangeneh MM, Zangeneh A, Tahvilian R, Moradi R, Kiani K, Khalili M. Ethnomedicinal Plants: Evaluation of in vitro Antibacterial properties of *Verbascum thapsus* against *Bacillus subtilis* ATCC No. 21332. *Int J Ayu Pharm Chem* 2017; 6: 155-66.
21. Basiry-Jahromi S. Punica granatum(pomegranate) activity in health promotion and cancer prevention. *Oncol Rev* 2018; 12: 345.
22. Tang J, Li B, Hong S. Punicalagin suppresses the proliferation and invasion of cervical cancer cells through inhibition β -catenin pathway. *Mol Med Rep* 2017; 16: 1439-44.
23. Moloudi MR, Hassanzadeh K, Rouhani S, Zandi F, Ahmadi A, Khalvatian P. et al. Effect of chloroformic extract of *cichorium intybus* on liver function tests and serum level on TNF- I obstructive cholestasis in rat. *SJKU* 2014; 19: 10-19. [In Persian]
24. Hassanzadeh A, Shahvesi K, hassanzadeh K, Izadpanah I, Amini A. Moloudi M.R. Effects of ribampide and encapsulating ribampide with chitosan capsule on inflammatory mediators in rat experimental coloitis. *SJKU* 2015; 20: 90-104. [In Persian]
25. Nabavizadeh F, Moloudi M, Dehpour AR, Nahrevanian H, Shahveisi K, Salimi E. The effect of cholestasis and cirrhosis on gastric acid and pepsin secretion in rat: involvement of nitric oxide. *Iran J Basic Med Sci* 2010; 13: 207-12.
26. Zou Y, Li J, Lu C, Wang J, Ge J, Huang Y, et al. High-fat emulsion-induced rat model of nonalcoholic steatohepatitis. *Life Sci* 2006; 79: 1100-7.
27. Tahvilian R, Shahriari S, Faramarzi A, Komasi A. Ethno-pharmaceutical Formulations in Kurdish Ethno-medicine. *Iranian J Pharm Res* 2014; 13: 1029-39.

28. Ekhlasi G, Shidfar F, Agah S, Merat S, Hosseini KAF. Effect of pomegranate juice intake on lipid profile in patients with nonalcoholic fatty liver disease. *RJMS* 2013; 20: 39-40. [In Persian]
29. Osman HF, Eshak MG, El-Sherbiny EM, Bayoumi MM. Biochemical and genetical evaluation of pomegranate impact on diabetes mellitus induced by alloxan in female rats. *Life Sci J* 2012; 9:1543-55.
30. Sadeghipour A, Eidi M, Kavgani AI, Ghahramani R, Shahabzadeh S, Anissian A. Lipid lowering effect of *Punica granatum L.* Peel in high lipid diet fed male rats. *Evid Based Compl Alt* 2014; 2017: 1-5.
31. Al-Shaabi SNK, Waly ML, Al-sobhi L, Tageldin MH, Al-balushi NM, Rahman MS. Ameliorative Effects of Pomegranate Peel Extract against Dietary-Induced Nonalcoholic Fatty Liver in Rats. *Prev Nutr Food Sci* 2016; 21: 14-23.
32. Abdel- Razik HF, Enayat AO, Asma AG, Sayed AEL. Antifibrotic effects of punica granatum peels through simulation of hepatic stellate cell apoptosis in thioacetamide- induced liver fibrosis in rat. *J Arab Soc Med Res* 2017; 12: 56-67.
33. Hassan NF, Soliman GM, Okasha EF, Shalaby AM. Histological, immunohistochemical and biochemical study of experimentally induced fatty liver in adult male albino rat and the possible protective role of pomegranate. *J Microsc Ultrastruct* 2017; 129: 1-14.
34. Kumar KP, Reddy VR, Prakash MG. Effect of supplementing pomegranate (*punica granatum*) peel extract on serum biochemical parameters and immune response in broiler during summer. *Pharma Innovation* 2018; 7: 591-601.
35. Aviram M, Rosenblat M, Gaitini D, Nitecki S, Hoffman A, Dornfeld L, et al. Pomegranate juice consumption for 3 years by patients with carotid artery stenosis reduces common carotid intima-media thickness, blood pressure and LDL Oxidation. *Clin Nutr* 2004; 23: 423-33.
36. Khateeb J, Gantman A, Kreitenberg AJ, Aviram M, Fuhrman B. Paraoxonase 1 (PON1) expression in hepatocytes is upregulated by pomegranate polyphenols: a role for PPAR-pathway. *Artherosclerosis* 2010; 208: 119-25.
37. Mozaffari H, Mozayan MR, Yazd I. Effect of pomegranate juice on paraoxonase enzyme activity in patients with type 2 diabetes. *J Diabetes Metab Disorders* 2012; 11: 11.
38. Amouoghli Tabrizi B, Mohager D. Preventive effects of Green Tea extract from hepatic steatosis in the Rats fed with high fat Diet. *RJMS* 2015; 2: 125-140. [In Persian]