

## Targetoid hemosiderotic hemangioma (hobnail hemangioma): A case report

Shamsi Meymandi S., MD<sup>1</sup>, Khalili M., MD<sup>2</sup>, Aflatoonian M., MD<sup>3</sup>

1. Professor, Dermatology Department, Pathology and Stem Cell Research Center, Kerman University of Medical Sciences, Kerman, Iran.

2. Assistant Professor, Dermatology Department, Kerman University of Medical Sciences, Kerman, Iran.

3. Assistant Professor, Dermatology Department, Kerman University of Medical Sciences, Kerman, Iran (Corresponding Author), Iran. Tel:+98-34-31328328, maaflatoonian@gmail.com

### ABSTRACT

**Background and Aim:** Hobnail hemangioma (targetoid hemosiderotic hemangioma) is a benign vascular tumor that is usually characterized as a papule with an ecchymotic halo on the periphery. It is usually seen in young adults and most commonly affects limbs. The lesion is seen equally in both sexes. This vascular tumor is rare in the world and, according to our acknowledge, only one case has been reported in Iran. In this case report, we described the second case of targetoid hemosiderotic hemangioma.

**Material and Methods:** The patient is an 8 years old boy with a targetoid asymptomatic red popular lesion on his lower leg from 5 years ago. The lesion was completely excised. Skin biopsy showed dilated vascular spaces with hobnail endothelial cells in the superficial dermis accompanied with narrower vessels in the deep dermis which was compatible with targetoid hemosiderotic hemangioma. In a follow up period of three years the lesion did not recur.

**Conclusion:** Distinction between targetoid hemosiderotic hemangioma and malignant skin lesions such as melanoma, Kaposi sarcoma and angiosarcoma is necessary. Thus, knowledge of clinical picture and pathology of this lesion can prevent unnecessary aggressive procedures. Key words: Targetoid hemosiderotic hemangioma, Hobnail hemangioma.

**Received:** May 21, 2017    **Accepted:** Oct 16, 2017

## تارگتوئید هموسیدروتیک همانژیوما: گزارش یک مورد

سیمین شمسی میمندی<sup>۱</sup>، مریم خلیلی<sup>۲</sup>، مهین افلاطونیان<sup>۳</sup>

۱. استاد، گروه پوست، مرکز تحقیقات پاتولوژی و استم سل، دانشگاه علوم پزشکی کرمان، کرمان، ایران

۲. استادیار، گروه پوست، دانشگاه علوم پزشکی کرمان، کرمان، ایران.

۳. استادیار، گروه پوست، دانشگاه علوم پزشکی کرمان، کرمان، ایران (مؤلف مسؤول)، تلفن ثابت: ۰۳۴-۳۱۳۲۸۳۲۸، maaflatoonian@gmail.com

### چکیده

**زمینه و هدف:** Hobnail hemangioma (تارگتوئید هموسیدروتیک همانژیوما) تومور عروقی خوش خیم می باشد که معمولاً به صورت ضایعه پاپولی با هاله اکیموتیک در اطراف مشخص می شود. ضایعه معمولاً در افراد بالغ جوان دیده می شود و شایع ترین محل ضایعات اندامها است. ضایعات در مرد و زن به صورت مساوی دیده می شود. این تومور عروقی در سراسر جهان نادر می باشد و تاکنون تنها یک مورد از آن در ایران گزارش شده است. در این مقاله دومین مورد از این بیماری گزارش می شود.

**معرفی بیمار:** بیمار پسری هشت ساله می باشد که با ایجاد ضایعه پاپول بدون علامت قرمز با نمای تارگت و اندازه ۸ میلیمتر در ناحیه ساق پا از حدود ۵ سال قبل مراجعه کرد و ضایعه به طور کامل برداشته شد. در بررسی بافت شناسی فضاهای عروقی گشاد پوشیده شده توسط سلولهای برجسته به داخل عروق در درم سطحی همراه با عروق باریکتر در درم عمقی گزارش شد که با تشخیص تارگتوئید هموسیدروتیک همانژیوما مطابقت داشت. در پیگیری صورت گرفته به مدت سه سال ضایعه عود نداشت.

**نتیجه گیری:** افتراق تارگتوئید هموسیدروتیک همانژیوما از ضایعات بدخیم پوستی مانند ملانوم، کاپوزی سارکوما و آنژیوسارکوما ضروری می باشد. بنابراین شناخت تابلوی بالینی و بافت شناسی آن می تواند از اقدامات تهاجمی غیر ضروری جلوگیری کند.

**کلید واژه ها:** تارگتوئید هموسیدروتیک همانژیوما، hobnail همانژیوما

وصول مقاله: ۹۶/۲/۳۱ اصلاحیه نهایی: ۹۶/۵/۲۴ پذیرش: ۹۶/۷/۲۴

## مقدمه

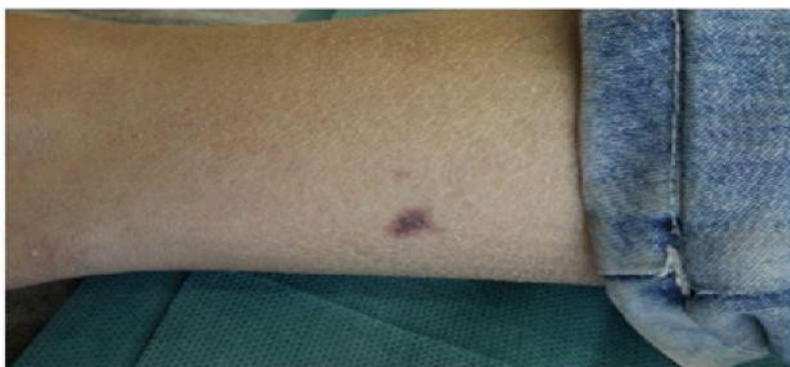تارگتوئید هموسیدروتیک همانژیوما، تومور عروقی ناشایع با رشد تدریجی می‌باشد که معمولاً کمتر از دو سانتیمتر است و به صورت ضایعه پاپولی قهوه‌ای تیره و هاله اکیموتیک در اطراف با نمای تارگت مشخص می‌شود. ضایعه معمولاً منفرد و اکتسابی است، اما موارد نادری از ضایعات متعدد مادرزادی نیز گزارش شده است (۱-۳). شایعترین محل ایجاد ضایعه اندام تحتانی می‌باشد. اما امکان درگیری اندام فوقانی، تنه، مخاط زبان و لثه نیز وجود دارد. ضایعات به نسبت مساوی در مرد و زن دیده می‌شوند و متوسط سن ایجاد ضایعه ۳۲ سال (بین ۶ تا ۷۳ سال) می‌باشد. در پاتوژنز ضایعه مطرح شده است که تروما می‌تواند باعث ایجاد میکروشانته بین عروق خونی و لنفاتیک و در نهایت ورود گلبولهای قرمز به داخل مجرای لنفاتیک و اتساع آن شود. گزارشات از تغییر ضایعه در دوره‌های قاعدگی و حاملگی ذکر شده است که می‌تواند نشان دهنده تاثیر هورمونهای جنسی بر روی تومور باشد. از نظر کلینیکی باید ضایعه را از ملانوم، آنژیوکراتوم، خالهای ملانوسیتیک، سیورثیک کراتوزیس پیگمانته و اسکروزینگ همانژیوم افتراق داد (۴-۶).

از نظر آسیب‌شناسی برجسته‌ترین ویژگی قابل مشاهده با فیلد پایین میکروسکوپ وجود پرولیفراسیون عروقی با نمای گوه‌ای شکل می‌باشد که قاعده آن به سمت اپیدرم می‌باشد. ضایعه در درم سطحی دارای عروق متسع با سلولهای آندوتلیال دارای سیتوپلاسم کم و هسته‌های گرد می‌باشد که به داخل عروق خونی برجسته شده اند و نمای

Hobnail را ایجاد کرده‌اند. ایجاد زوائد پایلاری داخل عروقی ویژگی کاراکترستیک این تومور می‌باشد. عروق در درم عمقی دارای شکل نامنظم و لومن شکاف مانند (Slitelike) و سلولهای آندوتلیال مسطح می‌باشند که بین باندلهای کلاژن قرار می‌گیرند. نواحی از گلبولهای قرمز خارج عروقی و رسوب هموسیدرین همراه با تشکیل ترومبوز فیبرینی در عروق سطحی درم نیز قابل مشاهده می‌باشد. بررسی ایمونوهیستوشیمی برای مارکرهای لنفاتیک مانند Podoplanin CD31 (vascular endothelial growth factor 3) مثبت می‌باشد و تنها بصورت ضعیف و موضعی برای CD34 مثبت است (۴). ضایعه با برداشتن کامل بهبود می‌یابد و عود به جز در موارد بسیار نادر معمولاً دیده نمی‌شود (۷). این تومور عروقی در سراسر جهان نادر می‌باشد و دومین گزارش موردی در ایران می‌باشد (۲).

## معرفی بیمار

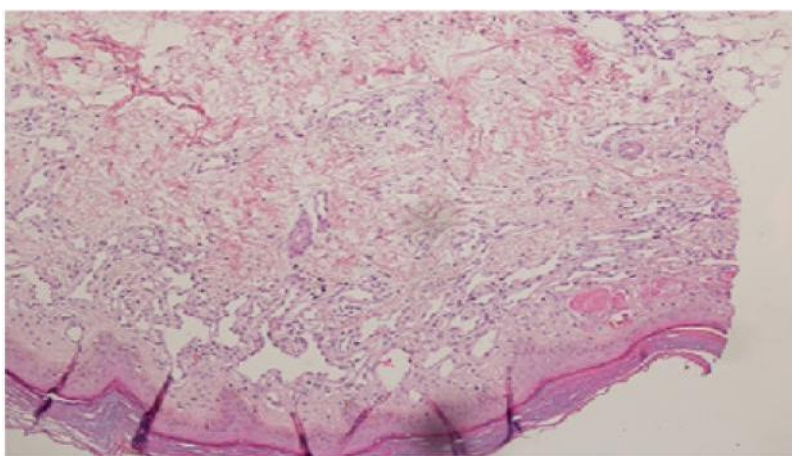
بیمار پسر ۸ ساله‌ای بود که به دلیل وجود ضایعه بدون علامت در ناحیه تحتانی ساق پا مراجعه کرده بود. مادر بیمار شرح حال ایجاد ضایعه را از حدود ۵ سال قبل می‌دهد که با افزایش تدریجی در اندازه همراه بوده است. بیمار سابقه قبلی ضربه را ذکر نمی‌کند و ضایعه بدون علامت می‌باشد. در معاینه پاپول قرمز تیره با اندازه حدود ۸ میلیمتر احاطه شده توسط هاله‌ای به رنگ قهوه‌ای تیره قابل مشاهده بود (شکل ۱).



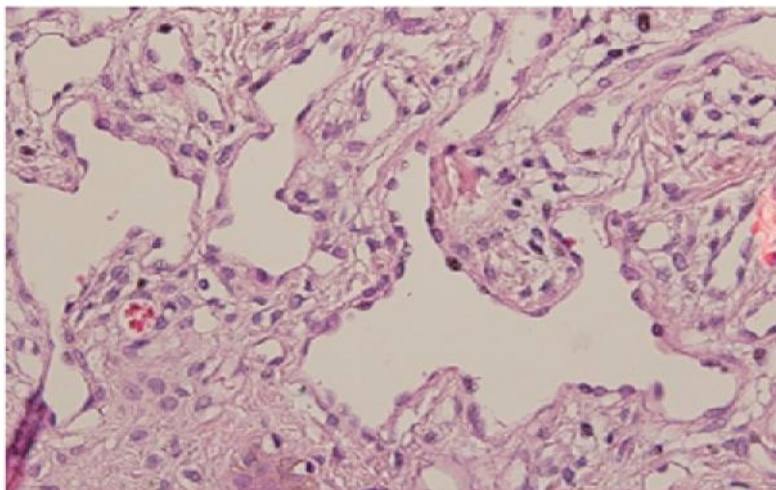
شکل ۱: پاپول قرمز تیره احاطه شده توسط هاله به رنگ قهوه ای تیره در ناحیه تحتانی ساق پا

فیبرینی در عروق سطحی درم وجود داشت (شکل های ۳ و ۴). با توجه به مشخصات کلینیکی و آسیب شناسی تشخیص Hobnail hemangioma برای بیمار مطرح شد. در پیگیری انجام شده هاله اکیموتیک بعد از چندین ماه ناپدید شد و ضایعه پس از گذشت ۳ سال عود نداشت.

در بررسی بافت شناسی پس از برداشت کامل ضایعه، آکانتوز مختصر و پرولیفراسیون عروقی شامل عروق دیلاته در درم سطحی همراه با سلولهای آندوتلیال برجسته به داخل لومن (نمای Hobnail) و عروق عمقی با لومن باریک و زاویه دار مشاهده شد. همچنین رسوب هموسیدرین در اطراف عروق درم و نواحی از ترومبوز



شکل ۲: عروق خونی متسع همراه با ترومبوز فیبرینی در درم سطحی در ترکیب با عروق با لومن شکاف مانند در درم تحتانی (رنگ آمیزی هماتوکسیلین و ائوزین بزرگنمایی ۱۰۰ برابر)



شکل ۳: کانالهای عروقی متسع با سلولهای اندوتلیال برجسته  
(رنگ آمیزی هماتوکسیلین واٹوزین، بزرگمایی ۴۰۰ برابر)

## بحث

Hobnail hemangioma (تارگتوئید هموسیدروتیک همانژیوما) تومور عروقی خوش خیم و ناشایع می باشد که معمولاً به صورت یک ضایعه پاپولی قهوه‌ای تا قرمز - آبی و هاله اکیموتیک در اطراف آن مشخص می شود. امکان دارد که بعداً در سیر تکاملی، هاله اطراف آن محو شود و تنها پاپول مرکزی باقی بماند (۴). تشخیص افتراقی آسیب شناسی این ضایعات شامل سایر ضایعات با نمای Hobnail مانند تومور Dabska و رتیفرم همانژیوم اندوتلیوما می باشد. کاپوزی سارکوم در مرحله پچی، آنژیوسارکوم تمایز یافته و مالفورماسیون لنفاتیک میکروسیستیک از جمله دیگر تشخیص های افتراقی این ضایعه می باشند (۷ و ۱۳ و ۱۴).

رتیفرم همانژیوما برخلاف تارگتوئید هموسیدروتیک همانژیوما به صورت ضایعه توموری با رشد انفیلتراتیو می - باشد که معمولاً به بافت چربی زیر جلدی گسترش می - یابد (۷، ۱). کاپوزی سارکوما فاقد سلولهای اندوتلیال بانمای hobnail و ساختار گوه ای شکل می باشد. همچنین ارتشاح سلولهای التهابی پلاسماسل در کاپوزی سارکوما افتراق دهنده می باشد (۷ و ۱). تومور dabska معمولاً ضایعه بزرگتر با درگیری عمقی تر درم و بافت

چربی می باشد که دارای زوائد پایلاری فراوان داخل عروق با نمای رزت یا چوب کبریت (matchstick) است (۷ و ۳). آنژیوسارکوما دارای پاترن رشد انفیلتراتیو می باشد که بسته به درجه تمایز سلولهای اندوتلیال دارای درجات خفیف تا شدید آتیبی و فاقد نمای کاراکترستیک hobnail سلولهای اندوتلیال است (۸). بر اساس آخرین شواهد موجود، فقط یک مورد دیگر از این تومور عروقی خوش خیم در ایران گزارش شده است که خانم ۴۲ ساله ای بایک ضایعه پچی منفرد بدون علامت در ناحیه ساق پابد (۹). تاکنون چندین گزارش موردی از این تومور نادر در سراسر جهان وجود دارد. طبق مطالعات قبلی بیماری به طور شایعتری در نژاد قفقازی دیده شده است. اکثریت موارد این بیماری از کشورهای آلبانی، آلمان، کانادا، کره و ژاپن گزارش شده اند (۷ و ۱۴ و ۱۵). بیشترین موارد ذکر شده در افراد جوان (دهه ۲ تا ۴) و بیشترین محل اندام تحتانی (ران) می - باشد (۷). گزارشاتی از ایجاد ضایعه در کودکان و موارد بسیار نادر مادرزادی (۸ مورد) وجود دارد (۶ و ۳ و ۲). بیشترین سن ایجاد ضایعه بر طبق مطالعات قبلی ۷۳ سال ذکر شده است. در سه بیمار ضایعات متعدد وجود داشت (۶ و ۱۵ و ۱۳).

داخل ضایعه ای استروئید می باشد. تاکنون دو مورد از بهبود خودبخود ضایعه نیز گزارش شده است که یک مورد آن بعد از گذشت چندین ماه عود کرد (۵۱).

### نتیجه گیری

افتراق تارگتوئید هموسیدروتیک همانژیوما از دیگر ضایعات پوستی با تابلوی بالینی مشابه بسیار حائز اهمیت می باشد. لذا باتوجه به نادر بودن این تومور عروقی، آگاهی از خصوصیات بالینی و بافت شناسی آن می تواند کمک کننده باشد.

### تشکر و قدردانی

بدینوسیله از کلیه اساتید و همکاران بخش درماتوپاتولوژی دانشگاه علوم پزشکی کرمان کمال تشکر و قدردانی را دارم

در مطالعه انجام شده توسط Carlson تصویر کلینیکی ضایعات در اکثر موارد به صورت پاپول (۴۴٪) و به رنگ قهوه ای (۵۳٪) و در حدود ۳ درصد موارد در رنگ ضایعه قرمز تیره یا ویولاسئوس بود. همچنین نمای تارگتوئید در ۲۸٪ موارد گزارش شد (۵). اندازه این تومور معمولاً کمتر از ۲ سانتی متر می باشد، اما مواردی از رشد تومورال با اندازه تا ۴ سانتی متر نیز گزارش شده است (۱۰). اکثریت موارد مانند بیمار ما بدون علامت بودند و سابقه قبلی از ضربه نداشتند. ولی مواردی از درد و تندرns و ایجاد بدنبال گزش و رادیوتراپی بیان شده است (۴-۱). در بیمار ما ضایعه منفرد پاپولی اکتسابی با رنگ قرمز و نمای تارگتوئید وجود داشت که به طور کامل از طریق جراحی برداشته شد و در طی سه سال عودى نداشت. به طور کلی به دلیل ماهیت خوش خیم، نیاز به درمان وجود ندارد. درمان انتخابی در موارد علامتدار بودن و یا مسائل زیبایی برداشت کامل از طریق جراحی می باشد که تنها موارد نادری از عود بدنبال آن گزارش شده است. درمانهای دیگر استفاده شده شامل برداشت ضایعه از طریق پانچ، لیزر (PDL(Pulse Dye Laser همراه با تزریق

### Reference

1. Yoon SY, Kwon HH, Jeon HC, Lee JH, Cho S. Congenital and multiple hobnail hemangiomas. *Ann Dermatol* 2011;23:539-43.
2. Ostrowska A, Golonka A, Bojar P, Pasnik I, Szumilo J. Hobnail hemangioma of the skin in a juvenile patient. *J Pre-Clin Clin Res* 2015;9:89-91.
3. AbuHilal MD, Breslavet M, Ho N, Taylor G, Pope E. Hobnail Hemangioma (Superficial Hemosiderotic Lymphovascular Malformation) in Children: A Series of 6 Pediatric Cases and Review of the Literature. *J Cutan Med Surg* 2016;20:216-20.
4. Mentzel T, Partanen TA, Kutzner H. Hobnail hemangioma ("targetoid hemosiderotic hemangioma"): clinicopathologic and immunohistochemical analysis of 62 cases. *J Cutan Pathol* 1999;26:279-86.
5. Carlson JA, Daulat S, Goodheart HP. Targetoid hemosiderotic hemangioma—a dynamic vascular tumor: Report of 3 cases with episodic and cyclic changes and comparison with solitary angiokeratomas. *J Am Acad Dermatol* 1999;41:215-24.
6. Al Dhaybi R, Lam C, Hatami A, Powell J, McCuaig C, Kokta V. Targetoid hemosiderotic hemangiomas (hobnail hemangiomas) are vascular lymphatic malformations: a study of 12 pediatric cases. *J Am Acad Dermatol* 2012;66:116-20.
7. Takayama R, Ueno T, Futagami A, Ansai SI, Fukumoto T, Saeki H. Hobnail hemangioma: a case report. *J Nippon Med Sch* 2015;82:151-5.

8. Mullins B, Hackman T. Angiosarcoma of the Head and Neck. *Int Arch Otorhinolaryngol* 2015;19:191-5.
9. Jowkar F, Saki N, Aslani FS, Motevalli D, Saki MR. Unknown: A middle-aged woman with a solitary targetoid lesion on her shin. *Dermatol Online J* 2012;18:11.
10. Porriño-Bustamante ML, Aneiros-Fernández J, Retámero JA, Fernández-Pugnaire MA. Hobnail Hemangioma with an Unusual Clinical Presentation: Case Report. *J Cutan Med Surg* 2017;21:164-6.