Targetoid hemosiderotic hemangioma (hobnail hemangioma): A case report

Shamsi Meymandi S., MD[1], Khalili M., MD[2], Aflatoonian M., MD[3]
1. Professor, Dermatology Department, Pathology and Stem Cell Research Center, Kerman University of Medical Sciences, Kerman, Iran.
2. Assistant Professor, Dermatology Department, Kerman University of Medical Sciences, Kerman, Iran.
3. Assistant Professor, Dermatology Department, Kerman University of Medical Sciences, Kerman, Iran (Corresponding Author), Iran. Tel:+98-34-31328328, maaflatoonian@gmail.com

ABSTRACT
Background and Aim: Hobnail hemangioma (targetoid hemosiderotic hemangioma) is a benign vascular tumor that is usually characterized as a papule with an ecchymotic halo on the periphery. It is usually seen in young adults and most commonly affects limbs. The lesion is seen equally in both sexes. This vascular tumor is rare in the world and, according to our acknowledge, only one case has been reported in Iran. In this case report, we described the second case of targetoid hemosiderotic hemangioma.
Material and Methods: The patient is an 8 years old boy with a targetoid asymptomatic red popular lesion on his lower leg from 5 years ago .The lesion was completely excised. Skin biopsy showed dilated vascular spaces with hobnail endothelial cells in the superficial dermis accompanied with narrower vessels in the deep dermis which was compatible with targetoid hemosiderotic hemangioma. In a follow up period of three years the lesion did not recur.
Conclusion: Distinction between targetoid hemosiderotic hemangioma and malignant skin lesions such as melanoma, Kaposi sarcoma and angiosarcoma is necessary. Thus, knowledge of clinical picture and pathology of this lesion can prevent unnecessary aggressive procedures.
Key words: Targetoid hemosiderotic hemangioma, Hobnail hemangioma.

Received: May 21, 2017 **Accepted:** Oct 16, 2017

[Downloaded from sjku.muk.ac.ir on 2026-02-18]

[DOI: 10.22102/22.6.111]

مجله علمی دانشگاه علوم پزشکی کردستان / دوره بیست و دوم / بهمن و اسفند ۱۳۹۶/۱۱۶-۱۱۱

تارگتوئید هموسیدروتیک همانژیوما: گزارش یک مورد

سیمین شمسی میمندی[۱]، مریم خلیلی[۲]، مهین افلاطونیان[۳]

۱. استاد، گروه پوست، مرکز تحقیقات پاتولوژی و استم سل، دانشگاه علوم پزشکی کرمان، کرمان، ایران

۲. استادیار، گروه پوست، دانشگاه علوم پزشکی کرمان، کرمان، ایران.

۳. استادیار، گروه پوست، دانشگاه علوم پزشکی کرمان، کرمان، ایران (مولف مسوول)، تلفن ثابت: ۰۳۴-۳۱۳۲۸۳۲۸، maaflatoonian@gmail.com

چکیده

زمینه و هدف: Hobnail hemangioma (تارگتوئید هموسیدروتیک همانژیوما) تومور عروقی خوش‌خیم می‌باشد که معمولا به صورت ضایعه پاپولی با هاله اکیموتیک در اطراف مشخص می‌شود. ضایعه معمولا در افراد بالغ جوان دیده می‌شود و شایع ترین محل ضایعات اندامها است. ضایعات در مرد و زن به صورت مساوی دیده می شود. این تومور عروقی در سراسر جهان نادر می باشد و تاکنون تنها یک مورد از آن در ایران گزارش شده است. دراین مقاله دومین مورد از این بیماری گزارش می‌شود.

معرفی بیمار: بیمار پسری هشت ساله می‌باشد که با ایجاد ضایعه پاپول بدون علامت قرمز با نمای تارگت و اندازه ۸ میلیمتر در ناحیه ساق پا از حدود ۵ سال قبل مراجعه کرد و ضایعه به طور کامل برداشته شد.در بررسی بافت‌شناسی فضاهای عروقی گشاد پوشیده شده توسط سلولهای برجسته به داخل عروق در درم سطحی همراه با عروق باریکتر در درم عمقی گزارش شد که با تشخیص تارگتوئید هموسیدروتیک همانژیوما مطابقت داشت.در پیگیری صورت گرفته به مدت سه سال ضایعه عود نداشت.

نتیجه‌گیری: افتراق تارگتوئید هموسیدروتیک همانژیوما از ضایعات بدخیم پوستی مانند ملانوم،کاپوزی سارکوماو آنژیوسارکوما ضروری می‌باشد.بنابراین شناخت تابلوی بالینی و بافت شناسی آن می‌تواند از اقدامات تهاجمی غیر ضروری جلوگیری کند.

کلید واژه‌ها: تارگتوئید هموسیدروتیک همانژیوما،hobnail همانژیوما

وصول مقاله:۹۶/۲/۳۱ اصلاحیه نهایی:۹۶/۵/۲۴ پذیرش:۹۶/۷/۲۴

[Downloaded from sjku.muk.ac.ir on 2026-02-18]

[DOI: 10.22102/22.6.111]

مقدمه

تارگتوئید هموسیدروتیک همانژیوما،تومور عروقی ناشایع با رشد تدریجی می‌باشد که معمولا کمتر از دو سانتیمتر است و به صورت ضایعه پاپولی قهوه‌ای تیره و هاله اکیموتیک در اطراف با نمای تارگت مشخص می‌شود. ضایعه معمولا منفرد و اکتسابی است، اما موارد نادری از ضایعات متعدد مادرزادی نیز گزارش شده است (۳-۱). شایعترین محل ایجاد ضایعه اندام تحتانی می‌باشد. اما امکان درگیری اندام فوقانی، تنه ، مخاط زبان و لثه نیز وجود دارد. ضایعات به نسبت مساوی در مرد و زن دیده می‌شوندو متوسط سن ایجاد ضایعه ۳۲ سال(بین ۶ تا ۷۳ سال) می‌باشد.در پاتوژنز ضایعه مطرح شده است که تروما می‌تواند باعث ایجاد میکروشانت بین عروق خونی و لنفاتیک و در نهایت ورود گلبولهای قرمز به داخل مجرای لنفاتیک و اتساع آن شود. گزارشاتی از تغییر ضایعه در دوره‌های قاعدگی و حاملگی ذکر شده است که می‌تواند نشان دهنده تاثیر هورمونهای جنسی بر روی تومور باشد.از نظر کلینیکی باید ضایعه را از ملانوم، آنژیوکراتوم، خالهای ملانوسیتیک، سبورئیک کراتوزیس پیگمانته و اسکلروزینگ همانژیوم افتراق داد(۶-۴).

از نظرآسیب‌شناسی برجسته‌ترین ویژگی قابل مشاهده با فیلد پایین میکروسکوپ وجود پرولیفراسیون عروقی با نمای گوه‌ای شکل می باشد که قاعده آن به سمت اپیدرم می باشد.ضایعه در درم سطحی دارای عروق متسع با سلولهای آندوتلیال دارای سیتوپلاسم کم و هسته‌های گرد می باشدکه به داخل عروق خونی برجسته شده اند و نمای Hobnail را ایجاد کرده‌اند.ایجاد زوائد پاپیلاری داخل عروقی ویژگی کاراکتریستیک این تومور میباشد.عروق در درم عمقی دارای شکل نامنظم و لومن شکاف مانند(Slitelike) و سلولهای آندوتلیال مسطح می‌باشند که بین باندلهای کلاژن قرار می‌گیرند. نواحی از گلبولهای قرمز خارج عروقی و رسوب هموسیدرین همراه با تشکیل ترومبوز فیبرینی در عروق سطحی درم نیز قابل مشاهده می‌باشد. بررسی ایمونوهسیتوشیمی برای مارکرهای لنفاتیک مانند Podoplanin CD31 ,VEGF3(vascular endothelial growth factor 3)مثبت می‌باشد و تنها بصورت ضعیف و موضعی برای CD34 مثبت است(۴). ضایعه با برداشتن کامل بهبود می‌یابد و عود به جز در موارد بسیار نادر معمولا دیده نمی‌شود(۷). این تومور عروقی در سراسر جهان نادر می باشد و دومین گزارش موردی در ایران می باشد (۲).

معرفی بیمار

بیمار پسر ۸ ساله‌ای بود که به دلیل وجود ضایعه بدون علامت در ناحیه تحتانی ساق پا مراجعه کرده بود. مادر بیمار شرح حال ایجاد ضایعه را از حدود ۵ سال قبل می-دهد که با افزایش تدریجی در اندازه همراه بوده است. بیمار سابقه قبلی ضربه را ذکر نمی‌کند و ضایعه بدون علامت می‌باشد. در معاینه پاپول قرمز تیره با اندازه حدد ۸ میلیمتر احاطه شده توسط هاله‌ای به رنگ قهوه‌ای تیره قابل مشاهده بود(شکل ۱).

[Downloaded from sjku.muk.ac.ir on 2026-02-18]

[DOI: 10.22102/22.6.111]

شکل ۱ : پاپول قرمز تیره احاطه شده توسط هاله به رنگ قهوه ای تیره در تاحیه تحتانی ساق پا

در بررسی بافت‌شناسی پس از برداشت کامل ضایعه، آکانتوز مختصر و پرولیفراسیون عروقی شامل عروق دیلاته در درم سطحی همراه با سلولهای آندوتلیال برجسته به داخل لومن(نمای Hobnail)و عروق عمقی با لومن باریک و زاویه‌دار مشاهده شد. همچنین رسوب هموسیدرین در اطراف عروق درم و نواحی از ترومبوز فیبرینی در عروق سطحی درم وجود داشت(شکل های ۲و۳).با توجه به مشخصات کلینیکی و آسیب شناسی تشخیص Hobnail hemangioma برای بیمار مطرح شد. در پیگیری انجام شده هاله اکیموتیک بعد از چندین ماه ناپدید شد وضایعه پس از گذشت ۳ سال عود نداشت.

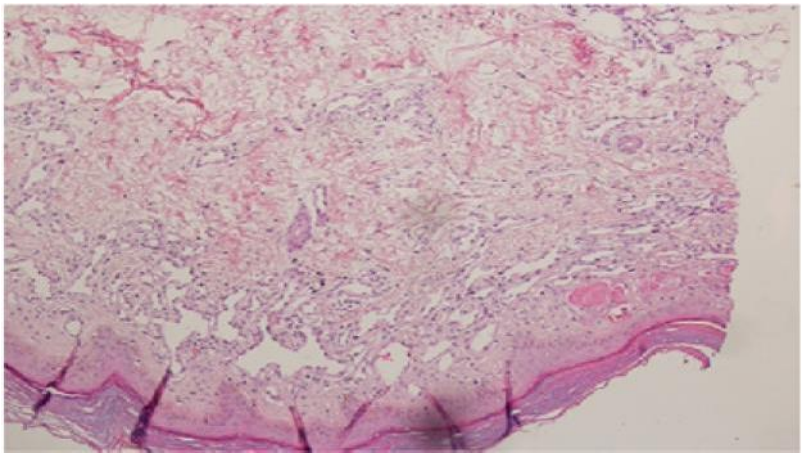

شکل ۲ :عروق خونی متسع همراه با ترومبوز فیبرینی در درم سطحی در ترکیب با عروق با لومن شکاف مانند در درم تحتانی (رنگ آمیزی هماتوکسیلین و ائوزین بزرگنمایی۱۰۰ برابر)

[Downloaded from sjku.muk.ac.ir on 2026-02-18]

[DOI: 10.22102/22.6.111]

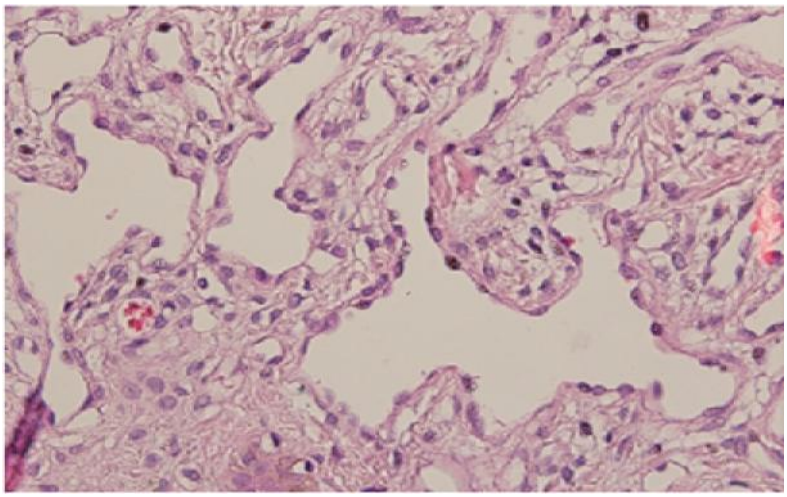

شکل ۳:کانالهای عروقی متسع باسلولهای اندوتلیال برجسته
(رنگ آمیزی هماتوکسیلین وائوزین،بزرگنمایی ۴۰۰ برابر)

بحث

Hobnail hemangioma (تارگتوئید هموسیدروتیک همانژیوما) تومور عروقی خوش خیم و ناشایع می‌باشد که معمولا به صورت یک ضایعه پاپولی قهوه‌ای تا قرمز – آبی و هاله اکیموتیک در اطراف آن مشخص می‌شود. امکان دارد که بعدا در سیر تکاملی، هاله اطراف آن محو شود و تنها پاپول مرکزی باقی بماند(۴). تشخیص افتراقی آسیب‌شناسی این ضایعات شامل سایر ضایعات با نمای Hobnail مانند تومورDabska و رتیفرم همانژیواندوتلیوما می‌باشد.کاپوزی سارکوم در مرحله پچی، آنژیوسارکوم تمایزیافته و مالفورماسیون لنفاتیک میکروسیستیک از جمله دیگر تشخیص‌های افتراقی این ضایعه می‌باشند(۷و۴و۳و۱).

رتیفرم همانژیومابرخلاف تارگتوئید هموسیدروتیک همانژیوما به صورت ضایعه توموری با رشد انفیلتراتیو می-باشدکه معمولا به بافت چربی زیر جلدی گسترش می-یابد(۱،۷).کاپوزی سارکوما فاقد سلولهای اندوتلیال بانمای hobnail و ساختار گوه ای شکل می باشد.همچنین ارتشاح سلولهای التهابی پلاسماسل در کاپوزی سارکوماافتراق دهنده می باشد(۷و۱).تومور dabska معمولا ضایعه بزرگتر با درگیری عمقی تر درم وبافت چربی می‌باشد که دارای زوائد پاپیلاری فراوان داخل عروق با نمای رزت یا چوب کبریت (matchstick)است(۷و۳).انژیوسارکوما دارای پاترن رشد انفیلتراتیومیباشدکه بسته به درجه تمایز سلولهای اندوتلیال دارای درجات خفیف تا شدید آتیپی و فاقد نمای کاراکتریستیک hobnail سلولهای اندوتلیال است(۸). بر اساس آخرین شواهد موجود،فقط یک مورد دیگر از این تومور عروقی خوش خیم در ایران گزارش شده است که خانم ۴۲ ساله ای بایک ضایعه پچی منفرد بدون علامت در ناحیه ساق پابود(۹).تاکنون چندین گزارش موردی از این تومور نادر در سراسر جهان وجود دارد.طبق مطالعات قبلی بیماری به طور شایعتری در نژاد قفقازی دیده شده است.اکثریت موارد این بیماری از کشورهای آلبانی،آلمان ،کانادا،کره و ژاپن گزارش شده اند(۷و۵و۴و۱).بیشترین موارد ذکر شده در افرادجوان (دهه ۲تا۴)و بیشترین محل اندام تحتانی (ران) می-باشد(۷).گزارشاتی از ایجاد ضایعه در کودکان و موارد بسیار نادر مادرزادی(۸ مورد)وجود دارد(۶و۳و۲).بیشترین سن ایجاد ضایعه بر طبق مطالعات قبلی ۷۳ سال ذکر شده است.در سه بیمار ضایعات متعدد وجود داشت(۶و۵و۳و۱).

[Downloaded from sjku.muk.ac.ir on 2026-02-18]

[DOI: 10.22102/22.6.111]

در مطالعه انجام شده توسط Carlson تصویر کلینیکی ضایعات در اکثر موارد به صورت پاپول (۴۴٪)و به رنگ قهوه‌ای (۵۳٪)ودر حدود ۳ درصد مواردرنگ ضایعه قرمز تیره یا ویولاسئوس بود.همچنین نمای تارگتوئید در ۲۸٪موارد گزارش شد (۵).اندازه این تومور معمولا کمتر از ۲ سانتی متر می باشد،اما مواردی از رشد تومورال با اندازه تا ۴ سانتی متر نیز گزارش شده است(۱۰).اکثریت موارد مانند بیمار ما بدون علامت بودند و سابقه قبلی از ضربه نداشتند.ولی مواردی از درد و تندرنس و ایجاد بدنبال گزش و رادیوتراپی بیان شده است(۴-۱).

در بیمار ما ضایعه منفرد پاپولی اکتسابی با رنگ قرمز و نمای تارگتوئید وجود داشت که به طور کامل از طریق جراحی برداشته شد و در طی سه سال عودی نداشت.

به طور کلی به دلیل ماهیت خوش خیم، نیاز به درمان وجود ندارد. درمان انتخابی در موارد علامتدار بودن و یا مسائل زیبایی برداشت کامل از طریق جراحی می باشد که تنها موارد نادری از عود بدنبال آن گزارش شده است. درمانهای دیگر استفاده شده شامل برداشت ضایعه از طریق پانچ،لیزر PDL(Pulse Dye Laser) همراه با تزریق داخل ضایعه ای استروئید می باشد.تاکنون دو مورد از بهبود خودبخود ضایعه نیز گزارش شده است که یک مورد آن بعد از گذشت چندین ماه عود کرد(۵و۱).

نتیجه گیری

افتراق تارگتوئید هموسیدروتیک همانژیوما ازدیگر ضایعات پوستی با تابلوی بالینی مشابه بسیار حائزاهمیت می‌باشد.لذا باتوجه به نادربودن این تومور عروقی ،آگاهی از خصوصیات بالینی و بافت شناسی آن می‌تواند کمک کننده باشد.

تشکر و قدردانی

بدینوسیله از کلیه اساتید و همکاران بخش درماتوپاتولوژی دانشگاه علوم پزشکی کرمان کمال تشکر و قدردانی را دارم

Reference

1.Yoon SY, Kwon HH, Jeon HC, Lee JH, Cho S. Congenital and multiple hobnail hemangiomas. Ann Dermatol 2011;23:539-43.

2. Ostrowska A, Golonka A, Bojar P, Pasnik I, Szumilo J. Hobnail hemangioma of the skin in a juvenile patient. J Pre-Clin Clin Res 2015;9:89-91.

3. AbuHilal MD, Breslavet M, Ho N, Taylor G, Pope E. Hobnail Hemangioma (Superficial Hemosiderotic Lymphovascular Malformation) in Children: A Series of 6 Pediatric Cases and Review of the Literature. J Cutan Med Surg 2016;20:216-20.

4. Mentzel T, Partanen TA, Kutzner H. Hobnail hemangioma ("targetoid hemosiderotic hemangioma"): clinicopathologic and immunohistochemical analysis of 62 cases. J Cutan Pathol 1999;26:279-86.

5. Carlson JA, Daulat S, Goodheart HP. Targetoid hemosiderotic hemangioma—a dynamic vascular tumor: Report of 3 cases with episodic and cyclic changes and comparison with solitary angiokeratomas. J Am Acad Dermatol 1999;41:215-24.

6. Al Dhaybi R, Lam C, Hatami A, Powell J, McCuaig C, Kokta V. Targetoid hemosiderotic hemangiomas (hobnail hemangiomas) are vascular lymphatic malformations: a study of 12 pediatric cases. J Am Acad Dermatol 2012;66:116-20.

7. Takayama R, Ueno T, Futagami A, Ansai SI, Fukumoto T, Saeki H. Hobnail hemangioma: a case report. J Nippon Med Sch 2015;82:151-5.

[Downloaded from sjku.muk.ac.ir on 2026-02-18]

[DOI: 10.22102/22.6.111]

8. Mullins B, Hackman T. Angiosarcoma of the Head and Neck. Int Arch Otorhinolaryngol 2015;19:191-5.
9. Jowkar F, Saki N, Aslani FS, Motevalli D, Saki MR. Unknown: A middle-aged woman with a solitary targetoid lesion on her shin. Dermatol Online J 2012;18:11.
10. Porriño-Bustamante ML, Aneiros-Fernández J, Retámero JA, Fernández-Pugnaire MA. Hobnail Hemangioma with an Unusual Clinical Presentation: Case Report. J Cutan Med Surg 2017;21:164-6.

[Downloaded from sjku.muk.ac.ir on 2026-02-18]

[DOI: 10.22102/22.6.111]