

## Management of prostate leiomyosarcoma by less extensive surgery, radical prostatectomy: a case report.

**Mehdi Kardoust Parizi<sup>1</sup>, Ali Razi<sup>2</sup>**

1. Assistant professor of urology, Department of Urology, Shariati Hospital, Tehran University of Medical Sciences, Tehran, Iran, 021-84901, Email: m.kardoust@yahoo.com

2. Associate professor of urology, Department of Urology, Shariati Hospital, Tehran University of Medical Sciences, Tehran, Iran

### ABSTRACT

**Background and Aim:** Leiomyosarcoma (LMS) of the prostate is an uncommon adult prostate tumor that represents less than 0.1 % of prostate malignancies. A highly aggressive clinical course and poor outcome are characteristics of this tumor. Diagnosis at early stage and radical surgery may be curative.

**Case report:** A 60-year-old man referred with history of obstructive urinary symptoms refractory to medical therapy. The patient underwent simple open transvesical prostatectomy. Pathologic examination revealed primary LMS of prostate. Complementary studies including CT scans of the chest, abdomen and pelvis, as well as a whole-body bone scan were negative for metastasis. Radical prostatectomy and extensive pelvic lymphadenectomy were performed. All tumor margins and lymph nodes were free from tumor and there was no evidence of residual tumor. No evidence of disease recurrence was observed in a follow up period of 3 years.

**Conclusion:** Acceptable oncological and functional outcomes can be achieved in the management of low grade LMS, by less extensive radical surgery including radical prostatectomy without removal of intra pelvic organs. However, the main recommendation is multimodal therapy including surgery and chemo-radiation therapy.

**Key words:** Prostate cancer, Radical prostatectomy, Leiomyosarcoma

**Received:** Jan 13, 2018

**Accepted:** July 23, 2018

# گزارش موردی درمان لیومیوسارکوم پروستات با جراحی کمتر تهاجمی رادیکال پروستاتکتومی

مهدی کاردوست پاریزی<sup>1</sup>، علی رازی<sup>2</sup>

1. استادیار اورولوژی، بخش اورولوژی، بیمارستان شریعی، دانشگاه علوم پزشکی و خدمات بهداشتی درمانی تهران، تهران، ایران. (مؤلف مسؤل)

بیمارستان شریعی، خیابان کارگر شمالی، تهران، ایران. تلفن ثابت: 021-84901. m.kardoust@yahoo.com

2. دانشیار اورولوژی، بخش اورولوژی، بیمارستان شریعی، دانشگاه علوم پزشکی و خدمات بهداشتی و درمانی تهران، تهران، ایران

## چکیده:

**زمینه و هدف:** لیومیوسارکوم پروستات نوعی نادر از سرطانهای پروستات به حساب می آید و حدود 0.1 درصد از بدخیمی های این عضو را تشکیل می دهد. قدرت تهاجمی بالا و پیش آگهی بد از ویژگیهای این تومور به حساب می آید.

**معرفی بیمار:** در این گزارش مورد آقای 60 ساله با لیومیوسارکوم پروستات شرح داده می شود. بیمار با سابقه علائم انسدادی ادراری مقاوم به درمان دارویی تحت پروستاتکتومی ساده قرار گرفته است. پاتولوژی جراحی پروستاتکتومی لیومیوسارکوم پروستات را تایید کرد. بررسی های تکمیلی شامل سی تی اسکن ریه و شکم و لگن و همچنین اسکن هسته ای استخوان کل بدن شواهدی به نفع متاستاز را نمایان نکرد. بیمار تحت رادیکال پروستاتکتومی و برداشت کامل غدد لنفاوی لگن قرار گرفت. در پاتولوژی نهایی شواهدی به نفع تومور با قیمانده رویت نشد. همه مارژینهای جراحی و غدد لنفاوی از نظر بدخیمی منفی بود. بیمار به مدت سه سال تحت پیگیری قرار گرفت که شواهدی از عود تومور را نشان نداد.

**نتیجه گیری:** ممکن است بتوان لیومیوسارکوم پروستات با درجه بدخیمی کم را با جراحی کمتر تهاجمی شامل رادیکال پروستاتکتومی بدون تخلیه ارگانهای داخل لگنی شامل مثانه درمان کرد و با نتایج قابل قبول انکولوژی و عملکردی همراه بود. اما همچنان درمان اصلی شامل درمان چند قسمتی متشکل از جراحی و کمورادیاسیون میباشد.

**کلید واژه ها:** سرطان پروستات، رادیکال پروستاتکتومی، لیومیوسارکوم

وصول مقاله: 96/10/23 اصلاحیه نهایی: 97/2/16 پذیرش: 97/5/1

## مقدمه

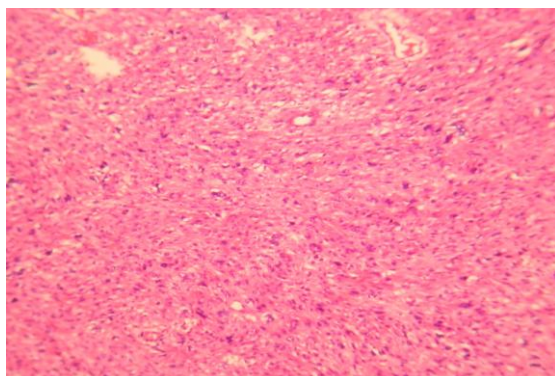
سارکوم اولیه پروستات جزیی از تومرهای مزودرمال هتروژن محسوب می شوند و شامل فیرو سارکوم، لنفوسارکوم و میوسارکوم می باشد. لیومیوسارکوم کمتر از 0/1 درصد از همه بدخیمی های پروستات را در بالغین تشکیل میدهد (1). این تومورها شدیداً تهاجمی بوده و با پیش آگهی ضعیفی همراه هستند (2و3). در بسیاری از بیماران که قابلیت جراحی را داشته باشند جراحی رادیکال سیستم پروستاتکتومی و تخلیه همه ارگانهای داخل لگن درمان ترجیحی است (3). در این مطالعه بیماری مبتلا به لیومیوسارکوم پروستات که با جراحی رادیکال پروستاتکتومی بدون نیاز به تخلیه سایر ارگانهای لگنی شامل مثانه درمان شده و با نتایج انکولوژی و عملکردی مناسب همراه بوده است گزارش می شود.

## معرفی بیمار

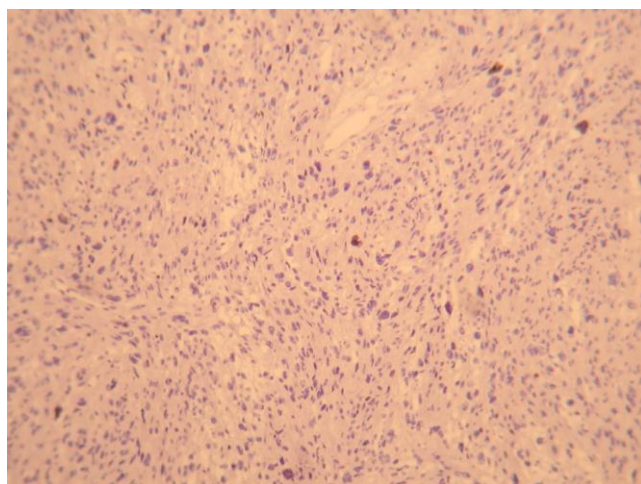
آقای 60 ساله با شکایت علایم انسدادی ادراری از حدود دو سال قبل تحت بررسی قرار گرفته است. بیمار سابقه مصرف مداوم داروهای آلفا بلاکرا طی مدت دو سال داشته که به درمان پاسخ نداده است. طی مدت درمان دارویی بیمار دچار احتباس ادراری می شود. معاینه مقعدی نمایانگر پروستات نرم بزرگ بدون ندول بود. آزمایش ادرار و آزمایشات عملکردی کلیه در محدوده نرمال گزارش شد. PSA (prostate specific antigen) سرم برابر 0/48 ng/ml بود. سونوگرافی شکم و لگن، پروستاتی با ابعاد 63×56×63 میلی متر و حجم 120 سی سی و افزایش مختصر ضخامت جدار مثانه را نشان داد. بیمار تحت جراحی پروستاتکتومی ساده ترانس وزیکال قرار گرفت. پس از برش طولی مثانه بافت پروستات به راحتی و بدون چسبندگی از داخل کیسول پروستات جدا شد. خونریزی

قابل ملاحظه ای مشاهده نشد و بعد از تعیبه پتزر و سوند فولی مثانه در دو لایه ترمیم شد. پاتولوژی نهایی نمای فاسیکولر هایپرسلولار همراه با پلی مورفیسم و اندکس میتوتیک بالا را نشان داد (شکل 1). رنگ آمیزی ایمونوهیستوشیمی نیز برای فاکتورهای ویمنتین، ki 67، Smooth Muscle Actin، کالدمین و دسمین مثبت گزارش شده که همگی تایید کننده لیومیوسارکوم پروستات بود (شکلهای 2 و 3). سی تی اسکن شکم و لگن شواهدی به نفع لنفادنوپاتی یا آسیت نداشت. بستر پروستات باقیمانده حدود 56 میلی متر بود. جدار مثانه بخصوص در ناحیه دیواره قدامی مختصری ضخیم و همراه با تغییرات عضلات قدامی لگن ثانویه به جراحی قبلی بود. سی تی اسکن ریه و اسکن هسته ای استخوان تمامی بدن شواهدی به نفع متاستاز دوردست نداشت. در نهایت بیمار تحت جراحی رادیکال پروستاتکتومی همراه با تخلیه وسیع غدد لنفاوی لگنی با حفظ مثانه و سایر ارگانهای داخل لگنی قرار گرفت (شکل 4). جراحی بدلیل سابقه پروستاتکتومی باز همراه با چسبندگی به بافتهای اطراف پروستات بود اما شواهدی از درگیری ماکروسکوپی تومورال بافتهای نرم داخل لگن مشاهده نشد. نتایج بررسی نمونه ای فروزن حین جراحی برای نواحی گردن مثانه، راس پروستات، غدد لنفاوی لگنی و چربی اطراف رکتوم و عضلات قدام لگن برای بدخیمی منفی بود. در پاتولوژی نهایی شواهدی به نفع تومور باقیمانده رویت نشد. همه مارژینهای جراحی و غدد لنفاوی از نظر بدخیمی منفی بود. با توجه به پاسخ پاتولوژی و عدم تمایل بیمار به کمورادیسیون بیمار تحت پیگیری قرار گرفت. بیمار به مدت سه سال تحت پیگیری با معاینات و آزمایشات خونی شامل PSA، کلسیم، آلکالن فسفاتاز، آنزیمهای کبدی هر شش ماه، سی تی اسکن شکم و لگن سالیانه، اسکن هسته ای استخوان سالیانه و گرافی ساده قفسه سینه

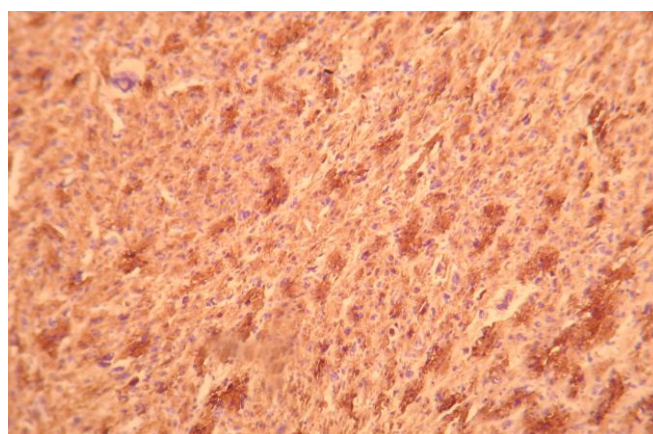
سالیانه قرار گرفت که شواهدی از عود تومور مشاهده نگردید.



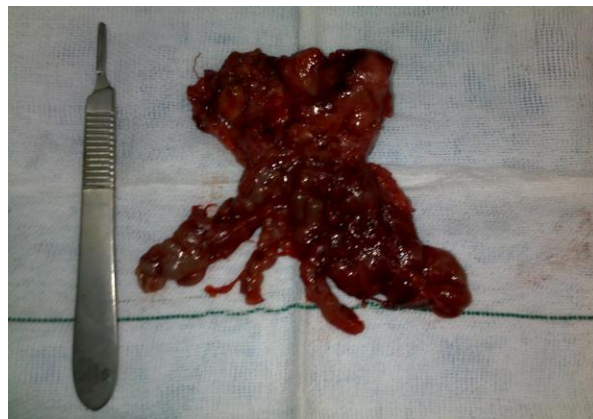شکل 1- نمای بافت شناسی H&E بیانگر هیبرسلولاریتی همراه با نمای فاسیکولر، پلیومورفیسم هسته ای و اندکس میتوزی بالا



شکل 2- رنگ آمیزی ایمونوهیستوشیمی نشاندهنده تظاهر ki 67 در سلولهای تومورال



شکل 3- رنگ آمیزی ایمونوهیستوشیمی بیانگر تظاهر SMA در سلولهای تومورال



شکل 4- نمونه جراحی رادیکال پروستاتکتومی

## بحث

لیومیوسارکوم پروستات توموری بسیار نادر با منشا عضلات صاف پروستات محسوب می شود که کمتر از 0/1 تمامی بدخیمی های پروستات را تشکیل می دهد و به طور معمول با سیری تهاجمی و پیشرونده همراه است (3). این تومور 38 تا 52٪ سارکومهای پروستات را تشکیل میدهد و اتیولوژی دقیق ایجاد آن نامشخص است (4و3). رابدولیوسارکوم شایعترین سارکوم پروستات در اطفال محسوب می شود در حالیکه شایعترین شکل بافتی سارکوم پروستات در بالغین لیومیوسارکوم است (3و2). میانگین سنی لیومیوسارکوم در زمان تظاهر بیماری 61 سال است (4). شایعترین تظاهرات بیماری بطور معمول ناشی از اثرات فشاری تومور و شامل علائم انسدادی ادراری، درد ناحیه پرینه،هماچوری، انزال دردناک، بیوست و گاهی کاهش وزن می باشد (5و4). معاینه مقعدی پروستات معمولا غیر اختصاصی و فقط بیانگر بزرگی پروستات می باشد. سطح سرمی PSA معمولا نرمال است که بیانگر منشا غیر اپیتلیالی سارکوم پروستات می باشد (3). تشخیص در اکثر موارد به واسطه بیوپسی پروستات تحت هدایت سونوگرافی یا بررسی نمونه ای حاصل از

جراحی پروستات از طریق مجرا و در موارد کمتر بدنال بررسی پاتولوژی نمونه جراحی باز پروستات مشخص می شود (4). ریه، کبد و استخوان شایعترین محل متاستاز لیومیوسارکوم پروستات محسوب می شوند و در یک سوم موارد متاستاز در زمان تشخیص اولیه رویت می شود (6و4و1). لیومیوسارکوم با منشا عضلات صاف مثانه و عروق بزرگ و همچنین تومورهای خوش خیم و بدخیم سلولهای اسپیندل لگن جز تشخیص افتراقی های لیومیوسارکوم پروستات محسوب می شوند. ممکن است افتراق لیومیوسارکوم پروستات با درجه بدخیمی بالا از سارکومای استرومال پروستات و همچنین کارسینومای سارکوماتوئید پروستات مشکل باشد، در حالیکه لیومیوسارکوم پروستات با درجه بدخیمی پایین را باید از لیومیوم مثانه افتراق داد (7و6).

سارکومای پروستات در بالغین بطور معمول سیر تهاجمی بالایی دارد. میانگین بقای کلی برای چنین بیماری نادری حدود 17، 23 و 28 ماه در مطالعات مختلف بیان شده است (4و1). میانه بقای گزارش شده حدود 13 ماه از زمان تشخیص بوده و فقط 10 درصد از بیماران شانس بقای بیشتر

متاستاز منفرد دنده ای به مدت بیست سال بیمارکاری از عود بیماری بود (15). در صورتیکه بیماری در مراحل اولیه تشخیص داده شود و شواهدی به نفع متاستاز دوردست در زمان تظاهر اولیه بیماری رویت نشود، جراحی با تهاجم کمتر مانند جراحی رادیکال پروستاتکتومی بدون نیاز به تخلیه سایر ارگانهای لگنی شامل مثانه و همچنین بدون نیاز به شیمی درمانی و رادیوتراپی ممکن است بتواند به عنوان درمانی مناسب با نتایج عملکردی و انکولوژی قابل قبول در بیماران مبتلا به لیومیوسارکوم پروستات با درجه بدخیمی پایین به حساب آید. البته گزارش موردی نباید از توصیه درمان های استاندارد برای این بیماران که شامل جراحی همراه با کمورادیاسیون است جلوگیری کند.

### نتیجه گیری

ممکن است بتوان لیومیوسارکوم اولیه محدود به پروستات با درجه بدخیمی پایین را با جراحی های کمتر تهاجمی شامل رادیکال پروستاتکتومی بدون نیاز به شیمی درمانی و رادیوتراپی بصورت موفقیت آمیز و با نتایج انکولوژی و عملکردی مناسب درمان کرد. البته همچنان درمان اصلی شامل درمان چند قسمتی متشکل از جراحی و کمورادیاسیون میباشد.

این گزارش موردی در کنفرانس بین المللی اورولوژی آسیا سال 2013 در کیش بصورت سخنرانی ارائه شده است.

### تشکر و قدردانی

با تشکر از همکاران بخش اورولوژی بیمارستان دکتر شریعتی تهران که در انجام درمان و پیگیری بیمار یاری رسان بودند.

از سه سال را دارند (9 و 1). توانایی زیاد این بدخیمی در گسترش از طریق خون و سیستم لنفاتیک و از طرفی عدم شناخت کامل ماهیت این بیماری توضیحی برای رفتار تهاجمی این بدخیمی نادر محسوب می شود (2).

درمان ترکیبی شامل جراحی رادیکال، رادیوتراپی و شیمی درمانی روش درمانی معمول در این تومور نادر است (3 و 1). رادیکال سیستوپروستاتکتومی با یا بدون شیمی درمانی قبل از جراحی درمان پیشنهادی لیومیوسارکوم پروستات در بعضی از مطالعات است. Ahlering و همکاران در مطالعه ای روی 6 بیمار مبتلا به سارکوم پروستات نشان دادند که شیمی درمانی قبل از جراحی بوسیله داروهای دوکسوروبیسین و سیس پلاتین و بدنال آن جراحی رادیکال سیستوپروستاتکتومی با میزات نکروز بیشتر از 95 درصد در نمونه نهایی همراهی دارد (10). Sexton و همکاران نیز در مطالعه ای فواید درمان ترکیبی را در افزایش بقای بیماران سارکوم پروستات مطرح کردند (11 و 3). مارژین جراحی منفی و فقدان متاستاز دوردست به عنوان معیارهای پیش بینی کننده پیش آگهی خوب در این بیماران محسوب می شود (13 و 12 و 9 و 3). Zazzara و همکاران موردی از لیومیوسارکوم اولیه پروستات را گزارش کردند که با درمان ترکیبی جراحی رادیکال پروستاتکتومی و شیمی درمانی درمان شد و شش ماه بعد از جراحی شواهدی از عود نداشت (14). مطالعات اندکی بصورت گزارش موردی وجود دارد که فایده جراحی به تنهایی را جهت این بیماران نشان می دهند. دریک مطالعه موردی از لیومیوسارکوم پروستات گزارش شد که با اقدامات جراحی شامل رادیکال سیستوپروستاتکتومی و رزکسیون

### References

1. Dubey A, Sivananthan G, Bradel T, Koul R. Prostatic leiomyosarcoma – A rare case report with review of literature. *Int J Oncol* 2010; 8: 1-3.

2. Hansel D.E, Herawi M, Montgomery E, Epstein J. Spindle cell lesions of the adult prostate. *Mod Pathol* 2007; 20: 148–58.
3. Sexton WJ, Lance RE, Reyes AO, Pisters PW, Tu SM, Pisters LL. Adult prostate sarcoma: The M.D. Anderson Cancer Center Experience. *J Urol* 2001; 166: 521–5.
4. Cheville JC, Dundore PA, Nascimento AG. Leiomyosarcoma of the prostate: Report of 23 cases. *Cancer J* 1995; 76: 1422–7.
5. Russo P, Brady MS, Conlon K, Hajdu SI, Fair WR, Herr HW. Adult urological sarcoma. *J Urol* 1992; 147: 1032-6.
6. Talapatra K, Nemade B, Bhutani R. Recurrent episodes of hematuria: a rare presentation of leiomyosarcoma of prostate. *J Cancer Res Ther* 2006; 2: 212–4.
7. Barwad A, Khandelwal N, Vyas S, Gogoi D, Dey P. Primary leiomyosarcoma of the prostate with lung metastasis. *Diagn Cytopathol* 2011; 39: 700-2.
8. Wang X, Xu R, Yan L, Zhuang J, Wei B, Kang D, et al. Adult renal sarcoma: clinical features and survival in a series of patients treated at a high-volume institution. *Urology J* 2011; 77: 836-41.
9. Vadoros GP, Manolidis T, Karamouzis MV, Gkermepesi M, Lambropoulou M, Papatsoris AG, Zachos I, Konstantinopoulos PA. Leiomyosarcoma of the prostate: case report and review of 54 previously published cases. *Sarcoma*. 2008; 2008: 458709.
10. Ahlering TE, Weintraub P, Skinner DG. Management of adult sarcomas of the bladder and prostate. *J Urol* 1988; 140: 1397-99.
11. Chang YS, Chuang CK, Ng KF. Prostatic stromal sarcoma in a young adult: a case report. *Arch Androl* 2005; 51:419-24.
12. Janet NL, May AW, Akins RS. Sarcoma of the prostate: a single institutional review. *Am J Clin Oncol* 2009; 32: 27-9.
13. Markowski MC, Eisenberger MA, Zahurak M, Epstein JI, Paller CJ. Sarcomatoid carcinoma of the prostate: retrospective review of a case series from the Johns Hopkins Hospital. *Urology* 2015; 86: 539-43.
14. Zazzara M, Divenuto L, Scarcia M, Cardo G, Maselli FP, Ludovico GM. Leiomyosarcoma of prostate: Case report and literature review. *Urol Case Rep* 2017; 5: 4-6.
15. Chen W, Han DJ, Fu GQ, Lin W, Liang Y. Long term follow-up of surgery management of prostate leiomyosarcoma metastasized to the rib: A case report and literature review *Mol Clin Oncol* 2016; 5: 132-4.