

Effects of the long term exposure to mobile phone on testicular histology and serum level of testosterone in mice

Farjanikish G¹, Esmaceli-Sani Sh.², Mohammadi P.³

1. Department of Pathobiology, Faculty of Veterinary Medicine, Lorestan University, Khorramabad, Iran. Tel: 066-33120109, Email: farjanikish.gh@lu.ac.ir

2. Department of Clinical Sciences, Faculty of Veterinary Medicine, Urmia Branch, Islamic Azad University, Urmia, Iran

3. Student of Veterinary Medicine, Faculty of Veterinary Medicine, Lorestan University, Khorramabad, Iran

ABSTRACT

Background and Aim: The aim of this study was to investigate the effects of mobile phone electro-magnetic field (EMF) on testosterone level and testicular tissue in rats.

Material and Methods: A total of 30 male mice were randomly divided into two equal groups (n=15). Experimental group was exposed to EMF, by using mobile phone continuously for 90 days. Control group was kept under the same condition as the experimental group without EMF exposure. Throughout the study cell phones were placed on the wall of the cages. The cell phones were in standby mode for whole day and in talking mode for 150 min per day. At the end of the exposure period, total testosterone serum level was measured and histological examination of testicular sections were performed. Using GraphPad Prism' software, data were analyzed by t-test. $P < 0.0001$ was considered significant.

Result: Mean plasma testosterone level in the experimental group was decreased compared to that in the control group ($P < 0.0001$). Histological examination of testicular tissue of the mice exposed to electromagnetic field revealed seminiferous tubules cellular necrosis, infiltration of inflammatory cells into the paranchymal tissue, and decreased leydig cell count at interstitial space. In some necrotized tubules, multinucleated cells (syncytium formation) were observed.

Conclusion: The results of this study indicated that exposure to mobile phone electro-magnetic waves could result in histopathological changes in the male mice testis. Further studies can cast light on the molecular mechanism underlying cellular and tissue damage induced by exposure to electromagnetic radiation.

Keywords: Mobile phone, Mice, Testis, Testosterone

Received: Nov 15, 2017

Accepted: July 23, 2018

اثرات مواجهه طولانی مدت با تلفن همراه بر روی بافت شناسی بیضه و سطح سرمی تستوسترون موش

قاسم فرجانی کیش¹، شیرزاد اسماعیلی ثانی²، پوران محمدی³

1. استادیار گروه پاتوبیولوژی دانشکده دامپزشکی دانشگاه لرستان، خرم آباد، ایران، تلفن ثابت: 066-33120109. Email: farjanikish.gh@lu.ac.ir

2. استادیار گروه علوم درمانگاهی دانشکده دامپزشکی دانشگاه آزاد اسلامی واحد ارومیه، ارومیه، ایران

3. دانشجوی دکتری عمومی دامپزشکی، دانشکده دامپزشکی دانشگاه لرستان، خرم آباد، ایران

چکیده

زمینه و هدف: هدف از این مطالعه بررسی اثرات میدان الکترومغناطیسی ناشی از تلفن همراه بر سطح تستوسترون و بافت بیضه در موش صحرائی است.

روش بررسی: در یک مطالعه تجربی، در مجموع 30 موش نر به طور تصادفی و مساوی به دو گروه (15 حیوان) به عنوان گروه آزمایش و کنترل تقسیم شدند. گروه آزمایش به مدت 90 روز در معرض میدان های الکترومغناطیسی ایجاد شده توسط تلفن همراه قرار گرفت. گروه کنترل تحت شرایطی مشابه گروه آزمایش، ولی در معرض تابش قرار نگرفتند. در طول مطالعه، تلفن همراه بر روی دیوار قفس در حالت آماده به کار برای تمام روز و در حالت صحبت برای 150 دقیقه در روز قرار داده شد. در پایان دوره، میزان تستوسترون سرم و مقاطع بافتی بیضه مورد ارزیابی قرار گرفت. داده ها با استفاده از نرم افزار گراف پد و آزمون آماری با سطح معنی داری $P < 0/001$ مورد تجزیه و تحلیل قرار گرفت.

یافته ها: متوسط مقدار تستوسترون در گروه آزمایش در مقایسه با گروه کنترل کاهش معنی داری داشت ($P < 0/001$). آزمایش بافت شناسی بیضه موش های گروه آزمایش بیانگر نکروز سلولی لوله های منی ساز، نفوذ سلول های التهابی به پارانشیم بافت و کاهش تعداد سلولهای بینابینی بافت بیضه بود. در برخی لوله های نکروزه شده، سلول چند هسته ای به عنوان ایجاد حالت سن-سیتیوم در سلول های اسپرما توژنیک نیز مشاهده شد.

نتیجه گیری: نتایج این مطالعه نشان داد که قرار گرفتن در معرض اشعه های تلفن همراه می تواند اثرات هیستوپاتولوژیک مخرب بر روی بیضه موش های نر ایجاد کند. مطالعات بیشتر می تواند مکانیزم مولکولی آسیب سلولی و بافتی ناشی از میدانهای الکترومغناطیسی امواج تلفن همراه در بافت بیضه را بیشتر روشن سازد.

واژگان کلیدی: تلفن همراه، موش، بیضه، تستوسترون

وصول مقاله: 96/8/24 اصلاحیه نهایی: 97/4/17 پذیرش: 97/5/1

مقدمه

حیات همواره تحت تاثیر میدان‌های الکترومغناطیسی طبیعی موجود در محیط و میدان‌های دست ساز بشر بوده و هست. این امواج بر حسب شدت و مدت تابش و میزان فرکانس، اثرات زیستی متعددی را روی مولکول‌های تحت تابش ایجاد می‌کنند (1). براساس نوع تاثیری که این تشعشعات روی موجودات زنده می‌گذارند آنها را به دو گروه تقسیم بندی کرده اند. امواج یونیزان دارای اثرات بیولوژیکی بوده و سبب تخریب DNA و آسیب به مواد ژنتیکی می‌شوند و برای انسان و موجودات زنده بسیار خطرناک هستند که شامل اشعه X، گاما، اشعه کیهانی، فرابنفش و غیره می‌باشند. امواج غیریونیزان با فرکانس پایین، طول موج بلند و قدرت نفوذ کم که انرژی کافی برای شکستن پیوندهای شیمیایی مولکول‌ها و اتم‌ها را ندارند، شامل نور مرئی، امواج رادیویی، امواج ماکروویو، امواج حاصل از تلفن همراه، بعضی از ابزارهای تشخیص پزشکی و اکثر لوازم برقی مورد استفاده در خانه و محل کار و غیره می‌باشد (3-1).

امواج مایکروویو که بخشی از امواج الکترومغناطیسی هستند دارای محدوده فرکانسی 300 مگاهرتز تا 300 گیگاهرتز می‌باشند (5و4). تلفن همراه نیز از پرتوهای الکترومغناطیسی در محدوده مایکروویو استفاده می‌کنند (4). میدان‌های الکترومغناطیسی بر بسیاری از پدیده‌های حیاتی از جمله افزایش عمومی درجه حرارت بدن، اثر روی رشد و نمو و تمایز سلولی، اختلالات هورمونی، آسیب‌های کروموزومی، اختلالات عصبی، سرطانزایی، تغییر غلظت رادیکال‌های آزاد و دستگاه تولیدمثل اثر می‌گذارد (6و5).

روند بلوغ و تکامل سلول‌های جنسی نر، در نتیجه رویداد‌های هماهنگی است که ژرمسل‌ها و سلول‌های سوماتیکی بیضه را تحت تاثیر قرار می‌دهد و عوامل مختلف از جمله این امواج با تاثیر بر هر یک از این عناصر ممکن است روند فیزیولوژیک را تغییر دهند. این میدان‌ها قادر به تاثیر بر روی اندام‌ها، بافت‌های سنتزکننده، پروتئین‌های سرم در خون،

تغییر در سطح هورمونی و غیره هستند. در نتیجه با توجه به اهمیت سیستم تناسلی در بقای نسل و افزایش میادین الکترومغناطیسی در زندگی امروزی ضرورت تحقیقات روی این سیستم اجتناب‌ناپذیر می‌باشد. در مطالعه حاضر اثرات احتمالی امواج الکترومغناطیسی تلفن همراه بر میزان هورمون تستوسترون و ساختار بافتی بیضه موش سوری بررسی شد.

روش بررسی

مطالعه حاضر یک مطالعه آزمایشگاهی و کاملاً تصادفی است. در این پروژه که با هدف بررسی اثرات احتمالی امواج تلفن همراه در موش سوری صورت گرفت کلیه اصول اخلاقی در مورد نحوه کار با حیوانات آزمایشگاهی مدنظر قرار گرفت. تعداد 30 سر موش سوری نژاد Balb/C با وزن 12 گرم و سن 3 هفتهگی انتخاب و به صورت تصادفی در 2 گروه 15 تایی (یک گروه آزمایش و یک گروه کنترل) قرار گرفتند. حیوانات در طول مدت آزمایش تحت شرایط استاندارد (12 ساعت روشنایی و 12 ساعت تاریکی و درجه حرارت 22 تا 25 درجه سانتی گراد) و در قفس‌های مخصوص نگهداری شدند. همچنین آب و غذا به میزان کافی در اختیار موش‌ها قرار داده می‌شد. در ادامه گروه آزمایش به مدت 3 ماه تحت امواج قرار گرفتند و گروه کنترل در محل دیگری با شرایط یکسان از جهت نور و حرارت و رطوبت مشابه با گروه آزمایش قرار داشتند و فقط تحت تاثیر میدان الکترومغناطیسی قرار نمی‌گرفتند. موش‌های گروه دریافت‌کننده امواج هر روز 30 بار و هر بار 5 دقیقه در معرض امواج قرار می‌گرفتند. جهت ایجاد امواج مایکروویو از گوشی تلفن همراه مارک نوکیا مدل 1200 که به قفس‌ها متصل می‌شدند استفاده شد. به منظور ایجاد امواج، گوشی تلفن در حالت مکالمه قرار داده شد. به منظور اندازه‌گیری هورمون تستوسترون، بعد از پایان دوره، موش‌ها با پنبه آغشته به اثر که در داخل جار مخصوص بیهوشی قرار داده شده بود بی‌هوش

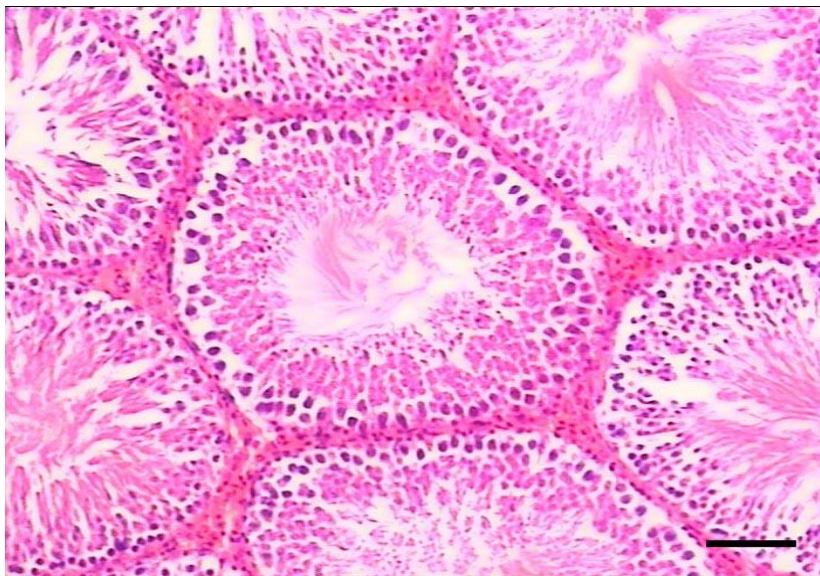
test مورد بررسی قرار گرفتند. سطح آماری معنی دار، $P < 0/05$ لحاظ گردید.

یافته ها

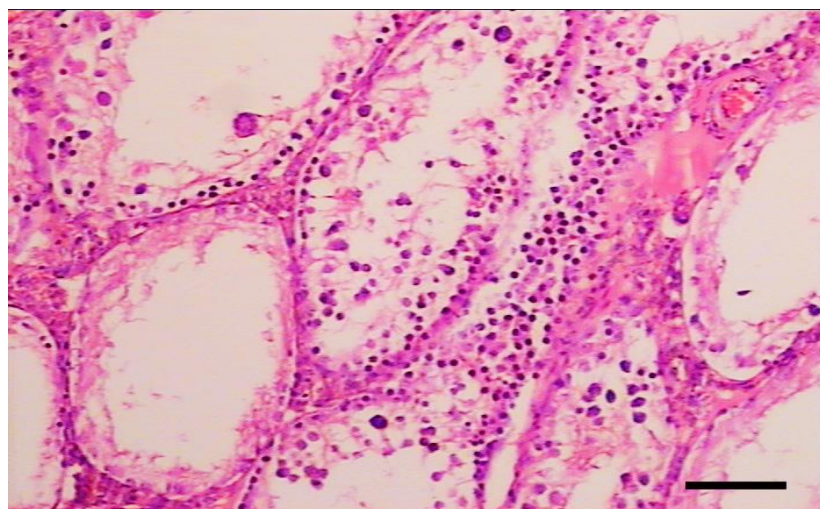
غلظت هورمون تستوسترون در گروه آزمایش نسبت به گروه کنترل کاهش معنی داری در سطح $P < 0/001$ داشت. مقایسه مقاطع میکروسکوپی نشان داد که در گروه کنترل، بافت بیضه و لوله های منی ساز وضعیت طبیعی داشتند و تجمع نسبی اسپرم ها در بخش میانی لوله های منی ساز دیده شد (تصویر 1)، در حالی که در نمونه های گروه آزمایش بهم ریختگی در نظم لوله های منی ساز اسپرما توژن مشاهده شد و در اکثر لوله ها فضای لومن تخلیه شده بود. از طرفی مقایسه بافت بینابینی و سلول های لیدیک نشان داد که نظم و ترتیب موجود در نمونه های کنترل، در نمونه های گروه آزمایش دیده نشده و در بسیاری از موارد ادم و خونریزی در بافت بینابینی جایگزین بافت هم بند شده بود. لوله های منی ساز دچار آتروفی شده و بیشتر لوله ها از سلول تخلیه شده بودند (تصویر 2). در بیشتر نمونه ها نکرور انقبادی سلولهای لوله های منی ساز مشهود بود و نفوذ سلول های التهابی در بافت بینابینی دیده می شد (تصویر 3). در برخی موارد وجود سلولهای چند هسته ای بزرگ یا ایجاد حالت سن سیتیوم (Syncytium formation) در سلولهای اسپرما توژنیک نیز چشمگیر بود (تصویر 4).

گردیدند. از حیوان بیهوش شده با سرنگ 2 سی سی از بطن خون گیری به عمل آمد. خون گرفته شده بدون ماده ضد انعقاد درون لوله آزمایش ریخته و به مدت 15 دقیقه در انکوباتور در دمای 37 درجه سانتی گراد قرار داده شدند. سپس لوله ها در دستگاه سانتریفیوژ به مدت 10 دقیقه با سرعت 3500 دور در دقیقه قرار گرفتند. پس از خارج کردن لوله از دستگاه سانتریفیوژ سرم خون با دقت توسط پیپت پاستور جدا و به لوله های اپندورف ریخته شدند و سر لوله ها مسدود و در دمای 20- درجه سانتی گراد قرار داده شدند. برای سنجش هورمون از روش رادیو ایمنونواسی (RIA) و کیت هورمونی تستوسترون استفاده شد

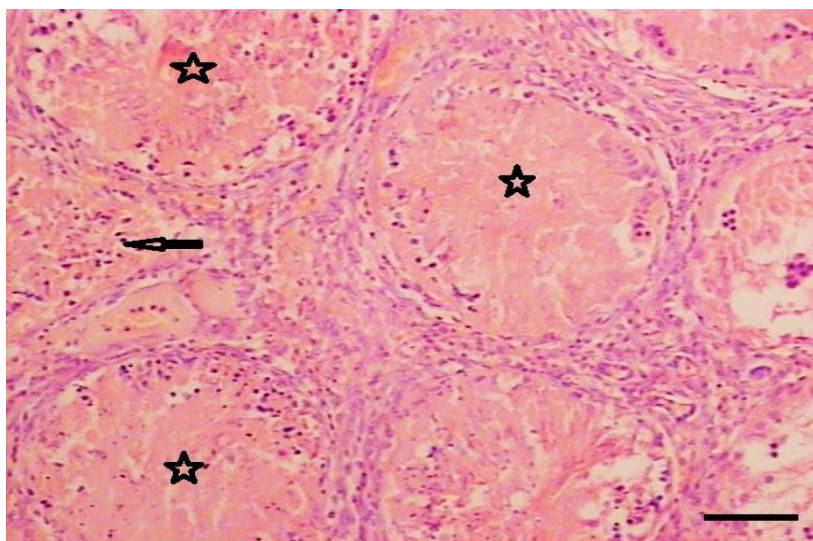
جهت انجام آزمایشهای هیستوپاتولوژیک، موش ها از طریق نخاعی کردن کشته و سپس تشریح شدند. پس از شکافتن پوست و خارج کردن بیضه ها، شستشوی آنها با سرم فیزیولوژی انجام شد و با استفاده از فرمالین بافر 10 درصد فیکس شدند. مراحل آماده سازی بافت شامل آب گیری با استفاد از الکل های با درجه صعودی انجام شد، پس از آن مرحله شفاف سازی با استفاد از گزیلول و خارج کردن الکل انجام شد. نهایتاً مرحله آغشتگی و قالب گیری با استفاد از پارافین مذاب صورت گرفت. پس از تهیه برش های 4 تا 5 میکرونی از قالب ها، رنگ آمیزی متداول هماتوکسیلین - اتوزین (H&E) انجام شد و به وسیله میکروسکوپ نوری مورد مطالعه قرار گرفت. داده ها حاصل با استفاده از برنامه گراف پد و تست آماری-T



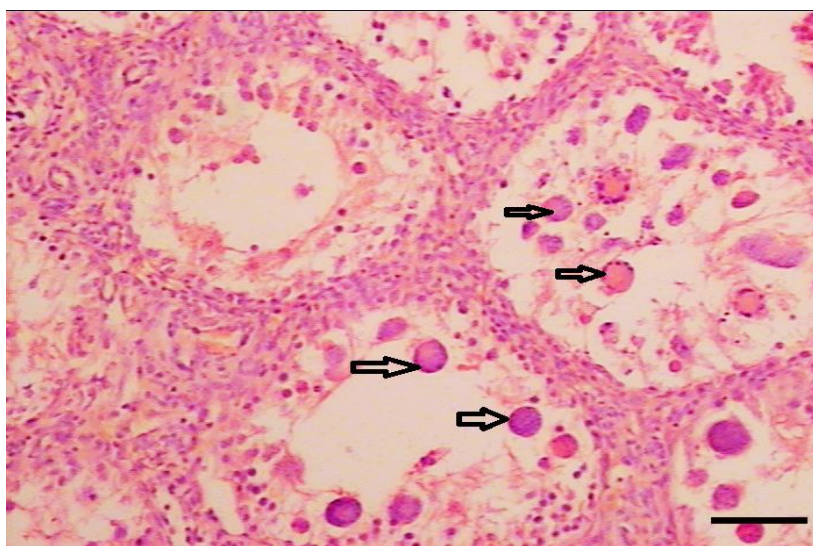
تصویر 1: گروه کنترل. وضعیت طبیعی بافت بیضه و لوله های منی ساز (H&E stain, bar:75).



تصویر 2: گروه آزمایش. بهم ریختگی و آتروفی لوله های منی ساز و تخلیه شدن لوله ها از سلول (H&E stain, bar:75).



تصویر 3: گروه آزمایش. نکروز انعقادی لوله های منی ساز (اشکال ستاره ای) و نفوذ سلول های التهابی در بافت بینابینی (نوک پیکان) (H&E stain, bar:100).



تصویر 4: گروه آزمایش. وجود سلولهای چند هسته ای بزرگ یا ایجاد حالت سن سیتوم در لوله ها (H&E stain, bar:50).

بحث

با توجه به افزایش دستگاه های ساطع کننده ی امواج الکترومغناطیس در محیط زندگی و همچنین کاربرد وسیع تلفن های همراه، این پرسش مطرح می شود که امواج ساطع شده از این سیستم ها بر سلامت و فرآیندهای رشد و نمو چه تاثیری می گذارند. از این رو مطالعه بر روی اثرات زیستی

این امواج مورد توجه پژوهشگران قرار گرفته است. از مطالعات انجام شده می توان به مورفولوژی و مورفومتری اسپرم های موش، غدد تناسلی و باروری، آسیب های کروموزومی، اثرات روی رشد و نمو رت ها، پتانسیل ژنومیک و غیره اشاره نمود (9).

برخی لوله های اسپرم ساز سلولهای چندهسته ای بزرگ یا ایجاد حالت سن سیتیوم (Syncytium formation) در سلولهای اسپرماتوژنیک نیز مشاهده شد.

پذیره و همکاران (2009) با قرار دادن موش های نر در میدان مغناطیسی با فرکانس 50 هرتز اثرات میدان را روی غدد تناسلی و هورمون های جنسی به صورت کاهش معنی دار قطر و وزن بیضه و تعداد لوله های منی ساز، افزایش ضخامت تونیکا آلبوژینه، کاهش تعداد اسپرماتیدها و اسپرم-ها، افزایش غلظت هورمون LH، کاهش معنی دار غلظت تستوسترون و عدم تغییر معنی دار در غلظت FSH، همچنین جدا شدن دودمان های اسپرم ساز از سلول های سرتولی و تجمع آنها در مرکز لوله، بهم ریختگی انسجام سلولی درون لوله ها را مشاهده کردند (15). در مطالعه حاضر میزان هورمون تستوسترون در موش های گروه در معرض امواج موبایل نیز در مقایسه با گروه کنترل کاهش معنی داری داشت. همچنین حمایت خواه جهرمی و همکاران (2012) کاهش معنی دار در میزان هورمون تستوسترون را در اثر مجاورت با امواج حاصل از ماکروویو در موش سوری نر بالغ را مشاهده کردند که این کاهش هورمون تستوسترون می تواند به دلیل اثر مستقیم این امواج بر بافت بیضه و سلول های بینابینی باشد (16). آهنگرپور و همکاران دریافتند که میدان الکترومغناطیسی باعث ایجاد اختلالاتی در محور هیپوتالاموس-هیپوفیز-گناد در موش صحرایی نر می شود که باعث کاهش معنی دار در میزان هورمون های تستوسترون و FSH می شود اما بر میزان LH اثری ندارد (17).

در گروه تجربی مطالعه حاضر تغییرات معنی داری در هورمون تستوسترون مشاهده شد که این یافته با مطالعه Ozguner و همکاران (2005) و لوئی منفرد و همکاران (2016) همسو و با مطالعه ضیا و حسینی (2017) و Dasdag و همکاران (2015) همخوانی نداشت (-20 و 18).

Varma و همکاران 1975 امواج رادیویی را بر روی بافت بیضه اثر داده و در خصوص اثرات زیستی آن گزارش نمودند که این امواج موجب بی نظمی های مورفولوژیکی در لوله های منی ساز و سلول های سرتولی می شوند (10). از این رو امواج رادیویی می توانند باعث القای تغییر در بافت بیضه شوند. همچنین در مطالعه دیگری Kowalczyk و همکاران 1983 اثرات میدان های الکترومغناطیسی را روی اسپرماتوژنز موش بررسی نمودند و نشان دادند که امواج 1/7 و 2/45 گیگاهرتز می تواند روی اپیتلیوم منی ساز، شمارش و مورفولوژی اسپرم و اسپرماتوسیت های اولیه در موش تاثیرگذار باشند. میدان های الکترومغناطیسی با فرکانس 100 هرتز موجب تغییراتی در لوله منی ساز از جمله تخلیه فضای لومن لوله ها و تخریب بافت چربی و افزایش معنی دار اسپرماتوسیت های ثانویه گردید. در مطالعه حاضر اثر امواج بر روی لوله های اسپرم ساز باعث آتروفی برخی لوله ها و تخلیه این لوله ها از سلول شده بود (11).

Ozguner در سال 2005 امواج الکترومغناطیس با شدت 0.5 میلی تسلا و فرکانس 50 هرتز را روی موش های نر اثر داد و کاهش معنی دار قطر اپیدیدیم و سلول های اپیتلیال اپیدیدیم و مجرای دفران، همچنین کاهش وزن بیضه و قطر لوله های منی ساز را مشاهده کرد که همگی می تواند در روند تکامل و قدرت باروری اسپرم اختلال ایجاد کند (12). Kumlin و همکاران (2005) و پرپور و همکاران (2011) در دو مطالعه میدان های الکترومغناطیسی با فرکانس 100 هرتز اعمال کردند که موجب تغییرات در لوله منی ساز از جمله تخلیه فضای لومن لوله ها، تخریب بافت چربی، افزایش معنی دار سلول های اسپرماتوگونی و اسپرماتوسیت ثانویه، ایجاد حالت سن سیتیوم در سلول های اسپرماتوژنیک، تخریب بافت بینابینی بیضه شد و در نتیجه کاهش باروری را در موش مشاهده کردند (13 و 14). در مطالعه حاضر اثر امواج موبایل باعث تخریب بافت بینابینی بیضه و کاهش شدید سلول های بینابینی بیضه شد و در

غلظت تستوسترون و تغییر ناچیز در تعداد اسپرماتوگونی‌ها و اسپرماتوسیت‌ها و همچنین تغییر غلظت FSH می‌شود. این یافته‌ها نشان‌دهنده‌ی این است که میدان‌های الکترومغناطیسی به‌عنوان عامل الفاکنده موجب تغییر در اسپرماتوژنز می‌گردند. با توجه به مطالعات انجام شده توسط پژوهشگران مختلف به‌طور کلی می‌توان نتیجه گرفت که میدان‌های الکترومغناطیسی قادر به ایجاد تغییر در فرآیند اسپرماتوژنز و ایجاد آسیب و بروز حالات شدید پاتولوژیک در غدد جنسی می‌باشند. چرا که میدان‌های مذکور قادرند بافت بینابینی بیضه را تحت تاثیر قرار داده و نظم و قرارگیری سلول‌های لیدینگ را بهم بزنند و از طرف دیگر موجب تسریع تخلیه اسپرم‌ها از داخل فضای میانی لوله‌های منی ساز گردند (14 و 13).

نتیجه گیری

یافته‌های پژوهش حاضر نشان داد که مواجهه طولانی مدت بافت بیضه با امواج ساطع شده از موبایل باعث تغییرات ساختاری و عملکردی بیضه می‌شود. مطالعات بیشتر می‌تواند مکانیزم مولکولی در برابر آسیب سلول و بافت را در لوله‌های اسپرم‌ساز پس از قرار گرفتن در معرض تابش الکترومغناطیسی روشن سازد.

تشکر و قدردانی

این مقاله حاصل طرح تحقیقاتی مصوب شورای پژوهشی دانشگاه لرستان با کد ۹۵۳۰۲۲۱۹۹۶ بود. نویسندگان مقاله مراتب تقدیر و تشکر خود را از معاونت پژوهشی دانشگاه لرستان به دلیل تأمین مالی این طرح اعلام می‌دارند.

Reference

1. Kang GH, Lee CH, Seo JW, Sung RH, Chung YH, Lee SK, Suh Y, Chi JG. In-vivo study on the harmful effect of the extremely low frequency unipolar pulsating magnetic field in mice. *J Korean Med Sci* 1997; 12: 128-34.
2. Khurana VG, Teo C, Kundi M, Hardell L, Carlberg M. Cell phones and brain tumors: a review including the long-term epidemiologic data. *Surg Neurol Int* 2009; 72: 205-14.

khayat در سال 2005 تابش الکترومغناطیسی با فرکانس 3.9 هرتز و 5.7 هرتز اعمال کرد و تحلیل لوله‌های اسپرم‌ساز و بافت بینابینی بیضه در فضای بین سلول‌های اسپرم‌ساز، نکروز سلول‌های اپیتلیال ژرمینال لوله‌های اسپرم‌ساز، کاهش سلول‌های سرتولی، کاهش سرعت اسپرماتوژنز و انحطاط سلول‌های جوانه را مشاهده کرد که میزان این آسیب‌ها با گذشت زمان افزایش می‌یابد (21).

Cecconi و همکاران (2000) نیز گزارش کردند که عوامل متعددی در ایجاد اثرات بیولوژیک امواج الکترومغناطیس دخالت دارند که مهم‌ترین آن‌ها مشخصات فیزیکی میدان، مدت زمان تابش و نوع بافت در معرض امواج قرار گرفته می‌باشد (22). مطالعات انجام شده توسط Ozguner و همکاران (2005)، Al-Glaib و همکاران (2005) و Bayazit (2009) نشان دادند که قرار گرفتن موش‌ها در معرض EMF باعث کاهش سرعت اسپرماتوژنز و انحطاط جوانه سلول‌ها، کاهش تعداد سلول‌های اسپرماتوگونی و اسپرماتید و اسپرم، افزایش قابل توجه در تعداد اولیه اسپرماتوسیت‌ها می‌شود. همچنین قرار گرفتن موش در معرض امواج غیر یونیزه به مدت 12 روز موجب تشدید تغییرات هیستوپاتولوژیک در بیضه می‌شود (24-22).

تحقیقات قبلی اثبات کرده است که میدان‌های الکترومغناطیسی بر روی غدد تناسلی و هورمون‌های جنسی موش‌ها باعث کاهش قطر و وزن بیضه (تحلیل بیضه)، کاهش تعداد لوله‌های منی‌ساز و سرتولی، کاهش تعداد اسپرماتیدها و اسپرم، کاهش چسبندگی بین لوله‌های منی‌ساز، افزایش معنی‌دار غلظت هورمون LH، کاهش شدید

3. Kundi M, Hardell L, Sage C, Sobel E. Electromagnetic fields and the precautionary principle. *Environ Health Perspect* 2009; 117: A484-5.
4. Hossman KA, Herman DM. Effects of electromagnetic radiation of mobile phones on central nervous system. *Bioelectromagnetic* 2003; 24:49-62.
5. Baharara J, Parivar K, Oryan Sh, Ashraf A. [The effect long time of mobile phone radiation of stimulation female reproductive glands in mice (Balb/C)]. *Biotechnology* 2004; 3:931-8.
6. Banik S, Bandyopadhyay S, Ganguly S. Bioeffect of microwave, A brief review. *Bioresource Technol* 2003; 2: 155-9.
7. Focke F, Schuermann D, Kuster N, Schär P. DNA fragmentation in human fibroblasts under extremely low frequency electromagnetic field exposure. *Mutation Res* 2010; 683: 74-83.
8. Franzellitti S, Valbonesi P, Ciancaglini N, Biondi C, Contin A, Bersani F, et al. Transient DNA damage induced by high-frequency electromagnetic fields (GSM 1.8 GHz) in the human trophoblast HTR-8/SVneo cell line evaluated with the alkaline comet assay. *Mutation Res* 2010; 683: 3542.
9. Tablado L, Pérez-Sánchez F, Soler C. Is sperm motility maturation affected by static magnetic fields?. *Environ Health Perspect* 1996; 104: 1212-6.
10. Varma MM, Traboulay EA. Biological effects of microwave radiation on the testes of Swiss mice. *Experientia* 1975; 31: 301-2.
11. Kowalczyk CI, Saunders RD, Stapleton HR. Sperm count and sperm abnormality in male mice after exposure to 2.45 GHz microwave radiation. *Mutat Res* 1983; 122: 155-6.
12. Ozguner M, Koyu A, Cesur G, Ural M, Ozguner F, Gokcimen A, Delibas N. Biological and morphological effects on the reproductive organ of rats after exposure to electromagnetic field. *Saudi Med J* 2005; 26: 405-10.
13. Kumlin T, Keilkkinen P, Laitinen JT, Juutilanin J. Exposure of 50 HZ magnetic field induces a circulation rhythm in 6-hydroxymelatonin sulfate excretion in mice. *J Radiat Res* 2005; 46: 313-8.
14. Parivar K, Nabiuni M, Golestanian N, Amini E. Effect of low frequency electromagnetic fields on the spermatogenesis and blood serum protein of Balb/c mice. *Journal of Cell & Tissue* 2011; 2: 47-56. [In Persian]
15. Pazireh N, Abbasnia, V.S, Keramati, K, Dalalat B, Dorani, D. The Effect of Electromagnetic Field (50HZ) on Gonads and Sex Hormone Levels in Male NMRI Mice. *Veterinary Research* 2009; 5: 21-9. [In Persian]
16. Hemayatkhah Jahromi V, Karimi Jashni H, Mosallanezhad M, Mosallanejad M, Jamali H, Izadpanah P. The Effect of Microwave Ovens Radiation Leakage on Testis Tissue and Sex Hormones in Immature Mice. *J Fasa Univ Med Sci* 2012; 2: 6-11. [In Persian]
17. Ahangarpour A, Fathimoghaddam H, Tahmasebi MJ, Shahbazian H, Badavi M. Hypothalamic-pituitary-gonadal axis responses of the male rats to short and long time alternative magnetic fields (50 Hz) exposure. *J Res Med Sci* 2009; 14: 231-8.
18. Dasdag S, Taş M, Akdag MZ, Yegin K. Effect of long-term exposure of 2.4 GHz radiofrequency radiation emitted from Wi-Fi equipment on testes functions. *Electromagn Biol Med* 2015; 34: 37-42.
19. Louiemonfared A, Hamonavard S, Nooraie A. Effects of Mobile Phone Radiation on the Histological and Anatomical Parameters of Testis and Serum Levels of Testosterone in Mice. *JIUMS* 2016; 24: 110-118. [In Persian]

20. Zia Z, Hosseini SE. Effect of cell-phone radiation during pregnancy on serum level of the testosterone, FSH, LH and sex cell lines in 60-day old offspring male rats. *J Gorgan Univ Med Sci* 2017 18(4): 56-61. [In Persian]
21. Khayat Latifa. The histopathological effects of an electromagnetic field on the kidney and testis of mice. *EurAsian Journal of Biosciences* 2011; 5: 103-9.
22. Cecconi S, Gualtieri, Di Bartoiani G, Troiani G, Cifone MG, Canipari R. Evaluation of the effect of extremely low frequency electromagnetic field on mammalian follicle development. *Hum Reprod* 2000; 15: 2319-25.
23. Al-Glaib B, Al-Dardfi M, Al-Tuhami A, Elgenaidi A, Dkhil M. A technical report on the effect of electromagnetic radiation from a mobile phone on mice organs. *Libyan J Med* 2007; 1: 8-9.
24. Bayazit V. Evaluation of potential carcinogenic effects of electromagnetic fields (EMF) on tissue and organs. *AJBAS* 2009; 3: 1043-59.