

## Evaluation of the protective effect of curcumin on liver tissue in NMRI mice treated with sodium arsenite

**Shariatzadeh M.A., PhD<sup>1</sup>, Soleimani-Mehranjani M., PhD<sup>2</sup>, Naderi-Noreini S., MSc<sup>3</sup>**

1. Professor of Histology and Embryology, Department of Biology, Faculty of Science, Arak University, Arak, Iran (Corresponding Author), Tel:+98-86-34173409, s-shariatzadeh@araku.ac.ir

2. Professor of Histology and Embryology, Department of Biology, Faculty of Science, Arak University, Arak, Iran.

3. Master of Developmental Biology, Histology and Embryology, Department of Biology, Faculty of Science, Arak University, Arak, Iran.

### ABSTRACT

**Background and Aim:** Arsenic (As) compounds are environmental toxicants which are among human carcinogens. Sodium arsenite exposure leads to its accumulation in the liver resulting in liver disorders. The aim of this study was to investigate the protective effect of curcumin, as an antioxidant, on the liver tissue in the mice exposed to sodium arsenite.

**Material and Methods:** Thirty NMRI mice with mean body weight of  $31 \pm 2$  g. were randomly divided into 5 groups: control, scheme (receiving DMSO), curcumin (15mg/kg/day), sodium arsenite (5mg/kg/day) and sodium arsenite+curcumin groups. Every group consisted of 6 mice. The exposure was by intraperitoneal injections and carried out for 5 weeks. Then the mice were killed and the liver tissue was removed and weighed. Histopathological and stereological analyses were performed and the incidence of hepatocyte cells apoptosis (by the TUNEL method) was determined. Data were analyzed using one way ANOVA, and the differences among mean values were considered significant at  $P < 0.05$ .

**Results:** A significant increase in the mean relative weight of liver, total volume of sinusoids, bile ductules ( $p < 0.001$ ) and total number of hepatocytes ( $p < 0.03$ ) and a significant decrease in the total volume of the central veins ( $p < 0.001$ ), the mean volume of the hepatocytes ( $p < 0.04$ ) and their nuclei ( $p < 0.001$ ) were observed in sodium arsenite group compared to those in control and scheme groups. Histopathological examination also revealed parenchymal disorganization, inflammatory cell infiltration, necrosis of hepatocytes and destruction of reticulin fiber scaffold in the mice liver treated with sodium arsenite. Most of sodium arsenite-induced liver damage improved in the sodium arsenite + curcumin group to the same extent as control group ( $p < 0.05$ ).

**Conclusion:** Treatment with curcumin reduced liver damage induced by sodium arsenite.

**Keywords:** Curcumin, Liver, Mouse, Sodium arsenite, Stereology.

**Received:** Oct 31, 2015    **Accepted:** Dec 21, 2016

## بررسی اثر حفاظتی کورکومین بر بافت کبد موش‌های نژاد NMRI تیمار شده با سدیم آرسنیت

سید محمد علی شریعت زاده<sup>۱</sup>، ملک سلیمانی مهرنجانی<sup>۲</sup>، سمیرا نادری نورعینی<sup>۳</sup>

۱. استاد بافت شناسی و جنین شناسی، دانشگاه اراک، اراک، ایران (مؤلف مسؤل)، تلفن ثابت: ۰۸۶-۳۴۱۷۳۴۰۹، s-shariatzadeh@araku.ac.ir

۲. استاد بافت شناسی و جنین شناسی، دانشگاه اراک، اراک، ایران.

۳. کارشناس ارشد زیست سلولی تکوینی، دانشگاه اراک، اراک، ایران.

### چکیده

**زمینه و هدف:** ترکیبات آرسنیکی سموم محیطی هستند که در دسته کارسینوژن‌های انسانی قرار می‌گیرند. مواجهه با سدیم آرسنیت موجب تجمع آن در کبد و اختلالات کبدی می‌شود. هدف از این مطالعه، بررسی اثر حفاظتی کورکومین، به عنوان یک آنتی‌اکسیدان، بر بافت کبد موش‌های تیمار شده با سدیم آرسنیت بود.

**روش بررسی:** تعداد ۳۰ سر موش نژاد NMRI با میانگین وزنی  $31 \pm 2$  گرم به طور تصادفی به ۵ گروه ( $n=6$ ) کنترل، شم (دریافت کننده DMSO)، کورکومین ( $15 \text{ mg/kg/day}$ )، سدیم آرسنیت ( $5 \text{ mg/kg/day}$ ) و سدیم آرسنیت + کورکومین تقسیم شد. تیمار به صورت تزریق داخل صفاقی و به مدت ۵ هفته انجام گرفت. سپس موش‌ها کشته و کبد آن‌ها خارج و وزن شد. بافت کبد جهت بررسی‌های هیستوپاتولوژیک، استریولوژیک و همچنین میزان بروز آپوپتوز سلول‌های هپاتوسیت (از طریق تکنیک تانل) مورد ارزیابی قرار گرفت. داده‌ها با روش آنالیز واریانس یک‌طرفه تحلیل گردید و تفاوت میانگین‌ها در حد  $P < 0.05$  معنی‌دار در نظر گرفته شد.

**یافته‌ها:** افزایش معنی‌داری در میانگین وزن نسبی کبد، حجم سینوزوئیدها، حجم مجرای صفراوی ( $P < 0.001$ )، تعداد سلول‌های هپاتوسیت ( $P < 0.03$ ) و کاهش معنی‌داری در میانگین حجم ورید مرکزی ( $P < 0.001$ )، حجم سلول هپاتوسیت ( $P < 0.04$ ) و حجم هسته سلول هپاتوسیت ( $P < 0.001$ ) در گروه سدیم آرسنیت نسبت به گروه کنترل و شم مشاهده شد. بررسی‌های هیستوپاتولوژیکی نیز بی‌نظمی پارانسیم کبدی، ارتشاح سلول‌های التهابی، نکروز هپاتوسیت‌ها و از هم پاشیدن داربست رتیکیلینی کبد موش‌های تیماری با سدیم آرسنیت را نشان داد. اکثر آسیب‌های کبدی القا شده توسط سدیم آرسنیت، در گروه سدیم آرسنیت+کورکومین در حد گروه کنترل بهبود یافت ( $P < 0.05$ ).

**نتیجه‌گیری:** تیمار با کورکومین موجب تخفیف آسیب کبدی القا شده توسط سدیم آرسنیت می‌شود.

**کلمات کلیدی:** استریولوژی، سدیم آرسنیت، کبد، کورکومین، موش.

وصول مقاله: ۹۴/۸/۹ اصلاحیه نهایی: ۹۵/۸/۱۰ پذیرش: ۹۵/۱۰/۱

## مقدمه

آرسنیک (Arsenic) به طور طبیعی یک عنصر فلزی است که در خاک، هوا و آب یافت می‌شود و بوسیله آژانس بین المللی تحقیقات سرطان به عنوان کارسینوژن انسانی شناخته شده است (۱). ترکیبات آرسنیکی که به وفور در طبیعت وجود دارند از طریق فرآیندهای صنعتی یا کشاورزی و همچنین برخی از کاربردهای پزشکی به محیط زیست منتشر می‌شوند، بطوریکه بیش از یکصد میلیون نفر از مردم جهان در معرض خطر مواجهه با مقادیر بالای آرسنیک هستند که این مواجهه عمدتاً از طریق آب آشامیدنی آلوده، خوردن ماهی‌های آلوده و نیز از طریق متالوئیدهای ایجاد شده در هوای مناطق صنعتی، می‌باشد (۲ و ۳). آرسنیک در طبیعت به سه شکل ارگانیک، فرم معدنی و گاز ارسین وجود دارد؛ در این میان ترکیبات آرسنیتی مانند سدیم آرسنیت که فرم غیر ارگانیک (معدنی) آرسنیک است سمی‌ترین فرم آرسنیک بوده و بطور گسترده در مطالعات مربوط به بررسی اثرات سمی آرسنیک به کار برده می‌شود (۴). آرسنیک معدنی به آسانی از طریق دستگاه گوارش جذب شده و در بافت‌های مختلف از طریق گردش خون توزیع می‌شود. قرارگیری مزمن در معرض آرسنیک با تجمع آن در کبد، کلیه، قلب، ریه، دستگاه گوارش و طحال همراه است (۵ و ۳). کبد در انسان، اندام هدف اولیه برای متابولیسم ترکیبات آرسنیک و مسیر متابولیکی اصلی این ترکیبات است (۶) و مشخص شده که رابطه مثبتی بین پراکسیداسیون لیپیدی و غلظت آرسنیک در بافت کبد وجود دارد (۳).

از سوی دیگر، کورکومین یا دی فرولوییل متان ترکیب فعال و اصلی زردچوبه و یک پلی فنول با وزن مولکولی پایین می‌باشد که حدوداً ۲ تا ۵ درصد کل زردچوبه را تشکیل می‌دهد (۷). زردچوبه و ترکیبات آن در آشپزی آسیایی و طب سنتی برای هزاران سال مورد استفاده قرار گرفته است؛ این ترکیب به طور سنتی در شرق میانه به عنوان محرک ترشحات صفراوی، محافظ کبد، ضد نفخ، ضد

عفونی کننده و ضد التهاب به کار رفته است (۸). در حال حاضر، این ترکیب در صنایع غذایی به عنوان مواد افزودنی استفاده می‌شود (۷). کورکومین طیف گسترده‌ای از اعمال بیولوژیک را شامل اثرات ضد التهابی، آنتی اکسیدانی، ضد سرطانی، آنتی دیابتیک، ضد باکتری، آنتی فیروویک و ... از خود نشان می‌دهد و آسیب‌های سمی و التهابی در اندام‌های لوزالمعده، روده و کبد را بهبود می‌بخشد (۹).

کورکومین ممکن است اثر حفاظتی خود را بواسطه اثر بر چندین هدف مولکولی اعمال کند، اما دو مورد از مهمترین اثرات آن که برای توضیح خواص دارویی آن استفاده می‌شود شامل: ۱- اثر آنتی اکسیدانی آن است و ۲- توانایی کورکومین در مهار عوامل NF-kB است که مسئول رونویسی از واسطه‌های مهم التهابی در ایجاد آسیب کبدی است. کورکومین از تشکیل ROS و گونه‌های نیتروژن واکنش پذیر جلوگیری کرده و آنها را پاک‌سازی می‌کند. همچنین باعث القا چندین آنتی اکسیدانت آنزیمی مثل گلوتاتیون ترانسفراز، هم اکسیژناز-۱ و کاتالاز می‌گردد (۷). کورکومین ویژگی‌های مفیدی در مدل‌های تجربی گوناگون آسیب کبدی نشان داده است. بطوریکه مانع از آسیب‌های کبدی ناشی از مصرف بیش از حد آهن (۱۰)، اتانول (۱۱)، تیواستامید (TAA) (۹) و مسمومیت تراکلرید کربن (CCl<sub>4</sub>) (۱۲) شده است.

با توجه به وسعت پراکندگی آرسنیک در محیط زیست و در معرض قرار گرفتن انسان با این آلاینده و این که آسیب کبدی به عنوان شایع‌ترین عارضه مواجهه مزمن با ترکیبات آرسنیک گزارش شده است (۵). لذا هدف از این مطالعه بررسی اثر کورکومین، به عنوان یک آنتی اکسیدانت که اثر حفاظتی بر بافت کبد دارد، در برابر سمیت القا شده توسط سدیم آرسنیت بر بافت کبد موش‌های بالغ بود. بدین منظور تغییرات پارامترهای بافتی کبد از طریق روش‌های استریولوژیک، اندازه‌گیری و محاسبه شد و به علاوه میزان

بروز آپوتوز سلولی و سلامت داربست رتیکولینی کبد بررسی گردید.

### روش بررسی

به منظور انجام این مطالعه تجربی، ۳۰ سر موش نر بالغ نژاد NMRI از انیستیتو پاستور ایران خریداری و در خانه حیوانات دانشگاه اراک در شرایط استاندارد (دمای  $2 \pm 21$  درجه سانتیگراد و نور محیطی با شرایط ۱۲ ساعت تاریکی و ۱۲ ساعت روشنایی) و دسترسی آزاد به آب و غذا به مدت ۲ هفته جهت سازگاری با محیط نگهداری شد. سپس موش‌ها بطور تصادفی به ۵ گروه ( $n=6$ ) کنترل، شم یا تحت تیمار با DMSO (به عنوان حلال کورکومین)، سدیم آرسنیت، سدیم آرسنیت به علاوه کورکومین و کورکومین تقسیم شد. تیمار موش‌ها با سدیم آرسنیت و کورکومین با توجه به تقسیم‌بندی گروه‌ها، به صورت تزریق داخل صفاقی و با فاصله زمانی ۲۴ ساعت به مدت ۳۵ روز انجام گرفت. با توجه به مطالعات گذشته، دوز مورد استفاده برای تیمار با سدیم آرسنیت ۵ میلی‌گرم بر کیلوگرم در هر روز و برای کورکومین، دوز ۱۵ میلی‌گرم بر کیلوگرم انتخاب شد (۳ و ۱۳). پس از پایان دوره تیمار موش‌ها وزن‌گیری شدند و توسط دی‌اتیل اتر بیهوش و بافت کبد آن‌ها خارج و وزن مطلق و نسبی آن تعیین گردید؛ سپس حجم آن به روش غوطه‌ورسازی (Immersion) اندازه‌گیری شد (۱۴). بافت‌ها جهت ثبوت به مدت یک هفته در فیکساتیو NBF (neutral buffered formaldehyde) نگهداری شد (۱۴)؛ سپس از کبد هر موش، توسط روش IUR برش‌هایی ایجاد شد و قطعات تروکار نیز به منظور محاسبه چروکیدگی بافتی تهیه گردید (۱۴ و ۱۵). در نهایت نمونه‌های بافتی طبق روش‌های معمول پردازش شده و پس از قالب‌گیری با پارافین، برش‌هایی با ضخامت ۵ و ۱۵ میکرون از آن‌ها تهیه شد. لام‌های با ضخامت ۵ میکرون جهت رنگ‌آمیزی رتیکولین و به منظور بررسی داربست کبد مورد

استفاده قرار گرفت. در این روش داربست رتیکولین بافتی به رنگ قهوه‌ای-سیاه در می‌آید. جهت بررسی‌های استریولوژیک نیز برش‌های با ضخامت ۵ و ۱۵ میکرون توسط روش Heidenhain's Azan رنگ‌آمیزی شد. محاسبه چروکیدگی مربوط به کبد هر موش از روی قطعات تروکار لام‌های رنگ‌آمیزی شده و از طریق فرمول مربوطه صورت گرفت. سپس با استفاده از فرمول 1- Shrinkage، حجم نهائی نسبت به حجم اولیه محاسبه گردید و با ضرب آن در حجمی که به روش Immersion به دست آمده بود حجم واقعی هر کبد به دست آمد (۱۴ و ۱۵).

تخمین دانسیته حجمی اجزای کبد:

برای محاسبه دانسیته حجمی (Volume density) اجزای کبد از میکروسکوپ مدل (Olympus B×41TE) ساخت ژاپن و نرم افزار Olysia استفاده شد. با استفاده از روش نمونه‌گیری تصادفی منظم (Systematic Random sampling) به طور میانگین ۱۴-۱۰ میدان دید از اسلایدهای ۵ میکرونی با استفاده از پروب ۲۵ نقطه‌ای مورد بررسی قرار گرفت و دانسیته حجمی هپاتوسیت‌ها، سینوزوئیدها، بافت بینابینی، ورید مرکزی و ساختار تریاد پورتال شامل: وریدها، سرخرگ‌ها و مجاری صفراوی محاسبه شد. بدین ترتیب که در همه میدان‌های دید انتخابی، کل نقاط برخورد کرده از پروب با کل میدان دید انتخاب شده ( $\sum_{i=1}^n Preference$ ) شمارش شد. به همین ترتیب نقاط برخورد کرده با هپاتوسیت‌ها و دیگر اجزای کبد ( $\sum_{i=1}^n Pstructure$ ) شمارش گردید. سپس دانسیته حجمی هر یک از اجزا با استفاده از فرمول  $V_p = \frac{\sum_{i=1}^n Pstructure}{\sum_{i=1}^n Preference}$  محاسبه شد. و در نهایت حجم کل مربوط به هر یک از اجزاء به وسیله ضرب کردن دانسیته حجمی در حجم کل کبد در هر موش ( $V_{structure}$ ) تخمین زده شد (۱۴ و ۱۵).

تخمین تعداد سلول‌های هپاتوسیت در بافت کبد:

شد و حجم بوسیله رابطه  $V_n = 4/3\pi \times \overline{L_n^3}$  محاسبه شد که در آن  $L_n$  اندازه مرکز هسته تا غشاء هپاتوسیت یا مرکز هسته تا غشاء هسته است (۱۴).

رنگ آمیزی تانل:

جهت انجام تکنیک تانل، کیت تانل (Roch In situ cell death detection kit, Fluorescein) استفاده قرار گرفت. مراحل انجام تکنیک تانل بر اساس پروتکل پیشنهادی شرکت سازنده انجام شد. به طور خلاصه برای انجام این روش ابتدا برش‌های با ضخامت ۵ میکرون در زایلین دپارافینه شد و در الکل‌های با درجه‌بندی نزولی آبدهی و در (pH = ۴/۷) PBS شستشو گردید. سپس مقاطع بافتی، به مدت ۱۵ الی ۳۰ دقیقه در دمای ۲۱ تا ۳۷ درجه سانتی‌گراد بوسیله محلول کار پروتیناز K (۲۰-۱۰ میکروگرم بر میلی‌لیتر در Tric-Hcl ۱۰ میلی‌مولار با ۸- pH: ۷/۴) انکوبه گردید. پس از این مراحل برش‌ها به مدت یک ساعت در اتافک مرطوب و دمای ۳۷ درجه سانتی‌گراد و در تاریکی با مخلوط واکنش (شامل محلول آنزیم و مارکر) انکوبه و در آخر با PBS شستشو شد. سپس به منظور رنگ آمیزی هسته سلول، لام‌ها به مدت ۱۰ دقیقه در هوش ۳۳۳۴۲ با غلظت ۱۰ میکروگرم در میلی‌لیتر، انکوبه شد. پس از شستشوی نمونه‌ها در PBS (به مدت ۱۰ دقیقه)، با استفاده از یک قطره محلول بافر فسفات حاوی گلیسرول (به نسبت ۱:۱) لامل گذاری صورت گرفت. و در نهایت لام‌ها توسط میکروسکوپ فلئورسنس در محدوده نور سبز و آبی عکس برداری شد و میزان بروز آپوپتوز سلولی در آن‌ها بررسی گردید. در این پژوهش از تیموس موش به عنوان کنترل مثبت خارجی استفاده شد. تیموس به دلیل تیموسیت‌های آپوپتوزی فراوان، به عنوان بافت کنترل مثبت، مورد توجه محققین قرار گرفته است. بدین منظور، تیموس از بدن حیوان خارج و برش‌های با ضخامت ۵ میکرومتر مطابق معمول تهیه شد. مراحل رنگ آمیزی این

برای محاسبه تعداد سلول‌های هپاتوسیت، از روش اپتیکال دایسکتور و فریم مخصوص شمارش یا unbiased counting frame و دستگاه میکروکتور استفاده شد. به این صورت که با استفاده از میکروسکوپ با ابژکتیو با بزرگنمایی ۱۱۰۰ از تمامی اسلایدهای ۱۵ میکرونی به طور تصادفی تعدادی میدان دید انتخاب و هسته سلول‌های هپاتوسیت قرار گرفته در داخل فریم شمارش که با خطوط ممنوعه تماس نداشت مورد شمارش قرار گرفت. در مجموع حدود ۱۸۰-۱۵۰ سلول در بافت کبد مربوط به هر موش شمارش گردید. سپس از فرمول  $Nv = \frac{\sum_{i=1}^n Q}{h \cdot \sum_{i=1}^n Pi \cdot a/f}$  دانسیته عددی هپاتوسیت‌ها محاسبه شد که در آن  $(\sum_{i=1}^n Q)$  مجموع تعداد هسته هپاتوسیت‌های شمارش شده،  $(\sum_{i=1}^n P)$  مجموع نقاط برخورد کرده با فیلدهای انتخابی،  $(h)$  ارتفاعی از برش که در آن شمارش صورت می‌گیرد و  $(a/f)$  سطح فریم در مقیاس واقعی بافت است. بعد از محاسبه دانسیته عددی، عدد حاصل در حجم کل کبد مربوطه ضرب شد  $(N(\text{total}) = Nv \times V(\text{total volume of liver}))$  تا تعداد کل هپاتوسیت‌ها به دست آید (۱۴ و ۱۵).

تخمین حجم هپاتوسیت و هسته آن با استفاده از روش نوکلئاتور:

برای محاسبه حجم هپاتوسیت و هسته آن از روش نوکلئاتور (Nucleator) و فریم مخصوص شمارش استفاده شد. در این روش با ابژکتیو با بزرگنمایی ۱۰۰ به طور تصادفی از برش‌های ۱۵ میکرونی توسط میکروسکوپ مجهز به دوربین عکس گرفته شد. سپس حجم هپاتوسیت و هسته آن توسط نرم افزار موتیک (Motic images 2000) اندازه‌گیری شد؛ به این صورت که برای محاسبه حجم هپاتوسیت، از مرکز هسته تا غشای هپاتوسیت و برای تخمین حجم هسته، از مرکز هسته تا غشای هسته اندازه‌گیری شد. اندازه‌گیری‌ها در دو جهت مخالف انجام

طوری‌که این میزان معنی دار نبود (شکل ۲-C). در بافت کبد گروه‌های کنترل، سدیم آرسنیت + کورکومین و کورکومین نیز ایندکس سلول‌های تانل مثبت نزدیک به صفر بود (شکل ۲-A، ۲-D و B). وزن موش و وزن کبد:

میانگین وزن موش و وزن کبد (گرم)، در بین گروه‌های مختلف اختلاف معنی‌داری نشان نداد ( $P > 0.05$ ). اما در میانگین وزن نسبی کبد (۱۰۰ گرم وزن بدن / وزن کبد) در گروه سدیم آرسنیت نسبت به سایر گروه‌ها افزایش معنی‌داری مشاهده شد ( $P < 0.01$ ) (جدول ۱).

حجم کل کبد، حجم هیاتوسیت‌ها، سینوزوئیدها و بافت پیوندی ( $\text{mm}^3$ ):

میانگین حجم سینوزوئیدها در گروه تیماری با سدیم آرسنیت نسبت به هر دو گروه کنترل افزایش قابل توجهی نشان داد ( $P < 0.01$ ). و در گروه تیماری همزمان با سدیم آرسنیت و کورکومین این میزان نسبت به گروه سدیم آرسنیت کاهش نشان داد و به حد گروه کنترل رسید ( $P < 0.01$ ). تغییر معنی‌داری در میانگین حجم کل کبد، حجم هیاتوسیت‌ها و حجم بافت پیوندی در بین گروه‌های تیماری مشاهده نشد ( $P > 0.05$ ) (جدول ۲).

حجم ورید مرکزی، ورید پورتال، شریان کبدی و مجرای صفراوی ( $\text{mm}^3$ ):

کاهش معنی‌داری در میانگین حجم ورید مرکزی در بافت کبد موش‌های تیماری با سدیم آرسنیت در مقایسه با گروه کنترل و شم دیده شد ( $P < 0.01$ ). در حالی که کورکومین توانست در گروه سدیم آرسنیت + کورکومین باعث افزایش معنی‌دار حجم ورید مرکزی نسبت به گروه سدیم آرسنیت شود ( $P < 0.01$ ). از طرفی حجم مجرای صفراوی (Bile duct) در گروه سدیم آرسنیت نسبت به سایر گروه‌ها افزایش نشان داد ( $P < 0.01$ ) و در گروه سدیم آرسنیت + کورکومین میزان این پارامتر به حد گروه کنترل رسید. با وجود تغییر در حجم ورید مرکزی و مجرای

نمونه‌ها نیز مشابه برش‌های مربوط به بافت کبد انجام شد (۱۸-۱۶).

داده‌های حاصل توسط نرم افزار Spss مدل ۱۶ و روش آنالیز واریانس یک‌طرفه (Oneway ANOVA) و تست آماری توکی مورد تجزیه و تحلیل آماری قرار گرفت و تفاوت میانگین‌ها در سطح  $p < 0.05$  معنی‌دار در نظر گرفته شد.

## نتایج

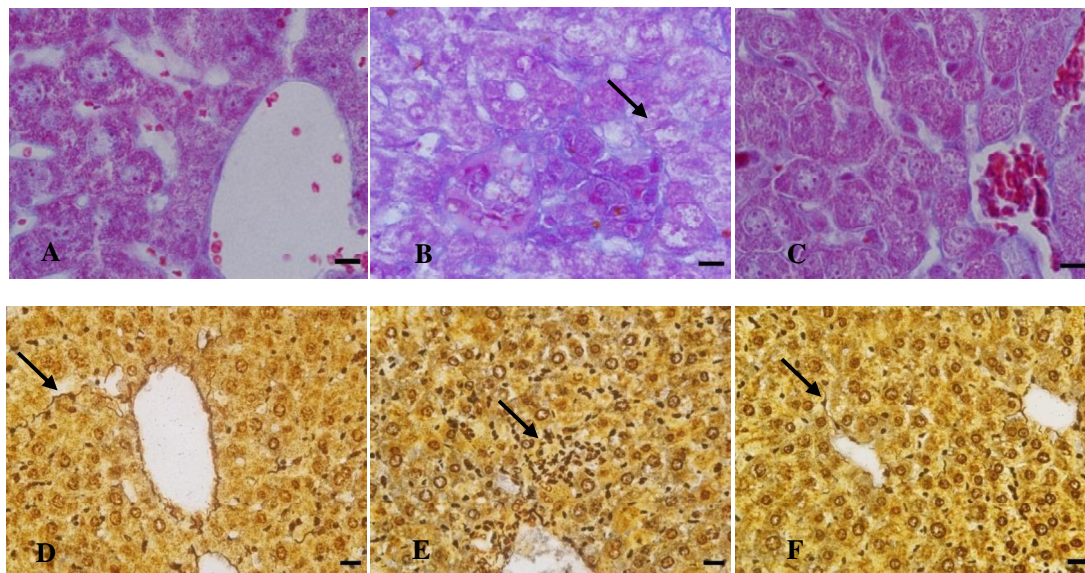
تغییرات هیستوپاتولوژیک کبد:

مطالعات بافت‌شناسی کبد در اسلایدهای رنگ‌آمیزی شده به روش Heidenhain's Azan در گروه‌های مختلف نشان داد که سدیم آرسنیت باعث واکوئله شدن و نکروز هیاتوسیت‌ها، بی‌نظمی در ساختار کبد، اتساع سینوزوئیدها و ارتشاح سلول‌های التهابی حول ورید مرکزی شده است (شکل ۱-B). ساختار بافت کبد در گروه‌های کنترل و کورکومین کاملاً طبیعی بود (شکل ۱-A). و در گروهی که سدیم آرسنیت را به همراه کورکومین دریافت کرده بودند نیز ساختار بافتی تقریباً طبیعی در کبد موش‌ها دیده می‌شد (شکل ۱-C). اسلایدهای رنگ‌آمیزی شده به روش رتیکیلین نیز از هم پاشیدن داربست و نظم طناب‌های کبدی را در گروه سدیم آرسنیت نشان می‌داد (شکل ۱-E). در حالی که در گروه‌های کنترل و کورکومین داربست رتیکیلینی طبیعی، در بافت کبد دیده می‌شد (شکل ۱-D). در گروهی که به‌طور همزمان با سدیم آرسنیت و کورکومین تیمار شده بودند نیز داربست رتیکیلینی کبد به حالت طبیعی بیشتر نزدیک بود و کورکومین موجب بازسازی داربست کبد شده بود (شکل ۱-F).

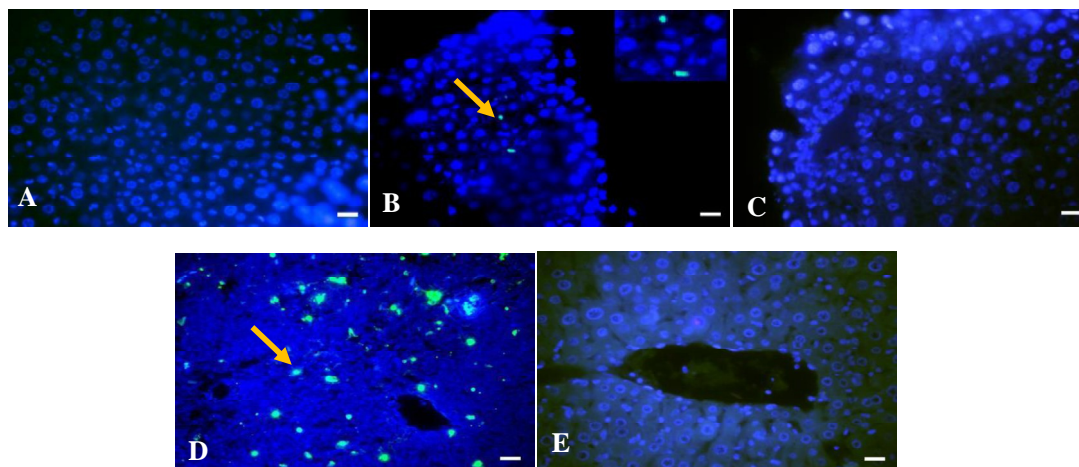
ارزیابی میزان آپوپتوز در بافت کبد به واسطه تکنیک تانل:

در این رنگ‌آمیزی سلول‌های زنده به رنگ آبی و سلول‌های مرده به رنگ سبز قابل مشاهده بودند و نتایج بررسی‌ها حاکی از آپوپتوز اندک سلول‌های کبدی در بافت کبد برخی از موش‌های تیماری با سدیم آرسنیت بود به

صفرآوی، حجم ورید پورتال و شریان کبدی در گروه‌های تیماری تغییری نشان نداد (جدول ۳).



شکل ۱- تصاویر میکروسکوپی از برش‌های ۵ میکرونی بافت کبد در گروه‌های مختلف موش نشان‌دهنده: (A) ساختار طبیعی بافت کبد در گروه کنترل (B) بافت کبد در گروه سدیم آرسنیت، که در آن واکنش‌ها و نکروز هپاتوسیت‌ها مشاهده می‌شود (پیکان) (C) ساختار تقریباً طبیعی بافت کبد در گروه تیماری همزمان سدیم آرسنیت و کورکومین. (رنگ‌آمیزی هایدن-هاین-آزان، ب scale bar: 50µm). (D) داربست کبد در گروه کنترل را نشان می‌دهد (پیکان). (E) بافت کبد در گروه تیمار با سدیم آرسنیت، نشان‌دهنده تخریب داربست کبد و تجمع سلول‌های التهابی در اطراف ورید مرکزی است (پیکان). (F) بافت کبد در گروه تیمار همزمان با سدیم آرسنیت و کورکومین که ساختاری نزدیک به گروه کنترل دارد (پیکان) (رنگ‌آمیزی رتی‌کولین، scale bar: 100µm).



شکل ۲- بررسی آپوپتوز سلولی بوسیله رنگ‌آمیزی تانل و هوخست در بافت کبد گروه‌های مختلف موش، نشان‌دهنده: (A) گروه کنترل (B) گروه سدیم آرسنیت (C) گروه سدیم آرسنیت همراه با کورکومین (D) بافت تیموس به عنوان کنترل مثبت تانل (E) کنترل منفی تانل. سلول‌های آپوپتوتیک بافت کبد در این رنگ‌آمیزی و با میکروسکوپ فلئورسانس به رنگ سبز درخشان (پیکان زرد) و سلول‌های زنده به رنگ آبی دیده می‌شوند (برش‌های ۵ میکرونی، scale bar: 100µm).

تعداد سلول‌های هپاتوسیت ( $\times 10^6$ )، حجم سلول هپاتوسیت و حجم هسته سلول هپاتوسیت ( $\mu\text{m}^3$ ):  
 تعداد سلول‌های هپاتوسیت ( $\times 10^6$ ) در بافت کبد موش‌های تیمار شده با سدیم آرسنیت نسبت به گروه کنترل و شم افزایش  
 معنی داری نشان داد ( $P < 0/03$ ). تعداد این سلول‌ها در گروه سدیم آرسنیت + کورکومین تا حدی کاهش یافت و تقریباً به حد  
 گروه کنترل رسید. این در حالی بود که حجم سلول هپاتوسیت ( $P < 0/04$ ) و حجم هسته سلول هپاتوسیت ( $P < 0/005$ ) در گروه  
 سدیم آرسنیت نسبت به سایر گروه‌ها کاهش معنی داری داشت و در گروه تیمار شده با سدیم آرسنیت + کورکومین هر دوی این  
 پارامترها افزایش یافت و به حد گروه کنترل رسید (جدول ۴).

جدول ۱- مقایسه میانگین وزن موش، وزن کبد (گرم) و وزن نسبی کبد (وزن کبد/وزن بدن)، در گروه‌های مختلف موش ۳۵ روز پس از تیمار با  
 سدیم آرسنیت ( $5\text{mg/kg/day}$ ) و کورکومین ( $15\text{mg/kg/day}$ ). مقادیر به صورت  $\text{means} \pm \text{sd}$  می‌باشد.

گروه‌ها	میانگین وزن اولیه موش (گرم)	میانگین وزن موش در پایان تیمار (گرم)	میانگین وزن* کبد موش (گرم)	وزن نسبی کبد (وزن کبد/وزن بدن)
کنترل	$31/35 \pm 2/02^a$	$35/71 \pm 1/97^a$	$1/97 \pm 0/11^a$	$5/54 \pm 0/17^a$
DMSO	$30/72 \pm 2/81^a$	$35/79 \pm 2/23^a$	$1/95 \pm 0/12^a$	$5/46 \pm 0/35^a$
سدیم آرسنیت	$31/28 \pm 2/66^a$	$33/79 \pm 1/87^a$	$2/15 \pm 0/12^a$	$6/36 \pm 0/21^b$
سدیم آرسنیت + کورکومین	$30/35 \pm 2/11^a$	$34/62 \pm 2/3^a$	$2/02 \pm 0/15^a$	$5/85 \pm 0/24^a$
کورکومین	$31/53 \pm 2/15^a$	$34/23 \pm 2/43^a$	$1/96 \pm 0/17^a$	$5/72 \pm 0/26^a$

\* میانگین‌های با کد حرف‌های مختلف، دارای تفاوت معنی دار نسبت به یکدیگر می‌باشد ( $P < 0/05$ ).

جدول ۲- مقایسه میانگین حجم کبد، هپاتوسیت‌ها، سینوزوئیدها و بافت پیوندی ( $\text{mm}^3$ )، در گروه‌های مختلف موش ۳۵ روز پس از تیمار با سدیم  
 آرسنیت ( $5\text{mg/kg/day}$ ) و کورکومین ( $15\text{mg/kg/day}$ ). مقادیر به صورت  $\text{means} \pm \text{sd}$  می‌باشد.

گروه‌ها	حجم کبد	حجم هپاتوسیت‌ها	حجم* سینوزوئیدها	حجم بافت پیوندی
کنترل	$1352/32 \pm 71/19^a$	$971/02 \pm 54/29^a$	$66/66 \pm 9/9^a$	$19/99 \pm 1/67^a$
DMSO	$1368/25 \pm 73/52^a$	$966/89 \pm 58/12^a$	$70/48 \pm 9/5^a$	$20/31 \pm 1/2^a$
سدیم آرسنیت	$1471/95 \pm 74/04^a$	$1034/10 \pm 60/15^a$	$131/38 \pm 12/19^b$	$18/55 \pm 1/35^a$
سدیم آرسنیت + کورکومین	$1399/12 \pm 73/53^a$	$1004/85 \pm 43/66^a$	$74/37 \pm 7/75^a$	$21/32 \pm 2/22^a$
کورکومین	$1358/39 \pm 72/39^a$	$954/79 \pm 47/33^a$	$72/10 \pm 10/06^a$	$19/77 \pm 2/47^a$

\* میانگین‌های با کد حرف‌های مختلف، دارای تفاوت معنی دار نسبت به یکدیگر می‌باشد ( $P < 0/05$ ).

جدول ۳- مقایسه میانگین حجم ورید مرکزی، ورید پورتال، مجرای صفراوی و شریان کبدی ( $\text{mm}^3$ )، در گروه‌های مختلف موش ۳۵ روز پس از تیمار با سدیم آرسنیت ( $5\text{mg/kg/day}$ ) و کور کومین ( $15\text{mg/kg/day}$ ). مقادیر به صورت  $\text{means} \pm \text{sd}$  می‌باشد.

گروه‌ها	حجم ورید مرکزی	حجم ورید پورتال	حجم مجرای صفراوی	حجم شریان* کبدی
کنترل	$171/48 \pm 6/3^a$	$79/04 \pm 9/37^a$	$19/46 \pm 1/89^a$	$3/95 \pm 0/44^a$
DMSO	$178/94 \pm 12/09^a$	$82/34 \pm 6/52^a$	$19/74 \pm 1/69^a$	$4/21 \pm 0/63^a$
سدیم آرسنیت	$123/36 \pm 9/14^b$	$88/68 \pm 5/8^a$	$28/53 \pm 2/03^b$	$4/07 \pm 0/24^a$
سدیم آرسنیت + کور کومین	$184/46 \pm 7/18^a$	$86/94 \pm 6/05^a$	$21/27 \pm 2/28^a$	$4/75 \pm 0/79^a$
کور کومین	$176/53 \pm 13/11^a$	$85/15 \pm 10/59^a$	$18/87 \pm 1/44^a$	$4/19 \pm 0/42^a$

\* میانگین‌های با کد حرف‌های مختلف، دارای تفاوت معنی‌دار نسبت به یکدیگر می‌باشد ( $P < 0/05$ ).

جدول ۴- مقایسه میانگین تعداد سلول‌های هیاتوسیت ( $\times 10^6$ )، حجم سلول هیاتوسیت و هسته آن ( $\mu\text{m}^3$ )، در گروه‌های مختلف موش ۳۵ روز پس از تیمار با سدیم آرسنیت ( $5\text{mg/kg/day}$ ) و کور کومین ( $15\text{mg/kg/day}$ ). مقادیر به صورت  $\text{means} \pm \text{sd}$  می‌باشد.

گروه‌ها	تعداد هیاتوسیت‌ها ( $\times 10^6$ )	حجم سلول* هیاتوسیت	حجم هسته سلول هیاتوسیت
کنترل	$7/13 \pm 0/47^a$	$5169/84 \pm 292/23^a$	$484/42 \pm 33/87^a$
DMSO	$7/14 \pm 0/52^a$	$5227/32 \pm 219/4^a$	$477/91 \pm 28/2^a$
سدیم آرسنیت	$7/78 \pm 0/11^b$	$4560/98 \pm 409/05^b$	$396/53 \pm 41/1^b$
سدیم آرسنیت + کور کومین	$7/37 \pm 0/25^{ab}$	$5425/78 \pm 387/71^a$	$468/63 \pm 27/00^a$
کور کومین	$7/18 \pm 0/21^a$	$5196/96 \pm 390/57^a$	$470/21 \pm 25/74^a$

\* میانگین‌های با کد حرف‌های مختلف، دارای تفاوت معنی‌دار نسبت به یکدیگر می‌باشد ( $P < 0/05$ ).

## بحث

کبد اندام هدف سموم، اولین مکان سم‌زدایی و مکان اصلی متابولیسم است و بنابراین در پی مواجهه بدن با سموم، مستعد اختلالات مختلف می‌باشد. کبد مکان تبدیل زیستی است تا ترکیبات سمی را به اشکال و فرم‌های کم‌ضررتر تبدیل و بدین ترتیب سمیت آن‌ها را کم کند اگرچه با این کار خودش در معرض آسیب قرار می‌گیرد (۱۹). مشخص شده است که مواجهه با آرسنیت و دیگر ترکیبات آرسنیکی موجب انباشتگی آرسنیک در کبد و تغییرات بافتی چون آسیب سلول‌های هپاتوسیت، هپاتومگالی، استرس اکسیداتیو، آپوپتوزیس، استاتوزیس، التهاب، نکروز و فیروز کبدی و همچنین کارسینوژنز می‌شود (۲۰ و ۱۹).

چنانچه نتایج این مطالعه نیز نشان داد، افزایش معنی‌دار وزن نسبی کبد و تعداد سلول‌های هپاتوسیت، حجم سینوزوئیدها و مجاری صفراوی و کاهش معنی‌دار حجم ورید مرکزی، حجم سلول هپاتوسیت و حجم هسته سلول هپاتوسیت در موش‌های تیماری با سدیم آرسنیت دیده شد.

افزایش معنی‌دار در وزن نسبی کبد موش‌های تیمار شده با سدیم آرسنیت در توافق با نتایج به دست آمده از دیگر مطالعات است (۲۲ و ۲۱ و ۱۳). افزایش وزن نسبی کبد یا هپاتومگالی ممکن است ناشی از ارتشاح التهابی مزمن ایجاد شده در اثر انباشتگی و تجمع آرسنیک در این ارگان باشد (۲۱). همچنین می‌تواند در نتیجه افزایش تعداد سلول‌های هپاتوسیت باشد. در این مطالعه حجم سلول هپاتوسیت کاهش نشان داد در صورتیکه حجم کل هپاتوسیت‌ها تغییر معنی‌داری نداشت اما تعداد آن‌ها بطور معنی‌داری افزایش یافته بود، این نتیجه حاکی از هایپرپلازی کبد است. هایپرپلازی اغلب پاسخی اولیه به تحریک غیرطبیعی در روند تکثیر سلولی است که می‌تواند نشان‌دهنده مراحل اولیه تکوین سرطان باشد. چنانکه اخیراً گزارش شده، مسمومیت آرسنیک در حیوانات آزمایشگاهی با تومورهای کبدی همراه است (۱). تطابق و سازگاری با

اثرات آرسنیک در پی مواجهه با دوزهای بالای آرسنیک، اتفاق می‌افتد که منجر به تحمل فراگیر آپوپتوزیس می‌شود. در حقیقت مقاومت ایجاد شده به آپوپتوز علامت اغلب سرطان‌ها از جمله سرطان کبد است. تحمل به آپوپتوز اغلب مرتبط با افزایش تکثیر سلولی است که در محیط *in vivo* در سلول‌های در معرض دوزهای بالای آرسنیک مکرراً دیده شده است. آرسنیک می‌تواند بیان بیش از حد ژن‌های مربوط به تکثیر سلولی مثل سیکلین D1 و Proliferating cell nuclear antigen (PCNA) را در کبد موش القا کند. همچنین می‌تواند با اثر بر متیلاسیون ذاتی فرایندهای درون سلول‌های کبد موجب اختلال در ژن‌های رشد سلولی شود که در ایجاد سرطان نقش دارند (۱). در مطالعه حاضر وجود تعداد بسیار کم سلول‌های آپوپتوزی همراه با افزایش تعداد سلول‌های هپاتوسیت در بافت کبد موش‌های تیمار شده با سدیم آرسنیت می‌تواند تأییدی بر این مطلب باشد اما نیاز به مطالعات بیشتر دارد.

در این مطالعه کاهش حجم ورید مرکزی به‌عنوان رگ اصلی کبد که خون سینوزوئیدها به آن تخلیه می‌شود نشان‌دهنده تحت‌تأثیر قرار گرفتن این ورید با سدیم آرسنیت است. از دیگر نتایج این مطالعه افزایش حجم سینوزوئیدها و مجاری صفراوی در بافت کبد موش‌های گروه سدیم آرسنیت بود. در مطالعه Piers Das Neves و همکاران در سال ۲۰۰۴ نیز اتساع فضای بین طناب‌های هپاتیکی، اتساع کاپیلاری‌های سینوزوئیدی و مجاری صفراوی همراه با بی‌نظمی پارانشیم کبدی در بافت کبد موش‌های تیمار شده با سدیم آرسنیت به میزان ۱۰ mg/kg/b.w در یک دوره تیماری کوتاه مدت، مشاهده شد (۲۳). با توجه به اینکه در مطالعه حاضر کاهش حجم سلول هپاتوسیت و افزایش حجم سینوزوئیدها مشاهده شد و از طرفی چون دیواره سینوزوئیدها بوسیله هپاتوسیت‌ها ایجاد می‌شود بنابراین می‌توان نتیجه گرفت که کاهش در حجم سلول هپاتوسیت می‌تواند منجر به افزایش حجم

سینوزوئیدها شود (۲۴). چنانکه در بافت کبد موش‌هایی که در معرض دوزهای مختلف (parts per billion:ppb) ۳۰، ۱۵۰، ۳۰۰ آرسنیک بودند، نکروز هپاتوسیت‌ها و اتساع سینوزوئیدها در اثر چروکیدگی و نکروز این سلول‌ها مشاهده گردید (۲۶ و ۲۵). از دیگر نتایج این مطالعه کاهش حجم هسته سلول هپاتوسیت در گروه سدیم آرسنیت بود. هسته مسئول تولید RNA و به تبع آن سنتز پروتئین است. در سلول‌های غیر میتوزی حجم هسته نشان دهنده ارتباط نزدیک محتوی DNA و سطح فعالیت آن است. در سلول‌هایی مانند سلول‌های کبدی، که در آن‌ها میتوز یک رویداد معمول است نیز تغییر در اندازه هسته بدون تغییر در پلوئیدی، با تغییر در فعالیت هسته و سنتز پروتئین مرتبط می‌باشد. بنابراین کاهش در حجم هسته در مطالعه حاضر می‌تواند به علت کاهش در فعالیت متابولیکی سلول‌های کبدی بعلاوه کاهش در سطح انسولین و گلوکاگون باشد. هر دو این هورمون‌ها در سنتز RNA و پروتئین دخالت دارند (۲۷ و ۲۴). مواجهه ماهی‌ها با سدیم آرسنیت به مدت ۶۰ روز به میزان ۱ میلی‌گرم بر لیتر موجب تغییرات معنی‌داری در محتوای پروتئین‌ها، نوکلئیک اسید، گلیکوژن و لیپید در بافت کبد ماهی شد (۲). که تائیدی بر اثر سدیم آرسنیت بر کاهش فعالیت متابولیکی هپاتوسیت‌های کبدی و در نتیجه کاهش حجم هسته آن‌ها می‌باشد.

مکانیسمی که آرسنیک توسط آن موجب هپاتو توکسیستی می‌شود به طور کامل مشخص نشده است با این حال شواهد موجود نقش استرس اکسیداتیوی و التهابی ناشی از آرسنیک را در ایجاد این سمیت دخیل می‌داند (۲۰)؛ چنانکه حضور سلول‌های التهابی همراه با افزایش سطوح سایتوکاین‌های التهابی (مانند اینترلوکین- $\beta$ ، اینترلوکین- $\alpha$ ، TNF $\alpha$ ) در سرم موش‌های تیماری با آرسنیت مشاهده شده است. این سایتوکاین‌ها توسط سلول‌های التهابی موجود در کبد تولید و در سمیت کبدی آرسنیک نقش دارد (۲۸). از سوی دیگر، میتوکندی از اهداف اصلی ترکیبات حاوی

آرسنیک است و آرسنیک می‌تواند در این اندامک موجب انحراف الکترون‌های زنجیره تنفسی و تولید ROS، اثر مهاری بر تنفس سلولی، تخریب فسفریلاسیون اکسیداتیو و کاهش پیوسته در سطح آدنوزین تری فسفات سلولی (ATP) شود. ROS می‌تواند از طریق آنزیم‌های سیتوزولی دارای فعالیت پراکسیدازی، یا طی اکسیداسیون آرسنیک سه ظرفیتی (As(III)) به آرسنیک پنج ظرفیتی (As(V)) نیز تولید شود و باعث سمیت استرس اکسیداتیوی گردد. از سوی دیگر ممکن است آرسنیک از طریق باند شدن به گروه‌های سولفیدریل پروتئین‌ها و تخلیه GSH اثرات سمی خود را بر سلول اعمال کند (۲۰).

تحقیقات متعددی افزایش فعالیت آنزیم‌های آسپارات ترانس آمیناز (AST)، آلانین آسپارات ترانس آمیناز (ALT)، آلکالین فسفاتاز (ALP)، گاما گلوتامیل ترانسفراز، لاکتات دهیدروژناز و اسیدفسفاتاز (AcP) پلاسما و همچنین کاهش فعالیت آنتی‌اکسیدان‌های آنزیمی و غیر آنزیمی و افزایش سطح شاخص‌های لپیدپراکسیداسیون را در کبد حیوانات آزمایشگاهی تیمار شده با سدیم آرسنیت گزارش کرده‌اند (۳۰ و ۲۹ و ۲۱ و ۱۳ و ۶ و ۳). آنزیم‌ها ماکرومولکول‌های بیوشیمیایی هستند که فرآیندهای متابولیکی ارگانیسم را کنترل می‌کنند بنابراین تغییر جزئی در فعالیت این آنزیم‌ها بواسطه تغییر در متابولیسم بدن، موجب اختلال در عملکرد بدن خواهد شد. افزایش معنی‌دار در فعالیت ترانس آمینازها (AST و ALT) در حیوانات در معرض آرسنیک می‌تواند به علت نشت احتمالی این آنزیم‌ها از میان غشای پلاسمایی آسیب دیده و یا افزایش سنتز آن‌ها توسط کبد باشد که همگی نشان‌دهنده القاء سمیت کبدی و استرس اکسیداتیو در هپاتوسیت‌ها است (۱۹ و ۳).

نتایج این مطالعه نشان داد که کورکومین موجب بهبود تغییرات ناشی از سدیم آرسنیت در بافت کبد موش‌های دریافت کننده سدیم آرسنیت+ کورکومین شد. مطالعاتی که

کلیدی در بهبود آسیب اکسیداتیو ناشی از آرسنیک ایفا می‌کند و به انتقال آرسنیک به خارج از سلول کبدی کمک می‌کند (۳۳ و ۳۲)، با این کار می‌تواند در کاهش سمیت آرسنیک موثر باشد.

بنابراین کورکومین می‌تواند از طریق حذف رادیکال‌های آزاد، افزایش توان آنتی‌اکسیدانتی سلول‌های کبدی، کلیت کردن ترکیبات آرسنیک و خاصیت ضد التهابی خود کبد را در برابر آسیب ناشی از آرسنیک حفاظت کند.

### نتیجه‌گیری

کورکومین توانست آسیب ناشی از سدیم آرسنیت را بر روی پارامترهای بافتی کبد بهبود بخشد. بنابراین پیشنهاد می‌شود افراد ساکن در مناطق صنعتی که به میزان بیشتری در معرض آرسنیک قرار دارند در رژیم غذایی خود از زردچوبه که حاوی کورکومین است استفاده نمایند تا از آسیب‌های جبران‌ناپذیر کبدی جلوگیری نمایند.

### تشکر و قدردانی

بدینوسیله نویسندگان مقاله بر خود لازم می‌دانند از معاونت محترم و کلیه همکاران حوزه معاونت پژوهشی و فناوری و مسئولین آزمایشگاه تحقیقاتی زیست‌شناسی دانشگاه اراک تقدیر و تشکر نمایند.

در مورد اثر حفاظتی کورکومین بر روی سمیت ترکیبات آرسنیک انجام گرفته نیز در توافق با نتایج مطالعه حاضر است. در برخی مطالعات مشاهده شده است که کورکومین و مشتقات آن موجب افزایش وزن بدن موش و کاهش وزن نسبی کبد (۱۳)، بهبود سطح آنزیم‌های کبدی سرم، سیتوکین‌های پیش‌ضد التهابی، کاهش سطوح مارکرهای استرس اکسیداتیو و افزایش میزان آنتی‌اکسیدانت‌های آنزیمی و غیر آنزیمی (۲۹ و ۳۰) و همچنین بهبود تغییرات هیستوپاتولوژیکی چون اتساع سینوزوئیدها، هموراژ، نکروز موضعی و کلاژنیوفیبروزیس (۳۱) و کاهش تغییرات در تریاد پورتال همراه با کاهش و بهبود التهاب، ارتشاح سلولی و نکروز موضعی (۳۰) ناشی از ترکیبات آرسنیک در بافت کبد موش می‌شود.

کورکومین دارای فعالیت اسکونجری در برابر انواع مختلفی از ROS است. وجود گروه‌های فنولیک بتا-دی‌کتون ( $\beta$ -diketone) و همچنین گروه‌های متوکسی در کورکومین در فعالیت حذف رادیکال‌های آزاد توسط آن نقش دارد (۲۰). اثر آنتی‌هپاتوتوکسیک کورکومین، به ویژگی‌های آنتی‌اکسیدانتی، ضد التهابی، آنتی‌کلستاتیک، آنتی‌فیبروزیک و آنتی‌کارسینوژنیک آن نسبت داده می‌شود. کورکومین از طریق مهار التهاب کبدی، تقلیل استرس اکسیداتیو کبدی، افزایش بیان آنزیم‌های سم‌زدایی کننده ترکیبات گزرنویوتیک و حمایت از عملکرد میتوکندری، کبد را در برابر آسیب محافظت می‌کند، همچنین از طریق حمایت از میتلاسیون آرسنیک و تسریع دفع ادراری آن، به عنوان یک فرایند دتوکسیفیکاسیون، آسیب‌های کبدی ناشی از آرسنیک را تقلیل می‌دهد (۲۰).

تیمار با کورکومین تمامیت ساختاری غشای سلول هپاتوسیت را نیز حفظ کرده و از لیید پراکسیداسیون جلوگیری می‌کند (۲۹ و ۱۳). از طرفی از جمله مکانیسم‌هایی که در کاهش سمیت کبدی آرسنیک اثرگذار است القا گولوتاتیون-S-ترانسفراز توسط کورکومین است که نقش

## Reference

- 1- Liu J, Waalkes M. Liver is a target of arsenic carcinogenesis. *Toxicol Sci* 2008;105:24–32.
- 2- Kumar R and Banerjee TK. Study of sodium arsenite induced biochemical changes on certain biomolecules of the freshwater catfish *Clarias batrachus*. *Neotropical Ichthyology* 2012; 10:451-459.
- 3- Aliyu M, Ibrahim S, Inuwa HM, Sallau AB, Abbas O, Aimola AI, et al. Ameliorative effects of acacia honey against sodium arsenite-induced oxidative stress in some viscera of male wistar albino rats. *Biochemistry Research International* 2013; 2013:1-5.
- 4- Grund, S. C., Hanusch, K., & Wolf, H. U. Arsenic and arsenic compounds. *Ullmann's Encyclopedia of Industrial Chemistry* 2008.
- 5- Sarker RSJ, Ahsan N, Akhand AZ. Sodium arsenite induced systemic organ damage and changes in various blood parameters in mice. *Dhaka Univ J Pharm Sci* 2012; 11: 169-172.
- 6- Owumi SE, Odunola OA, Gbadegesin MA, Nulah LK. Protective effect of *Juglans nigra* on sodium arsenite-induced toxicity in rats. *Phcog Res* 2013; 5: 183-8.
- 7- Rivera-Espinoza Y and Muriel P. Pharmacological actions of curcumin in liver diseases or damage. *Liver International* 2009;29: 1457–1466.
- 8- Kumar A, Dora J and Singh A. A review on spice of life *Curcuma Longa* (Turmeric). *IJABPT* 2011;2:372-379.
- 9- Shapiro H, Ashkenzai M, Weizman N, Shadmurov M, Aeed H and Bruck R. Curcumin ameliorates acute thioacetamide-induced hepatotoxicity. *Journal of Gastroenterology and Hepatology* 2006;21: 358–366.
- 10- Messner D, Sivam G, Kowdley KV. Curcumin reduces the toxic effects of iron loading in rat liver epithelial cells. *Liver Int* 2009;29: 63–73.
- 11- Nanji AA, Jokelainen K, Tipoe GL, Rahemtulla A, Thomas P, & Dannenberg AJ. Curcumin prevents alcohol-induced liver disease in rats by inhibiting the expression of NF- $\kappa$ B-dependent genes. *American Journal of Physiology-Gastrointestinal and Liver Physiology*, 2003;284:G321-G327.
- 12- Reyes-Gordillo K, Segovia J, Shibayama M, Tsutsumi V, Vergara P, Moreno MG, et al. Curcumin prevents and reverses cirrhosis induced by bile duct obstruction or CCl<sub>4</sub> in rats: role of TGF- $\beta$  modulation and oxidative stress. *Fundamental & clinical pharmacology* 2008; 22: 417-427.
- 13- El-Demerdash FM, Yousef MI, Radwan FM. Ameliorating effect of curcumin on sodium arsenite-induced oxidative damage and lipid peroxidation in different rat organs. *Food Chem Toxicol* 2009;47:249-54.
- 14- Karbalay-Doust S and Noorafshan A. Stereological study of the effects of nandrolone decanoate on the mouse liver. *Micron* 2009 27; 40:471-5.
- 15- Soleimani Mehranjani M, Noorafshan A, Momeni HR, Abnosi MH, Mahmoodi M. Anvari. Stereological study of the effects of vitamin E on testis structure in rats treated with paranonylphenol. *Asian J Androl* 2009;11: 508-516.
- 16- Abdollahi M, Salehnia M, Salehpour S. Vitrification does not increase the incidence of apoptosis and caspase 3/7 activity in human ovarian tissues. *Modares Journal of Medical Sciences: Pathobiology*, 2014; 16:47-58.

- 17-French Ch J, Spees JL, Zaman AKMT, Taatjes DT, and Sobel BE. The magnitude and temporal dependence of apoptosis early after myocardial ischemia with or without reperfusion. *FASEB J* 2009;23: 1177–1185.
- 18-Conn M. The unfolded protein response and cellular stress. In: *Methods in enzymology*. Part A volume 489.1<sup>st</sup> ed. Elsevier Inc, 2011.p. 42.
- 19- Gaim K, Gebru G, Abba S. The effect of arsenic on liver tissue of experimental animals (fishes and mice) - a review article. *International Journal of Scientific and Research Publications* 2015; 5:1-9.
- 20-García-Niño WR, Pedraza-Chaverri J. Protective effect of curcumin against heavy metals-induced liver damage. *Food and Chemical Toxicology* 2014; 69 : 182–201.
- 21- Pineda J, Herrera A, Antonio MT. Comparison between hepatic and renal effects in rats treated with arsenic and/or antioxidants during gestation and lactation. *Journal of Trace Elements in Medicine and Biology* 2013;27:236–241.
- 22-Bashir S ,Sharma Y ,Irshad M ,Nag TC ,Tiwari M ,Kabra M ,and et al.Arsenic induced apoptosis in rat liver following repeated 60 days exposure. *Toxicology* 2006; 63: 217-70.
- 23-Pires Das Neves P, Carvalho F, Carvalho M, Fernandez E, Soares E, Bastos M, and et al. Protective activity of hesperidin and lipoic acid against sodium arsenite acute toxicity in mice. *Toxicologic Pathology* 2004; 32:527–535.
- 24-Noorafshan A, Esmail-Zadeh B, Bahmanpour S, Poost-Pasand A. Early stereological changes in liver of Sprague-Dawley rats after streptozotocin injection. *Indian Journal of Gastroenterology* 2005; 24:104-107.
- 25-Islam K, Haque A, Karim R, Fajol A, Hossain E, Salam KA, et al.Dose-response relationship between arsenic exposure and the serum enzymes for liver function tests in the individuals exposed to arsenic. *Environmental Health* 2001;10:1-11.
- 26-Ferzand R, Gadahi JA, Saleha and Qurban Ali Q. Histological and hematological disturbance caused by arsenic toxicity in mice model.*Pakistan Journal of Biological Sciences* 2008;11: 1405-1413.
- 27-Vijaya Kumar J, Cynthia Sailaja M, Praveena M and K, Jayantha Rao. Impact of sodium arsenate on pancreas, blood glucose and tissues glycogen levels in albino rat. *Indian Journal of Applied Research* 2014;4: 467-469.
- 28-Liu J, Liu Y, Goyer RA, Achanzar W, and Waalkes MP. Metallothionein-I/II nullmice are more sensitive than wild-type mice to the hepatotoxic and nephrotoxic effects of chronic oral or injected inorganic arsenicals. *Toxicol Sci* 2000; 55, 460–7.
- 29-Yousef MI, El-Demerdash FM, Radwan FM. Sodium arsenite induced biochemical perturbations in rats: ameliorating effect of curcumin. *Food Chem Toxicol* 2008;46:3506-11.
- 30-Muthumani M. Tetrahydrocurcumin potentially attenuates arsenic induced oxidative hepatic dysfunction in rats. *J Clin Toxicol* 2013;3:1-10.
- 31-Reddy VB, M Sasikala P, Karthik A, Sudheer SD, Murthy LN. Protective role of curcumin against arsenic trioxide toxicity during gestation and lactational periods. *Global Veterinaria* 2012;9: 270-276.
- 32-Liu J, Chen H, Miller DS, Saavedra JE, Keefer LK, Johnson DR, et al. Over expression of glutathione S-transferase II and multidrug resistance transport proteins is associated with acquired tolerance to inorganic arsenic. *Mol Pharmacol* 2001; 60:302–309.

33-Liu J, Benbrahim-Tallaa L, Qian X, Yu L, Xie Y, Boos J, et al. Further studies on aberrant gene expression associated with arsenic-induced malignant transformation in rat liver TRL1215. *Toxicol Appl Pharmacol* 2006; 216:407–415.