

Investigation of the frequency of meniscal ligament injuries and other abnormal knee injuries in the patients referring to MRI center of Shahid Ghazi Clinic in Sanandaj

Sharifi K., MD¹, Mahmoodi M., MSc², Abdolmohammadi J., MSc³, Moradi B., BS⁴, Karami Sh., BS⁵, Bromandi K., BS⁶, Shahsawari S., MSc⁷

1. Assistant Professor, Department of Radiology, Medicine Faculty, Kurdistan University of Medical Sciences, Sanandaj, Iran.

2. Instructor, Department of Radiology, Paramedical Faculty, Kurdistan University of Medical Sciences, Sanandaj, Iran. (Corresponding Author), Tel:+98-87-33664643 (8426), mzffmahmoodi@gmail.com

3. Instructor, Department of radiology, Paramedical Faculty, Kurdistan University of Medical Sciences, Sanandaj, Iran.

4. Bachelor of Radiology, Shahid Ghazi MRI Center, Sanandaj, Iran.

5. Bachelor of Radiology, Kurdistan University of Medical Sciences, Sanandaj, Iran.

6. Bachelor of Radiology, Shahid Ghazi MRI Center, Sanandaj, Iran.

7. Instructor, Department of environmental health, Health Faculty, Kurdistan University of Medical Sciences, Sanandaj, Iran.

ABSTRACT

Background and Aim: Knee is the largest synovial joint in the body. Knee joints are supported on each side by collateral, meniscal, anterior cruciate ligaments (ACL) and posterior cruciate ligaments (PCL). About 50% of people experience knee joint pain in their lifetime. Arthroscopy is a technique used for accurate diagnosis and treatment of disorders and injuries of the knee joint, although many orthopedic surgeons believe that MRI is a convenient and non-invasive tool for the diagnosis of knee joint injuries.

Materials and methods: This cross-sectional study was performed in MRI Imaging Center of ShahidGhazi Clinic in Sanandaj during a period of five months from October to March 1394. 500 patients who had referred for the first time and had no history of knee surgery were entered into the study. Every patients filled out a questionnaire including indications and variables such as age, sex, occupation, location of pain, history of trauma, knee giving way, knee locking and other symptoms. MRI was performed by using GE HDxt 1.5T MRI system and the images were interpreted by a radiologist.

Results: In this study, 134 (34.1%) patients had ruptured ACL and 12 (31%) had ruptured PCL. MCL and LCL injuries were found in 8 (2%) and 5 (1.3%) patients respectively. In 187 (47.6%) patients had effusion. Meniscal lesions were found in 84 (21.4%) cases and the meniscal ligaments of 52 (13.2%) patients had been destroyed. Loss of the anatomical shape and physiological activity of internal and external meniscus were considered as our criteria for knee joint lesions.

Conclusion: In this study, housewives had the highest frequency (26.2%) of knee injuries. Interestingly, we found the lowest frequency rate among the retired men (1.5%) and the highest frequency rate among the military personnel (22.1%) Clinical symptoms of audible knee sound and trauma were found in 61.1% and (49.1%) respectively. The study also showed that the medial meniscus ligament was the most prone ligament to injury. Rupture of posterior cruciate ligament (PCL), as well as bone tumors had the least frequency rates.

Keywords: Knee articular lesions, MRI

Received: Jul 13, 2016 **Accepted:** Oct 3, 2016

بررسی فراوانی آسیب‌های منیسک، رباط‌ها و سایر ضایعات غیر طبیعی زانو در بیماران

مراجعه کننده به مرکز MRI شهید قاضی سنندج

کریم شریفی^۱، مظفر محمودی^۲، جمیل عبدالحمیدی^۳، بختیار مرادی^۴، شیمیا کرمی^۵، کزال برومندی^۶، سیروس شهسواری^۷

۱. استادیار گروه رادیولوژی، دانشکده پزشکی، دانشگاه علوم پزشکی کردستان، سنندج، ایران.

۲. مربی گروه رادیولوژی، دانشکده پیراپزشکی، دانشگاه علوم پزشکی کردستان، سنندج، ایران (مؤلف مسوول)، تلفن ثابت: (۸۴۲۶) ۳۳۶۶۴۴۳-۰۸۷. mzffrmahmoodi@gmail.com

۳. مربی گروه رادیولوژی، دانشکده پیراپزشکی، دانشگاه علوم پزشکی کردستان، سنندج، ایران.

۴. کارشناس رادیولوژی، بیمارستان شهید قاضی، مرکز ام آر آی شهید قاضی سنندج، سنندج، ایران.

۵. کارشناسی رادیولوژی، دانشکده پیراپزشکی، دانشگاه علوم پزشکی کردستان، سنندج، ایران.

۶. کارشناس رادیولوژی، بیمارستان شهید قاضی، مرکز ام آر آی شهید قاضی سنندج، سنندج، ایران.

۷. مربی گروه بهداشت عمومی، دانشکده بهداشت، دانشگاه علوم پزشکی کردستان، سنندج، ایران.

چکیده

مقدمه: زانو بزرگترین مفصل سینوویال بدن و مفصلی لولایی است. مفصل زانو در هر طرف بوسیله لیگامان‌های جانبی (کولترال)، در داخل توسط منیسک‌ها و لیگامان‌های صلیبی قدامی (ACL) و خلفی (PCL) حمایت می‌شود. تقریباً ۵۰٪ افراد در طول عمرشان درد زانو را تجربه می‌کنند. آرتروسکوپی تکنیک دقیقی برای تشخیص و درمان ناهنجاری‌ها و صدمات زانو است هرچند بسیاری از جراحان ارتوپدی MRI را وسیله مناسب و غیرتهاجمی جهت تشخیص ضایعات داخل مفصل زانو می‌دانند.

روش بررسی: مطالعه حاضر از نوع توصیفی بود که روی ۵۰۰ بیمار که برای اولین بار با درخواست MRI بدون سابقه جراحی در محل زانو به مرکز MRI شهید قاضی سنندج در فاصله زمانی ۵ ماه از اول آبان تا آخر اسفند سال ۱۳۹۴ مراجعه کردند؛ انجام گرفت. پرسش‌نامه مربوط به اندیکاسیونها و متغیرهای مختلف از جمله سن، جنس، شغل، ناحیه‌ی درد، سابقه‌ی تروما، خالی کردن زانو، قفل کردن زانو و سایر علائم و سوابق برای هر یک تکمیل گردید. آزمون MRI با دستگاه GE HDxt 1.5T انجام شد و تصاویر توسط پزشک رادیولوژیست تفسیر گردید.

نتایج: از بین بیماران مطالعه شده ۱۳۴ نفر (۳۴/۱٪) دچار پارگی ACL و ۱۲ نفر (۳/۱٪) دچار پارگی PCL بودند و صدمات MCL و LCL نیز به ترتیب در ۸ (۲/۰٪) و ۵ نفر (۱/۳٪) مشاهده گردید. در ۱۸۷ نفر (۴۷/۶٪) نیز آفیوژن مشاهده شد. از نظر ضایعات منیسک، ۸۴ نفر (۲۱/۴٪) دچار آسیب دیدگی در این بافت شده بودند و منیسک ۵۲ نفر (۱۳/۲٪) نیز تخریب شده بود. از دست رفتن شکل آناتومیکی و یا فعالیت فیزیولوژیکی منیسک‌های داخلی و خارجی موجود در مفصل زانو معیارهای تعیین ضایعه بودند. **نتیجه گیری:** این مطالعه نشان داد آسیب‌های منیسک زانو به ویژه منیسک داخلی مستعدترین ناحیه برای ایجاد آسیب هستند و پارگی PCL یا رباط صلیبی خلفی بود و همینطور تومورهای استخوانی کمترین شیوع را در این مطالعه داشتند.

کلمات کلیدی: زانو، ضایعات مفصلی، ام آر آی

وصول مقاله: ۹۵/۴/۲۳ اصلاحیه نهایی: ۹۵/۶/۲۳ پذیرش: ۹۵/۷/۱۲

^۱ anterior cruciate ligament
^۲ Posterior cruciate ligament

مقدمه

زانو بزرگترین مفصل سینیویال بدن و مفصلی لولایی است (۱) که ساختار آناتومیکی و اعمال نیروهای خارجی متنوع باعث آسیب پذیری زیاد آن می شود (۲). مفصل زانو در هر طرف بوسیله لیگامان های جانبی (کولترال) تقویت می شود (۱). ساختمان های استخوانی، عناصر خارجی مفصل لیگامانی عضلانی و ساختمان های داخل مفصل شامل منیسک ها و لیگامان های صلیبی قدامی (ACL) و خلفی (PCL) عناصر تشکیل دهنده زانو هستند (۳ و ۱). لیگامان های صلیبی قدامی و خلفی زانو را از داخل پایدار کرده و محور حرکات چرخشی زانو و حرکات رو به عقب و رو به جلو تیپا روی فمور را محدود می کنند و به عنوان گیرنده های مکانیکی در درک موقعیت فضایی زانو اهمیت دارند. منیسک ها اجزای فیروکارتیلاژ هلالی شکلی هستند که در جذب و توزیع نیروی وزن بدن به سایر نقاط مفصل عمل کرده و سلامت آن ها نقش کلیدی در جلوگیری از آرتروز زودرس مفصل زانو دارد (۳).

تقریباً ۵۰٪ افراد در طول عمرشان درد زانو را تجربه می کنند (۴) و به طور متوسط در ۲۰٪ جمعیت عادی دیده می شود و درد حاد شایع ترین علت مراجعه تعداد زیاد افراد به مراکز فوریت های پزشکی است (۵). ایجاد تروما، شکستگی یا عفونت از متداول ترین علل مراجعه به درمانگاه هاست. آسیب دیدگی های کیستی درون یا اطراف زانو نیز می تواند به صورت درد زانو خود را نشان دهند (۴). اگر ضایعات داخلی مفصل زانو دیر تشخیص داده شوند مشکلات اقتصادی-اجتماعی زیادی برای فرد به همراه خواهند داشت. لذا در بیشتر موارد لازم است تا از وسایل تشخیصی کامل تری نسبت به معاینه بالینی استفاده شود (۲).

آرتروسکوپی تکنیک دقیقی برای تشخیص و درمان ناهنجاری ها و صدمات زانو است لیکن هزینه زیاد و احتمال عوارض منفی برای بیمار دارد. حتی به صورت بالقوه باعث می شوند تا تصمیم گیری برای جراحی با دقت انجام شود (۶). لازم است تا قبل از جراحی تشخیص های اولیه و تشخیص های افتراقی براساس تاریخچه بیماری، معاینات فیزیکی و رادیوگرافی ساده انجام شود تا بتوان رضایت بیمار را برای انجام عمل جراحی جلب کرد (۷). تشخیص های کلینیکی برای شناسایی آرتروزهای پیشرفته، شکستگی ها و جراحات هایی که به آسانی قابل تشخیص هستند به کمک رادیولوژی یا معاینات فیزیکی کافی هستند اما در شرایطی که علائم کلینیکی کافی وجود ندارد قابل اطمینان نیستند (۶). اگرچه آرتروگرافی و آرتروسکوپی تصمیم عاجل برای درمان را ممکن ساخته اند اما تشخیص پارگی ها در منیسک خارجی و شاخ خلفی منیسک داخلی از این طریق سخت است (۸). لذا گاهی نیز لازم است تا بررسی های خاص مثل آرتروگرافی، CT^۵ یا MR^۶ انجام شود (۷).

بسیاری از جراحان ارتوپدی MRI را وسیله مناسب تشخیص ضایعات داخل مفصل زانو می دانند و در مواردی که معاینات بالینی مبهم هستند تأثیر قابل توجهی در تصمیم به جراحی دارد. MRI روش غیرتهاجمی است که به صورت سرپایی و بدون آمادگی خاصی قابل انجام است و به دلیل فقدان عوارض جانبی (احتمال ۲/۵٪ خطر عوارضی مانند آسیب های عصبی و عروقی) در آرتروسکوپی (۹) باعث کاهش انجام آرتروسکوپی تشخیصی به میزان ۲۹ تا ۴۲ درصد شده است (۲). مطالعات نشان داده اند که MRI می تواند دارای ارزش و اثر تشخیصی معادل آرتروسکوپی باشد. بعلاوه، استفاده از آن قبل از بررسی های آرتروسکوپی گران قیمت می تواند باعث کاهش نیاز به

^۵ Computed tomography
^۶ Magnetic resonance imaging

^۳ anterior cruciate ligament
^۴ Posterior cruciate ligament

رادیولوژیست تفسیر گردید و موارد متعدد ضایعه‌ها در فرم طراحی شده ثبت گردید. توده‌های غیرطبیعی سلولی، علائم مربوط به آرتروز مفصلی، ضایعه‌های لیگامان‌های صلیبی قدامی (ACL) و خلفی (PCL) و همچنین لیگامان‌های جانبی داخلی (MCL^Y) و خارجی (LCL^A) و ضایعات منیسک نیز در نظر گرفته شدند. سکانس‌های استفاده شده مقاطع آگزریال T2، کرونال T1 و PD fat sat، ساژیتال PD fat sat، T2 fat sat و MERGEE^B بودند (جدول ۴). برای پارگی رباط صلیبی از تصاویر Cor T1w استفاده شد (تصویر ۱) و برای پارگی منیسک‌ها تصاویر Sag MERGE مورد استفاده قرار گرفتند (تصویر ۲). برای پارگی لیگامان‌های جانبی نیز از تصاویر Cor PD fat sat کمک گرفته شد (تصویر ۳). مایع مفصلی نیز در تصاویر آگزریال مقطع T2 به صورت نواحی با سیگنال بالا دیده شد (تصویر ۴). توزیع فراوانی برای سن، شغل، سابقه تروما، وجود آرتروز مفصل، ضایعات منیسک‌های داخلی و خارجی و همچنین وجود ضایعات لیگامان‌های صلیبی و کولترال در افراد مورد مطالعه تعیین شد و بر اساس نتایج به دست آمده سعی گردید تا ارتباط بین ضایعات منیسک و ضایعات لیگامان‌های صلیبی و کولترال باشغل، سن و سابقه تروما تعیین گردد. همچنین ارتباط آرتروز مفصل با سابقه تروما نیز در افراد مورد مطالعه بررسی گردید. داده‌های به دست آمده وارد نرم افزار آماری SPSS شده و نتایج بصورت جداول توصیفی استخراج گردید.

انجام آرتروسکوپی در ۴۲٪ بیماران شود. مطالعات متعدد نشان داده است که آزمایشات MR به طور مؤثری برنامه درمانی جراحان ارتوپدی را برای ۱۸٪ بیماران تغییر داده است. همچنین این روش می‌تواند در فرآیند تصمیم‌گیری در زمان گسترش علائم پاتولوژیک به منیسک یا سطوح کندرال بسیار مفید باشد (۱۰).

MRI روشی قدرتمند و فاقد اشعه یونیزان است که می‌تواند حالات غیرعادی غضروف و بافت نرم را در مقایسه با CT یا رادیوگرافی بهتر مشخص کند (۹ و ۱۱). همچنین به کمک آن می‌توان آسیب‌های مخفی استخوان‌ها مانند کبودی استخوان و شکستگی‌های ساب‌کندرال را با حساسیت بالا تشخیص داد. البته گران بودن، وقت‌گیر بودن، عدم توانایی دسترسی سریع به بالین، عدم امکان دسترسی همه بیماران و نوبت طولانی باعث محدودیت استفاده از MRI شده است (۹). هدف از این مطالعه شناخت فراوانی آسیب‌های منیسک، رباط‌ها در بیماران مراجعه کننده به مرکز MRI شهید قاضی سنندج بود.

روش کار

مطالعه حاضر از نوع توصیفی (Descriptive) بود که روی کلیه افرادی که برای اولین بار با درخواست MRI بدون سابقه جراحی و فاقد هرگونه پروتز در محل زانو به مرکز MRI شهید قاضی سنندج در فاصله زمانی ۵ ماه از اول آبان تا آخر اسفند سال ۱۳۹۴ مراجعه کردند انجام گرفت. در ابتدا ۵۰۰ بیمار وارد مطالعه شدند و پرسش‌نامه مربوطه شامل سن، جنس، شغل، ناحیه‌ی درد، سابقه‌ی تروما، خالی کردن زانو، قفل کردن زانو و سایر علائم و سوابق برای هر یک تکمیل گردید. آزمون MRI با دستگاه GE HDxt 1.5T و توسط کارشناس انجام شد و تصاویر توسط پزشک

^Y Medial cruciate ligament

^A Lateral cruciate ligament

^B Multi Echo Recall Gradient Echo

یافته‌ها

کننده در مطالعه بر حسب جنسیت و شغل و جدول ۲ درصد فراوانی علائم بالینی ثبت شده در افراد شرکت کننده در مطالعه را نشان می‌دهند.

با انطباق شرح حال اخذ شده از بیماران با نتایج گزارش کلیشه‌های MRI تعداد ۳۹۳ بیمار برای آنالیز داده‌ها در طرح باقی ماندند. جدول ۱ درصد فراوانی افراد شرکت

جدول ۱- درصد فراوانی افراد شرکت کننده در مطالعه بر حسب جنسیت و شغل

جنسیت	تعداد	درصد فراوانی
زن	۲۶۱	۶۶/۴
مرد	۱۳۲	۳۳/۶
بازنشسته	۶	۱/۵
نظامی/سرباز	۸۷	۲۲/۱
خانه‌دار	۱۰۳	۲۶/۲
ورزشکار	۶۴	۱۶/۳
آزاد	۷۶	۱۹/۳
محصل/بیکار	۲۹	۷/۴
کارمند	۲۸	۷/۱

جدول ۲- درصد فراوانی علائم بالینی در افراد شرکت کننده در مطالعه

علائم بالینی	تعداد	درصد فراوانی
سابقه تروما	۱۹۳	۴۹/۱
صدای زانو	۲۴۰	۶۱/۱
خالی کردن زانو	۱۸۲	۴۶/۳
قفل کردن زانو	۱۸۶	۴۷/۳
تورم	۱۷۳	۴۴/۰

شده بودند و منیسک ۵۲ نفر (۱۳/۲٪) نیز تخریب شده بود. از دست رفتن شکل آناتومیکی و یا فعالیت فیزیولوژیکی منیسک های داخلی و خارجی موجود در مفصل زانو معیارهای تعیین ضایعه بودند. بخش اعظم بیماران بررسی شده یعنی ۲۹۳ نفر (۷۴/۶٪) فاقد هر گونه آسیب دیدگی استخوانی بودند اما از ۲۵/۴٪ افراد باقیمانده ۲۳ نفر (۵/۹٪) دچار استئوفیت و ۹ نفر (۲/۳٪) دچار کندرومالاسی بودند.

میانگین سن بیماران ۴۵ سال بود که این پارامتر در زنان به ۴۲ سال و در مردان به ۴۶ سال می‌رسید. از بین بیماران مطالعه شده ۱۳۴ نفر (۳۴/۱٪) دچار پارگی ACL و ۱۲ نفر (۳/۱٪) دچار پارگی PCL بودند و صدمات MCL و LCL نیز به ترتیب در ۸ (۲/۰٪) و ۵ نفر (۱/۳٪) مشاهده گردید. در ۱۸۷ نفر (۴۷/۶٪) نیز افیوژن مشاهده شد. از نظر ضایعات منیسک، ۸۴ نفر (۲۱/۴٪) دچار آسیب دیدگی در این بافت

افراد را نشان می‌دهد. ضمناً اطلاعات و پارامترهای سکانس های انجام شده در جدول ۴ ارائه شده است.

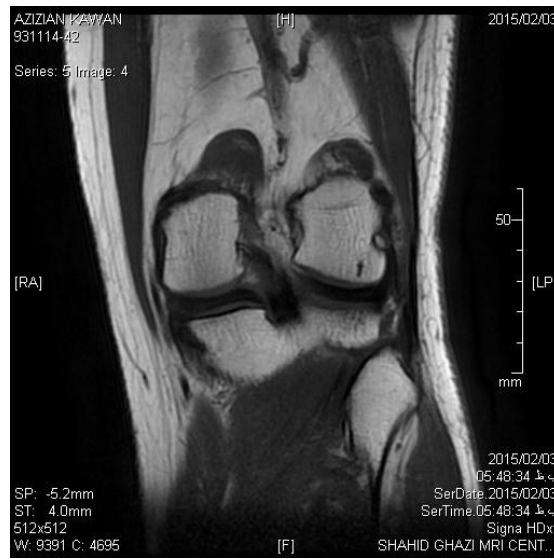در ۶۰ نفر (۱۵/۳٪) هم التهاب و کوفتگی دیده شد و ۸ نفر (۲/۰٪) نیز دچار ضایعه در مغز استخوان بودند. جدول ۳ درصد فراوانی صدمات مختلف بر حسب جنسیت و شغل

جدول ۳- درصد فراوانی صدمات مختلف بر حسب جنسیت و شغل افراد

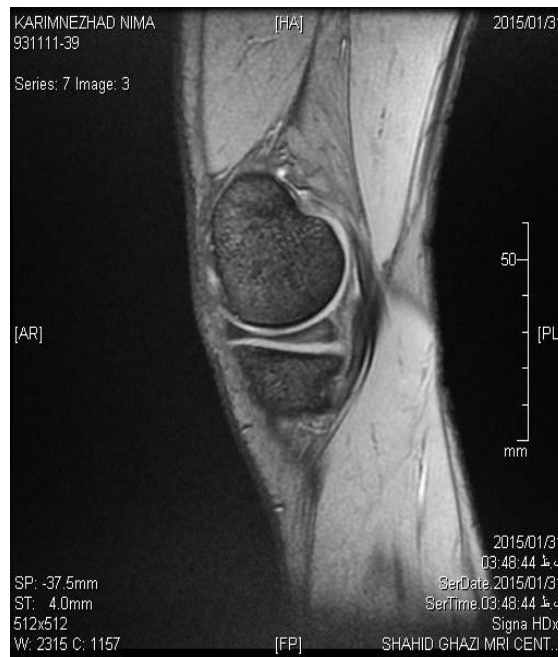جنسیت	ضایعه رباط صلیبی (درصد)	ضایعه رباط کولترال (درصد)	افیوزن (درصد)	ضایعه منیسک (درصد)		ضایعه‌های استخوانی (درصد)			
				دچار پارگی	دژنره شده	استئوفیت	ادم	کندرومالی	مغز استخوان
زن	۳۵/۲	۳/۱	۱/۵	۱۸/۴	۱۱/۱	۴/۲	۱۶/۱	۱/۹	۱/۹
	۳۱/۸	۳/۰	۲/۳	۲۷/۳	۵۲/۰	۹/۱	۱۳/۶	۲/۳	۳/۰
	۳۳/۳	۰	۰	۳۳/۳	۳۳/۳	۱۶/۷	۰	۰	۰
مرد	۳۲/۲	۳/۴	۲/۳	۱۸/۴	۱۲/۶	۲/۳	۱۷/۲	۴/۶	۲/۳
	۳۴/۰	۲/۹	۱/۹	۳۵/۹	۱۷/۵	۱۱/۷	۱۱/۷	۳/۹	۲/۹
	۴۲/۲	۴/۷	۱/۶	۹/۴	۱۰/۹	۴/۷	۹/۴	۱/۶	۳/۱
	۳۶/۸	۲/۶	۳/۹	۱۷/۱	۱۰/۵	۲/۶	۲۲/۴	۰	۱/۳
	۳۱/۰	۰	۰	۲۷/۶	۱۳/۸	۳/۴	۱۳/۸	۰	۰
کارمند	۱۷/۹	۳/۶	۰	۷/۱	۷/۱	۷/۱	۲۱/۴	۰	۰

جدول ۴- اطلاعات و پارامترهای سکانس های انجام شده

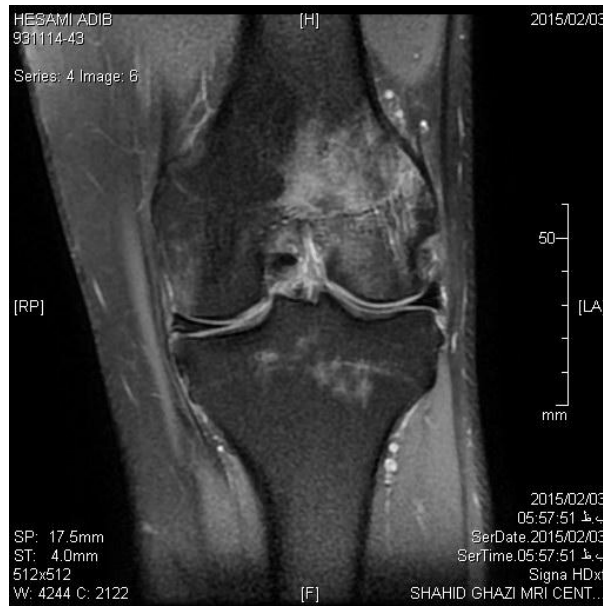Parameters sequences	plane	TR (ms)	TE(ms)	Matrix size	FOV(cm)	Slice thickness(mm)	ETL
T2 w FSE	Axial Sagittal	۲۷۸۰	۵۱	۲۵۶*۱۹۲	۱۸	۴	۱۳
PD fat sat FSE	Coronal Sagittal Axial	۲۶۰۰	۵۱	۲۵۶*۱۹۲	۱۶	۴	۱۰
T1W FSE	Coronal	۷۸۰۰	۲۱	۲۵۶*۱۹۲	۱۶	۴	۲
MERGE	Sagittal	۶۲۵	۲۸	۲۵۶*۱۹۲	۲۰	۳	۲۰
T2W fat sat	Sagittal	۲۸۰۰	۵۱	۲۲۴*۱۶۰	۲۰	۴	۲۰



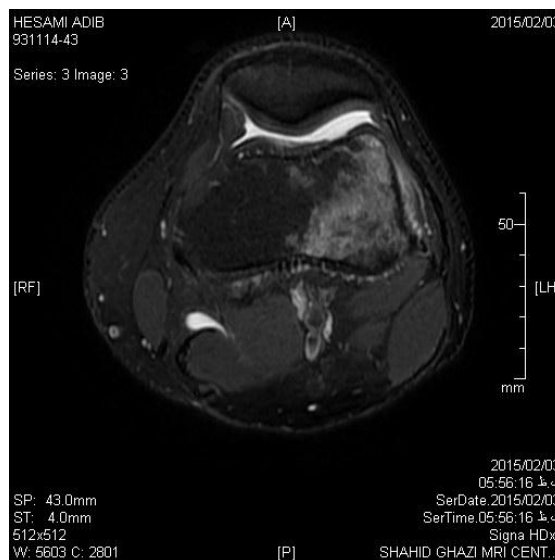
تصویر ۱- تصویر Cor T1w نشان دهنده پارگی رباط صلیبی قدامی



تصویر ۲- تصویر Sag MERGE نشان دهنده پارگی منیسک خارجی



تصویر ۳- تصویر Cor PD fat sat نشان دهنده تروما و پارگی لیگامان های جانبی داخلی



تصویر ۴- تصویر Axial T2 fat sat نشان دهنده خروج مایع مفصلی (افیوژن)

بحث

اشیاء سنگین علت پارگی مینیسک زانو می باشد. بسیاری از ورزشکاران در معرض پارگی مینیسک زانو قرار دارند (۱۲). افزایش سن، چرخش های ناگهانی، خم شدن و بلند کردن اجسام سنگین و برخی ورزشهای برخوردی و استقامتی همانند فوتبال، راگبی و دوومیدانی از مهم ترین

مینیسک زانو گاهی هنگام انجام فعالیت هایی پاره می شود که فشار یا ضربه مستقیم حاصل از چرخش یا پیچ خوردن با نیروی شدید را به زانو وارد می کنند. چرخش یا حرکت محوری ناگهانی، سر پا نشستن طولانی مدت یا بلند کردن

می باشد و آسیب رباط صلیبی خلفی به همراه توده های استخوانی دارای کمترین احتمال وقوع بودند (۱۸). نتایج این مطالعه به روشنی بیان میدارد که اهمیت توجه به ارگونومی کار به ویژه در مورد فعالیتهای باریسک بالا برای جلوگیری از صدمه دیدن مینیسک داخلی و خارجی دارای بیشترین اهمیت است و درکنار آن تروما و آسیب های ورزشی در ورزشکاران که موجب پارگی مینیسک و ادم مفصلی میشود نیز پراهمیت است.

نتیجه گیری

این مطالعه نشان داد که آسیبهای مینیسک زانو به ویژه مینیسک داخلی مستعدترین ناحیه برای ایجاد آسیب هستند و پارگی PCL یارباط صلیبی خلفی و همینطور تومورهای استخوانی کمترین احتمال شیوع را در این مطالعه داشتند.

تشکر و قدردانی

بدینوسیله از مساعدت معاونت پژوهشی دانشگاه علوم پزشکی کردستان، همکاران پرتلاش مرکز تصویربرداری شهیدقاضی سنندج، و کلیه همکارانی که ما را در انجام این تحقیق یاری نمودند، تشکر و قدردانی میگردد.

علل پارگی مینیسک های زانو هستند (۱۳ و ۱۴). به صورت میانگین از بین هر صد هزار نفر ۶۱ نفر در طول زندگی خود تجربه این اختلال را داشته اند (۱۵). پارگی هایی که ناشی از فرسودگی مینیسک زانو است در افراد بالای ۶۵ سال رایج است این اتفاق زمانی ایجاد میشود که مینیسک زانو ضعیف میشود و حالت کشسانی خود را از دست میدهد. حتی تصادف های جزئی هم میتواند، در افراد پیر باعث پارگی مینیسک زانو و از بین رفتن آن شود. پارگی در ناحیه خارجی مینیسک به دلیل اینکه به رگ های خونی نزدیک تراست بهتر از بقیه قسمت ها بهبود میابد (۱۶). تعدادی از علائم پارگی مینیسک رایج پارگی مینیسک زانو عبارتند از: ایجاد صدای تق تق زانو، تورم، قفل شدن زانو و درد در ناحیه زانو (مخصوصا زمانیکه زانوی خود را در یک خط راست نگه داشته شود).

مطالعه AH Haims نشان داد که فراوانی اندیکاسیونهای MRI زانو در بین خانمها شایع تر از آقایان است. نتایج این مطالعه همچنین نشان داد مردان بازنشسته با فعالیت جسمی کم با ۳ درصد فراوانی کمترین و ورزشکاران رشته های رزمی با ۱۸ درصد بیشترین فراوانی را داشتند (۱۷). مطالعه Dietz GW نشان داد که مینیسک داخلی محتمل ترین ناحیه برای ایجاد آسیب در مفصل زانو

Reference

1. R. Darke AW, Vogl and AWM Mitchell, Gray's Anatomy for Students. London: Elsevier, 2009. p.20-26
2. K Ahadi and S Nabi. MRI accuracy in diagnosis of traumatic intra-articular knee lesions IJOS 2007; 6: 25-29.
3. Rezaei Y, Rahim nia A, Mirmohamad SM, Vaziri K, and Fakhrejehani F. Sensitivity and specificity of MRI and arthroscopy in knee joint injuries. Tehran Univ Med J 2007; 65: 47-52.
4. Yadav R and Ghanshyam Kachewar S. Radiological evaluation of cystic lesions presenting as painful knee. Cukurova Med J 2014; 39: 550-558.
5. Keihanshokoh H, Ghorbani Anjad G, Yavarikia A, Haghghi M, and Goodarzi MT. Evaluation of clinical findings in comparison with arthroscopy for diagnosis of subacute intraarticular knee lesions. Sci J Hamadan Univ Med Sci 2011; 18:16-19.
6. Triesmann HW Jr and Mosure JC. The Impact of magnetic resonance imaging on surgical decision making of the knee. Arthroscopy: The Journal of Arthroscopic and Related Surgery 1996; 12:550-555.

7. Terry GC, Tagert BE, and Young MJ. Reliability of the clinical assessment in predicting the cause of internal derangements of the knee. *Arthroscopy: The Journal of Arthroscopic and Related Surgery* 1995; 11: 568-576.
8. Yoon YS, Rah JH and Park HJ. A prospective study of the accuracy of clinical examination evaluated by arthroscopy of the knee. *Int Orthop* 1997; 21: 223-227.
9. Barzin M, Abdi R, and Golmohammadi H. Diagnostic accuracy of ultrasonography in comparison with magnetic resonance imaging in patients with knee trauma. *J Gorgan Uni Med Sci* 2012; 14: 92-97.
10. Berquist TH. MRI of the musculoskeletal system. 5th ed. Philadelphia PA: Lippincott Williams & Wilkins, 2006. p 285-291
11. Christian SR, Anderson MB, Workman R, Conway WF, and Pope TL. Imaging of anterior knee pain. *Clin Sports Med* 2006; 25: 681-702.
12. Alvand A, Logishetty K, Middleton R, Khan T, Jackson WF, Price AJ, et al. Validating a global rating scale to monitor individual resident learning curves during arthroscopic knee meniscal repair. *Arthroscopy: The Journal of Arthroscopic & Related Surgery* 2013;29(5):906-12.
13. Mamisch TC, Menzel MI, Welsch GH, Bittersohl B, Salomonowitz E, Szomolanyi P and et al. Steady-state diffusion imaging for MR in-vivo evaluation of reparative cartilage after matrix-associated autologous chondrocyte transplantation at 3 Tesla preliminary results. *Eur J Radiol* 2008;65:72-9.
14. Kise NJ, Risberg MA, Stensrud S, Ranstam J, Engebretsen L, Roos EM. Exercise therapy versus arthroscopic partial meniscectomy for degenerative meniscal tear in middle aged patients: randomised controlled trial with two year follow-up. *BMJ* 2016;354:i3740.
15. Felson DT. Osteoarthritis as a disease of mechanics. *Osteoarthritis and Cartilage* 2013;21:10-5.
16. Englund M, Guermazi A, Roemer FW, Aliabadi P, Yang M, Lewis CE, et al. Meniscal tear in knees without surgery and the development of radiographic osteoarthritis among middle-aged and elderly persons: The multicenter osteoarthritis study. *Arthritis & Rheumatism* 2009;60:831-9.
17. Haims AH, Medvecky MJ, Pavlovich R Jr, Katz LD. MR imaging of the anatomy and injuries to the lateral and posterolateral aspects of the knee. *AJR* 2010; 180:647-653.
18. Dietz GW, Wilcox DM, Montgomery JB. Second tibial condyle fracture: lateral, capsular ligament avulsion. *Radiology* 2009; 159:467- 469.